

УДК 616.716.4–006.6–08–089.843–089.168

## КОМПЛЕКСНЕ ЛІКУВАННЯ ЗЛОЯКІСНИХ НОВОУТВОРЕНЬ НИЖНЬОЇ ЩЕЛЕПИ З ЗАСТОСУВАННЯМ ФІКСАТОРА ДЛЯ ПОПЕРЕДЖЕННЯ ПАТОЛОГІЧНОГО ПЕРЕЛОМУ, РАННЄ ПІСЛЯОПЕРАЦІЙНЕ ПРОТЕЗУВАННЯ Й РЕАБІЛІТАЦІЯ

*В. П. Баштан, О. Є. Муковоз*

*Українська медична стоматологічна академія, м. Полтава, Полтавський обласний клінічний онкологічний диспансер*

## COMPLEX TREATMENT OF MANDIBULAR MALIGNANT TUMORS USING A FIXING DEVICE FOR PROPHYLAXIS OF PATHOLOGICAL FRACTURE, THE EARLY POSTOPERATIVE PROSTHESIS AND REHABILITATION

*V. P. Bashtan, O. E. Mukovoz*

### РЕФЕРАТ

Незважаючи на досягнення онкохірургії голови та шиї, відновлення об'ємних дефектів кісткової тканини щелепно–лицевої ділянки через тяжкий психоемоційний і загальний стан хворих можливий тільки з використанням ортопедичних методів. Особливе місце за складністю і чисельністю невирішених питань посідає проблема попередження патологічних переломів нижньої щелепи за умови злоякісного ураження. Розроблений і сконструйований пристрій для попередження патологічного перелому або фіксації уламків в кутку беззубої нижньої щелепи. Після накладення пристрою поліпшується якість життя хворих: вони краще переносять променеви терапію, поліпшуються умови для хірургічного лікування; не порушуються жування і ковтання, що значно поліпшує стан хворого; не спотворюється загальний вигляд обличчя. Методи можуть бути впроваджені в спеціалізованих лікувальних закладах.

**Ключові слова:** нижня щелепа; злоякісні пухлини; ортопедична реабілітація; патологічний перелом.

### SUMMARY

Even in modern conditions of achievements in the head and neck oncosurgery the restoration of the volume defects of the bone tissue in a jaw–facial region is impossible to do without the orthopedic methods application because of present severe psychoemotional and general state of the patients. The problem of prophylaxis of mandibular pathological fractures in its malignant affection constitute a peculiar place, taking into account a complexity and numerousness of the unsolved issues. There was elaborated and constructed apparatus for the pathological fracture prophylaxis or for fixing of fragments in the angle of a toothless mandibula. After the apparatus being applied in place the patient's quality of life improves: they better tolerate radiation therapy; the conditions for surgical treatment are improving; the acts of chewing and deglutition are not disordered, what improves the patient's state significantly; the general image of the face is not disturbed. The methods may be introduced into specialized clinics.

**Key words:** mandibula; malignant tumours; orthopedic rehabilitation; pathological fracture.

Злоякісні новоутворення — одна з найважливіших проблем охорони здоров'я України та світу, актуальність якої визначається постійним збільшенням захворюваності населення [1]. За прогнозами ВООЗ, до 2020 р. онкологічні захворювання за частотою вийдуть на перше місце. За даними статистики, частота виявлення пухлин у щелепно–лицевій ділянці та шиї становить майже 25% [2, 3]. Особливе місце за своєю складністю та невирішеністю питань посідає проблема попередження патологічних переломів нижньої щелепи за злоякісного ураження і ортопедичної реабілітації пацієнтів з набутими дефектами та деформацією щелепно–лицевої ділянки після хірургічного лікування з приводу злоякісних пухлин.

Відновлення об'ємних дефектів кісткової тканини щелепно–лицевої ділянки через тяжкий психоемоційний та загальний стан хворих можливе тільки з використанням ортопедичних методів.

Незважаючи на так звану "візуальну" локалізацію, у 60–70% пацієнтів спеціальне лікування розпочинають у III–IV стадії захворювання, частота ураження нижньої щелепи становить 38%. Основним методом лікування місцево–поширених пухлин порожнини рота є комбінований. Оперативне втручання застосовують розширено–комбіноване. Сегментарна резекція нижньої щелепи навіть на невеликій ділянці спричиняє порушення її безперервності і, як наслідок, виражені косметичні й функціональні розлади (порушення мови, жування, ковтання). Це значно погіршує якість життя пацієнтів. З іншого боку, обмеження показань до виконання крайової резекції нижньої щелепи з метою уникнення зазначених порушень може зумовити збільшення частоти місцевих

рецидивів внаслідок недотримання принципів онкологічного радикалізму. За наявності новоутворень порожнини рота задньої локалізації (задня третина, корінь язика) і ротової частини глотки важливе значення має оперативний доступ, який би забезпечував під контролем зору не тільки видалення пухлини в межах неуразених тканин, заміщення дефекту тканин шкірно-м'язовим клаптом, а й не спричиняв би збільшення частоти післяопераційних ускладнень. У 13% спостережень операції з приводу новоутворень язика і в 38% — новоутворень дна порожнини рота передбачають різні види резекції нижньої щелепи. Для прийняття рішення про виконання крайової або сегментарної резекції нижньої щелепи необхідно мати на увазі багато чинників: розміри пухлини, близькість краю пухлини до нижньої щелепи, раніше проведене лікування, форму росту пухлини, наявність інвазії у кістки, її вид, а також глибину. З огляду на це, має значення спосіб виконання резекції, вид фіксації фрагментів нижньої щелепи, метод заміщення її дефекту. Порушення цих правил зумовлює некроз кістки, і, як наслідок, гнійні ускладнення.

Отже, у хворих за наявності післяопераційних дефектів щелепи формуються складні клінічні умови для проведення раціонального ортопедичного лікування, при цьому, за даними ВООЗ, ортопедичне лікування показано всім цим пацієнтам. У доповіді ВООЗ "Глобальні цілі стоматології 2020" відзначено, що попередження та лікування набутих дефектів щелеп після онкологічних операцій є важливим стратегічним завданням сучасної онкології та стоматології, тому існує необхідність у розробці оптимальних, клініко-функціонально обґрунтованих методів комплексного лікування пацієнтів з приводу набутих дефектів щелеп, попередження патологічних переломів нижньої щелепи, ураженої злоякісною пухлиною, які б сприяли відновленню естетично-функціональних параметрів щелепно-лицьової ділянки, поліпшенню мовлення та соціальної реабілітації хворих. Створення ретенційних пунктів під час виконання операцій з видалення злоякісних пухлин щелеп та використання пристрою для попередження патологічних переломів нижньої щелепи за її злоякісного ураження, все це дозволить прискорити та поліпшити адаптацію дихання, мовлення, харчування під час реабілітації хворих.

#### Характеристика хворих

Група хворих	Метод лікування	Пухлина I–II стадії		Пухлина III стадії	
		кількість хворих	показник 5-річного виживання, %	кількість хворих	показник 5-річного виживання, %
1-ша	Променева	57	82,9	89	24,8
2-га	Опромінення (40 Гр) + операція	37	73,9	46	53,4
3-тя	Операція + опромінення (40 Гр)	27	49,1	54	30,6

Мета дослідження: підвищення ефективності лікування та поліпшення якості життя хворих за наявності злоякісних новоутворень щелепно-лицьової ділянки шляхом оптимізації оперативних втручань та попередження патологічних переломів нижньої щелепи.

#### МАТЕРІАЛИ І МЕТОДИ ДОСЛІДЖЕННЯ

Під час об'єктивного обстеження хворих виявлені різні дефекти щелепно-лицьової ділянки. У 17 хворих спостерігали порушення зовнішнього вигляду (дефекти м'яких тканин, губ, щік з рубцевими змінами, звуження ротової щілини тощо); у 10 — утруднене відкривання рота внаслідок рубцевих змін м'яких тканин обличчя, контрактуру, пошкодження щічного або латерального крилоподібного м'язів; у 13 — порушення мовлення; майже в усіх — розлади жування та ковтання їжі. У 4 хворих виявлене метастатичне ураження кута беззубої нижньої щелепи та вірогідність патологічного перелому.

#### РЕЗУЛЬТАТИ ТА ЇХ ОБГОВОРЕННЯ

Актуальність проблеми лікування та реабілітації пацієнтів з приводу злоякісних новоутворень щелепно-лицьової ділянки зумовлена значною частотою рецидивів та високою смертністю внаслідок місцевого прогресування хвороби [2, 4], в тому числі після проведення комбінованого й комплексного лікування. Єдиної концепції щодо необхідності та послідовності використання променевого та хірургічного компонентів лікування хворих, особливо у III стадії, немає. Існують три підходи до визначення послідовності застосування променевого та хірургічного компонентів. Нами проведено ретроспективне дослідження та визначені показники 5-річного виживання хворих після кожного методу лікування (див. таблицю).

Дослідження показали, що у хворих, яким проводили комбіноване лікування, навіть за III стадії, показники 5-річного виживання значно більші. І тут постає питання якості цього життя, подальша реабілітація хворих [5–7] після виконання операцій, що значно спотворюють обличчя.

Досить часто пухлини слизової оболонки порожнини рота та альвеолярного відростка супроводжуються метастатичним ураженням щелеп, що може

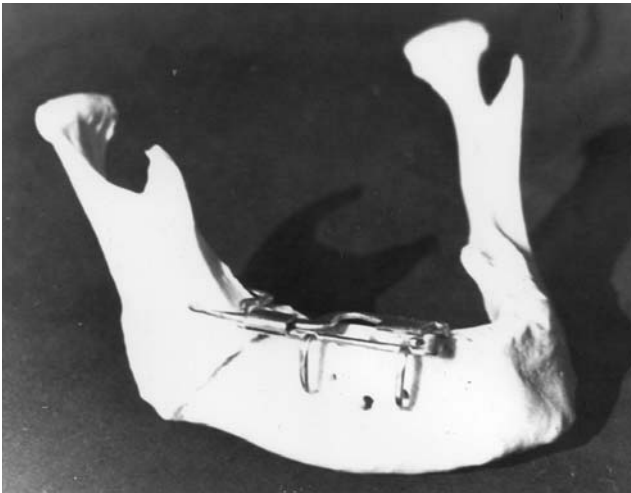


Рис. 1. Встановлений пристрій (макет накладання).

спричинити патологічний перелом. Нами проведено ретроспективне дослідження 52 історій хвороби (у 2001–2011 рр. на базі відділення пухлин голови та шиї Полтавського обласного клінічного онкологічного диспансеру) пацієнтів з зазначеними ураженнями. У 12 з них виник патологічний перелом, найчастіше за ураження кута нижньої щелепи. Проаналізовані чинники, що можуть зумовити перелом, а саме: розміри метастатичного ураження кістки; жування їжі; променева терапія.

З метою попередження патологічних переломів після аналізу сучасних методів, які мали чимало недоліків, групою співавторів (Б. М. Ризник, В. П. Баштан, О. Є. Муковоз, О. Б. Ризник, І. М. Пічкур) на базі кафедри післядипломної освіти лікарів стоматологів–ортопедів сконструйований та випробуваний на базі Полтавського обласного клінічного онкологічного диспансеру у відділенні пухлин голови та шиї пристрій для попередження патологічного перелому або фіксації уламків у куті беззубої нижньої щелепи (подана заявка на отримання патенту України на винахід).

Наводимо приклад накладання апарата для фіксації уламків при патологічному переломі в ділянці кута беззубої нижньої щелепи (рис. 1).

За результатами дослідження, після накладання пристрою виникають умови, що поліпшують якість життя хворих: вони краще переносять променеву терапію внаслідок уникнення ризику патологічного перелому під час її проведення; поліпшуються умови для хірургічного втручання; не порушуються жування та ковтання їжі, що значно поліпшує соматичний стан хворого; не спотворюється загальний вигляд обличчя хворого.

Всі ці чинники належать до передопераційної підготовки хворих. Після операції використовували

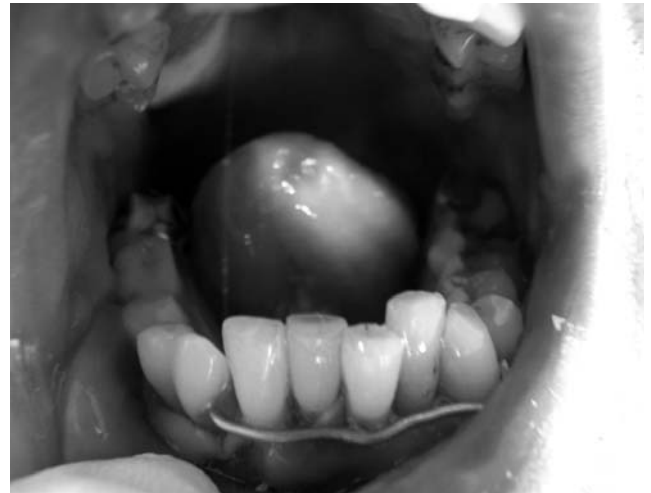

Рис. 2. Післярезекційний протез: конструкція з еластичною підкладкою та багатоланковим вестибулярним кламером; встановлення протеза (вигляд спереду).

ортопедичне протезування [8–10]. Наводимо приклад хворого віком 56 років, у якого діагностований рак слизової оболонки дна порожнини рота у стадії Т3N0M0 з проростанням нижньої щелепи справа. Хворому проведені три курси хіміотерапії, променева терапія, після чого виконане хірургічне втручання: електровисічення дна порожнини рота, гемірезекція правої нижньої щелепи з перев'язуванням зовнішньої сонної артерії справа, видалення лімфатичних вузлів шиї. Резекція щелепи здійснена на рівні альвеолярних відростків від 6–го до 4–го зубів. Після повного загоєння рани в ділянці резекції хворому виготовлений післярезекційний протез (рис. 2).

Всім пацієнтам проведено диспансерне спостереження через 3, 6 і 12 міс, рецидив захворювання не виявлений. Пацієнти ведуть активне соціальне, професійне життя. Психоемоційних розладів немає.

## ВИСНОВКИ

1. Запропоновані методи дозволять більш ефективно здійснювати комплексне лікування хворих з приводу злоякісних новоутворень нижньої щелепи.
2. В усіх хворих, яких лікували з застосуванням запропонованих методів, спостерігали значне поліпшення зовнішнього вигляду, функцій жування, дихання, мовлення, психоемоційного стану.
3. Запропоновані методи можуть бути впроваджені в спеціалізованих лікувальних закладах.

## ЛІТЕРАТУРА

1. Напалков Н. П. Общая онкология / Н. П. Напалков. — Л.: Медицина, 1989. — 648 с.
2. Контингенти хворих на злоякісні новоутворення в Україні — оцінка повноти та якості інформації / З. П. Федоренко, А. В. Гайсенко, Л. О. Гулак [та ін.] // Клін. онкологія. — 2011. — № 3. — С. 4–8.
3. Соколова Н. А. Аналіз захворюваності злоякісними новоутвореннями щелепно–лицевої ділянки населення Полтавської області

- / Н. А. Соколова // Матеріали III (X) з'їзду Асоціації стоматологів України. — Полтава, 2008. — С. 327.
4. Онкологія щелепно—лицевої ділянки: навч. посібн. для студентів та лікарів—інтернів стоматологів / О. В. Рибалов, А. Л. Одабаш'ян, Н. О. Соколова, Л. М. Саяпіна. — Полтава, 1999. — 109 с.
  5. Агапов В. В. Профилактика нарушений звукообразования у больных с приобретенными дефектами верхней челюсти / В. В. Агапов // Стоматология XXI столетия. Клинические и лабораторные аспекты челюстно—лицевого протезирования: материалы Всерос. форума. — Пермь, 2003. — С. 117 — 119.
  6. Арсеніна О. І. Раннє протезування дітей та підлітків з дефектами верхньої щелепи після резекції з приводу пухлини / О. І. Арсеніна, Г. Н. Татур // Ортодент—інфо. — 2000. — № 1—2. — С. 30 — 35.
  7. Беликов А. Б. Ортопедическая реабилитация больных с послеоперационными дефектами челюстей и мягких тканей лица: автореф. дис. ... д—ра мед. наук: спец. 14.01.22 / А. Б. Беликов. — Полтава, 2006. — 34 с.
  8. Пачес А. И. Опухоли головы и шеи / А. И. Пачес. — М.: Медицина, 1983. — 415 с.
  9. Реконструктивно—восстановительные операции в хирургии местно—распространенных злокачественных опухолей головы и шеи / В. С. Процьк, О. В. Кравец, А. М. Трембач [и др.] // Клін. онкологія. — 2011. — № 1. — С. 36 — 39.
  10. Різник Б. М. Особливості ортопедичного лікування хворих з дефектами піднебіння різної етіології: матеріали Всеукр. наук.—практ. конф. "Актуальні проблеми ортопедичної стоматології та ортодонтії" (Полтава, 17—18 трав. 2000 р.) / Б. М. Різник. — Полтава: Укр. мед. стомат. акад., 2000. — С. 103 — 104.

