логів Закарпаття з міжнародною участю : Мат.конф. - Ужгород, 2010. - С.141-143.
4. Зюзин В.О. Статистичні методи в охороні здоров`я та медицині / Зюзин В.О. - Полтава, 2000. - 45 с.
5. Ишарова В.Г. Изучение психоэмоционального и соматического состояния пациентов на стоматологическом приёме /В.Г.Ишарова, В.Г.Сунцов, В.В.Бойко // Институт стоматологии. - 2008. - №31. - С. 96-97.
6. Леус П.А. Коммунальная стоматология / Леус П.А. – Брест : ОАО «Брестская типография», 2000. - 286 с.
7. Недосеко В.Б. Проблема кариеса с позиций резистентности зубов / В.Б.Недосеко, И.Л.Горбунова, В.А.Дроздов // Омский научн. вестн. : юбилейный выпуск, посвящённый 80-летию Омской государственной медицинской академии. - Омск, 2001. - С. 16.
8. Окушко В.Р. Основы физиологии зуба / Окушко В.Р. - Тирасполь, 2005. - 240 с.
9. Рева В.Д. Показатели стоматологического статуса у работников предприятия с радиационно-вредными условиями труда / В.Д.Рева, Г.Л.Сорокоумов, В.В.Уйба [и др.] // Стоматология. - 2008. - Т.87, №1. - С.79-82.
10. Русакова Е.Ю. Стоматологический статус школьников Владивостока / Е.Ю. Русакова // Клиническая стоматология. - 2009. -№4. - С.78-79.
11. Самтерова Е.И. Связь психоэмоционального состояния с регуляцией ритма сердца и иммунным статусом организма / Е.И.Самтерова, Е.И.Мастерова, В.Н.Васильев [и др.] // Росс. физиол. журн. им. И.М.Сеченова. - 1999. - Т.85, № 5. - С. 621-627.

Резюме

ВЛИЯНИЕ ПСИХОЛОГИЧЕСКИХ ХАРАКТЕРИСТИК ЧЕЛОВЕКА НА МИНЕРАЛИЗУЮЩИЙ ПОТЕНЦИАЛ СЛЮНЫ И КАРИЕСРЕЗИСТЕНТНОСТЬ ЭМАЛИ ЗУБОВ.
Бублий Т.Д., Петрученко Н. В, Дубовая Л.И.
Ключевые слова: кариесрезистентность, тип личности, тревожность
В работе проанализированы взаимосвязи основных стоматологических показателей и психологического статуса студентов. Была определена зависимость стоматологической заболеваемости от показателей типологии личности, уровня тревожности и кариесрезистентности. Полученные данные следует учитывать при планировании профилактически-оздоровительных мероприятий.

Summary

EFFECT OF PERSONAL PSYCHOLOGICAL CHARACTERISTICS ON SALIVA MINERALIZATION POTENTIAL AND ENAMEL CARIES RESISTANCE
Bubliy T.D., Petruchenko N.V, Dubovaya L.I.
Key words: enamel resistance, personality type, anxiety level.
This research was aimed to analyze the correlations between the principal dental indices and psychological status of students. The results allowed to reveal the interdependence between the dental morbidity, indices of personality type, anxiety level, and enamel resistance. These findings should be taken in the account while planning the preventative measures.

УДК 616.314-76-77-089.843

Виженко Є.Є., Король Д.М.

АНАЛІЗ РЕЗУЛЬТАТІВ ПРОТЕЗУВАННЯ НА ПРОТЯЗІ 3-Х РОКІВ ПАЦІЄНТІВ ІЗ ЗАСТОСУВАННЯМ ІМПЛАНТАЦІЙНОЇ СИСТЕМИ «IMPLIFE».

Вищий державний навчальний заклад України “Українська медична стоматологічна академія”м. Полтава

Не дивлячись на значний прогрес дентальної імплантології, у ряді випадків зустрічаються ускладнення. Оцінка ефективності протезування на імплантатах на основі статистичних даних дозволяє лікарю більш раціонально підходити до планування реабілітації хворих з частковою і повною адентією, вибору кількості та типу імплантатів як опор протезів.

Ключові слова: дентальна імплантація, фіксація протезів, ускладнення після імплантації.

Вступ

В останні роки стоматологічна імплантологія стрімко прогресує. З появою нових протоколів протезування на імплантатах суттєво розширились показання для лікування дефектів зубних рядів незнімними протезами [1, 2]. Переваги імплантації особливо помітні при протезуванні мостоподібними протезами, коли зуби, які оточують дефект, інтактні [3,4,5,6]. Це в свою чергу призводить до зростання вмотивованості пацієнтів при заміщенні одиночно втрачених зубів [7].

У теперішній час за відсутності тяжкої супутньої патології протезування на імплантатах можливе як при втраті одного зуба [8, 9, 10], так і при повній адентії [11].

За даними різних авторів позитивного результату вдалося досягти від 80 до 100% [12,13].

Але при проведенні дентальної імплантації з подальшим протезуванням можуть виникати ускладнення [14]. Умовно слід розділяти ускладнення дентальної імплантації на два основні види: ускладнення, що виникли під час хірургічного втручання або в період первинного загоєння, та ускладнення, які виникають на етапі ортопедичного лікування [15].

Я.В. Заблоцький [16] отримав результати, за якими відсоток ускладнень при протезуванні на імплантати становив 3,9%.

В іншому дослідженні показано такі дані: розцементування одиночних коронок та часткових незнімних протезів (3,8% та 3,7%, відповідно); ослаблення гвинта абатмента − 2,2% випадків при користуванні частковими незнімними протезами; сколювання облицювання −1,9% випадків для одиночних коронок та 2,9% випадків для часткових незнімних протезів [17].

Провівши статистичний аналіз даних при протезуванні ортопедичними конструкціями з опорою на імплантати та враховуючи досвід таких досліджень

інших наукових шкіл, маємо можливість попередження більшості ускладнень.

Отже, метою цього дослідження було вивчення частоти та структури ускладнень, які спостерігаються при протезуванні ортопедичними конструкціями з опорою на імплантати.

Матеріали і методи дослідження

Для дослідження взяті пацієнти, які були запротезовані різними конструкціями зубних протезів із частковою та повною адентією на базі приватної стоматологічної клініки "Implastika" (м. Полтава). Всього до досліджуваної групи увійшло 68 пацієнтів віком від 18 до 74 років, 29 чоловіків та 39 жінок. Спостереження тривало протягом 2008 – 2011 років. Усім пацієнтам пропонували різні варіанти лікування та при виборі ортопедичної конструкції з опорою на імплантати включали до дослідної групи.

Хірургічний протокол проводили за одно- та двохетапною методикою та встановленням розбірних та нерозбірних конструкцій імплантатів системи "ImpLife®": ImpLife Solo та ImpLife Classic.

Незнімні ортопедичні конструкції фіксували на цементи "U-Impl Cem" (U-Impl), "Crown Set" (MIS), " "Ketac Cem" (3M ESPE). Для фіксації знімних протезів використовували кулькові абатменти системи "ImpLife®" або балкову фіксацію.

Результати дослідження та їх обговорення

У 68 пацієнтів було встановлено 181 імплантат та виготовлено 83 ортопедичні конструкції: 36 одиночних коронок, що складає 43,4%, 41 незнімних мостоподібних протезів (49,4%), 6 знімних протезів (7,2%). У 17 випадках проводилося поєднання імплантатів та природніх зубів в якості опор при виготовленні незнімних протезів, та у 3 випадках при протезуванні знімними протезами. 11 пацієнтів мали шкідливу звичку палити (16,2%), 24 пацієнти мали супутню патологію (35,3%).

Імплантатів нерозбірної конструкції ImpLife Solo встановлено в кількості 113 (62,4%): на верхній щелепі 27 (23,9%), нижній щелепі (76,1%) та розбірних імплантатів ImpLife Classic 68 (37,6%): на верхній щелепі 50 (73,5%) та 18 (26,5%) на нижній щелепі.

Таблиця 1.

Розподіл виду та кількості імплантатів, наявність тимчасової конструкції в залежності від локалізації дефекту

Локалізація дефекту		Тип імплантату		Кількість опор в протезах		Наявність тимчасової конструкції	Всього кількість дефектів
		Solo	Classic	Імплантатів	Зубів		
Кінцеві дефекти	Верхня щелепа	16	24	40	30	2	13
	Нижня щелепа	42	9	51	40	2	17
Включені дефекти бокової ділянки	Верхня щелепа	5	13	18	1		11
	Нижня щелепа	11	9	20		1	14
Включені дефекти фрон-тальні ділянки	Верхня щелепа	2	8	10		1	10
	Нижня щелепа	2		2			2
Повна адентія	Верхня щелепа	4	5	9		2	2
	Нижня щелепа	31		31		2	7
Разом	Верхня щелепа	27	50	77	31	5	36
	Нижня щелепа	86	18	104	40	5	40
Всього		113	68	181	71	10	76

Ускладнення на хірургічному етапі та у період до початку протезування: 4 випадки відторгнення імплантатів нерозбірної конструкції ImpLife Solo на нижній щелепі (2,2%).

Таблиця 2

Розподіл ортопедичних конструкцій в залежності від локалізації дефекту

Локалізація дефекту		Одиночних коронок		Мостоподібних конструкцій на імплантатах		Мостоподібних конструкцій в поєднанні з природніми зубами		Знімних протезів		Всього конструкцій	
			(%)		(%)		(%)		(%)		(%)
Кінцеві дефекти	Верхня щелепа	1	2,7	7	29,2	8	47,1	2	33,3	18	21,7
	Нижня щелепа	2	5,6	8	33,3	8	47,1			18	21,7
Включені дефекти бокової ділянки	Верхня щелепа	8	22,2	3	12,5	1	5,8			12	14,4
	Нижня щелепа	13	36,1					1	16,7	14	16,7
Включені дефекти фронтальні ділянки	Верхня щелепа	10	27,8							10	12,0
	Нижня щелепа	2	5,6							2	2,4
Повна адентія	Верхня щелепа			2	8,3					2	2,4
	Нижня щелепа			4	16,7			3	50,0	7	8,4
Всього		36	43,4	24	28,9	17	20,5	6	7,2	83	100,0

Необхідність у виготовленні ортопедичних конструкцій для заміщення включених дефектів на верхній щелепі більша – 40 випадків (48,2%) проти 34 випадків на нижній щелепі (41,0%). Повна адентія

траплялася частіше на нижній щелепі – 7 (8,4%) та 2 рази на верхній щелепі (2,4%).

Ускладнення після протезування виявлено у 4 пацієнтів, що складає 5,9% від загальної кількості запротезованих. Пізня (післяпротетична) втрата незнімного протеза, а саме, 2 одиночних коронок на нижній щелепі, фіксованих на нерозбірних імплантатах ImpLife Solo (2,9%), та по одному випадку порушення фіксації гвинта абатменту і розцементування незнімної конструкції, по 1,5% відповідно, фіксованих на розбірних імплантатах ImpLife Classic. Обидва випадки трапилися після протезування дефектів на верхній щелепі.

Таблиця 3.

Розподіл ускладнень ортопедичного лікування в залежності від виду протеза

Ускладнення після ортопедичного лікування	Одиночних коронок		Мостоподібних конструкцій на імплантатах		Мостоподібних конструкцій в поєднанні з природніми зубами		Знімних протезів	
		(%)		(%)		(%)		(%)
Після-протетична втрата імплантату	2	2,9						
Порушення фіксації гвинта абатменту			1	1,5				
Роз-цементування протеза			1	1,5				
Скол керамічного облицювання								
Всього	2		2					

Опис клінічних випадків

Пацієнт К., 40 років, звернувся зі скаргами на дискомфорт, рухомість металокерамічного протеза, фіксованого на імплантатах ImpLife Classic в ділянці 24, 25, 26 зубів. На рентгенівському знімку виявлено неповне прилягання протеза до основи імплантату. Після зняття конструкції визначається рухомість абатменту внаслідок послаблення фіксуючого гвинта. Після затягування гвинта протез зафіксований на цемент "U-Impl Cem".

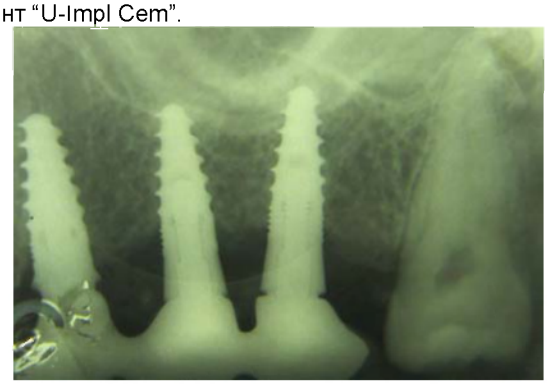

Рис. 1

Пацієнт С., 30 років, звернувся зі скаргами на порушення фіксації одиночної коронки на імплантаті в ділянці 46 зуба. При огляді виявлено, що у пацієнта встановлено розбірний імплантат. Фіксуючий гвинт зламаний, викрутити його неможливо, імплантаційна система невідома. Прийнято рішення про додаткове встановлення нерозбірного імплантату ImpLife Solo, на імплантат із зламаним гвинтом виготовити куксову вкладку та одиночну коронку на 2 імплантати.

Рис. 2

Цей приклад не увійшов до статистичних даних, оскільки імплантат не належить до системи "ImpLife®", але досить показовий в плані демонстрації післяпротетичного ускладнення.

Висновки

На підставі проведеного статистичного аналізу встановлено, що відторгнення імплантату виявлено у 6 пацієнтів: 4 випадки після хірургічного етапу та 2 випадки після протезування. Всі імплантати нерозбірної конструкції ImpLife Solo встановлені на нижній щелепі. Такі дані можуть вказувати на звертання більшої уваги при плануванні протезування на імплантатах нерозбірної конструкції, встановлених за одноетапним протоколом.

Втрата 2 одиночних коронок також відбулась після їх фіксації на нерозбірні імплантати на нижній щелепі.

Література

1. Потапчик А.М. Оценка эффективности результатов ортопедического лечения с использованием дентальных имплантатов / А.М. Потапчук, А.М. Политун // Современная стоматология. – 2002. – №1(17) – С. 84–86.
2. Cristensen G.J. Implant prosthodontics: from single tooth to complex cases / G.J. Cristensen // J. Oral Implantol. – 2002. – V. 28, №5. – P. 244–248.
3. Кирилюк М.І. Розширення показань до застосування незнімних мостоподібних протезів / М.І.Кирилюк // Матеріали міжнародної конференції "Сучасний стан і актуальні проблеми ортопедичної стоматології". – Івано-Франківськ, 2005. – С. 36–37.
4. Ярковий В. В. Методи заміщення дефектів зубних рядів за допомогою різних видів імплантатів / В. В. Ярковий, Д. М. Король // Український стоматологічний альманах. – 2001. – №2. – С. 60–63.
5. Hetz G. Имплантология или традиционное протезирование: а есть ли альтернатива? / G. Hetz // Стоматолог. – 2005. – №3. – С. 26–30.
6. Wilson T. Имплантат или мостовидный протез? / T. Wilson // Квинтэссенция. – 2001. – №5/6. – С. 31–32.
7. Gibbard L. 5-year prospective study of implant-supported single-tooth replacements / L. Gibbard, G. Zarb // J Can Dent Assoc. – 2002. – V. 68, №2. – P. 110–116.
8. Даль Карло Л. Відсутність зачатків верхнього бічного різця – імплантологічне вирішення клінічного випадку / Л. Даль Карло // Імплантологія. Парадонтологія. Остеологія. – 2008. – №3(11). – С. 38–42.
9. Петер С.В. Усунення одиночних дефектів зубного ряду на естетично важливих ділянках на прикладі 14 клінічних випадків / С.В. Петер // Імплантологія. Парадонтологія. Остеологія. – 2005. – №1(1). – С. 23–29.

10. Угрин М.М. Особливості протезування на імплантатах у пацієнтів різного віку з повною відсутністю зубів / М.М. Угрин // Імплантологія. Парадонтологія. Остеологія. – 2007. – №3(7). – С. 15–26.
11. Паскуаліні М.Е. Встановлення протеза на імплантатах при відсутності одиночного зуба. Ретроспективний аналіз функціонування імплантату, встановленого 33 роки тому. Рідкісний випадок / М. Е. Паскуалини // Імплантологія. Парадонтологія. Остеологія. – 2007. – №3(7). – С. 37–41.
12. Хорвіц Я. Однорічні результати негайного і відтермінованого протезування на імплантатах пацієнтів з хронічним пародонти том / Я. Хорвіц, О. Зуабі, М. Пелед, Е. Мачтей // Імплантологія. Парадонтологія. Остеологія. – 2008. – №2(10). – С. 56–61.
13. Параскевич В.Л. Негайна імплантація в лунки видалених зубів (узагальнення 10-річного клінічного досвіду 2325 імплантацій) / В.Л. Параскевич // Імплантологія. Парадонтологія. Остеологія. – 2007. – №2(6). – С. 28–42.
14. Перова М.Д. Осложнения дентальной имплантации, их лечение и профилактика / М.Д. Перова // Новое в стоматологии. – 2002. – №5. – С. 75–83.
15. Ушаков Р.В. Профилактика послеоперационных воспалительных осложнений при проведении внутрикостной дентальной имплантации с применением хлоргексидинсодержащих препаратов Элюгель, Элюдрил и Эльгидиум / Р.В. Ушаков, В.Н. Царев // Новое в стоматологии. – 2003. – №6. – С. 96–97.
16. Заблоцький Я.В. Порівняльний аналіз ускладнень ортопедичного лікування незнімними зубними протезами з опорою на природні зуби та імплантати. Частина 2. Незнімні протези з опорою на імплантати / Я.В. заблоцький // Імплантологія. Парадонтологія. Остеологія. – 2006. – №1(3). – С. 42–46.
17. Система стоматологічних імплантатів Straumann. Ч. 6. Біомеханічні аспекти. Ч. 7. Протезування // Імплантологія. Парадонтологія. Остеологія. – 2008. – №4(12). – С. 34–39.

Реферат

АНАЛИЗ РЕЗУЛЬТАТОВ ПРОТЕЗИРОВАНИЯ НА ПРОТЯЖЕНИИ 3-х ЛЕТ ПАЦИЕНТОВ С ПРИМЕНЕНИЕМ ИМПЛАНТАЦИОННОЙ СИСТЕМЫ «ImpLife».
Важенко Е. Е., Король Д. М.
Ключевые слова: дентальная имплантатация, фиксация протезов, осложнения после имплантации.
Несмотря на значительный прогресс дентальной имплантологии, в ряде случав встречаются осложнения. Оценка эффективности протезирования на имплантатах на основании статистических данных позволяют врачу более рационально подходить к планированию реабилитации больных с частичной и полной адентией, выбору количества и типа имплантатов в качестве опор протезов.

Summary

ANALYSIS OF TOOTH REPLACEMENT OUTCOMES OCCURRING FOR 3 YEARS IN PATIENTS WITH «ImpLife» DENTAL IMPLANT SYSTEM
Vyzhenko Ye.Ye., Korol D.M.
Key words: dental implantation, fixing of prosthetic appliances, post-implantation complications.
In spite of considerable progress in dental implantology, certain failures and complications may still occur. The estimation for the effectiveness of tooth replacement with implants based on the statistical data allows a dental care provider to think over the more practical approaches for the rehabilitation of patients with partial and complete adentia, to the choice of the number of implants and of their type as supports for prosthetic appliances.

УДК 616.313:616.314-007

Ганнам Іяд Наджиб

РОЗМІРИ ТА ФОРМА ЗУБНИХ РЯДІВ ОРТОДОНТИЧНИХ ПАЦІЄНТІВ З АНОМАЛІЙНИМ ПРИКРІПЛЕННЯМ ТА ВКОРОЧЕННЯМ ВУЗДЕЧКИ ЯЗИКА

ВДНЗ України «Українська медична стоматологічна академія»,м. Полтава

В роботі представлені дані визначення розмірів та форми язика у 259 ортодонтичних пацієнтів віком від 6 до 27 років, які мали вкорочення вуздечки язика I-III видів.

Ключові слова: зубощелепні аномалії, язик, вкорочена вуздечка

Робота є фрагментом комплексної ініціативної теми кафедри пропедевтики ортопедичної стоматології ВДНЗ України «Українська медична стоматологічна академія»: "Оптимізація профілактики та лікування стоматологічних захворювань" (державний реєстраційний № 0106U003237).

Вуздечка язика розташована на його нижній поверхні, являє собою тяж слизової оболонки, який є продовженням середньої лінії язика [1, 2]. За умов нормального прикріплення та протяжності вуздечки язика його кінчик у стані фізіологічного спокою прилягає до піднебінної поверхні верхніх передніх зубів, спинка язика щільно прилягає до твердого піднебіння, а його бічні поверхні – до оральних поверхонь бічних зубів [3] . Вкорочена або неправильно прикріплена вуздечка язика, що є різновидом вроджених аномалій прикріплення м'яких тканин порожнини рота, призводить до зміни розташування язика та порушення міодинамічної рівноваги. При аномалійному прикріпленні та вкороченні вуздечки язика можливі різні варіанти пристосування, які характеризуються змінами стереотипів рухів язика під час відправлення функцій та у стані спокою [4, 5]. Це в свою чергу призводить до деформацій зубних рядів – зміні їхніх розмірів та форми [6].

Тому метою нашого дослідження стало визначення форми та розмірів зубних рядів при аномалійному прикріпленні та вкороченні вуздечки язика у ортодонтичних пацієнтів.

Об'єкт та методи дослідження.

Було проведене клінічне дослідження 259 ортодонтичних пацієнтів різного віку, які мали різні зубощелепні аномалії у сполученні з аномалійним прикріпленням та вкороченням вуздечки язика. Визначення форми зубних рядв проведене за класифікацією