Міністерство охорони здоров'я України
Вищий державний навчальний заклад України
«Українська медична стоматологічна академія»

О.О.Тихонова, Я.А.Тарасенко

ПЕРИФЕРИЧНА НЕРВОВА СИСТЕМА

Навчально-методичний посібник для студентів медичних вузів
III – IV рівнів акредитації

Рекомендовано Центральним методичним кабінетом вищої медичної освіти МОЗ України як навчально-методичний посібник для студентів вищих медичних навчальних закладів IV рівня акредитації (протокол №2 від 01.06.2012 р. засідання Комісії з медицини науково-методичної ради з питань освіти МОН, молоді та спорту України).

Полтава – 2012

УДК: 611.83

ББК: 28.706

Тихонова О.О., Тарасенко Я.А.

Навчально-методичний посібник містить відомості про спинномозкові нерви, 12 пар черепних нервів, а також клінічні аспекти, пов'язані з ними. Посібник включає питання тестового контролю та ситуаційні завдання з урахуванням їх практичного значення та клінічного застосування. Для студентів медичних вузів III-IV рівня акредитації, може бути корисний практикуючим лікарям неврологічного профілю, аспірантам.

Бібліографія: 22 джерела. Рисунків та схем 36.

Рецензенти:

Завідувач кафедри судової медицини,
медичного правознавства Харківського
національного медичного університету
МОЗ України
доктор медичних наук, професор Ольховський В.О.

Завідувач кафедри патоморфології
Медичного інституту Сумського
державного університету МОНМС України
доктор медичних наук, професор Романюк А.М.

Затверджено на засіданні ЦМК
Вищого державного навчального закладу України
«Українська медична стоматологічна академія»
Протокол №6 від 22 березня 2012 року.

ВВЕДЕННЯ

Морфологія нервової системи - один із найскладніших розділів анатомії. Нервова система забезпечує взаємодію всіх органів і систем людини, здійснює обмін інформацією, визначає адаптаційні взаємозв'язки організму з навколишнім середовищем. Правильне засвоєння студентами анатомії нервової системи визначає матеріалістичне формування поняття організму як цілісної системи, створює базу для вивчення теоретичних і клінічних дисциплін (невропатології, нейрохірургії, психіатрії та ін.). Нервова система поділяється на центральну і периферичну. Периферичну нервову систему утворюють 12 пар черепних нервів та 31 пара спинномозкових нервів.

Вивчення периферичної нервової системи має велике практичне та діагностичне значення. У клінічній практиці часто зустрічаються такі захворювання периферичних нервів як радикуліт, менінгорадикуліт, радикулоневрит, фунікуліт, нейродерміт, неврит, нейроміозит, оперізувальний лишай, невралгія трійчастого нерва та ін.

У посібнику використаний досвід викладання периферичної нервової системи на кафедрі нормальної анатомії людини Вищого державного навчального закладу України «Українська медична стоматологічна академія» із застосуванням оригінальних схем, а також малюнків із різних атласів та підручників з анатомії людини. Посібник є доповненням до існуючого анатомічного керівництва та підручників з анатомії. Враховуючи клінічно-прикладне значення знань з неврології, вивчаючи запропоновані варіанти ліцензійного іспиту «Крок-1», ми з'ясували, що близько половини ситуаційних завдань цього іспиту присвячені будові нервової системи і, зокрема, спинномозковим та черепним нервам. Це стало основним аргументом для написання посібника, який доповнений елементами клінічної анатомії та ситуаційними завданнями, питаннями усного і тестового контролю. Навчально-методичний посібник рекомендовано ЦМК ВДНЗ України «Українська медична стоматологічна академія».

Периферична нервова система

Периферична нервова система - це частина нервової системи. Вона знаходиться позаду головного та спинного мозку, забезпечує двосторонній зв'язок центральних відділів нервової системи з органами та системами організму. До периферичної нервової системи належать черепні та спинномозкові нерви, чутливі вузли черепних і спинномозкових нервів, вузли (ганглії) та нерви вегетативної (автономної) нервової системи а також ряд елементів нервової системи, за допомогою яких сприймаються зовнішні та внутрішні подразники (рецептори та афектори). Нерви утворюються відростками нервових клітин, тіла яких лежать в межах головного та спинного мозку, а також в нервових вузлах периферичної нервової системи. Зовні нерви покриті пухкою сполучнотканинною оболонкою - *епіневрієм*. У свою чергу, нерв складається з пучків нервових волокон, покритих тонкою оболонкою - *периневрієм*, а кожне нервове волокно - е*ндоневрієм*.

Епіневрій, або зовнішня оболонка нерва, складається зі сполучної тканини, в якій містяться кровоносні й лімфатичні судини, жирові елементи, нервові волокна та нервові закінчення.

Периневрій, або зовнішня оболонка окремого нервового пучка, подібно до епіневрію, складається зі сполучної тканини, в якій наявні найдрібніші розгалуження кровоносних і лімфатичних судин, нервових волокон, нервових закінчень і жирових клітин. Навколо нервового пучка є заповнений лімфоподібною рідиною периневральний простір, який сполучається із субарахноїдальним простором спинного мозку.

Ендоневрій складається з безпосередньо прилеглої до периневрія сполучної тканини, що окутує окремі нервові волокна або їх дрібні пучки. У ендоневрії наявні капілярні мережі кровоносних судин та ендоневральні щілини.

Наявність *периневральних* і *ендоневральних просторів,* заповнених циркулюючою рідиною, з одного боку сприяє винесенню продуктів розпаду за межі нервових стовбурів, сплетень і корінців, а з іншого - створює умови

для розвитку внутрішньостовбурової гіпертензії, що є одним із чинників виникнення больових феноменів.

Периферичні нерви можуть бути різними за довжиною та товщиною. Найдовшим черепним нервом є блукаючий нерв. Відомо, що периферична нервова система сполучає головний і спинний мозок з іншими системами за допомогою двох видів нервових волокон - *доцентрових і відцентрових*. Перша група волокон проводить імпульси від периферії до ЦНС і називається чутливими (аферентними) нервовими волокнами, друга проводить імпульси від ЦНС до органу - це рухові (еферентні) нервові волокна.

Залежно від органів, які іннервуються, еферентні волокна периферичних нервів можуть виконувати рухову функцію - іннервують м'язову тканину; секреторну - іннервують залози; трофічну - забезпечують обмінні процеси в тканинах. Виділяють нерви рухові, чутливі та змішані.

Руховий нерв утворюється відростками нервових клітин, що знаходяться в ядрах передніх рогів спинного мозку або в рухових ядрах черепних нервів.

Чутливий нерв складається з відростків нервових клітин, які формують спинномозкові вузли або вузли черепних нервів.

Змішані нерви містять як чутливі, так і рухові нервові волокна.

Вегетативні нерви та їх гілки сформовані відростками клітин бічних рогів спинного мозку або вегетативними ядрами черепних нервів. Відростки цих клітин є передвузловими нервовими волокнами та йдуть до вегетативних (автономних) вузлів, які входять до складу вегетативних нервових сплетень. Відростки клітин вузлів прямують до органів і тканин та мають назву післявузлові нервові волокна.

Головними структурними елементами периферичного нерва є нервові волокна (мієлінові та безмієлінові). Серед мієлінових нервових волокон розрізняють *волокна з товстою мієліновою оболонкою,* які проводять імпульси зі швидкістю 40—50 м/с, та *волокна з тонкою мієліновою оболонкою,* які проводять імпульси зі швидкістю 10—14 м/с. Швидкість

проведення імпульсу безмієліновими нервовими волокнами складає 0,7—1,3 м/с. Волокна з товстою мієліновою оболонкою забезпечують проведення складних і глибоких видів чутливості (вібрація, дискримінація, локалізація та ін.), волокна з тонкою мієліновою оболонкою - больову, температурну і тактильну, безмієлінові волокна - больову чутливість. При цьому, волокна з тонкою мієліновою оболонкою стосуються локалізованого болю, безмієлінові - дифузного болю. Мієлінові нервові волокна переважають у соматичних (спинномозкових і черепних) нервах, безмієлінові - у вісцеральних нервах симпатичної частини вегетативної системи. Нерви її парасимпатичної частини (блукаючий, окоруховий, проміжний, великий кам'янистий нерв та ін.) в основному складаються з мієлінових нервових волокон. Нервові волокна утворюють пучки, товщина яких залежить не тільки від кількості, але і від типу волокон. Більш міцні пучки утворені мієліновими волокнами. У зв'язку з тим, що нервові волокна переходять з одного пучка в іншій, утворюються складні внутрішньостовбурові сплетення. Цим пояснюється відсутність чітких зон порушення рухової, чутливої та вегетативної функції при частковому пошкодженні нерва.

Спинномозкові нерви

Спинномозкові нерви - це парні нервові стовбури, які утворені злиттям двох корінців спинного мозку - заднього (чутливого) та переднього (рухового). Ще в межах центрального каналу спинного мозку передній (руховий) і задній (чутливий) корінці поступово зближаються, потім зливаються та утворюють корінцевий нерв, після - *спинномозковий нерв* (рис. 1). Завдяки такому злиттю спинномозкові нерви є змішаними, оскільки містять рухові (еферентні) волокна від клітин передніх рогів, чутливі (аферентні) волокна від клітин спинномозкових вузлів, вегетативні волокна від клітин бічних рогів і вузлів симпатичного стовбура. Після виходу з центрального каналу спинномозкові нерви діляться на передні гілки (rr. ventrales), що іннервують шкіру, м'язи кінцівок і передньої поверхні тулуба; задні гілки (rr. dorsalis), що іннервують шкіру та м'язи задньої поверхні тулуба; менінгеальні гілки (rr.

meningei), що прямують до твердої оболонки спинного мозку та сполучні гілки (rr. communicantes), що містять симпатичні прегангліонарні волокна, які прямують до вузлів симпатичного стовбура (gangll. trunci sumpathici).

У людини виділяють 31 пару спинномозкових нервів, які відповідають 31 парі сегментів спинного мозку (8 шийних, 12 грудних, 5 поперекових, 5 крижових і 1 пара куприкових нервів). Кожна пара спинномозкових нервів іннервує певну ділянку м'яза (міотом), шкіри (дерматом) і кісток (склеротом). На підставі цього виділяють сегментарну іннервацію м'язів, шкіри та кісток.

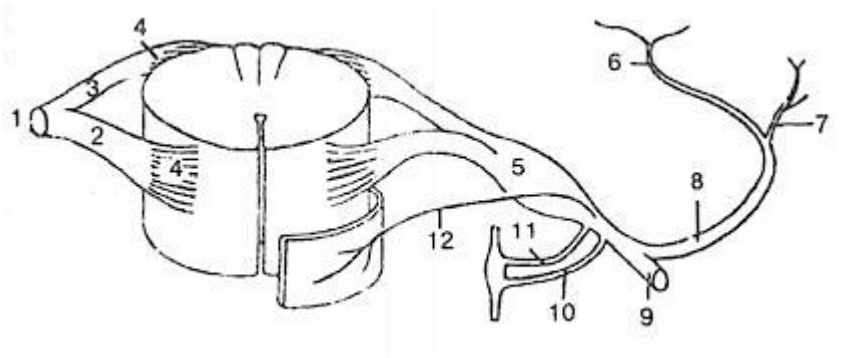

Рис. 1. Схема утворення спинномозкового нерва: 1 - стовбур спинномозкового нерва; 2 - передній (руховий) корінець; 3 - задній (чутливий) корінець; 4 - корінцеві нитки; 5 - спинномозковий (чутливий) вузол; 6 - медіальна частина задньої гілки; 7 - латеральна частина задньої гілки; 8 - задня гілка; 9 - передня гілка; 10 - біла гілка; 11 - сіра гілка; 12 - менінгеальна гілка.

Задні гілки спинномозкових нервів. Виділяють задні гілки шийних, грудних, поперекових, крижових і куприкового нервів. Задні гілки, rami dorsales, всіх спинномозкових нервів йдуть назад між поперечними відростками хребців, огинаючи їх суглобові відростки. Усі вони (за винятком I шийного, IV і V крижових і куприкового) діляться на ramus medialis і ramus lateralis, які іннервують шкіру потилиці, задню поверхню шиї та спини, а також глибокі м'язи спини.

Задня гілка I шийного нерва - n. suboccipitalis виходить між потиличною кісткою та атлантом і поділяється на гілки, які іннервують mm. recti capitis major et minor, m. semispinalis capitis, mm. obliqui capitis. До шкіри n. suboccipitalis гілок не дає. Задня гілка II шийного нерва - n. occipitalis major

виходить між задньою дугою атланта і II хребцем, пронизує м'язи та іннервує шкіру потиличної ділянки голови (як підшкірний нерв). Rami dorsales грудних нервів діляться на медіальну та латеральну гілки, дають гілки до аутохтонної мускулатури; шкірні гілки верхніх грудних нервів відходять тільки від rami mediales, а нижніх - від rami laterales.

Шкірні гілки трьох верхніх поперекових нервів йдуть до верхньої частини сідничної ділянки під назвою nn. clunium superiores, а шкірні гілки крижових - під назвою nn. clunium medii.

Передні гілки спинномозкових нервів. Передні гілки, rami ventrales, спинномозкових нервів іннервують шкіру та мускулатуру вентральної стінки тіла й обидві пари кінцівок. Оскільки шкіра живота в нижній своїй частині бере участь у розвитку зовнішніх статевих органів, то шкіра цієї ділянки іннервується також передніми гілками.

Передні гілки спинномозкових нервів значно товстіші та довші ніж задні. Вони іннервують шкіру, м'язи шиї, грудини, живота, верхньої та нижньої кінцівок. Передні гілки спинномозкових нервів зберігають первинну метамірну будову тільки в грудному відділі (nn. intercostales). У решті відділів, пов'язаних з кінцівками, при розвитку яких сегментарність втрачається, волокна, що відходять від передніх спинномозкових гілок, переплітаються. Так утворюються нервові сплетення, plexus, в яких відбувається обмін волокон різних невромірів. У сплетеннях відбувається складний перерозподіл волокон: передня гілка кожного спинномозкового нерва дає свої волокна у декілька периферичних нервів, і, отже, кожен з них містить волокна від декількох сегментів спинного мозку. Тому, зрозуміло, чому пошкодження того або іншого нерва не супроводжується порушенням функції всіх м'язів, що одержують іннервацію з сегментів, які дали початок цьому нерву. Більшість нервів, що відходять від сплетень, є змішаними, тому клінічна картина пошкоджень складається з рухових порушень, порушень чутливості та вегетативних розладів. Розрізняють три великих сплетення: шийне, плечове та попереково-крижове. Останнє поділяється на поперекове,

крижове та куприкове. Периферичні спинномозкові нерви в основному змішані та складаються з рухових, чутливих і вегетативних волокон, тому симптомокомплекс ураження нерва включає рухові, чутливі і вазомоторно-секреторно-трофічні розлади. Ураження периферичної ланки нервової системи може бути на рівні корінців, сплетень та їх нервів.

ШИЙНЕ СПЛЕТЕННЯ

Шийне сплетення утворене передніми гілками чотирьох верхніх шийних (C_1- C_4) спинномозкових нервів, які сполучені трьома дугоподібними петлями; лежить на глибоких м'язах шиї. Шийне сплетення з'єднується з додатковим і під'язиковим нервами та розташоване під грудино-ключично-соскоподібним м'язом. Нерви, що відходять від сплетення, іннервують шкіру та м'язи шиї, шкіру потиличної ділянки голови.

Перший шийний спинномозковий нерв (C_1) виходить з хребтового каналу між потиличною кісткою і атлантом, розташовуючись при цьому в борозні хребтової артерії. Ураження цього нерва може призвести до судорожного скорочення нижнього косого м'яза голови, при цьому відбувається сіпання голови у свій бік. Решта шийних нервів виходить на передню поверхню хребта, проходячи між передньою і задньою міжпоперечними м'язами позаду хребтової артерії.

Від шийного сплетення відходять дві групи гілок – м’язові та шкірні. М'язові гілки шийного сплетення: 1) короткі сегментарні гілки до глибоких м'язів шиї; 2) анастомоз зі низхідною гілкою під'язикового нерва, що бере участь в утворенні його петлі; 3) гілка до грудино-ключично-соскоподібного та трапецієподібного м'язів; 4) діафрагмальний нерв, що містить чутливі та рухові волокна. Глибокі гілки шийного сплетення беруть участь в іннервації м'язів, які забезпечують рух у шийному відділі хребта, під'язикових м'язів. Разом з XI (додатковим) черепним нервом вони беруть участь в іннервації грудино-ключично-соскоподібного та трапецієподібного м’язів (m. sternocleidomastoideus et m. trapezius), а також довгого м'яза шиї (m. longus

colli), скорочення якого призводить до згинання шийного відділу хребта, а при односторонньому скороченні - до згинання шиї у свій бік.

Малий потиличний нерв (n.occipitalis minor, C_1-C_3) - чутливий, іннервує шкіру зовнішньої частини потиличної ділянки голови і частково вушної раковини. Ураження його викликає розлад чутливості в зоні іннервації нерва, подразнення супроводжується різким болем в ділянці потилиці (потилична невралгія) і наявністю больових точок при пальпації в ділянці заднього краю грудино-ключично-соскоподібного м'яза.

Великий вушний нерв (n. auricularis magnus, C_3) - чутливий, частково іннервує шкіру вушної раковини, зовнішнього слухового проходу та нижньощелепної ділянки. Ураження викликає розлади чутливості в зонах його іннервації та біль в ділянці зовнішнього слухового проходу та кута нижньої щелепи.

Шкірний шийний нерв (n. cutaneus colli, C_3) іннервує шкіру передньої та бічної поверхонь шиї.

Надключичні нерви (nn. supraclaviculares, C_3 - C_4) - чутливі, іннервують шкіру в ділянці над- і підключичної ямки, верхнього відділу лопатки та плеча. Ураження їх супроводжується розладом чутливості та болем у відповідних зонах.

*Діафрагмальний нерв (*n. phrenicus) - змішаний, найбільший нерв сплетення, є продовженням волокон передніх гілок в основному IV, частково III і V шийних спинномозкових нервів. Він прямує вниз, розташовуючись між підключичною артерією та веною, проникає у переднє середостіння. Руховими гілками іннервує діафрагмальний м'яз, чутливими - плевру, перикард, діафрагму та очеревину. При ураженні діафрагмального нерва виникає *парадоксальний тип дихання:* при вдиху підложкова ділянка западає, при видиху - випинається (явище протилежне тому, що зазвичай спостерігається в нормі; крім того, затрудняються рухи при кашлю). При рентгеноскопії виявляється опускання куполу діафрагми та обмеження її рухливості на стороні ураженого нерва. Подразнення нерва викликає судому

діафрагми: наполеглива гикавка, задишка, біль у грудній клітці, що іррадіює в ділянці плечового суглоба.

Подразнення шийного сплетення може зумовити судому довгого м'яза шиї та діафрагми. При тонічній напрузі шийних м'язів голова нахиляється назад і в уражену сторону, при двосторонній судомі голова відкидається назад, що створює враження ригідності потиличних м'язів. При двосторонньому паралічі шийних м'язів голова безсило звисає вперед, як це буває в деяких випадках міастенії, поліомієліту або кліщового енцефаліту.

ПЛЕЧОВЕ СПЛЕТЕННЯ

Плечове сплетення (plexus brachialis) формується з передніх гілок C_5-Th_1 спинномозкових нервів (рис. 2). Спинномозкові нерви, з яких формується плечове сплетення, виходять із хребтового каналу крізь відповідні міжхребтові отвори та йдуть між передніми та задніми міжпоперечними м’язами.

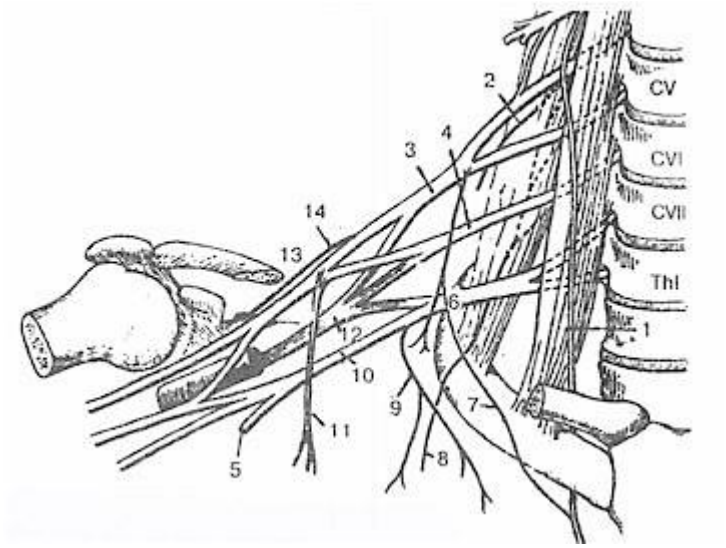

Рис. 2. Плечове сплетення (схема): 1 - діафрагмальний нерв; 2 - дорсальний нерв лопатки; 3 - верхній стовбур плечового сплетення; 4 - середній стовбур плечового сплетення; 5 - підключичний стовбур; 6 - нижній стовбур плечового сплетення; 7 - додаткові діафрагмальні нерви; 8 - довгий грудний нерв; 9 - медіальний грудний нерв; 10 - латеральний грудний нерв; 11 - медіальний пучок; 12 - задній пучок; 13 - латеральний пучок; 14 - надлопатковий нерв.

Передні гілки спинномозкових нервів, з'єднуючись між собою, спочатку утворюють 3 стовбури (первинні пучки) плечового сплетення - складові його надключичної частини. Кожен з них за допомогою білих сполучних гілок сполучений із середнім або нижнім шийними вегетативними вузлами.

1. Верхній стовбур утворюється в результаті з'єднання передніх гілок C_5 і C_6 спинномозкових нервів.

2. Середній стовбур є продовженням передньої гілки C_7 спинномозкового нерва.

3. Нижній стовбур складається з передніх гілок C_8, Th_1 і Th_2 спинномозкових нервів.

Стовбури плечового сплетення спускаються між передньою і середньою драбинчастими м'язами вище і позаду підключичної артерії та переходять в підключичну частину плечового сплетення, розташовану в зоні підключичної і пахвової ямок.

На підключичному рівні кожен із стовбурів (первинні пучки) плечового сплетення ділиться на передню і задню гілки, з яких утворюються 3 пучки (вторинні пучки) - складові підключичної частини плечового сплетення. Вони отримали назви залежно від їх розташування щодо пахвової артерії (a. axillaris), яку вони оточують:

1. Задній пучок утворюється шляхом злиття всіх трьох задніх гілок стовбурів надключичної частини сплетення. Від нього починаються *пахвовий і променевий нерви.*

2. Латеральний пучок складають передні гілки верхнього і частково середнього стовбурів (C_5, C_6, C_7). Від цього пучка беруть початок *шкірно-м'язовий нерв і частина* (зовнішня ніжка - C_7) *серединного нерва.*

3. Медіальний пучок є продовженням передньої гілки нижнього первинного пучка; з нього утворюються *ліктьовий нерв, шкірні медіальні нерви плеча і передпліччя,* а також *частина серединного нерва* (внутрішня ніжка - C_8), яка з'єднується із зовнішньою ніжкою (попереду пахвової артерії), разом вони утворюють єдиний стовбур серединного нерва.

Сформовані у плечовому сплетенні нерви належать до нервів шиї, плечового поясу та верхньої кінцівки.

Нерви шиї. В іннервації шиї беруть участь короткі м'язові гілки (rr. musculares), що іннервують глибокі м'язи: міжпоперечні м'язи (mm. intertrasversarii); довгий м'яз шиї (m. longus colli), що нахиляє голову в свою сторону, а при скороченні обох м'язів - нахиляє її вперед; передній, середній та задній драбинчасті м'язи (mm. scaleni anterior, medius, posterior), які при фіксованій грудній клітці нахиляють в свою сторону шийний відділ хребта, а при двосторонньому скороченні нахиляють його вперед; якщо ж фіксована шия, то драбинчасті м'язи, скорочуючись, підводять I і II ребра.

Нерви плечового поясу. Нерви плечового поясу починаються від надключичної частини плечового сплетення і є за функцією, в основному, руховими.

1. *Підключичний нерв (n. subclavius, C_5-C_6)* іннервує підключичний м'яз *(*m. subclavius*)*, який при скороченні зміщує ключицю вниз і медіально.

2. Передні грудні нерви (nn. thoracales anteriores, C_5 -Th_1) іннервують великий і малий грудні м'язи (mm. pectorales major et minor). Скорочення першого з них викликає приведення та обертання плеча всередину, скорочення другого - зсування лопатки вперед і вниз.

3. *Надлопатковий нерв (n. suprascapulares, C_5- C_6)* іннервує надостьовий та підостьовий м'язи (m.supraspinatus et m. infraspinatus*);* перший сприяє відведенню плеча, другий - обертає його назовні. Чутливі гілки цього нерва іннервують плечовий суглоб.

4. *Підлопаткові нерви (nn. subscapulares, C_5-C_7)* іннервують підлопатковий м'яз (m.subscapularis*)*, що обертає плече всередину, і великий круглий м'яз *(m.* teres major*)*, який обертає плече всередину (пронація), відводить його назад і приводить до тулуба.

5. *Задні нерви грудної клітки* (*nn. toracales posteriores*): тильний нерв лопатки (n. dorsalis scapulae*)* та довгий нерв грудної клітки (n. thoracalis longus, C_5-C_7*)* іннервують м’язи, скорочення яких забезпечують рухомість

лопатки (m. levator scapulae, m. rhomboideus, m. serratus anterior). Останній з них сприяє підняттю руки вище за горизонтальний рівень. Ураження задніх нервів грудної клітки призводить до асиметрії лопаток. При рухах у плечовому суглобі характерна крилоподібність лопатки на ураженому боці.

6. *Грудоспинний нерв (n. thoracodorsalis, C_7-C_8)* іннервує найширший м'яз спини (m.latissimus dorsi), який приводить плече до тулуба, тягне його назад, до серединної лінії та обертає всередину.

Нерви руки. Нерви руки формуються з вторинних пучків плечового сплетення. Із заднього поздовжнього пучка формуються пахвовий та променевий нерви, із зовнішнього вторинного пучка - шкірно-м'язовий нерв і зовнішня ніжка серединного нерва; з вторинного внутрішнього пучка - ліктьовий нерв, внутрішня ніжка серединного нерва та медіальні шкірні нерви плеча та передпліччя.

1. *Пахвовий нерв (n. axillaris, C_5-C_7)* змішаний; іннервує дельтоподібний м'яз (m.deltoideus), який при скороченні відводить плече до горизонтального рівня і відводить його назад або вперед, а також малий круглий м'яз (m. teres minor), що обертає плече назовні. Чутлива його гілка - *верхній зовнішній шкірний нерв плеча* (n. cutaneus brachii lateralis superior) - іннервує шкіру над дельтоподібним м'язом, а також шкіру зовнішньої і частково задньої поверхні верхньої частини плеча (рис.3). При ураженні пахвового нерва рука висить, як батіг, відведення плеча убік, вперед або назад виявляється неможливим.

2. *Променевий нерв (n. radialis, C_7,* частково *C_6, C_8, Th_1*) - змішаний; але переважно руховий, іннервує м’язи-розгиначі передпліччя – трьохголовий м’яз плеча (m. triceps brachii) та ліктьовий м’яз (m. apponens), розгиначі кисті та пальців - довгий та короткий променеві розгиначі зап’ястка *(mm. extensor carpi radialis longus et brevis)* і розгинач пальців (m. extensor digitorum), супінатор передпліччя (m. supinator), плечопроменевий м’яз (m.brachioradialis), який бере участь у згинанні та пронації передпліччя, а також м’язи, які відводять великий палець кисті (mm. abductor pollicis longus et brevis), короткий та довгий розгиначі великого пальця (mm. extensor

pollicis brevis et longus), розгинач вказівного пальця (m. extensor indicis). Чутливі волокна променевого нерва складають *задню шкірну гілку плеча* (n. cutaneus brachiiposteriores), яка забезпечує чутливість задньої поверхні плеча; *нижній латеральний шкірний нерв плеча* (n. cutaneus brachii lateralis inferior), який іннервує шкіру нижньої зовнішньої частини плеча, і задній шкірний нерв передпліччя (n. cutaneus antebrachii posterior), який відповідає за чутливість задньої поверхні передпліччя, а також поверхнева гілка (ramus superficialis) (рис. 4).

Рис. 3. Іннервація шкіри верхньої кінцівки.

(а – дорсальна поверхня, б – вентральна поверхня). І - пахвовий нерв (його гілка - зовнішній шкірний нерв плеча); 2 - променевий нерв (задній шкірний нерв плеча та задній шкірний нерв передпліччя); 3 - шкірно-м'язовий нерв (зовнішній шкірний нерв передпліччя); 4 - внутрішній шкірний нерв передпліччя; 5 - внутрішній шкірний нерв плеча; 6 - надключичні нерви.

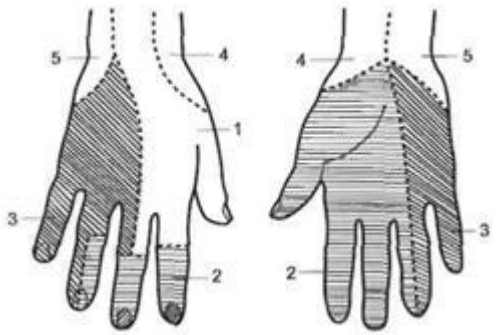

Рис. 4. Іннервація шкіри кисті.

1 - променевий нерв; 2 - серединний нерв; 3 - ліктьовий нерв; 4 - зовнішній нерв передпліччя (гілка шкірно-м'язового нерва); 5 - внутрішній шкірний нерв передпліччя.

Характерною ознакою ураження променевого нерва є звисаюча кисть, що знаходиться в положенні пронації (рис. 5).

Рис. 5. Звисаюча кисть при ураженні променевого нерва.

Через парез або параліч відповідних м'язів-розгиначів кисті - супінація кисті при розігнутому передпліччі виявляється неможливою; карпорадіальний рефлекс знижений або відсутній. Ураження променевого нерва супроводжується порушенням розгинання передпліччя через параліч тріцепса плеча, при цьому відсутній сухожильний рефлекс.

Якщо прикласти долоні один до одного, а потім спробувати розвести їх, то на стороні ураження променевого нерва пальці не розгинаються, ковзаючи по долонній поверхні здорової кисті (рис. 6).

Променевий нерв за частотою травматичних уражень займає перше місце серед усіх периферичних нервів. Особливо часто ушкодження променевого нерва відбувається при переломах плеча. Нерідко причиною

ураження променевого нерва виявляються також інфекції або інтоксикації, зокрема, хронічна інтоксикація алкоголем.

Рис. 6. Тест розведення долонь і пальців при ураженні правого променевого нерва. На ураженій стороні зігнуті пальці «ковзають» по долоні здорової кисті.

3. *М'язово-шкірний нерв (n. musculocutaneus, C_5-C6)* - змішаний; рухові волокна іннервують двоголовий м'яз плеча (m. biceps brachii), що згинає руку в ліктьовому суглобі та супінує зігнуте передпліччя, а також плечовий м'яз (m. brachialis), що бере участь у згинанні передпліччя, і дзьобоплечовий м'яз (m. coracobrachialis), який згинає плече.

Чутливі волокна м'язово-шкірного нерва формують його гілку - бічний шкірний нерв передпліччя (n. cutaneus antebrachii lateralis), що забезпечує чутливість шкіри променевої сторони передпліччя до підвищення великого пальця.

При ураженні м'язово-шкірного нерва порушується згинання передпліччя. Це виявляється особливо чітко при супінованому передпліччі, оскільки згинання пронованого передпліччя можливе за рахунок плечопроменевого м'яза (m. brachioradialis), який іннервується променевим нервом. Характерною рисою є також випадіння сухожильного рефлексу з двоголового м'яза плеча, висування плеча наперед. Розлад чутливості може бути виявлено на бічній стороні передпліччя (рис. 3).

4. *Серединний нерв (n. medianus)* - змішаний; формується з частини волокон медіального й латерального пучків плечового сплетення. На рівні плеча серединний нерв гілок не дає. На передпліччі та кисті м'язові гілки (rami musculares) іннервують круглий пронатор (m.pronator teres), що пронує передпліччя та сприяє його згинанню. Променевий згинач зап'ястя (m. flexor carpi radialis) поряд зі згинанням зап'ястя відводить кисть в променеву сторону і бере участь у згинанні передпліччя. Довгий долонний м'яз (m. palmaris longus) натягує долонний апоневроз і бере участь у згинанні кисті та передпліччя. Поверхневий згинач пальців (m. digitorum superficialis) згинає середні фаланги II-V пальців, бере участь у згинанні кисті. У верхній третині передпліччя від серединного нерва відходить долонна гілка серединного нерва (ramus palmaris n. medianus). Вона проходить попереду міжкісткової перегородки між довгим згиначем великого пальця і глибоким згиначем пальців та іннервує довгий згинач великого пальця (m. flexor pollicis longus), який згинає нігтьову фалангу великого пальця; частину глибокого згинача пальців (m. flexor digitorum profundus), що згинає нігтьову та середні фаланги II-III пальців і кисть; квадратний пронатор (m. pronator quadratus), який пронує передпліччя та кисть. На рівні зап'ястя серединний нерв ділиться на 3 загальних долонних пальцевих нерва (nn. digitales palmares communes), від яких відходять власні долонні пальцеві нерви (nn. digitales palmares proprii). Вони іннервують короткий м'яз, який відводить великий палець (m. abductor pollicis brevis), м'яз, що протиставляє великий палець кисті (m. opponens policis), короткі згиначі великого пальця (m. flexor pollicis brevis) і I-II червоподібні м'язи (mm. lumbricales).

Чутливі волокна серединного нерва іннервують шкіру в ділянці променево-зап'ясткового суглоба (передню його поверхню), підвищення великого пальця (тенара), I, II, III пальців і променевої сторони IV пальця, а також тильної поверхні середньої та дистальної фаланг II і III пальців (рис. 4).

Для ураження серединного нерва характерне порушення можливості зіставлення великого пальця останнім, при цьому м'язи підвищення великого

пальця з часом атрофуються. Великий палець в таких випадках опиняється в одній площині з останніми. У результаті долоня набуває типової для ураження серединного нерва форми, відому як «мавпяча кисть» (рис. 7а). Якщо серединний нерв уражений на рівні плеча, виникає розлад усіх функцій, що залежать від його стану.

Для виявлення порушених функцій серединного нерва можуть бути проведені наступні тести: а) при спробі стиснути кисть в кулак I, II і частково III пальці залишаються розігнутими (рис. 7b); якщо долоня притиснута до столу, то дряпаючи рухи нігтем вказівного пальця не вдаються; для утримання смужки паперу між великим і вказівним пальцями через неможливість згинання великого пальця хворим приводять випрямлений великий палець до вказівного - тест великого пальця.

Рис. 7. Ураження серединного нерва.
а — «мавпяча кисть»; б — при стисненні кисті в кулак I і II пальці не згинаються («рука пророка»).

У зв'язку з тим, що у складі серединного нерва є велика кількість вегетативних волокон, при його ураженні зазвичай бувають вираженими

трофічні порушення частіше, ніж при ураженні будь-якого іншого нерва (розвивається каузалгія, що характеризується різким, пекучим болем).

5. *Ліктьовий нерв (n. ulnaris, C_8-Th_1)* - змішаний; починається в пахвовій ямці від медіального пучка плечового сплетення, спускається паралельно пахвовій, а потім плечовій артерії і прямує до внутрішнього виростка плечової кістки і на рівні дистальної частини плеча проходить у борозні ліктьового нерва (sulcus nervi ulnaris). У верхній третині передпліччя від ліктьового нерва відходять гілки до наступних м'язів: ліктьового згинача кисті (m. flexor carpi ulnaris), який згинає та приводить кисть; медіального глибокого згинача пальців (m. flexor digitorum profundus), що згинає нігтьову фалангу IV і V пальців. У середній третині передпліччя від ліктьового нерва відходить шкірна долонна гілка (ramus cutaneus palmaris), що іннервує шкіру медіальної сторони долоні в ділянці підвищення мізинця (гіпотенар).

На межі між середньою та нижньою третиною передпліччя від ліктьового нерва відділяються тильна та долонна гілка кисті (ramus dorsalis manus та ramus palmaris manus). Перша з цих гілок чутлива, вона виходить на тильний бік кисті, де розгалуджується на тильні нерви пальців (nn. digitales dorsales), які закінчуються у шкірі тильної поверхні V и IV пальців і ліктьовій стороні III пальця, при цьому нерв V пальця досягає його нігтьової фаланги, а інші доходять тільки до середніх фаланг. Друга гілка - змішана; іннервує короткий долонний м’яз, який підтягує шкіру до долонного апоневрозу, в подальшому рухова її частина прямує на долонну поверхню кисті та на рівні горохоподібної кістки поділяється на поверхневу та глибоку гілки. Поверхнева гілка поділяється на загальні та власні долонні пальцеві нерви (nn. digitales palmares communis et proprii). Загальний нерв іннервує долонну поверхню IV пальця та медіальний бік його середньої і кінцевої фаланг, а також тильну сторону нігтьової фаланги V пальця. Глибока гілка прямує до променевої сторони кисті та іннервує такі м’язи: привідний м’яз великого пальця (m. adductor policis), привідний м’яз V пальця (m. abductor digiti minimi), м’яз, який згинає основну фалангу V пальця, протиставний м’яз V

пальця (m.opponens digiti minimi*)* - він приводить мізинець до серединної лінії кисті та протиставляє; глибоку головку короткого згинача великого пальця (m. flexor pollicis brevis); червоподібні м'язи (mm. lumbricales), м'язи-згиначі основних і розгиначі середніх та нігтьових фаланг II і IV пальців; долонні й тильні міжкісткові м'язи (mm. Interossei palmales et dorsales), які згинають основні фаланги та одночасно розгинають інші фаланги II-V пальців, а також відводять II і IV пальці від середнього (III) та приводять II, IV і V пальці до нього.

Чутливі волокна ліктьового нерва іннервують шкіру ліктьового краю кисті, тильної поверхні V і частково IV пальців та долонну поверхню V, IV і III пальців (рис.3, рис.4). У випадку ураження ліктьового нерва внаслідок атрофії міжкісткових м'язів, а також перерозгинання основних і згинання інших фаланг пальців, формується кігтеподібна кисть, яка нагадує «пташину» лапу (рис. 8.а).

Для визначення ознак ураження ліктьового нерва проводять наступні тести: а) при спробі стиснути кисть в кулак V, IV і частково III пальці згинаються недостатньо (рис. 8.б); б) не вдаються дряпаючи рухи нігтем мізинця при щільно притиснутій до столу долоні; в) якщо долоня лежить на столі, то розведення та наближення пальців не вдаються; г) хворий не може вдержати смужку паперу між вказівним і випрямленим великим пальцями.

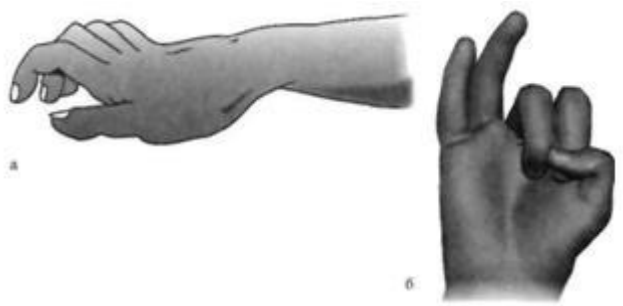

Рис. 8. Ознаки ураження ліктьового нерва: кігтеподібна кисть (а), при стисненні кисті в кулак V и IV пальці не згинаються (б).

Для її утримання хворому потрібно різко зігнути кінцеву фалангу великого пальця (рис. 9). У правій кисті притиснення смужки паперу можливе тільки випрямленим великим пальцем за допомогою м'яза, що його приводить, який іннервується ліктьовим нервом (ознака ураження серединного нерва). Зліва притиснення смужки паперу здійснюється за допомогою довгого м'яза- згинача великого пальця, який іннервується серединним нервом (ознака ураження ліктьового нерва).

Рис. 9. Тест великого пальця.

6. *Шкірний внутрішній нерв плеча (n. cutaneus brachii medialis, C_8-Th_1)* - чутливий, відходить від медіального пучка плечового сплетення, на рівні пахвової ямки, пов'язаний із зовнішніми шкірними гілками (rr. cutani laterales) II і III грудних нервів (nn. thoracales) та іннервує шкіру медіальної поверхні плеча до ліктьового суглоба (рис.10).

7. *Шкірний внутрішній нерв передпліччя (n. cutaneus antebrachii medialis, C_8-Th_2)* - чутливий, відходить від медіального пучка плечового сплетення, в пахвовій ямці розташовується поряд із ліктьовим нервом, спускається плечем в медіальній борозні двоголового м'яза, іннервує шкіру внутрішньої поверхні передпліччя (рис. 10).

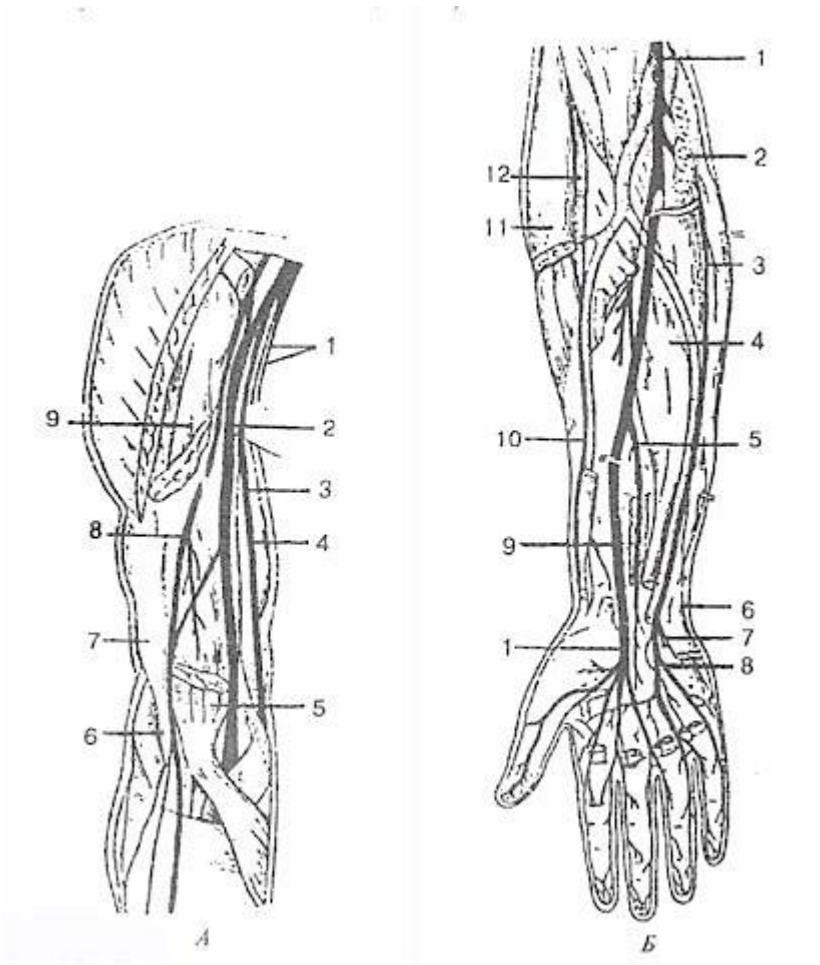

Рис. 10. Нерви плеча, передпліччя, кисті:

А - нерви плеча: 1 - медіальний шкірний нерв плеча і медіальний шкірний нерв передпліччя, 2 - серединний нерв; 3 - плечова артерія; 4 - ліктьовий нерв; 5 - двоголовий м'яз плеча (дистальний кінець), 6 - променевий нерв; 7 - плечовий м'яз; 8 - м'язово-шкірний нерв; 9 - двоголовий м'яз плеча (проксимальний кінець);

Б - нерви передпліччя та кисті: 1 - серединний нерв; 2 - круглий пронатор; 3 - ліктьовий нерв; 4 - глибокий згинач пальців; 5 - передній міжкістковий нерв; 6 - тильна гілка ліктьового нерва; 7 - глибока гілка ліктьового нерва; 8 - поверхнева гілка ліктьового нерва; 9 - квадратний пронатор; 10 - поверхнева гілка променевого нерва; 11 - плечопроменевий м'яз; 12 - променевий нерв.

Грудними нервами (nn. thoracalis) прийнято називати спинномозкові нерви грудного рівня. Так само як інші спинномозкові нерви, грудні нерви поділяються на задню та передню гілки. Задні гілки (rami posteriores) огинають суглобові відростки хребців і прямують між поперечними відростками на спину, де поділяються на внутрішню та бічну гілки, що забезпечують іннервацію паравертебральних тканин, зокрема довгого м'яза

спини (m. longissimus dorsi), напівостистого м'яза (m. semispinalis), крижовоостистого м'яза (m. sacrospinalis), а також багатороздільних, обертаючих, міжостистих і міжпоперечних м'язів. Всі ці довгі та короткі м'язи спини підтримують тулуб у вертикальному положенні, розгинають або згинають хребет, при скороченні їх з одного боку відбувається згинання хребта або його обертання в сторону. Частина волокон передніх гілок першого і другого грудних спинномозкових нервів бере участь у формуванні плечового сплетення, частина передньої гілки XII грудного спинномозкового нерва входить до складу поперекового сплетення. Частини (Th_1-Th_2 і Th_{12}), що не беруть участь у формуванні сплетень, і передні гілки грудних спинномозкових нервів (Th_3-Th_{11}) утворюють міжреберні нерви (nn.intercostales). Шість верхніх міжреберних нервів проходять до краю грудини і закінчуються як передні шкірні грудні гілки; шість нижніх міжреберних нервів проходять позаду кутів реброві хрящів в товщу черевних м'язів і розташовуються там спочатку між поперечним і внутрішнім косим м'язом, підходять до прямого м'яза живота і закінчуються як шкірні передні черевні нерви.

Міжреберні нерви є змішаними й відіграють важливу роль в іннервації м'язів грудної клітки та живота, що беруть участь в забезпеченні акту дихання.

При подразненні міжреберних нервів (при патологічному процесі) виникає оперізувальний біль, що посилюється при дихальних рухах, особливо при кашлі, чханні. Можлива хворобливість при пальпації певних міжреберних проміжків, наявні больові точки: задні - в паравертебральній ділянці, бічні - по пахвовій лінії, передні - по лінії з'єднання грудини з ребровими хрящами; можливе зменшення амплітуди дихальних рухів. Ураження нижніх міжреберних нервів викликає парез м'язів черевної стінки, що супроводжується втратою відповідних черевних рефлексів, дуги яких проходять через VII-XII сегменти спинного мозку, при цьому особливо утруднені видих, кашель, чхання. Звичайні труднощі при сечовипусканні та дефекації. Крім того, стає надмірним лордоз поперекового відділу хребта з

висуненням тазу вперед; при ходьбі він відкидається назад, з'являється качина хода. Чутливість при ураженні грудних нервів може бути порушена на грудині, животі, в пахвових западинах і на внутрішній поверхні плеча внаслідок ураження rr. intercostobrachialis. Ураження грудних нервів може бути наслідком патології хребта, гангліоневропатії при оперізувальному герпесі, переломі ребер, запальних і онкологічних захворюваннях органів грудної клітки, при внутрішньохребетних пухлинах.

ПОПЕРЕКОВЕ СПЛЕТЕННЯ

Передні гілки поперекових спинномозкових нервів беруть участь в утворенні поперекового сплетення (plexus lumbalis) - це сплетення (рис. 11) складається з петель, утворених передніми гілками L_1-L_3 і частково Th_{12} і L_4 спинномозкових нервів. Поперекове сплетення розташоване попереду поперечних відростків поперекових хребців на передній поверхні квадратного м'яза попереку між пучками великого поперекового м'яза. Поперекове сплетення має численні зв'язки з розташованим нижче крижовим сплетенням. Тому вони нерідко об'єднуються під назвою *поперековo-крижове сплетення.* Більшість периферичних нервів, що виходять з поперекового сплетення, є змішаними за складом. Проте, є і м'язові гілки (rami musculares), що іннервують, зокрема, внутрішні м'язи таза: клубово-поперековий м'яз (m. iliopsoas) і малий поперековий м'яз (m. psoas minor), які згинають стегно в кульшовому суглобі, а також квадратний м'яз попереку, що повертає стегно назовні. У поперековому сплетенні виділяють такі гілки:

1) Клубово-підчеревний нерв (n. iliohypogastricus, Th_{12}-L_1) йде вниз паралельно XII міжреберному нерву, проникає через поперечний м'яз живота, проходить між ним і внутрішнім косим м'язом живота. На рівні пахової (пупартової) зв'язки нерв проходить через внутрішній косий м'яз живота й розташовується між ним і апоневрозом зовнішнього косого м'яза. По шляху проходження від клубово-підчеревного нерва відходять гілки до м'язів нижнього відділу

живота і зовнішня шкірна гілка, що відділяється в зоні середньої частини клубового гребеня, пронизує косі м'язи живота та іннервує ділянку шкіри над середнім сідничним м'язом і м'язом, що натягує фасції стегна. Крім того, від клубово-підчеревного нерва відходить передня шкірна гілка, яка проходить через передню стінку пахового каналу та іннервує шкіру вище та медіальніше зовнішнього отвору пахового каналу.

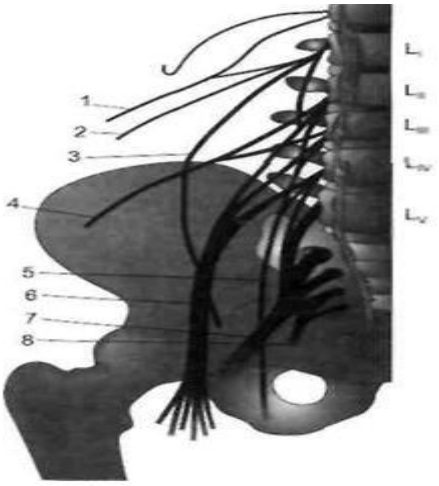

Рис.11. Поперекове та крижове сплетення.

1 - клубово-підчеревний нерв; 2 - клубово-паховий нерв; 3 – статево-стегновий нерв; 4 - латеральний шкірний нерв стегна; 5 - затульний нерв; 6 - стегновий нерв, 7 - клубовий нерв; 8 - статевий нерв.

3) Клубово-паховий нерв (n. ilioinguinalis, L_1) йде паралельно та нижче за клубово-підчеревним нервом, пронизує поперечний м'яз живота й прямує далі між ним та внутрішнім косим м'язом живота, проходить над пупартовою зв'язкою і виходить під шкіру через зовнішнє пахове кільце; далі він розташовується медіальне та спереду сім'яного канатика та розділяється на кінцеві чутливі гілки. По шляху проходження клубово-пахового нерва від нього відходять м'язові гілки до зовнішнього та внутрішнього косих м'язів живота і поперечного м'яза живота, шкірні гілки, що забезпечують чутливість в паховій ділянці та у верхньому відділі внутрішньої поверхні стегна, а також

передні калиткові гілки, які іннервують шкіру лобка, кореня статевого члена та переднього відділу калитки (у жінок - шкіру великих статевих губ) і верхнього відділу медіальної частини стегна.

4) Стегенно-статевий нерв (n. genitofemoralis, L_1-L_3) проходить між поперечними відростками поперекових хребців і великим поперековим м'язом. Потім він проходить вниз через товщу цього м'яза і з'являється на її передній поверхні на рівні хребця L3. Тут він ділиться на *стегнову і статеву гілки.*

Стегнова гілка проходить вниз латерально від стегнових судин під пупартовою зв'язкою, де вона розгалужується: частина гілок проходить через овальний отвір, інша частина - латеральніше від нього; остання група гілок розподіляється в шкірі нижче пахової складки по передній поверхні стегна (рис. 12).

Статева гілка сходить вниз уздовж внутрішнього краю великого поперекового м'яза, проникає в паховий канал через його задню стінку, наближається до задньої поверхні сім'яного канатика (у жінок - до круглої маткової зв'язки) і доходить до калитки (великих статевих губ). На своєму шляху цей нерв віддає гілки до *m. cremaster* і шкірні гілки. *При ураженні статево-стегнового нерву зникає шкірний кремастерний рефлекс.* Чутливі волокна нерва іннервують шкіру пахової ділянки та верхньої частини внутрішньої поверхні стегна.

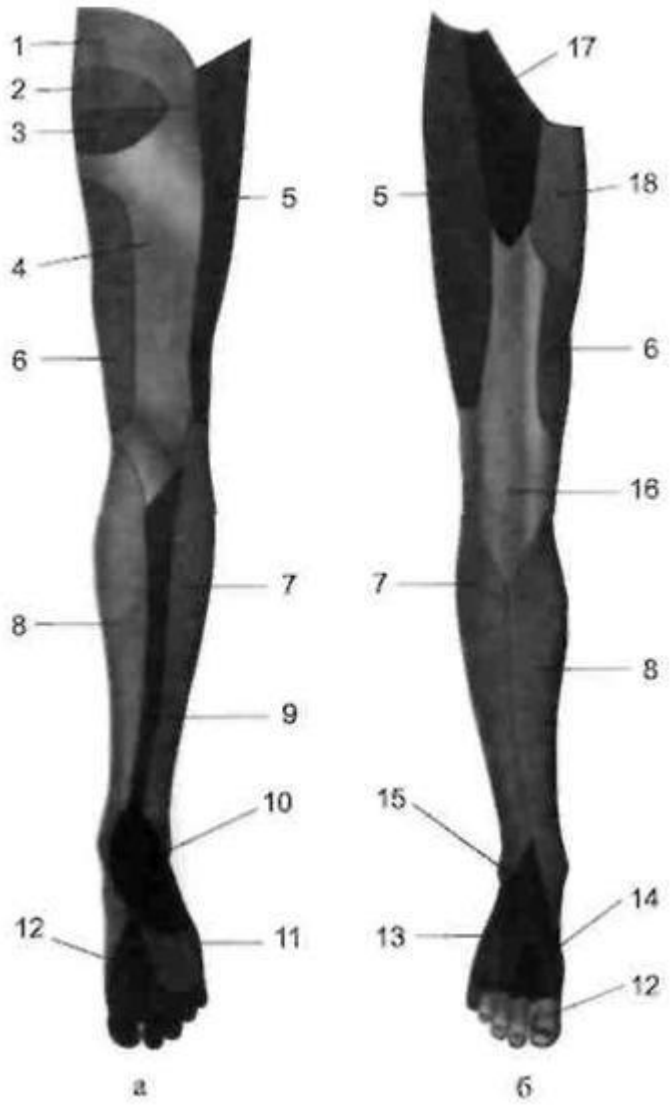

Рис. 12. Іннервація шкіри задньої (а) та передньої (б) поверхонь ноги.

1 - верхній стегновий нерв; 2 - задні крижові нерви; 3 - середній стегновий нерв; 4 - задній шкірний нерв стегна; 5 - зовнішній шкірний нерв стегна; 6 - затульний нерв; 7 - зовнішній шкірний ікроножний нерв (гілка малогомілкового нерва); 8 - nervus saphenus (гілка стегнового нерва); 9 - внутрішній шкірний ікроножний нерв (гілка великогомілкового нерва); 10 - п'яткова гілка великогомілкового нерва; 11 - зовнішні підошовні нерви (гілки великогомілкового нерва); 12 - внутрішні підошовні нерви; 13 - ікроножний нерв (гілка великогомілкового та малогомілкового нервів); 14 - глибокий малогомілковий нерв; 15 - поверхневий малогомілковий нерв; 16 - зовнішній шкірний нерв стегна; 17 - паховий нерв; 18 - стегно-статевий нерв.

5) Затульний нерв (n. obturatorius, L_2-L_4) іннервує гребінчастий м'яз (m. pectineus), що бере учать в приведенні та згинанні стегна, великий привідний м'яз (m. adductor longus), який згинає стегно та повертає його назовні; та короткий привідний м'яз (m. adductorbrevis), який приводить стегно та бере участь в його згинанні, а також великий привідний м'яз (m.adductorius magnus), який приводить стегно та бере участь в його розгинанні, зовнішній затульний м'яз (n. obturatorius externus), скорочення якого призводить до повороту стегна назовні, а також тонкий м'яз (m. gracilis), який приводить стегно, згинає гомілку та одночасно повертає її всередину. Чутливі волокна затульного нерва (rr. cutanei n. obturatorii) іннервують шкіру нижньої частини внутрішньої поверхні стегна. При ураженні затульного нерва послаблюється приведення стегна, відведення його та ротація. При ходінні можна відмітити деяку надмірність відведення стегна. Хворій людині, яка сидить на стільці важко покласти хвору ногу на здорову.

6) Зовнішній шкірний нерв стегна (n. cutaneus femoris lateralis, L_2-L_3) проходить під пупартовою зв'язкою і на 3-5 см нижче від неї ділиться на гілки, що іннервують шкіру зовнішньої поверхні стегна. Ураження зовнішнього шкірного нерва стегна виникає досить часто і призводить до розвитку хвороби Рота, яка має різну етіологію (частіше - здавлення нерва) і виявляється парестезіями і гіпалгезією з елементами гіперпатії на передньозовнішній поверхні стегна.

7) Стегновий нерв (n. femoralis, L_2-L_4) - найбільший нерв поперекового сплетення. Він іннервує чотириголовий м'яз стегна (m. quadriceps femoris), що включає прямий, а також латеральний, проміжний й медіальний широкі м'язи стегна. Чотириголовий м'яз стегна є могутнім розгиначем гомілки в колінному суглобі. Крім того, стегновий нерв іннервує кравецький м'яз (m. sartorius), що бере участь в згинанні ноги в кульшовому й колінному суглобах, обертає стегно назовні.

Передні шкірні нерви (rr. cutanei anteriores) і *підшкірний нерв (n. saphenus)*, які є кінцевими гілками стегнового нерва, переходять на гомілку,

забезпечують іннервацію шкіри передньозовнішньої поверхні стегна та гомілки і медіальної сторони стопи до великого пальця.

При ураженні стегнового нерва нижче пупартової зв'язки порушується розгинання гомілки, знижується або зникає колінний рефлекс і виникає розлад чутливості в зоні, яку іннервує n. saphenus. Якщо ж стегновий нерв ушкоджується вище пупартової зв'язки, то водночас порушується чутливість на передньовнутрішній поверхні стегна і виникає неможливість його активного згинання. Хворому, який лежить на спині з випрямленими ногами, важко сісти без допомоги рук, а при двосторонньому ураженні стегнових нервів це стає неможливим.

Ураження стегнового нерва різко затрудняє ходьбу, біг і, особливо, підняття сходами. При ходьбі рівною поверхнею хворий прагне не згинати ногу в колінному суглобі. Розігнуту в колінному суглобі ногу хворий при ходьбі викидає вперед і при цьому п'ята стукає об підлогу. При ураженні стегнового нерва у зв'язку із зниженням тонусу, а потім і гіпотрофією чотириголового м'яза, потовщується передня поверхня стегна і з'являється заглиблення над надколінком, що виявляється при огляді хворого, лежачого на спині (симптом Флатау-Стерлінга).

Якщо є ураження стегнового нерва, то у пацієнта при переносі центру тяжіння й спирання тільки на розігнуту хвору ногу, можливі вільні пасивні зсуви наколінка в сторони (симптом наколінка, що бовтається (симптом Фромана)).

При подразненні стегнового нерва можливі біль і хворобливість в ділянці пупартової зв'язки і на передній стороні стегна. У таких випадках позитивні симптоми Вассермана, Мацкевіча, що належать до симптомів натяжіння, феномен Селецкого.

Симптом Вассермана перевіряється у хворого, який лежить на животі. Лікар при цьому прагне максимально розігнути ногу в кульшовому суглобі, в той же час, фіксуючи таз. У разі роздратування стегнового нерва хворий відчуває біль в паховій ділянці, що іррадіює уздовж передньої поверхні стегна.

Симптом Мацкевіча виникає в тому ж положенні хворого шляхом різкого згинання гомілки і наближення його до стегна. В результаті у хворого виникають реакції ті ж, що і при перевірці симптому Вассермана. Виникаюча при викликанні цих симптомів захисна реакція – при підняття тазу - відома як феномен Селецкого.

Крижові спинномозкові нерви відходять від крижових сегментів спинного мозку на рівні тіла I поперекового хребця і сходять вниз в крижовий канал, на рівні якого в зоні міжхребцевих отворів крижової кістки за рахунок злиття переднього й заднього спинномозкового корінців утворюються крижові спинномозкові нерви. Ці нерви поділяються на передні та задні гілки, що покидають крижовий канал через міжхребцеві отвори крижової кістки, при цьому передні гілки виходять на тазову поверхню крижової кістки (у порожнину тазу), задні - на дорсальну її поверхню. Гілки V крижового спинномозкового нерва виходять з крижового каналу через крижову щілину (hiatus sacralis). Задні гілки у свою чергу діляться на внутрішні та зовнішні. Внутрішні гілки іннервують нижні сегменти глибоких м'язів спини і закінчуються шкірними гілками в ділянці крижової кістки, ближче до середньої лінії. Зовнішні гілки I—III крижових спинномозкових нервів прямують донизу і мають назву середніх шкірних нервів сідниць (nn. clunium medii), що іннервують шкіру середніх відділів сідничної ділянки. Передні гілки крижових нервів, вийшовши через передні крижові отвори на тазову поверхню крижової кістки, утворюють крижове сплетення.

КРИЖОВЕ СПЛЕТЕННЯ

Крижове сплетення (plexus sacralis) складається із петель, що утворені передніми гілками поперекових та крижових спинномозкових нервів (L_5-S_2 и частково L_4 и S_3). Крижове сплетення має багаточисельні контакти із поперековим сплетенням, розміщується попереду крижової кістки, на

передній поверхні грушоподібного та куприкових м'язів по обидва боки прямої кишки і направляється вниз до великої сідничної вирізки (incisure ischiadica major), через яку порожнину таза залишають периферичні нерви, які утворюються в крижовому сплетенні.

М'язові гілки крижового сплетення іннервують наступні м'язи: а) грушоподібний м'яз (m.piriformis), який знаходиться між передньою поверхнею крижової кістки та внутрішньою поверхнею великого вертлюга стегна. Проходячи великий сідничний отвір, цей м'яз ділить його на над- та підгрушоподібні частини, через які проходять судини та нерви; б) внутрішній затульний м'яз (m. obturatorius internus), що розміщується всередині таза; в) верхній та зовнішній близнюкові м'язи (mm. gemelles superior et inferior); г) квадратний м'яз стегна (m. quadratus femoris).Усі ці м'язи обертають стегно назовні.

Від крижового сплетення відходять такі нерви:

1. Верхній сідничний нерв (n. gluteus superior, L_4-S_1) - руховий, він іннервує середній та малий сідничні м'язи (mm. glutei medius et minimus), натягач широкої фасції стегна (m. tensor fasciae latae), скорочення яких призводить до відведення стегна. Ураження нерва обумовлює порушення відведення стегна, його згинання та ротацію всередину. При двохсторонньому ураженні верхнього сідничного нерва хода хворого стає качиною - хворий при ходінні немов би перевалюється з ноги на ногу.

2. Нижній сідничний нерв (n. gluteus inferior, L_5-S_2) є руховим, іннервує великий сідничний м'яз (m. gluteus maximus*)*, який розгинає стегно, а при фіксованому стегні - нагинає таз назад. При ураженні нижнього сідничного нерва неможливе розгинання стегна. Якщо хворий, який стоїть, нахиляється, то йому потім важко випрямити тулуб. Таз у таких хворих фіксується прогином вперед, внаслідок чого розвивається компенсований лордоз в поперековому відділі хребта. Хворим важко підійматися сходами, скакати, підійматися зі стільця.

3) Задній шкірний нерв стегна (n. cutaneus femoris posterior, S_1-S_3) - чутливий. Виходить через підгрушеподібний отвір позаду сідничного нерва, з яким має анастомози. Далі проходить між сідничним горбом і великим вертлюгом, спускається вниз та іннервує шкіру задньої поверхні стегна, включаючи підколінну ямку. Від заднього шкірного нерва стегна відходять нижні шкірні нерви сідниці (nn. clinium inferiores), нерви промежини (rr. perineales), які забезпечують чутливість відповідних шкірних зон.

4) Сідничний нерв (n. ischiadicus, L_4-S_3) - змішаний; найбільший із периферичних нервів. Його рухова частина іннервує більшість м'язів ноги, зокрема всі м'язи гомілки та стопи. Ще до виходу на стегно сідничний нерв віддає рухові гілки до двохголового м'яза стегна (m. biceps femoris), напівсухожилкового м'яза (m. semitendinosus), а також напівперетинчастого м'яза (m. semimembranosus), які згинають гомілку в колінному суглобі та обертають її всередину. Крім того, сідничний нерв іннервує великий привідний м'яз (m. adductor magnus), який згинає гомілку, обертаючи її назовні. Вийшовши на рівень стегна, сідничний нерв проходить по задній його стороні і, підходячи до підколінної ямки, ділиться на дві гілки - великогомілковий та малогомілковий нерви.

5) Великогомілковий нерв (n. tibialis, L_4-S_3) є безпосереднім продовженням сідничого нерва. Він проходить по середині підколінної ямки по задній стороні гомілки до медіальної кісточки. Рухові гілки великогомілкового нерва іннервують триголовий м'яз гомілки (m. triceps surae), що складається з камбалоподібного м'яза (m. soleus) та литкового м'яза. Трьохголовий м'яз гомілки згинає її в колінному суглобі, а також стопу - в гомілковостопному. Крім того, великогомілковий нерв іннервує підколінний м'яз (m. popliteus), що бере участь у згинанні гомілки в колінному суглобі і обертає її всередину; задній великогомілковий м'яз (m. tibialis posterior), що приводить та підіймає внутрішній край стопи; довгий згинач пальців (m . flexor digitorum longus), згинає нігтьові фаланги II-V пальців; довгий згинач великого пальця (m. flexor hallucis longus), при скороченні якого виникає згинання I пальця стопи.

На рівні підколінної ямки від великогомілкового нерва відходить *медіальний шкірний нерв гомілки (n.cutaneus surae medialis),* гілки якого іннервують шкіру задньої поверхні гомілки (рис.12). У нижній третині гомілки цей шкірний нерв анастомозує з гілкою латерального шкірного нерва гомілки, що відходить від малогомілкового нерва, і далі вже під назвою *литкового нерва* (n. suralis) спускається вздовж латерального краю п'яткового (ахіллового) сухожилля, огинає із заднього боку зовнішню кісточку. Тут від литкового нерва відходять його латеральні п'яткові гілки (rr. calcanei laterales), які іннервують шкіру латеральної частини п'яти. Далі литковий нерв прямує вперед до латеральної поверхні стопи під назвою *латерального тильного шкірного нерва (n.cutaneus dorsalis lateralis)* та іннервує шкіру дорсолатеральної поверхні стопи та мізинця.

Дещо вище рівня медіальної кісточки від великогомілкового нерва відходять *медіальні п'яткові гілки (rami calcanei mediales).* Спустившись до гомілковостопного суглоба, великогомілковий нерв проходить до заднього краю внутрішньої кісточки на підошву. На внутрішній стороні п'яткової кістки він ділиться на кінцеві гілки: *медіальний і латеральний підошовні нерви.*

6) Медіальний підошовний нерв (n. plantaris medialis) проходить під м'язом, що відводить великий палець, а потім прямує вперед і ділиться на м'язові та шкірні гілки. *М'язові гілки медіального підошовного нерва* іннервують короткий згинач пальців (m. flexor digitorum brevis), який згинає середні фаланги II-V пальців; короткий згинач великого пальця (m. flexor hallucis brevis), що бере участь у забезпеченні згинання великого пальця; м'яз, який відводить великий палець (m. adductor hallucis), а також бере участь у згинанні великого пальця і забезпечує його відведення.

Крім того, від медіального підошовного нерва відходять *власні підошовні пальцеві нерви (nn.digitales plantares proprii),* які іннервують шкіру медіальної і підошовної поверхонь великого пальця, а також *загальні підошовні пальцеві нерви (nn. digitales plantares communis)*, які іннервують

шкіру перших трьох міжпальцевих проміжків і підошовної поверхні I-III, а також медіальний бік IV пальців. Від I і II загальних підошовних нервів відходять ще й м'язові гілки до I і II червоподібних м'язів, що згинають основну та розгинають інші фаланги I, II і частково III пальців стопи.

7*) Латеральний підошовний нерв (n. plantaris lateralis)* направляється підошовною стороною стопи вперед і назовні, віддає гілки, що іннервують квадратний м'яз підошви (m. quadratus plantae), який сприяє згинанню пальців; короткий згинач V пальця (m. abductor digiti minimi), який відводить та згинає мізинець. Після відходження цих гілок латеральний підошовний нерв ділиться на глибоку і поверхневу гілки.

- *Глибока гілка (r. profundus)* проникає вглиб підошовної поверхні стопи та іннервує м'яз, що приводить великий палець (m. adductor hallucis) і короткий згинач V пальця (m. flexor digitiminimi brevis) і III-IV червоподібні м'язи (mm. lumbricales), які згинають основні, а також розгинають середні й нігтьові фаланги IV, V і частково III пальців стопи, а також підошовні і тильні міжкісткові м'язи (mm. inercostales plantares et dorsales), що згинають основні й розгинають інші фаланги пальців, а також відводять і приводять пальці стопи.

- *Поверхнева гілка (ramus superficialis)* латерального підошовного нерва ділиться на загальні підошовні пальцеві нерви (nn. digitales plantares communis) від яких відходять III власних підошовних пальцевих нерва (nn. digitales plantares proprii), іннервують шкіру V і латеральний бік IV пальців, а також латеральну частину стопи. При ураженні великогомілкового нерва стає неможливим згинання стопи та її пальців. Внаслідок цього стопа стає фіксованою в положенні розгинання (рис. 13а), у зв'язку з чим розвивається так звана п'яткова стопа (pes calcaneus) - хворий під час ходьби стає переважно на п'яту, піднятися на носках він не може. Атрофія дрібних м'язів стопи призводить до кігтеподібного положення пальців (до розвитку кігтеподібної стопи). Розведення і зближення пальців стопи при цьому утруднене. Порушена чутливість на латеральній і підошовній стороні стопи.

При ураженні сідничного або великогомілкового нервів знижується або випадає п'ятковий (ахілловий) рефлекс.

8) Загальний малогомілковий нерв (n. peroneus communis, L_4-S_1) - друга з основних гілок сідничного нерва. Від загального малогомілкового нерва відходить *шкірний зовнішній нерв литки (n. cutaneus surae lateralis),* який розгалужується на бічній і задній поверхнях гомілки. На нижній третині гомілки цей нерв анастомозує зі шкірним медіальний нервом гомілки, який є гілкою великогомілкового нерва, при цьому утворюється *литковий нерв (n. suralis).*

Рис.13. «П'яткова» стопа при ураженні великогомілкового нерва (а); «звисаюча» («кінська») стопа при ураженні малогомілкового нерва (б).

Позаду головки малогомілкової кістки загальний малогомілковий нерв ділиться на дві частини: *поверхневий і глибокий малогомілкові нерви*.

Поверхневий малогомілковий нерв (n. peroneus superflcialis) направляється вниз на передньозовнішній поверхні гомілки, віддає гілки до довгого та короткого малогомілкових м'язів (mm. peronei longus et brevis), відводить і підіймає зовнішній край стопи й при цьому здійснює її згинання. У середній третині гомілки цей нерв виходить під шкіру і ділиться на *медіальний і проміжний тильні шкірні нерви.*

Медіальний тильний шкірний нерв (nervus cutaneus dorsalis medialis) поділяється на дві гілки: медіальну та латеральну. Перша з них прямує до

медіального краю стопи і великого пальця, друга - до шкіри тильної поверхні обернених один до одного половин II і III пальців.

Проміжний тильний шкірний нерв (n. cutaneus dorsalis intermedius) віддає чутливі гілки до шкіри гомілки й тилу стопи і ділиться на *медіальну й латеральну гілки. Медіальна гілка* прямує до тильної поверхні обернених один до одного половин III і IV пальців.

Глибокий малогомілковий нерв (n. peroneus profundus) іннервує передній великогомілковий м'яз (m. tibialis anterior), розгинає стопу і підіймає внутрішній її край; довгий розгинач пальців (m. extensor digitorum longus), розгинає стопу, II-V пальці, а також відводить і пронує стопу; короткий розгинач великого пальця (m. extensor hallucis longus) розгинає і супінує стопу, а також розгинає великий палець; короткий розгинач великого пальця (m. extensor digitorum brevis) розгинає великий палець і відхиляє його в латеральну сторону.

При ураженні малогомілкового нерва стає неможливим розгинання стопи і пальців, а також поворот стопи назовні. В результаті стопа звисає, при цьому, злегка повернута всередину, пальці її зігнуті в суглобах основних фаланг (рис. 13б). Тривале перебування стопи в такому положенні може призвести до контрактури. Тоді говорять про розвиток кінської стопи (pes equinus). При ураженні малогомілкового нерва розвивається характерна хода. Уникаючи зіткнення тильної поверхні пальців з підлогою, хворий при ходьбі високо підіймає ногу, згинаючи її в кульшовому та колінному суглобах більше, ніж звичайно. Стопа торкається підлоги спочатку носком, а потім основною поверхнею підошви. Таку ходу називають перонеальною, кінською, півнячою, і нерідко позначають французьким словом *степпаж* (steppage). Хворий з ураженням малогомілкового нерва не може стати на п'яту, розігнути стопу і пальці, повернути стопу назовні.

При тотальному ураженні сідничного нерва одночасно страждає функція великого та малого гомілкових нервів, що проявляється паралічем м'язів стопи, випадінням рефлексу з сухожилля п'яти (п'ятковий, або

ахілловий рефлекс). Крім того, порушується згинання гомілки. Чутливість на гомілці залишається збереженою лише по передньомедіальній поверхні в зоні іннервації підшкірного нерва n. saphenus. При високому ураженні сідничного нерва порушення чутливості виявляється і на задній поверхні стегна. Якщо патологічний процес подразнює сідничний нерв - це перш за все проявляється вираженими больовими відчуттями, а також хворобливістю при пальпації за ходом нерва, особливо виразною в так званих точках Вале: між сідничним бугром і великим вертлюгом, в підколінній ямці, позаду головки малогомілкової кістки. Важливе діагностичне значення при ураженні сідничного нерва має симптом Ласега (рис.14), що належить до групи симптомів натягу. Перевіряється він у хворого, що лежить на спині з випрямленими ногами. Якщо при цьому розігнуту в колінному суглобі ногу хворого спробувати зігнути в кульшовому суглобі, то виникне натягнення сідничого нерва, що супроводжується болем, який обмежує можливий обсяг виконуваного руху. Після згинання ноги в колінному суглобі натяг сідничного нерва зменшується, одночасно зменшується або зникає больова реакція.



Рис.14. Симптом Ласега (перша та друга фази). Пояснення в тексті.

При ураженні сідничого нерва і його гілки - великогомілкового нерва, які містять велику кількість вегетативних волокон, так само як і при ураженні на руці серединного нерва, болі нерідко мають каузалгічний відтінок; можливі виражені порушення трофіки тканин, зокрема - трофічні виразки (рис. 15).

Рис.15. Трофічна виразка на стопі при ушкодженні сідничого нерва.

СТАТЕВЕ ТА КУПРИКОВЕ СПЛЕТЕННЯ

Статеве сплетення (plexus pudendus) формується переважно з передніх гілок III-IV та частини I-II крижових спинномозкових нервів. Розташовується на передній поверхні крижової кістки в нижній частині грушоподібного м'яза, нижче крижового сплетення. Статеве сплетення має з'єднання з куприковим сплетенням і симпатичним стовбуром. Від цього сплетення відходять *м'язові гілки*, які іннервують м'яз, що підіймає задній прохід (m. levator ani), куприковий м'яз (m.coccygeus) і тильний нерв статевого члена або клітора. Найбільша гілка соромітного сплетення - *статевий нерв (n.*

pudendus) - виходить з порожнини таза над грушоподібним м'язом, огинає сідничний горб і через малий сідничий отвір досягає латеральної стінки сіднично-прямокишкової ямки, в якій від статевого нерва відходять *нижні ректальні нерви, нерви промежини.*

Куприкове сплетення утворюється частиною передніх гілок V крижового (S_5) і I-II куприкових (Co_1-Co_2) нервів. Сплетення розташовується по обидва боки крижової кістки, попереду куприкового м'яза. Має зв'язок із нижнім відділом симпатичного стовбура. Від нього відходять м'язові гілки до органів малого таза і м'язів тазового дна, до куприкового м'яза, а також до м'яза, що піднімає задній прохід, а також задньо-прохідні куприкові нерви (nn. anococcygei), які іннервують шкіру між куприком і анальним отвором. Клінічна картина ураження статевого та куприкового сплетення проявляється розладом сечовипускання, дефекації, функції статевих органів, випадінням анального рефлексу, розладом чутливості в аногенітальній зоні. Подразнення сплетення патологічним процесом (запаленням, пухлиною, інтоксикацією та ін..) викликає його невралгію (coccygodynia).

Коротко за головне

Спинномозкові нерви та ділянки їх іннервації

Таблиця 1.

Нерв, його склад	Сегменти	Сплетення	Органи відповідної іннервації
Ansa cervicalis М'язові гілки (Р)	CI-CIII	Plexus cervicalis	М'язи, підпід'язикової групи, m. longi colli et capitis, mm scaleni, mm. recti capitis anterior et lateralis, mm. intertransversarii anteriores, m. levator scapulae, m. sternocleidomastoideus, m. trapezius.
N. occipitalis minor (Ч)	CI- CIII	Plexus cervicalis	Шкіра латеральної частини потиличної ділянки

N. auricularis magnus (Ч)	CIII	Plexus cervicalis	Шкіра вушної раковини та зовнішнього слухового проходу
N. transverses colli (Ч)	CIII	Plexus cervicalis	Шкіра передньої і латеральної ділянок шиї
Nn. supraclavicularis (Ч)	CIII-CIV	Plexus cervicalis	Шкіра латеральної ділянок шиї та ключиці, а також над дельтовидним і великим грудним м'язами
N. phrenicus (Р,Ч)	CIII-CIV інколи CV	Plexus cervicalis	Diaphragma, pleura, pericardium, очеревина, яка покриває діафрагму, печінку, жовчний міхур, надниркові залози
N.dorsalis scapulae (Р)	CIV-CV	Plexus brachialis	Mm. levator scapulae, mm. rhomboidei
N. thoracicus longus (Р)	CIV-CVI	Plexus brachialis	m. serratus anterior
N. subclavius (Р)	CV	Plexus brachialis	m. subclavius
N. suprascapularis (Р,Ч)	CV-CVI	Plexus brachialis	(Р) m. supraspinatus, m. infraspinatus (Ч) капсула плечового суглоба
N. subscapularis (Р,Ч)	CVI-CVII	Plexus brachialis	m. subscapularis, m. teres major
N. thoracodorsalis (Р)	CVII-CVIII	Plexus brachialis	m. latissimus dorsi
Nn. pectorals med. et lat. (Р)	CVI-CVIII THI	Plexus brachialis	m. pectoralis major et minor
N. axillaries (Р,Ч)	CV-CVII	Plexus brachialis	(Р) m. deltoideus, m. teres minor (Ч) капсула плечового суглоба,

			шкіра задньої сторони дельтовидної ділянки, шкіра задньолатеральної поверхні плеча
N. musculocutaneus (Р,Ч)	CV-CVIII	Plexus brachialis	(Р) m. coracobrachialis, m. biceps brachii, m. brachialis (Ч) капсула ліктьового суглоба, шкіра латеральної поверхні передпліччя
N. medianus (Р,Ч)	CVI-CVIII	Plexus brachialis	(Р) m. pronator teres, m. flexor digitorum superficialis, латеральна частина m. flexor digitorum profundus, m. palmaris longus, m.flexor carpi radialis, m.flexor policis longus, m. pronator quadratus, m.abductor pollicis brevis, m. opponens policis, поверхнева головка, m. flexoris pollicis brevis, m. lumbricales I et II` (Ч) Шкіра ділянки thenar, поверхні променезап'ясткового суглоба, середини долоні, I,II,III, та променевої сторони IV пальців, шкіра тильної поверхні середньої і дистальної фаланг II,III і променевої сторони IV пальців
N. ulnaris (Р,Ч)	CVII-ThI	Plexus brachialis	(Р) медіальна частина m. flexor digitorum profundus, m. Flexor carpi ulnaris, mm. lumbricales III et IV, m. flexor digiti minimi brevis, m.

			Abductor digiti minimi, m. Opponens digiti minimi, m. Palmaris brevis, mm. Interossei dorsales et palmares, m. adductor pollicis, глибока головка m. Flexor pollicis brevis. (Ч) шкіра тильної поверхні V і IV пальців, ліктьової сторони III пальця, окрім шкіри дистальних і середніх фаланг ліктьової сторони III і променевої сторони IV пальців; шкіра долонної поверхні V пальця, ліктьової сторони IV пальця, суглоби кисті
N. cutaneus brachii medialis (Ч)	CVIII-ThI	Plexus brachialis	Шкіра медіальної поверхні плеча
N. cutaneus antebrachii medialis (Ч)	CVIII-ThI	Plexus brachialis	Шкіра медіальної частини передньої поверхні передпліччя
N. radialis (Р,Ч)	CV-CVIII THI	Plexus brachialis	(Р) m. triceps brachii, m.anconeus, m..brachioradialis, m.extensor digitorum, mm. extensor carpi radialis longus et brevis, m. supinator, m.abductor pollicis longus, mm. extensor pollicis longus et brevis, m. extensor indicis, m.extensor digiti minimi, m. extensor carpi ulnaris (Ч) шкіра задньої і задньолатеральної поверхні плеча, задня поверхня передпліччя, тильна

			поверхня променевої сторони кисті I і II пальців, променева сторона III пальця, окрім дистальних і середніх фаланг II і III пальців
Nn. intercostales (Р,Ч)	ThI-ThXII	Rr. ventrales nervi thoracici	(Р) mm. intercostals externi et interni, m. transverses thoracis, m. subcostales, mm. levator costarum, m. transverses abdomini, mm.obliqui externus et internus abdominis, m. pyramidalis, m. rectus abdominis
Rr musculares (Р)	THXII LI-LIV	Plexus lumbalis	(Р) m. quadratus lumborum, m.psoas minor, mm. intertransversarii laterals lumborum
N. iliohypogastricus (Р,Ч)	THXII-LI	Plexus lumbalis	(Р) m. transversus abdominis, m. obliqui abdominis externus et internus, m.rectus abdominis, m.pyramidalis (Ч) шкіра верхнелатеральної частини сідничної ділянки, верхнелатеральної ділянки стегна, шкіра лобкової ділянки
N. ilioinguinalis (Р,Ч)	THII-LI	Plexus lumbalis	(Р)m.transversus abdominis, mm. obliqui abdominis externi et interni (Ч) шкіра лобка, пахової ділянки, статевого члена, передньої поверхні калитки (великих статевих губ)
N. genitofemoralis (Р,Ч)	LI-LII	Plexus lumbalis	(Р) m. cremaster (Ч) шкіра верхньомедіальної поверхні стегна, калитки (великих статевих губ), ділянки підшкірного

			кільця стегнового каналу
N. cutaneus femoris lateralis (Ч)	LI-LII	Plexus lumbalis	Шкіра латеральної поверхні стегна до рівня колінного суглоба
N. obturatorius (Р,Ч)	LII-LIV	Plexus lumbalis	(Р) m. adductor brevis, m. adductor longus, m. pectineus, m. gracilis, m. adductor magnus, m. obturatorius externus (Ч) шкіра медіальної поверхні стегна, капсула тазостегнового суглоба
N. femoralis (Р,Ч)	LI-LIV	Plexus lumbalis	(Р) m. sartorius, m. quadriceps femoris, m.pectineus (Ч)шкіра передньої поверхні стегна, передньомедіальної поверхні гомілки, тила і медіального краю стопи до великого пальця
Rr. musculares (Р)	LIV-SII	Plexus sacralis	(Р) m.obturatorius internus, m. piriformis, mm. gemeli superior et inferior, m. quadratus femoris
N. gluteus superior (Р)	LIV-SI	Plexus sacralis	(Р) m.gluteus minimus, m.gluteus medius, m.tensor fasciae latae
N. gluteus inferior (Р)	LV-SII	Plexus sacralis	(Р) m. gluteus maximus
N. pudendus (Р,Ч)	SI-SIV	Plexus sacralis	(Р) m. sphincter ani externus, m. levator ani, m. coccygeus, mm. ischiocavernosus, m. bulbospongiosus m. transversi perinea superficialis et profundus, m. sphincter urethrae (Ч) Шкіра ділянки заднього

			проходу, промежини, задня поверхня калитки (статевих губ), головка статевого члена (клітора), шкіра статевого члена (великі і малі статеві губи)
N. cutaneus femoris posterior (Ч)	SI-SIII	Plexus sacralis	(Ч) шкіра задньомедіальної поверхні стегна до підколінної ямки, промежини і нижньої частини сідничної ділянки
N. ischiadicus (Р,Ч)	LIV-SIII	Plexus sacralis	(Р) m. semitendinosus, m. semimembranosus, довга головка m. bicepsfemoris (задня частина m. adductormagnus)
N. tibialis (Р,Ч)		Plexus sacralis (гілка n. ischiadicus)	(Р) m. tibialis posterior, m.flexor hallucis longus, m. flexor digitorum longus, m. abductor hallucis, m.flexor digitorum brevis, m.flexor hallucis brevis, mm. lumbricales, mm. interossei, m. quadratus plantae, m. abductor digiti minimi, m. adductor magnus hallucis (Ч) шкіра медіальної частини задньої ділянки гомілки, ділянки п'яти і підошви стопи
N. peroneus communis (Р,Ч)		Plexus sacralis (гілка n. ischiadicus)	(Р) m. peroneus longus, m.peroneus brevis, m. tibialis anterior, m. externsor digitorum longus, m. extensor hallucis longus, m. extensor digitorum brevis, m. extensor hallucis

			brevis (Ч) шкіра латеральної частини задньої поверхні гомілки, тилу стопи, капсула гомілковостопного суглоба
Nm. anococcygei (Ч)	SII-CoI	Plexus coccygeus	Шкіра в ділянці куприка і задньопрохідного отвору

(Ч – чутливі волокна; Р – рухові волокна).

Контрольні питання:

1. Спинномозкові нерви та їх гілки, формування, будова.
2. Шийне сплетення, його формування, топографія, гілки, ділянки іннервації.
3. Патологія нервів шийного сплетення.
4. Плечове сплетення: формування, топографія. Гілки надключичної частини, ділянки іннервації.
5. Плечове нервове сплетення: формування, топографія. Гілки підключичної частини, ділянки іннервації.
6. Патологія нервів плечового сплетення.
7. Міжреберні нерви, ділянки іннервації.
8. Патологія грудних спинномозкових нервів.
9. Поперекове нервове сплетення: формування, топографія, гілки, ділянки іннервації.
10. Патологія нервів поперекового сплетення.
11. Крижове нервове сплетення. Формування, топографія, гілки.
12. Сідничий нерв, його гілки, ділянки іннервації. Патологія гілок сідничого нерва.
13. Статеве сплетення, формування, гілки, ділянки іннервації.
14. Куприкове сплетення, формування, гілки, ділянки іннервації.

Ситуаційні завдання за темою «Спинномозкові нерви».

1. Під час операції на м'яких тканинах шиї з правого боку порушилася регулярна рухова екскурсія правого куполу діафрагми. Це відбулося в результаті пошкодження нерва. Якого?

A. Правого діафрагмального.

B. Лівого діафрагмального.

C. Правого поперечного нерва шиї.

D. Лівого поперечного нерва шиї.

E. Надключичного нерва.

2. До лікаря звернувся хворий зі скаргами на підвищену больову чутливість шкіри вушної раковини і зовнішнього слухового проходу. Який нерв уражений в даному випадку?

A. Правий малий потиличний нерв.

B. Великий вушний нерв.

C. Великий потиличний нерв.

D. Лівий малий потиличний нерв.

E. Надключичний нерв.

3. До лікаря звернувся хворий зі скаргами на підвищену больову чутливість заднього великого і малого прямих м'язів голови (підпотиличних м'язів). Подразнення якого нерва спостерігається в даному випадку?

A. Великого потиличного нерва.

B. Правого малого потиличного нерва.

C. Підпотиличного нерва.

D. Лівого малого потиличного нерва.

E. Надключичного нерва.

4. Після проведеної операції на шиї хворого він втратив чутливість на передній поверхні шиї. Яка гілка шийного сплетення була пошкоджена під час операції?

A. Надключичний нерв.

B. Великий вушний нерв.

C. Малий потиличний нерв.

D. Поперечний шийний нерв.

E. Шийна петля.

5. До лікаря звернувся пацієнт зі скаргами на підвищену больову чутливість шкіри позаду вушної раковини і зовнішнього слухового проходу. Об'єктивно: пальпація позаду грудинно-ключично-соскоподібного м'яза хвороблива. Подразнення якого з нервів може дати таку клінічну картину?

A. N. auricularis magnus.

B. N. occiitalis minor.

C. N. vagus.

D. N. transversalis colli.

E. Nn. supracliviculares.

6. Хворий потрапив в клініку з пораненням в ділянці шиї. При обстеженні виявлений пошкоджений нерв, розташований попереду від переднього драбинчатого м'яза. Який нерв пошкоджений?

A. Шийний відділ симпатичного стовбура.

B. Діафрагмальний.

C. Блукаючий.

D. Язикоглотковий.

E. Під'язиковий.

7. Хворий скаржиться на порушення чутливості шкіри в медіальній частині тильної та долонної поверхні кисті. Який нерв пошкоджений?

A. N. radialis.

B. N. medianus.

C. N. musculocutaneus.

D. N. cutaneus antebrachii medialis.

E. N. ulnaris.

8. При запаленні глибоких лімфатичних вузлів пахвової ділянки хірург повинен був розкрити глибоко розташований гнійник. Після операції хворий втратив можливість згинати передпліччя в ліктьовому суглобі, порушилася

шкірна чутливість передньобічної поверхні передпліччя. Який нерв був ушкоджений при оперативному втручанні?

A. N.radialis.

B. N.musculocutaneus.

C. N.ulnaris.

D. N.medianus.

E. N.axillaris.

9. Випадково вдарившись ліктем об край столу, студент відчув біль і поколювання на внутрішній поверхні передпліччя. Який нерв був травмований в цьому випадку?

A. N. radialis.

B. N. medianus.

C. N. ulnaris.

D. N. axillaris.

E. N. musculocutaneus.

10. У хворого є гіперестезія шкіри медіальної поверхні плеча. З патологією якого нерва це пов'язано?

A. Медіального шкірного нерва плеча.

B. Серединного.

C. Ліктьового.

D. Променевого.

E. Пахвового.

11. У жінки з різаною раною лівої пахвової ділянки при обстеженні виявлена неможливість пронування кисті. Сухожилля та волокна м'язів передпліччя цілі. Який нерв ушкоджений у потерпілого?

A. N.cutaneus brachii medialis.

B. N.ulnaris.

C. N.radialis.

D. N.medianus.

E. N.cutaneus antebrachii medialis.

12. При ревізії рани у хворого з ножовим пораненням пахвової ділянки, виявлено ушкодження заднього пучка плечового сплетення. Функція якої групи м'язів верхньої кінцівки буде порушена?

A. Передня група м'язів плеча.

B. Передня група м'язів передпліччя.

C. М'язи підвищення великого пальця кисті.

D. М'язи підвищення мізинця кисті.

E. М'язи задньої групи передпліччя.

13. До лікаря звернувся потерпілий зі скаргами на значне обмеження рухів при розгинанні кисті та пальців лівої руки після травми середньої третини плеча. Який нерв ушкоджений?

A. N.radialis.

B. N.ulnaris.

C. N.medianus.

D. N.muscuocutaneus.

E. N.axillaris.

14. При огляді хворого виявлені порушення шкірної чутливості на задній поверхні гомілки. З ушкодженням якого нерва пов'язано це порушення?

A. Задній шкірний нерв стегна.

B. Стегновий нерв.

C. Сідничий нерв.

D. Затульний нерв.

E. Нижній сідничний нерв.

15. У клініку поступив потерпілий із глибокою колотою раною зовнішньої поверхні правої гомілки. При обстеженні виявлена неможливість активного розгинання стопи. Сухожилля і волокна м'язів-розгиначів цілі. Який нерв пошкоджений у потерпілого?

A. N. peroneus longus.

B. N. peroneus superficialis.

C. N. tibialis.

D. N. peroneus profundus.

E. N. peroneus brevis.

ЧЕРЕПНІ НЕРВИ

Черепні нерви (nervi craniales; синонім - черепномозкові нерви) - нерви, що відходять від головного мозку або входять в нього. Розрізняють 12 пар черепних нервів (ЧН), які іннервують шкіру, м'язи, залози (слізні та слинні) й інші органи голови та шиї, а також ряд органів грудної, черевної порожнини. Позначають пари ЧН римськими цифрами з I по XII відповідно їх розташуванню на основі мозку спереду назад від лобової частки до заднього відділу довгастого мозку (рис.16).

На відміну від спинномозкових нервів, черепні нерви не мають правильного сегментарного розташування і неоднакові в анатомо-функціональному плані. За походженням і складом нервових волокон їх підрозділяють на декілька груп.

Першу групу складають нерви спеціфічних органів чуття, які складаються тільки з аферентних (чутливих) волокон. До цієї групи належать I пара - нюхові нерви, II пари - зоровий нерв і VIII пара - присінково-завитковий нерв.

Друга група включає рухові нерви, які розвиваються з головних міотомів та іннервують м'язи очного яблука: окоруховий нерв (III пара), блоковий нерв (IV пара) і відвідний нерв (VI пара).

Третя група об'єднує змішані за складом нерви, пов'язані у своєму розвитку із зябровими дугами зародка. До неї входять трійчастий нерв (V пара), лицевий нерв (VII пара), язикоглотковий нерв (IX пара), блукаючий нерв (X пара) і додатковий нерв (XI пара).

Четверта група представлена під'язиковим нервом (XII пара), який складається із рухових волокон; за походженням це спинномозковий нерв, що втратив чутливий корінець і перемістився в порожнину черепа.

Змішані черепні нерви (третя група) мають ганглії, аналогічні спинномозковим гангліям, але у них відсутні передні й задні корінці. Їх рухові й чутливі волокна при виході з головного мозку або об'єднуються в загальний стовбур нерва, або розташовуються поряд. Деякі черепні нерви (III, VII, IX і X пари) при виході з мозку містять парасимпатичні волокна, що йдуть до відповідних вегетативних гангліїв. Багато черепних нервів пов'язані між собою сполучними гілками, в яких можуть проходити чутливі, рухові й вегетативні волокна.

Нюхові й зорові нерви (I і II пари) не мають власних гангліїв і ядер. Ядра решти нервів розташовуються вздовж стовбура головного мозку і заходять в спинний мозок. Розрізняють рухові, або початкові, ядра (nuclei originis), з яких виходять рухові волокна; чутливі, або кінцеві, ядра (nuclei terminationis), де закінчуються чутливі волокна; вегетативні (автономні) ядра, в яких беруть початок прегангліонарні парасимпатичні волокна.

I пара - нюхові нерви, n.n. olfactorii;

II пара - зоровий нерв, n. opticus;

III пара - окоруховий нерв, n. oculomotorius;

IV пара - блоковий нерв, n. trochlearis;

V пара - трійчастий нерв, n. trigeminus;

VI пара - відвідний нерв, n. abducens;

II пара - лицевий нерв, n. facialis;

VIII пара - нерв присінково-завитковий, n. vestibulocochlearis;

IX пара - язикоглотковий нерв, n. glossopharyngeus;

X пара - блукаючий нерв, n. vagus;

XI пара - додатковий нерв, n. accessorius

XII пара - під'язиковий нерв, n. hypoglossus.

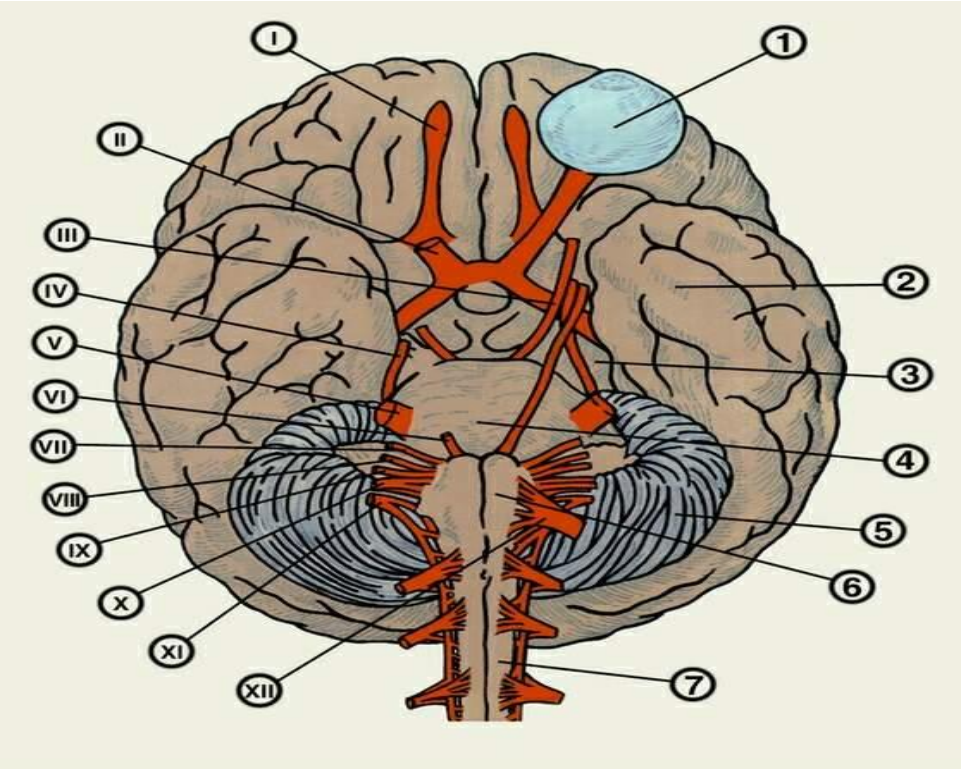

Рис. 16. Основа головного мозку з місцями виходу черепних нервів:

I - нюховий нерв, II - зоровий нерв, III - окоруховий нерв, IV - блоковий нерв, V - трійчастий нерв, VI - відвідний нерв, VII - лицевий нерв, VIII - нерв присінково-завитковий, IX - язикоглотковий нерв, X - блукаючий нерв, XI - додатковий нерв, XII - під'язиковий нерв; 1 - очне яблуко, 2 - скронева частка, 3 - ніжка мозку, 4 - міст мозку, 5 - мозочок, 6 - довгастий мозок, 7 - спинний мозок.

I і II пари черепних нервів за своїм розвитком пов'язані з переднім мозком, III—XII пари - з різними відділами мозкового стовбура. При цьому III і IV пари пов'язані з середнім мозком, V-VIII - з мостом, і IX-XII - з довгастим мозком.

За складом волокон черепні нерви розділяють на 3 групи:

1) чутливі нерви — I, II і VIII пари;

2) рухові нерви — IV, VI, XI і XII пари;

3) змішані нерви — III, V, VII, IX і X пари.

Чутливі нерви утворені доцентровими волокнами (центральними відростками) клітин, розташованих в слизовій оболонці носа для I пар, в сітківці ока для II пар або в чутливих гангліях для VIII пар.

Рухові нерви утворені аксонами клітин рухових ядер черепних нервів - IV, VI, XI і XII пара.

Змішані нерви мають різний склад волокон. Чутливий компонент, що є у V, VII, IX і X парах черепних нервів, представлений центральними відростками псевдоуніполярних клітин, розташованих в чутливих вузлах. Назва чутливих вузлів та їх локалізація вказані в таблиці 2.

Чутливі вузли черепних нервів та їх локалізація

Таблиця 2.

Нерв, його назва і номер пари	Назва ганглія	Місце розташування ганглія
Трійчастий нерв n.trigeminus, V пара	Ganglion trigeminale	Трійчасте втиснення на піраміді скроневої кістки
Лицевий нерв, n. facialis, VII пара	Ganglion geniculi	Коліно лицевого каналу в піраміді скроневої кістки
Нерв присінково-завитковий, n. vestibulocochlearis, VIII пара	Ganglion vestibulare et cochleare	Дно внутрішнього слухового проходу, спіральний канал стрижня равлика
Язикоглотковий нерв, n. glossopharyngeus, IX пара	Ganglion superius et inferius	Яремний отвір, кам'яниста ямка
Блукаючий нерв, n. vagus, X пара	Ganglion superius et inferius	Яремний отвір (під яремним отвором)

Руховий компонент, що є у III, IV,V, VI, VII, IX і X пар черепних нервів, представлений аксонами клітин рухових ядер відповідних нервів. Парасимпатичний компонент у складі змішаних нервів міститься у III, VII, IX і X парах черепних нервів. Він утворений прегангліонарними парасимпатичними волокнами, що йдуть від парасимпатичних ядер відповідних нервів до вегетативних гангліїв або постгангліонарними волокнами, аксонами клітин вказаних гангліїв. Назва, локалізація вегетативних гангліїв і нерви, що містять парасимпатичні волокна, вказані в таблиці (табл. 2, 3)

Слід зазначити, що у складі рухових і змішаних черепних нервів також є симпатичні постгангліонарні волокна, що походять з верхнього шийного вузла симпатичного стовбура.

Вегетативні (парасимпатичні) краніальні ганглії

Таблиця 3.

Ганглій, його назва	Місце положення ганглія	Парасимп. центр стовбура мозку; нерви, що містять прегангліонарні. парасимп. волокна	Нерви, які містять постганг. парасимпатичні волокна	Орган, який іннервуєтьс я
Gang. ciliare	Orbita, латеральніше n. opticus	Nucl. oculomotorius acessorius, radix oculomotorius з n. oculomotorius	Nn. ciliares breves	M. sphincter pupillae, m. ciliaris
Gang. Pterygopalatinum	Fossa pterygopalatina за ходом n. maxillaris	Nucl. salivatorius superior, nucl. lacrimalis, n. petrosus major з n. facialis	Nn. palatini, nn. nasales posteriores, n. zygomaticus	Слизові залози піднебіння порожнини носа, слізна залоза
Gang. submandibulare	Glandula submandibularis над залозою	Nucl. salivatorius superior, chorda tympani з n. facialis	Rr. submandibulares	Glandula submandibularis
Gang. sublinguale	Glandula sublingualis над залозою	Nucl. salivatorius superior, chorda tympani з n. facialis	Rr. sublinguales	Glandula sublingualis
Gang. oticum	Basis cranii externa під foramen ovale за ходом n. mandibularis	Nucl. salivatorius inferior, n. petrosus minor з n. glossopharyngeus	N. auriculotemporalis	Glandula parotidea

Розвиток і формування черепних нервів

У процесі філогенезу черепні нерви втратили первинне сегментарне розташування і стали високоспеціалізованими. Нюховий і зоровий нерви – специфічні нерви органів чуття, розвиваються з переднього мозку і є його виростами. Вони утворені відростками вставних нейронів, є нервовими утвореннями, які пов’язують органи нюху та зору з мозком.

Решта черепних нервів диференціювалася зі спинномозкових нервів і тому принципово схожі з ними.

III пари (окоруховий нерв), IV пари (блоковий нерв) і VI пари (відвідний нерв) розвивалися у зв'язку з головними передвушними міотомами, іннервують м'язи очного яблука, що утворюються з цих міотомів. Ці нерви, а також XI і XII пари, за своїм походженням і функцією схожі з передніми корінцями спинномозкових нервів.

V, VII, VIII, IX, X, пари черепних нервів є гомологами задніх корінців. Ці нерви пов'язані з м'язами, що розвиваються з мускулатури зябрового апарату і з бічних пластинок мезодерми, тому іннервують шкіру, м'язи відповідних вісцелярних зябрових дуг, а також містять в своєму складі вісцеральні рухові волокна, іннервуючи залози і органи голови і шиї.

Особливе місце займає V пара (трійчастий нерв), яка утворюється шляхом злиття двох нервів, – глибокого очного, що іннервує шкіру передньої частини голови, і власне трійчастого нерва, що іннервує шкіру і м'язи нижньощелепної дуги.

Від лицевого нерва в процесі розвитку відмежовується VIII пара (присінково-завиткового нерва), який здійснює специфічну іннервацію органу слуху і рівноваги. IX пара (язикоглотковий нерв) і X пара (блукаючий нерв), що складаються з вісцелярних рухових нервових волокон, розвиваються шляхом відмежування каудальної частини блукаючого нерва.

Під'язиковий нерв є складним за своїм походженням, оскільки утворений шляхом злиття декількох спинномозкових нервів, частина з яких переміщається краніально і заходить в ділянку довгастого мозку.

Таким чином, усі 12 пар черепних нервів за походженням можна розділити на декілька груп:

1. Нерви, похідні головного мозку – I (n. olfactoria) і II пари (n.opticus).

2. Нерви, що розвиваються у зв'язку з головними міотомами, – III (n. oculomotorius), IV (n. trochlearis), VI (n. abducens) пари.

3. Нерви, похідні зябрових дуг – V (n. trigeminus), VII (n.facialis), VIII (n. vestibulo-cochlearis), IX (n. glossopharingeus), X (n. vagus), XI (n.accessorius) пари.

4. Нерв, що розвинувся шляхом злиття спинномозкових нервів – XII пари (n. hypoglossus).

Черепні нерви, як і спинномозкові, мають ядра (скупчення сірої речовини): соматичні чутливі (що відповідають заднім рогам сірої речовини спинного мозку); соматичні рухові (що відповідають переднім рогам) і вегетативні (що відповідають бічним рогам). Вегетативні можна розділити на вісцеральні рухові і вісцеральні чутливі, причому вісцеральні рухові іннервують не тільки непосмуговану (гладку) мускулатуру, але і забезпечують трофіку скелетних м'язів. Враховуючи, що посмуговані м'язи придбали риси соматичних м'язів, всі ядра черепних нервів, що мають відношення до таких м'язів незалежно від їх походження, краще позначати як соматичні рухові.

В результаті, у складі черепних нервів є ті ж компоненти, що і в спинномозкових нервах.

Аферентні компоненти:

1) соматичні чутливі волокна, що йдуть від органів та сприймають фізичні подразники (тиск, біль, температура, звук і світло), тобто шкіри, органів слуху і зору – II, V, VIII;

2) вісцеральні чутливі волокна, що йдуть від органів, які сприймають внутрішні подразники, тобто від нервових закінчень в органах травлення й інших нутрощів, від спеціальних органів глотки, ротової (органи смаку) і носової (орган нюху) порожнин – I, V, VII, IX, X.

Еферентні компоненти:

1) соматичні рухові волокна, що іннервують довільну мускулатуру, а саме: м'язи з головних міотомів, очні м'язи (III, IV, VI), під'язикову мускулатуру (XII), а також що повторно змістилися до складу переднього відділу травного тракту м'язи скелетного типу – так звані м'язи зябрового апарату, що стали у ссавців і людини жувальними, мімічними (V, VII, IX, X, XI);

2) вісцеральні рухові вегетативні волокна (парасимпатичні і симпатичні волокна), що іннервують вісцеральну мускулатуру, тобто мимовільну мускулатуру судин і внутрішніх органів, м'яз серця, а також різного роду залози (секреторні волокна), – V, VII, IX, X.

З 12 пар черепних нервів соматичним чутливим є VIII нерв, соматичними руховими – III, IV, VI, XI, XII. Решта нервів є змішаними. Нюховий нерв, який можна назвати вісцеральним чутливим, і зоровий – соматичний чутливий – займають особливе положення, будучи виростами головного мозку.

Схема вивчення і опису черепних нервів.

1. Нумерація і назва нерва (українська, латина).
2. Функціональна характеристика (руховий, чутливий, змішаний).
3. Джерело розвитку нерва.
4. Ядра нерва (назва, функціональна характеристика, топографія).
5. Принцип формування нерва, чутливі вузли нервів.
6. Місце входу (чутливі) або виходу (рухові, парасимпатичні) нервів з мозку.
7. Місце входу або виходу нервів з черепа.
8. Хід нерва на периферії.
9. Парасимпатичні вузли, пов'язані з нервами.
10. Головні стовбури й гілки нерва, їх ділянки іннервації.

I ПАРА - НЮХОВІ НЕРВИ, NERVI OLFACTORII. НЮХОВИЙ ТРАКТ

Це нерви спеціальної чутливості, складаються з вісцерочутливих волокон (сприймають хімічні подразнення – запахи). На відміну від інших черепних чутливих нервів, нюхові нерви не мають чутливого ядра і вузла. Тому їх називають «помилковими» черепними нервами. Перший нейрон розташовується на периферії в regio olfactoria слизової оболонки порожнини носа (верхня носова раковина і верхня частина перегородки носа). Дендрити нюхових клітин прямують до вільної поверхні слизової оболонки, де закінчуються нюховими бульбашками, а аксони утворюють нюхові нитки, fili olfactorii, по 15-20 з кожного боку, які через продірявлену пластинку ґратчастої кістки проникають в порожнину черепа. У порожнині черепа вони підходять до нюхових цибулин, розташованих на нижній поверхні лобової частки півкуль мозку, де і закінчуються. У нюхових цибулинах знаходяться другі нейрони, аксони яких утворюють нюховий тракт, tractus olfactorius. Цей тракт йде нижньою поверхнею лобової частки в однойменній борозні й закінчується в нюховому трикутнику, передній пронизаної субстанції і прозорій перегородці, де знаходяться треті нейрони нюхового шляху. Аксони третіх нейронів діляться на три пучки:

1. Бічний пучок прямує до кори гачка, uncus, віддаючи частину волокон мигдалеподібному тілу, corpus amygdaloideum.
2. Проміжний нюховий пучок переходить на протилежну сторону, утворюючи передню мозкову спайку, і через склепіння і бахрому морського коника теж прямує в гачок, uncus.
3. Медіальний пучок тягнеться навколо мозолистого тіла, а потім по зубчатій звивині до кори гачка. Таким чином, нюховий шлях закінчується в кірковому кінці нюхового аналізатора – гачку звивини біля морського коника, uncus gyri parahyppocampalis.

Одностороння втрата нюху, (аносмія) або його пониження спостерігаються при розвитку патологічних процесів в лобовій частці і на основі мозку передньої черепної ямки.

Двосторонній розлад нюху частіше є результатом захворювань носової порожнини і носових ходів.

Коротко про головний шлях нюхового нерва.

Верхній відділ слизової оболонки носа (1 нейрон шляху) Filae olfactoriae (нюхові нитки) ↓

Через lamina cribrosa в порожнину черепа ↓

Bulbus olfactorius (нюхова цибулина) на основі мозку (2 нейрон шляху) ↓

Tractus olfactorius (нюховий тракт) на основі лобової частки, має зв'язки з обома півкулями мозку ↓ v

Первинні нюхові центри (3 нейрон шляху) – trigonum olfactorium substantia perforata anterior et septum pellucidum. ↓

Кіркові нюхові центри в ділянці звивини гіпокампу (4 нейрон шляху).

Дослідження нюху. Досліджується роздільне (кожною ніздрею) сприйняття і відмінність один від одного пахучих речовин, що володіють нерізким запахом (м'ята, ментол, валеріана, камфорне масло та ін.)

Порушення нюху:

Гіпосмія - (іноді зі зниженням апетиту) – зниження гостроти нюху.

Гіперосмія - підвищення гостроти нюху.

Дізосмія - порушення нюху.

Аносмія - відсутність нюху (при важких, обширних ураженнях головного мозку).

Нюхові галюцинації (при подразненні скроневої частки в ділянці звивини гіпокампу). При ураженні ділянки вище нюхового тракту зміни нюху практично не визначаються. При ураженні ділянки нижче нюхового тракту розвивається гомолатеральна аносмія.

II ПАРА - ЗОРОВИЙ НЕРВ, NERVUS OPTICUS.

ЗОРОВИЙ І ЗІНИЧНО-РЕФЛЕКТОРНИЙ ШЛЯХИ

Як і нюхові нерви, належить до «помилкових» черепних нервів, не має вузла і ядра. Є нервом спеціальної чутливості (світловий) і складається з

волокон, які є сукупністю аксонів мультиполярных гангліозних клітин сітківки.

Зоровий нерв починається диском зорового нерва в ділянці зорової частини сітківки, її сліпої плями. Пробиваючи судинну та фіброзну оболонки, виходить з очного яблука зсередини і знизу від заднього полюса очного яблука. Відповідно до топографії, в зоровому нерві виділяють чотири частини: внутрішньоочну (ту, що пробиває судинну оболонку і склеру очного яблука); очноямкову (ту, що тягнеться від очного яблука до зорового каналу); ·внутрішньоканальну, що відповідає довжині зорового каналу; внутрішньочерепну, розташовану в підпавутиновому просторі основи головного мозку, від зорового каналу до зорового перехрещення.

В очній ямці, зоровому каналі та в порожнині черепа зоровий нерв оточений піхвою, листки якої за своєю будовою відповідають оболонкам головного мозку, а міжвагінальні простори відповідають міжоболонковим просторам.

Три перших нейрони знаходяться в сітківці. Сукупність світлочутливих клітин сітківки (паличок і колбочок) є першими нейронами зорового шляху; гігантських і дрібних біполярних клітин – другим нейроном; мультиполярних, гангліозних клітин – третім нейроном. Аксони цих клітин утворюють зоровий нерв. З очної ямки в порожнину черепа нерв проходить через зоровий канал, cana1is opticus. У ділянці борозни перехресту 2/3 усіх нервових волокон, що йдуть від медіальних полів зору, перехрещуються. Ці волокна йдуть від внутрішніх відділів сітківки, яка завдяки перехрещенню пучків світла в кришталику сприймає зорову інформацію з латеральних сторін. Волокна, що не перехрещуються, приблизно 1/3, прямують в зоровий тракт своєї сторони. Вони йдуть від латеральних відділів сітківки, яка сприймає світло з носової половини поля зору (ефект кришталика). Неповне перехрещення зорових шляхів дозволяє передавати імпульси з кожного ока в обидві півкулі, забезпечуючи бінокулярний стереоскопічний зір і можливість синхронного руху очних яблук. Після цього часткового перехрещення

утворюються зорові тракти, які огинають ніжки мозку з латерального боку і виходять на дорсальну частину стовбура мозку. Кожен зоровий тракт містить волокна від однойменних половин сітківки обох очей. Так, у складі правого зорового тракту проходять неперехрещені волокна від зовнішньої половини правого ока і перехрещені волокна від внутрішньої частини лівого ока. Отже, правий зоровий тракт проводить нервовий імпульс від латеральної частини поля зору лівого ока і медіальної (носовий) частини поля зору правого ока.

Кожен зоровий тракт розділяється на 3 пучки, які йдуть до підкіркових центрів зору (четвертий нейрон зорового шляху):

- верхні горбки даху середнього мозку, colliculi superiores tecti mesencephalici;
- подушка зорового горба проміжного мозку, pulvinar thalami;
- латеральні колінчасті тіла проміжного мозку, corpora geniculata laterale.

Головним підкірковим центром зору є латеральні колінчасті тіла, де закінчується велика частина волокон зорового шляху. Саме тут розташовуються його четверті нейрони. Аксони цих нейронів компактним пучком проходять через задню третину задньої ніжки внутрішньої капсули, потім віялоподібно розсипаються, утворюючи зорову променистість radiatio optica і закінчуються на нейронах кіркового центру зору медіальної поверхні потиличної частки по сторонах від шпорної борозни.

Невелика кількість волокон зорових трактів прямує до нейронів задніх ядер зорового горба. Аксони нейронів цих ядер передають зорову інформацію в інтеграційний центр проміжного мозку – медіальне ядро таламуса, що має зв'язки з руховими ядрами екстрапірамідної та лімбичної систем гіпоталамуса. Вказані структури регулюють тонус мускулатури, здійснюють емоційно-поведінкові реакції, змінюють роботу внутрішніх органів у відповідь на зорові подразнення.

У верхні горбки йде частина волокон, що забезпечують безумовно-рефлекторну реакцію очного яблука і здійснення зіничного рефлексу у відповідь на світлові подразнення. Аксони клітин ядра верхнього горбка прямують до рухових ядер III, IV, VI пар черепних нервів, до додаткового

ядра окорухового нерва (ядро Якубовича), до ядер ретикулярної формації, до ядра Кахаля та в інтеграційний центр середнього мозку, який розташовується також у верхніх горбках.

Зв'язки нейронів верхнього горбка з руховими ядрами Ш, IV, VI пар черепних нервів забезпечують рухову реакцію м'язів очного яблука на світлові роздратування (бінокулярний зір), з нейронами ядер Кахаля дозволяє здійснювати узгоджений рух очних яблук і голови (підтримка рівноваги тіла). Від клітин інтеграційного центру середнього мозку починається покришково-спинномозковий і покришково-ядерні шляхи, що здійснюють безумовно-рефлекторні рухові реакції мускулатури тулуба, кінцівок, голови та очних яблук на раптові сильні світлові подразнення. Від клітин ретикулярної формації починаються ретикулопетальні та ретикулоспінальні шляхи, що регулюють м'язовий тонус у взаємозв'язку з екзогенними подразненнями. Клітини додаткового ядра окорухового нерва посилають аксони до війкового вузла, що здійснює парасимпатичну іннервацію м'яза, який звужує зіницю і війкового м'яза, що забезпечує акомодацію ока. Ланцюг нейронів, що забезпечують ці реакції, отримав назву «шлях зіничного рефлексу».

Шлях зіничного рефлексу.

Він забезпечує мимовільну реакцію зіниці на світло. Складається з двох частин: чутливої та рухової. Чутлива йде у складі зорового нерва і містить чотири нейрони (перших три – в сітківці, четвертий – у верхніх горбках пластинки чотирьох горбиків). Відростки четвертих нейронів прямують до парасимпатичного ядра Якубовича, де знаходиться п'ятий нейрон шляху зіничного рефлексу й починається його рухова частина, що йде у складі окорухового нерва. Разом з окоруховим нервом відростки п'ятого нейрона через верхню очноямкову щілину заходять в очну ямку. Тут парасимпатичні волокна відділяються, утворюючи, так званий, короткий корінець війкового вузла, radix brevis ganglion ciliare, заходять в цей парасимпатичний вузол і закінчуються на його клітинах, які є шостими нейронами шляху зіничного

рефлексу. Нейрити 6-х нейронів прямують в очне яблуко та іннервують війковий м'яз, m.ciliaris і м'яз, що звужує зіницю, m. sphincter pupillae.

Для неврологічної діагностики велике значення має дослідження полів зору. Випадіння половини полів зору називається геміанопсією. При повному порушенні провідності зорового нерва наступає сліпота на дане око – амавроз. При частковому ураженні волокон зорового нерва спостерігаються обмеження полів зору у вигляді сектора або острівця – скотома ураженого ока. Якщо патологічним процесом зруйновано місце перехрещення зорового нерва, то виникає повна двостороння сліпота - анопсія. При частковому пошкодженні хіазми (пухлини гіпофіза, гідроцефалія), коли тиск впливає на волокна, що йдуть від внутрішніх половин сітківки обох очей, наступає бітемпоральна геміанопсія, тобто в одному оці випадає праве, а в іншому – ліве поле зору. При пошкодженні зовнішніх кутів перехрещення (аневризма сонних артерій), ураження торкнеться скроневих половин обох сітківок. При ураженні зорового тракту, латеральних колінчастих тіл, зорового горба потиличної частки спостерігаються однойменні геміанопсії, тобто випадання протилежних полів зору. При дослідженні очного дна слід звернути увагу на зміну сосочка зорового нерва при підвищенні внутрічерепного тиску (застійний сосок), атрофію його при пухлинах гіпофіза. Для гіпертонічної хвороби характерний феномен звуження артерій і розширення вен.

Коротко про головний шлях зорового аналізатора

Рецепторний апарат сітківки ока (медіальні половини сітківки сприймають подразнення від зовнішньої частини поля зору, латеральні половини сітківки сприймають подразнення від внутрішньої частини поля зору):

1) Колбочки розташовуються, в основному, в ділянці жовтої плями і забезпечують кольоровий зір.

2) Палички розташовуються, в основному, в периферичних ділянках сітківки і забезпечують чорно-білий зір.

3) Гангліозні клітини (перший нейрон шляху зорового аналізатора) →

зоровий нерв → Foramen opticum (зоровий нерв потрапляє в порожнину черепа і проходить по основі мозку) → Chiasma nervorum opticum (перехрещення наперед від турецького сідла) – перехрещуються тільки внутрішні волокна (від медіальних половин сітківки), зовнішні волокна йдуть неперехрещеними. → Tractus opticus (зоровий тракт) – містить волокна від гомолатеральных половин сітківки обох сторін (зовнішньої половини сітківки своєї сторони та внутрішньої половини сітківки протилежної сторони) ↓

Первинні зорові центри у верхніх горбиках (2 нейрон) ↓

Зовнішні колінчасті тіла і подушка зорового горба (3 нейрон, таламічний) → Radiatio optica (зорова променистість) – центральний зоровий пучок Граціоле (у верхніх частинах зорової променистості проходять волокна від верхнього квадранта сітківки, що проектуються в ділянку над шпорною борозною, – cuneus, а в нижніх частинах зорової променистості проходять волокна від нижнього квадранта сітківки, що проектуються в gyrus lingualis донизу від шпорної борозни) → Задня ніжка внутрішньої капсули ↓

Внутрішня поверхня потиличної частки навколо шпорної борозни (кірковий центр зору) – сприймає інформацію від однойменних половин сітківок обох очей.

<u>Рефлекторна дуга зіничного рефлексу</u>

Сітківка ока

↓

Аферентний шлях до верхніх горбиків (у складі зорового нерва)

↓

Вставні нейрони (волокна до парасимпатичних ядер своєї і протилежної сторони)

↓

Парасимпатичні ядра Якубовича-Едінгера-Вестфаля обох сторін

↓

Еферентний шлях до сфінктера зіниці (у складі окорухового нерва)

Ураження зорового аналізатора:

Амбліопія - зниження гостроти зору.

Амавроз - втрата гостроти зору.

Концентричне звуження зору - звуження зору з усіх боків.

Скотома - випадіння окремих ділянок поля зору.

Гомонімна геміанопсія - випадіння однойменних половин зору кожного ока.

Квадрантна гомонімна геміанопсія - випадіння квадрантів зорового поля (верхніх або нижних).

Гетеронімня геміанопсія – випадіння різнойменних половин полого зору (внутрішніх або зовнішніх).

Бітемпоральна - випадіння зовнішніх, скроневих полів зору.

Біназальная - випадіння внутрішніх полів зору.

III ПАРА – ОКОРУХОВИЙ НЕРВ.
NERVUS OCULOMOTORIUS

Це змішаний нерв, що містить анімальні та вегетативні парасимпатичні волокна. Має 3 ядра: рухове, nucleus nervi oculomotorii, парасимпатичне, nucleus accessorius, додаткове ядро (Якубовича), непарне додаткове ядро (Перлія). Ядра розташовуються в покришці середнього мозку на рівні верхніх горбків пластинки чотирьох горбиків (рис.17).

Рис. 17. Розташування ядер окорухового (III) нерва (По Л.О Даркшевічу).

I - ядро для м'яза, що підіймає верхню повіку (m. levator palpebrae), 2 - ядро для верхнього прямого м'яза (m. rectus superior); 3 - ядро для нижнього прямого м'яза (m. rectus inferior); 4 - ядро для нижнього косого м'яза (m. obliquus inferior); 5 - ядро для медіального прямого м'яза ока (m. rectus medialis); 6 - ядро для м'яза, що звужує зіницю (m. sphincter pupillae, ядро Якубовіча-едінгера-вестфаля); 7 - ядро акомодації (ядро Перлія).

З мозку нерв виходить в міжніжковой ямці (Торінієвої), fossa interpeduncularis. Вийшовши з мозку нерв заходить в печеристу пазуху, sinus cavernosus і виходить з черепа через верхню очноямкову щілину, fissura orbitalis superior, потрапляючи в очну ямку. Тут він ділиться на 2 гілки: верхню і нижню, ramus superior et inferior. Верхня гілка йде по верхній стінці очної ямки та іннервує м'яз, що піднімає верхню повіку й верхній прямий м'яз очного яблука, m. levator palpebre superior et m. rectus superior. Нижня гілка йде по нижній стінці очної ямки, де від неї відходить короткий корінець війкового вузла, radix brevis ganglion ciliare, – що містить парасимпатичні волокна, які після переривання у війковому вузлі іннервують гладкі м'язи очного яблука (див. шлях зіничного рефлексу). Решта волокон нижньої гілки ділиться на три пучки та іннервує медіальний та нижній прямі м'язи очного яблука, нижній косий м'яз очного яблука, mm. recti inferior et mediales, m. obliqus inferior (рис.18).

При повному ураженні окорухового нерва спостерігається наступна патологія:

1. Внаслідок порушення іннервації м'яза, що піднімає верхню повіку, око прикрите опущеною повікою – птоз.

2. Очне яблуко повернуто назовні та вниз (внаслідок дію на очні м'язи гілок IV і V пара черепних нервів) (рис.19).

3. Зіниця розширена (дія м'яза, що розширює зіницю).

4. Погіршується зір на близькі відстані через параліч акомодації (уражений війковий м'яз).

5. Неможливість руху очного яблука вгору і всередину через ураження верхнього і медіального прямих м'язів ока.

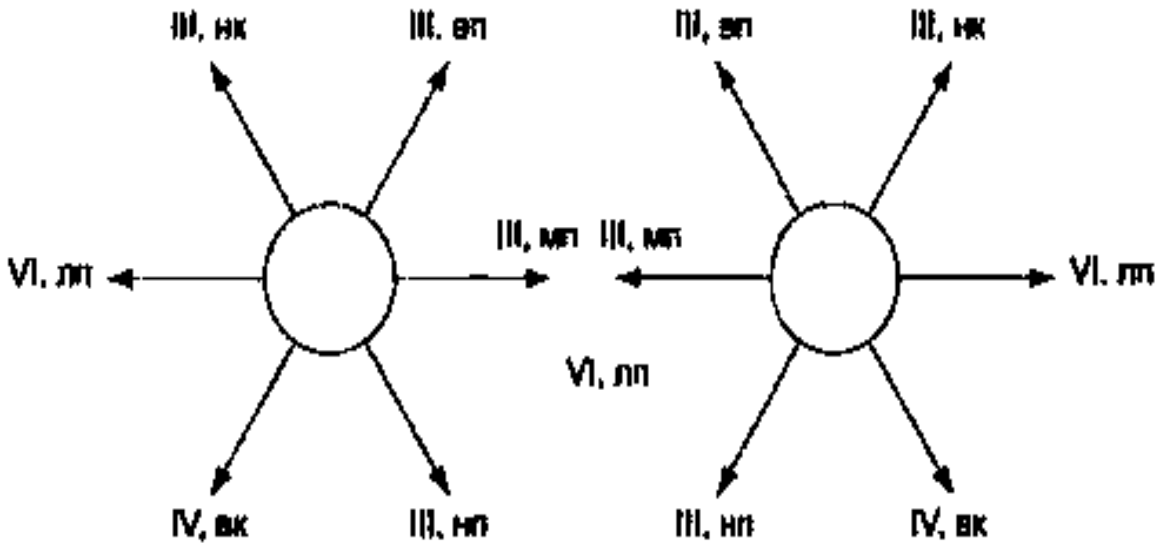

Рис. 18. М'язи, що забезпечують рухи очних яблук і їх іннервація (III, IV, VI черепні нерви).

Напрями зсуву очних яблук при скороченні цих м'язів. R. ext. - зовнішній прямий м'яз (іннервує VI черепний нерв); O. inf. - нижній косий м'яз (III нерв); R. sup. - верхній прямий м'яз (III нерв); R. med. - медіальний прямий м'яз (III нерв); R. inf. - нижній прямий м'яз (III нерв); O. sup. (Ill нерв) - верхній косий м'яз (IV нерв).

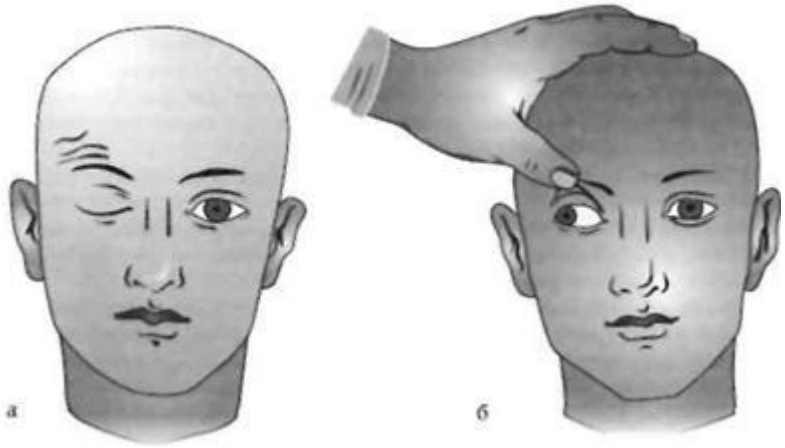

Рис. 19. Ураження правого окорухового (III) нерва:
а - птоз верхньої повіки; б - косоокість, що розходиться, і анізокорія, що виявляються при пасивному піднятті верхньої повіки.

Коротко про головний шлях окорухового нерва

Ядра окорухового нерва розташовуються в ділянці середнього мозку, на рівні верхніх горбиків. Волокна окорухового нерва проникають в порожнину очної ямки через верхню очноямкову щілину разом з четвертою, шостою парами черепних нервів і верхньою гілкою п'ятої пари черепних нервів.

Ядра окорухового нерва:

Крупноклітинне ядро (забезпечує іннервацію поперечно-смугастої мускулатури очей). Забезпечує поворот очного яблука всередину, вгору і частково вниз, відповідає за реакції конвергенції і підіймає верхню повіку.

Дрібноклітинні ядра (додаткові ядра Якубовича-Едінгера-Вестфаля). Забезпечують парасимпатичну іннервацію м'яза, що звужує зіницю.

Непарне парасимпатичне ядро Перліа (іннервує m. ciliaris), забезпечує акомодацію.

Особливості ураження окорухового нерва

Ураження крупноклітинних ядер:

Косоокість, що розходиться, – очне яблуко повернуто назовні та вниз. Супроводжується порушенням конвергенції, бінокулярного зору й диплопією (двоїння в очах) при погляді у бік здорового ока.

Екзофтальм – переважання тонусу m.orbitalis, око "вистоїть" з орбіти.

Птоз – параліч m.levator palpebrae, опущення верхньої повіки.

Ураження парасимпатичних ядер:

Мідріаз – функціональне переважання m. dilatator pupillae при паралічі м'яза, що звужує зіницю, розширення зіниці.

Порушення акомодації (параліч акомодації) – параліч m. ciliaris, порушення зміни кривизни кришталика, порушення реакції зіниці на світло.

IV ПАРА – БЛОКОВИЙ НЕРВ, NERVUS TROCHLEARIS

Нерв руховий. Має одне рухове ядро, nucl. nervi trochlearis, яке лежить в оболонці середнього мозку на рівні нижніх горбків пластинки чотирьох горбиків. Виходить з середнього мозку з дорсального боку після перехрещення його волокон у верхньому мозковому парусі, velum medullare superius. Нерв огинає ніжки мозку з латерального боку, виходить на нижню поверхню мозку, прямує вперед і, проходячи тверду мозкову оболонку, проходить далі в бічній стінці печеристого синуса разом з третьою і шостою парами черепних нервів. Виходить з черепа через верхню очноямкову щілину, fissura orbitalis superior. У очній ямці йде по верхній стінці та іннервує верхній косий м'яз очного яблука, m. obliquus superior. При ізольованому пошкодженні блокового нерва розвивається косоокість, що сходиться, і диплопія при погляді вниз.

Коротко про головний шлях блокового нерва

Ядро блокового нерва розташовується на рівні нижніх горбиків.

Волокна, що виходять з ядра нерва, йдуть вгору, здійснюючи повне перехрещення в передньому мозковому вітрилі.

Далі волокна виходять з порожнини черепа через верхню очноямкову щілину та іннервують м'яз, що забезпечує поворот очного яблука вниз і назовні.

Особливості ураження блокового нерва. Спостерігається легка косоокість, що сходиться, з поворотом очного яблука вгору і всередину, що супроводжується диплопією (двоїнням в очах) при погляді у бік ураженого м'яза (при погляді вниз). При ураженні IV черепного нерва характерний також легкий нахил голови убік, протилежний ураженому оку (компенсаторна поза у зв'язку з диплопією).

V ПАРА – ТРІЙЧАСТИЙ НЕРВ, NERVUS TRIGEMINUS. ПАРАСИМПАТИЧНІ ВУЗЛИ ГОЛОВИ.

Нерв змішаний, містить рухові та чутливі волокна. Перший нейрон чутливої частини знаходиться в Гассеровому або півмісяцевому чутливому вузлі, ganglion trigeminale seu semilunare, розташованому на передній поверхні піраміди скроневої кістки, у втисненні трійчастого нерва. Тут тверда мозкова оболонка розщеплюється на два листки, утворюючи Меккелеву порожнину, в якій і знаходиться чутливий вузол трійчастого нерва (рис. 20).

Периферичні відростки клітин, що знаходяться у вузлі, йдуть на периферію, утворюючи три гілки трійчастого нерва, а центральні, утворюючи чутливий корінець, radix sensoria, заходять в ромбоподібну ямку, де закінчуються на трьох чутливих ядрах: ядро спинномозкового тракту, nucl. tractus spinalis, (знаходиться в ромбоподібній ямці, спускаючись до спинного мозку), ядро середньомозкового тракту, nucl. tr. mesencephalici, яке підіймається вгору в середній мозок, і верхнє чутливе ядро моста, nucl. pontis. Рухова частина трійчастого нерва починається від одного рухового ядра, nucl. motorius, відростки якого, виходячи з мозку, утворюють руховий корінець, radix motoria, проходять поряд з Гассеровим вузлом і приєднуються до третьої гілки трійчастого нерва. Таким чином, перша гілка трійчастого нерва – очний нерв, n. ophthalmicus, є чисто чутливою, друга гілка –

верхньощелепний, n. maxillaris, також чутливий, а третя – нижньощелеповий нерв, n. mandibularis, містить як чутливі, так і рухові волокна.

Особливістю трійчастого нерва є наявність за ходом гілок вегетативних краніальних вузлів, на клітинах яких закінчуються прегангліонарні парасимпатичні волокна від ядер VII і IX пар черепних нервів.

Постгангліонарні волокна приєднуються до гілок трійчастого нерва і досягають в їх складі робочого органу (залози). Від кожної гілки трійчастого нерва на самому початку відходить менінгеальна гілка, r.meningeus, до твердої оболонки головного мозку.

Очний нерв, nervus ophthtalmicus

Перша гілка трійчастого нерва (рис. 21). Здійснює іннервацію очного яблука, слізної залози, слізного мішка, слизової оболонки гратчастого лабіринту, лобової і клиноподбіної пазух, шкіри і кон'юнктиви верхньої повіки, надперенісся, спинки носа та лоба. Отже, його зона іннервації розташована вище очної щілини. Чутливий нерв починається від Гассерового вузла, заходить в запалу пазуху, sinus cavernosus.

При виході із печеристої пазухи віддає нерв намету мозочка, n. tentorii, після чого через верхню очноямкову щілину, fissura orbitalis superior, йде в очну ямку і тут ділиться на 3 нерви:

1. Носовійковий нерв, n. nasociliaris.
2. Лобний нерв, n. frontalis.
3. Слізний нерв, n. lacrimalis.

1. *Носовійковий нерв*, n. nasociliaris, йде по медіальній стінці очної ямки до медіального кута ока віддаючи 5 гілок:

– довгий корінець війкового вузла, radix longus g. ciliare, йде до війкового вузла;

– довгі війкові нерви, nn. cliares longi, іннервують оболонки очного яблука;

- задний гратчастий нерв, n. ethmoidalis posterior, – через однойменний отвір заходить в порожнину носа й іннервує слизову оболонку порожнини носа і клиноподібної пазухи;

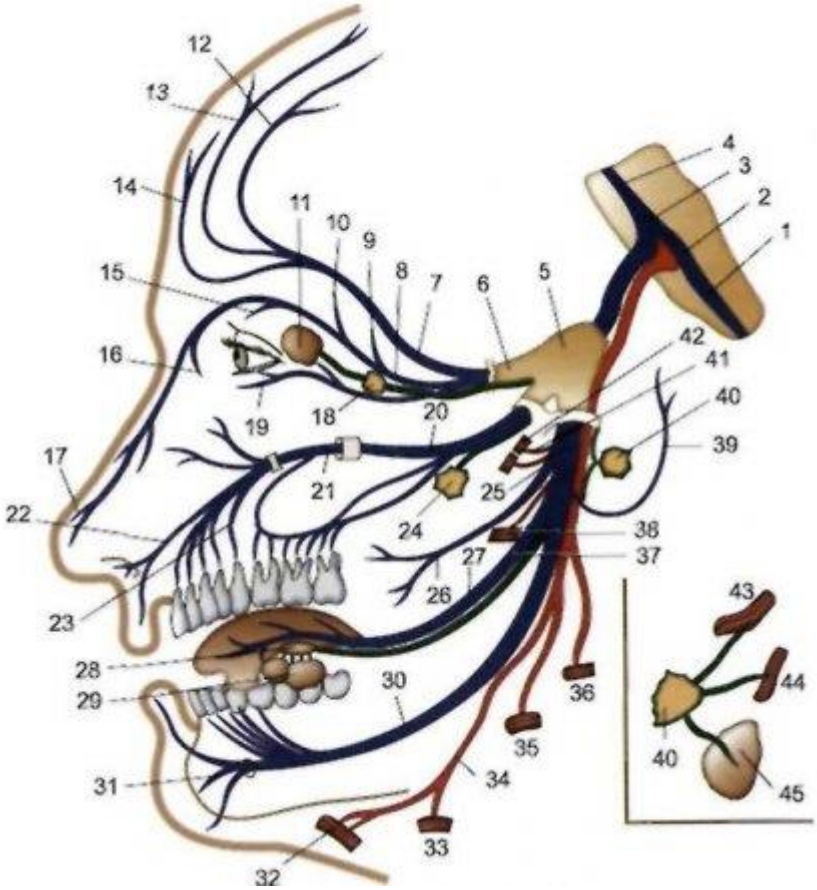

Рис. 20. Трійчастий (V) нерв.

1 - ядро спинномозкового шляху трійчастого нерва; 2 - рухове ядро трійчастого нерва; 3 - мостове ядро трійчастого нерва; 4 - ядро середньомозкового шляху трійчастого нерва; 5 - трійчастий нерв; 6 - очна гілка; 7 - лобна гілка; 8 - носовійковий нерв; 9 - задній гратчастий нерв; 10 - передній гратчастий нерв; 11 - слізна залоза; 12 - надочноямковий нерв (латеральна гілка); 13 - надочноямковий нерв (медіальна гілка); 14 - надблоковий нерв; 15 - підблоковий нерв; 16 - внутрішні носові гілки; 17 - зовнішня носова гілка; 18 - війковий вузол; 19 - слізний нерв; 20 - верхньощелепний нерв; 21 - підочноямковий нерв; 22 - носові та верхні губні гілки підочноямкового нерва; 23 - передні верхні альвеолярні гілки; 24 - крилопіднебінний вузол; 25 - нижньощелепний нерв; 26 - щічний нерв; 27 - язиковий нерв; 28 - піднижньощелепний вузол; 29 - підщелепна і під'язикова залози; 30 - нижній альвеолярний нерв; 31 - нерв підборіддя; 32 - переднє черевце двохбрюшного м'яза; 33 - щелепно-під'язиковий м'яз; 34 - щелепно-під'язиковий нерв; 35 - жувальний м'яз; 36 - медіальний крилоподібний м'яз; 37 - гілки барабанної струни; 38 - латеральний крилоподібний м'яз; 39 - вушно-скроневий нерв; 40 - вушний вузол; 41 - глибокі скроневі нерви; 42 - скроневий м'яз; 43 - м'яз, що напружує піднебінну завіску; 44 - м'яз, що напружує барабанну перетинку; 45 - привушна залоза.

Синім кольором позначені чутливі нерви, червоним - рухові, зеленим - парасимпатичні.

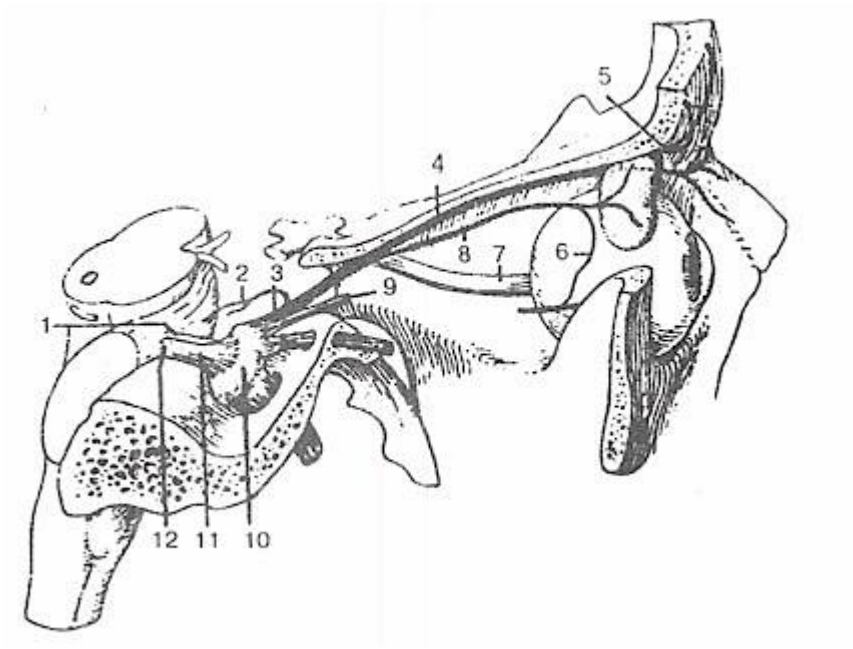

Рис. 21. Очний нерв (перша гілка трійчастого нерва):

1 - руховий корінець; 2 - тенторіальна (оболонкова) гілка; 3 - очний нерв; 4 - лобовий нерв; 5 - надочноямковий нерв; 6 - сполучна гілка (з виличним нервом); 7 - зоровий нерв; 8 - слізний нерв; 9 - носовійковий нерв; 10 - трійчастий вузол; 11 - трійчастий нерв; 12 - чутливий корінець.

– передній гратчастий нерв, n. ethmoidalis anterior, – через однойменний отвір виходить у порожнину черепа, а потім через гратчасту пластинку, 1amina cribrosa, проникає в порожнину носа, віддає гілочку до лобової пазухи й іннервує передні відділи бічної стінки і перегородки носової порожнини, аж до кінчика носа;

– підблоковий нерв, n. infratrochlearis, – є кінцевою гілкою носовійкового нерва. Йде до медіального кута ока, де анастомозує з надблоковим нервом.

2. *Лобовий нерв*, n.frontalis, йде по верхній стінці очної ямки і ділиться на три нерви:

– надблоковий нерв, n. supratrochlearis, — анастомозує з підблоковим, разом вони іннервують шкіру і кон'юнктиву медіального кута ока, слізний мішок, шкіру спинки носа і лоба;

– надочноямковий нерв, n. supraorbitalis, – іннервує шкіру лоба і волосистої частини голови;

– лобова гілка, ramus frontalis – йде до надперенісся й іннервує шкіру цієї ділянки.

3. *Слізний нерв*, n.1acrimalis, йде по латеральній стінці очної ямки, де до нього підходить анастомоз від виличного нерва, ramus communicans cum nervo zygomatico. Цей анастомоз складається з вегетативних волокон, що йдуть від крилопіднебінного вузла. Нерв стає змішаним (містить чутливі, симпатичні й парасимпатичні волокна). Від слізного нерва відходять слізні гілки, rr. 1acrimalae, у складі яких всі вегетативні волокна і частина чутливих йдуть для іннервації слізної залози, а сам слізний нерв, у складі якого залишилися тільки чутливі волокна, іннервує шкіру і кон'юнктиву латерального кута ока. За ходом першої гілки трійчастого нерва в очній ямці знаходиться війковий вузол, ganglion ciliare.

Війковий вузол, ganaglion ciliare

Парасимпатичний вегетативний вузол розташований в очній ямці латеральніше зорового нерва. До нього підходять три види волокон:

1. Короткий корінець, radix brevis, парасимпатичні волокна, які йдуть від ядра Якубовича у складі окорухового нерва.

2. Довгий корінець, radix longus, – чутливі волокна, що йдуть від носовійкового нерва.

3. Симпатичний корінець, radix sympathicus, – симпатичні волокна, що йдуть від печеристого сплетення, plexus cavernosus.

Оскільки вузол парасимпатичний і містить тільки парасимпатичні клітини, то в ньому перериваються (тобто відбувається передача нервового імпульсу через синаптичні зв'язки нервовим клітинам вузла) парасимпатичні волокна, а чутливі і симпатичні проходять транзитом. Від вузла відходять три види

волокон у вигляді 3-6 коротких війкових нервів, n.n.ciliares breves: - парасимпатичні, іннервують м'яз, що звужує зіницю; симпатичні – м'яз, що розширює зіницю, m. dilatator pupillae; чутливі – іннервують ядро очного яблука.

Верхньощелепний нерв, nervus maxillaris

Друга гілка трійчастого нерва здійснює іннервацію ясен і зубів верхньої щелепи, шкіри носа, верхньої губи, щоки і скроневої ділянки, слизової оболонки піднебіння, верхньої губи, порожнини носа, верхньощелепної пазухи, щоки. Отже, він іннервує середню частину обличчя між очною щілиною і кутом рота. Нерв чутливий, починається в Гассеровому вузлі, з черепа виходить через круглий отвір, foramen rotundum (рис. 22).

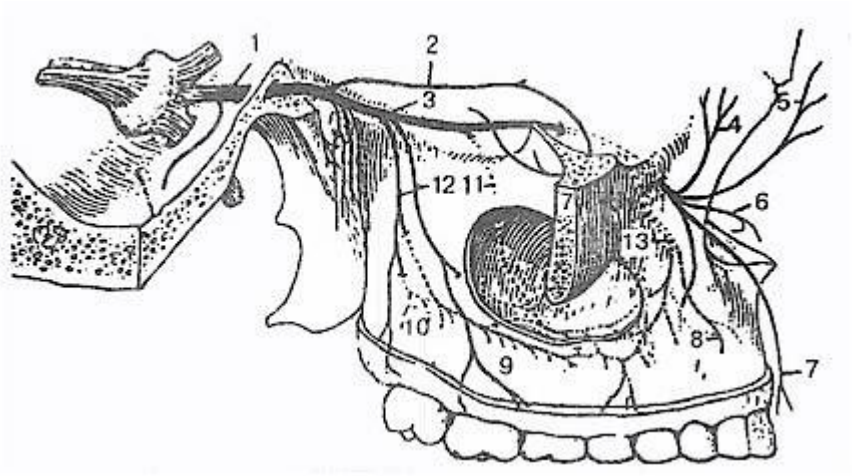

Рис. 22. Верхньощелепний нерв (друга гілка трійчастого нерва):

1 - верхньощелепний нерв; 2 - виличний нерв; 3 - підочноямковий нерв; 4 - нижні гілки повік; 5 - зовнішні носові гілки; 6 - внутрішні носові гілки; 7 - верхні губні гілки; 8 - верхні зубні гілки; 9 - верхні ясенні гілки; 10 - верхнє зубне сплетення; 11 - середня верхня альвеолярна гілка; 12 - задні верхні альвеолярні гілки; 13 - передні верхні альвеолярні гілки.

До виходу з черепа від нього відходить середня гілка мозкової оболонки, ramus meningeus medius, яка іннервує тверду мозкову оболонку середньої

черепної ямки. Вийшовши з черепа, нерв потрапляє в крилопіднебінну ямку, fossa pterygopalatina, де ділиться на три гілки:

1. Виличний нерв, n. zygomaticus.

2. Підочноямковий нерв, n. infraorbitalis.

3. Вузлові гілки, rr. ganglionares.

1. *Виличний нерв,* n. zygomaticus, з крилопіднебінної ямки через нижню очноямкову щілину, fissura orbitalis inferior, заходить в очну ямку, йде по її латералъній стінці, де віддає сполучну гілку до слізного нерва ramus communicans cum nervo lacrimali. Потім через виличноочний отвір, foramen zygomaticoorbitale, заходить всередину виличної кістки, де ділиться на дві гілки:

– виличнолицьову, r. zygomaticofacialis, яка через однойменний отвір виходить з виличної кістки й іннервує шкіру бічної поверхні;

– виличноскроневу, r. zygomaticotemporalis, яка виходить через однойменний отвір та іннервує шкіру скроневої ділянки.

2. *Підочноямковий нерв,* n. infraorbitalis, через нижню очноямкову щілину входить в порожнину очної ямки, йде по її нижній стінці, заходить в підочноямкову борозну і канал та через підочноямковий отвір, foramen infraorbitalis, виходить на обличчя, де ділиться на свої кінцеві гілки. Ще в крилопіднебінній ямці від нього відходять задні верхні лункові гілки, rr. alveolares superiores posteriores, які через однойменні отвори заходять у верхню щелепу і в ділянці альвеолярного відростка беруть участь в утворенні верхнього зубного сплетення, plexus dentalis superior, від якого зубні гілки іннервують великі корінні зуби. В ділянці підочноямкової борозни й каналу відповідно відходять верхні середні і передні лункові гілки, rr. alveolares superiores medius et anteriores, які також утворюють верхнє зубне сплетення, plexus dentalis superior, що віддає зубні гілки, rr. dentales superiores відповідно до малих корінних зубів, різців та іклів, і верхні ясенні гілки, rr. gingivales superius. Сплетення, розташовані в альвеолярному відростку верхньої щелепи, обмінюються волокнами, що пояснює іррадіацію болі при

захворюваннях зубів. При виході на обличчя через підочноямковий отвір в ікловій ямці нерв утворює «малу гусячу лапку», pes anserinus minor, що складається з гілок, які іннервують:

– шкіру нижньої повіки, rami palpebrales inferiores;

– шкіру бічної поверхні носа, rami nasales externi;

– шкіру і слизову оболонку верхньої губи і ясен, rami labiales superiores;

– слизову оболонку передніх відділів порожнини носа, rr. nasales inferiores.

3. *Вузлові нерви*, rr. ganglionares, в крилопіднебінній ямці йдуть від верхньощелепного нерва, n. maxillaris, до крилопіднебінного вузла, ganglion pterygopalatinum.

Крилопіднебінний вузол, ganglion pterygopalatinum. Це парасимпатичний (третього порядку) вузол, розташований в жировій клітковині крилопіднебінної ямки. До нього підходять три види волокон:

1. Чутливий корінець, radix sensoria, – вузлові гілки, rr. ganglionares, від верхньощелепного нерва.

2. Парасимпатичний корінець, radix parasympatica, – великий кам'янистий нерв, n.petrosus major, який йде від проміжного нерва по передній поверхні піраміди скроневої кістки до рваного отвору, foramen lacerum.

3. Симпатичний корінець, radix sympatica, – глибокий кам'янистий нерв, n. petrosus profundus, який починається від внутрішнього сонного сплетення, plexus caroticus internus, утвореного нейронами верхнього шийного вузла симпатичного стовбура.

Симпатичний і парасимпатичний корінці, тобто великий і глибокий кам'янисті нерви в ділянці рваного отвору з'єднуються, утворюючи крилоподібний (Відієв нерв), nervus pterygoideus, який через однойменний канал заходить в крилопіднебінну ямку і підходить до крилопіднебінного вузла. Оскільки вузол парасимпатичний, в нім перериваються тільки парасимпатичні волокна, а чутливі і симпатичні проходять транзитом.

Від вузла відходять:

– медіальні і латеральні верхні задні носові гілки, rr. nasales posteriores superiores mediales et laterales, що проникають через клиоподібно-піднебінний отвір до слизової оболонки задніх відділів верхнього й середнього носових ходів;

– нижні задні носові гілки, rr. nasales posteriores inferiores, що прямують через великий піднебінний канал до слизової оболонки дна порожнини носа;

– носопіднебінний нерв, n. nasopalaninus, (Скарпів нерв), що проходить спочатку через клиноподібно-піднебінний отвір до слизової оболонки перегородки носа, а потім через різцевий канал, canalis incisivus, до слизової оболонки твердого і м'якого піднебіння;

– великий і малі піднебінні нерви, n. palatinus major et nn. palatini minores; з крилопіднебінної ямки через великий і малий піднебінні канали, canalis palatinus major et minor, проникають в ротову порожнину, де іннервують слизову оболонку твердого і м'якого піднебіння;

– виличні гілки, rr. zygomatici.

Від вузла вегетативні волокна йдуть до верхньощелепного нерва, потім відходять до виличного, потім у вигляді сполучної гілки підходять до слізного нерва, від якого відходять для іннервації слізної залози.

Нижньощелепний нерв, nervus mandibularis

Третя гілка трійчастого нерва здійснює іннервацію ясен і зубів нижньої щелепи, слизової оболонки щоки і нижньої губи, шкіри підборіддя, піднижньощелепної і під'язикової слинних залоз, скронево-нижньощелепного суглоба, жувальних м'язів, деяких м'язів шиї, піднебіння та середнього вуха (рис. 23). Отже, чутливі волокна цього нерва іннервують нижню частину обличчя (нижче кута рота).

Це змішаний нерв, який містить як чутливі, так і рухові волокна. Чутливі починаються від Гассерова вузла, а рухові – від рухового ядра, nucleus motorius. З черепа виходить через овальний отвір, foramen ovale, і потрапляє в підскроневу ямку, fossa infratemporalis. Відразу, після виходу з черепа, від нього відходить остистий нерв, n. spinosus, який через foramen spinosum

повертається в порожнину черепа й іннервує тверду мозкову оболонку середньої черепної ямки.

У підскроневій ямці нерв ділиться на дві гілки:

1. *Передню, ramus anterior*, в основному рухову, до жувальних м'язів;

2. *Задню, ramus posterior*, в основному чутливу.

Від передньої гілки йдуть:

1.1. Однойменний нерв до жувального м'яза, *nervus massetericus.*

1.2. Глибокі скроневі нерви, nn. temporales profundi, до скроневого м'яза.

1.3. *Латеральний крилоподібний нерв,* n. pterygoideus lateralis, до однойменного м'яза.

Ці три нерви рухові, а четвертий:

1.4. *Щічний нерв, nervus buccalis* – чутливий, такий, що іннервує шкіру щоки і слизову оболонку щоки.

Від задньої гілки відходять:

2.1. *Медіальний крилоподібний нерв*, nervus pterygoideus medialis, руховий, до однойменного м'яза, від нього відходять гілки до м'яза, що напружує піднебінну завіску і до м'яза, що напружує барабанну перетинку, m. tensor veli palatini et m. tensor tympani.

2.2. *Язиковий* нерв, nervus lingualis, чутливий, проходить між крилоподібними м'язами, потім прямує вниз і вперед, йде по внутрішній поверхні нижньої щелепи. До нього підходить барабанна струна, chorda tympani, – гілка VII пар черепних нервів, які несуть парасимпатичні волокна і волокна смакової чутливості. Крім того, до язикового нерва підходять симпатичні волокна від зовнішнього сонного сплетення, plexus caroticus externus (його продовження – лицеве сплетення, plexus facialis). Таким чином, нерв стає змішаним і містить 4 види волокон: загальної чутливості, смакової чутливості, парасимпатичні й симпатичні волокна.

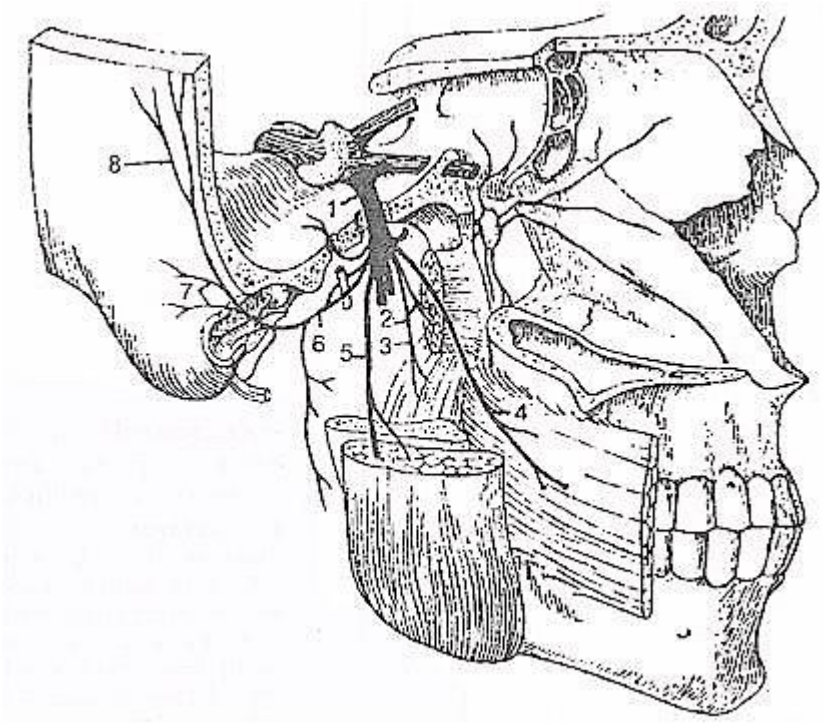

Рис. 23. Нижньощелеповий нерв (третя гілка трійчастого нерва):

1 - нижньощелеповий нерв; 2 - латеральний крилоподібний нерв; 3 - медіальний крилоподібний нерв; 4 - щічний нерв: 5 - жувальний нерв; 6 - вухо-скроневий нерв; 7 - передні вушні нерви; 8 - поверхневі скроневі гілки.

Від язикового нерва відходять:

– під'язиковий нерв, n. sublingualis, містить три види волокон, окрім смакових. Прямує спочатку до під'язикового ганглія, ganglion sublinguale. Після вузла всі три види волокон прямують до під'язикової слинної залози.

– піднижньощелепні гілки, nn. submandibulare, містять три види волокон, окрім смакових. Прямують спочатку до однойменного вузла, ganglion submandibulare, а потім до піднижньощелепної слинної залози.

– язикові гілки, rr. linguales, містять всі 4 види волокон. Волокна загальної чутливості іннервують передні дві третини ротової порожнини, волокна смакової чутливості іннервують всі сосочки язика, окрім жолобуватих, а вегетативні волокна іннервують дрібні слинні залози.

– гілки перешийка зіва, rr. isthmi faucimi, до слизистої оболонки піднебінно-язикової дужки і до піднебінної мигдалини.

2.3. *Нижній луночковый нерв,* n. alveolaris inferior, це змішаний нерв, містить чутливі й рухові волокна. Йде по внутрішній поверхні нижньої щелепи і в ділянці foramen mandibularis ділиться на чутливу і рухову частини.

Чутливі волокна заходять в нижньощелеповий канал і виходять з нього через foramen mentale. У каналі від нерва відходять нижні луночкові гілки, rr. alveolares inferiores, які заходять в альвеолярний відросток нижньої щелепи, утворюють сплетення, plexus dentalis inferior, від якого нижні зубні гілки, rr. dentales inferiores, іннервують всі нижні зуби, а нижні ясенні гілки, rr. gingivales inferiores, ясна нижньої щелепи. Кінцева гілка чутливої частини, n. mentalis, іннервує шкіру підборіддя й слизову оболонку нижньої губи.

Рухові волокна утворюють щелепно-під'язиковий нерв, n. mylohyoideus, який йде по внутрішній поверхні нижньої щелепи в однойменній борозні й іннервує однойменний м'яз, m. mylohyoideus, і переднє черевце двохчеревцевого м'яза, m. digastricus.

2.4. *Вушно-скроневий нерв,* n. auriculotemporalis, чутливий, йде попереду зовнішнього слухового проходу вгору до скроневої ділянки. До нього підходять гілки від вушного вузла, ganglion oticum.

Піднижньощелепний, g. submandibulare, і під'язиковий, g. sublingvale, вузли.

Розташовані поряд з однойменними залозами, парасимпатичні за своєю структурою, такі, що містять периферичні парасимпатичні нейрони, аксони яких (постгангліонарні волокна) закінчуються в слинних залозах ротової порожнини, піднижньощелепної і під'язикової залозах. Прегангліонарні парасимпатичні волокна відходять від верхнього слиновидільного ядра лицевого нерва. Вони проходять поетапно у складі барабанної струни, chorda tympani, язикового і під'язикового нервів нижньощелепної гілки V пар і перериваються на нейронах вузлів. Загальночутливі волокна носять назву вузлових гілок, rami ganglionares. Транзитом пройшовши через вузли, забезпечують загальну чутливість цим залозам. Симпатичні волокна йдуть до вузлів від сплетення лицевої артерії, pl. sympathicus a. facialis, проходять транзитом через вузли і приносять трофічну іннервацію.

Вушний вузол, ganglion oticum. Розташовується на основі черепа біля овального отвору, foramen ova1e. Вузол парасимпатичний (приорганний, 3 порядку, кінцевий). До нього підходить три види волокон:

1. Чутливі – сполучні гілки до вушного вузла від нижньощелепного нерва, n. mandibularis, rr. communicans cum g. oticum.

2. Парасимпатичні волокна – малий кам'янистий нерв, n. petrosus minor, який є гілкою IX пар n. glossopharyngeus.

3. Симпатичні волокна йдуть від сплетення середньої оболонкової артерії, яке є частиною зовнішнього сонного сплетення.

Парасимпатичні волокна у вузлі перериваються, а чутливі і симпатичні проходять транзитом. Від вузла відходять три види волокон, які підходять до вушно-скроневого нерва, n. auriculotemporalis.

Нерв дає групи гілок:

– суглобові, rami articulares – чутливі, іннервують скроневий нижньощелепний суглоб;

– нерви зовнішнього слухового проходу, nn. meatus acustici externi – чутливий, іннервує шкіру зовнішнього слухового проходу;

– передні вушні нерви, nn. auriculares anteriores – чутливі, до шкіри і хряща переднього відділу вушної раковини;

– поверхневі скроневі гілки, rr. temporales superficiales - чутливі, до шкіри скроневої ділянки;

– гілки барабанної перетинки, rr. membranae tympani, до барабанної перетинки;

– привушні гілки, rr. parotidei – містять три види волокон та іннервують привушну слинну залозу, glandula parotis.

При ураженні однієї з гілок трійчастого нерва спостерігається розлад всіх видів чутливості в зоні іннервації (рис. 24). Згасають або знижуються пов'язані з цим нервом рефлекси. У разі ураження рухового корінця цього нерва розвивається параліч жувальних м'язів. При односторонньому пошкодженні нижня щелепа при відкритті рота відхиляється у бік

пошкодження, двосторонній параліч робить неможливим акт жування і веде до відвисання нижньої щелепи. Ураження ядра спинномозкового шляху трійчастого нерва веде до дисоційованої анестезії або гіперестезії (порушується тільки больова й температурна чутливість).

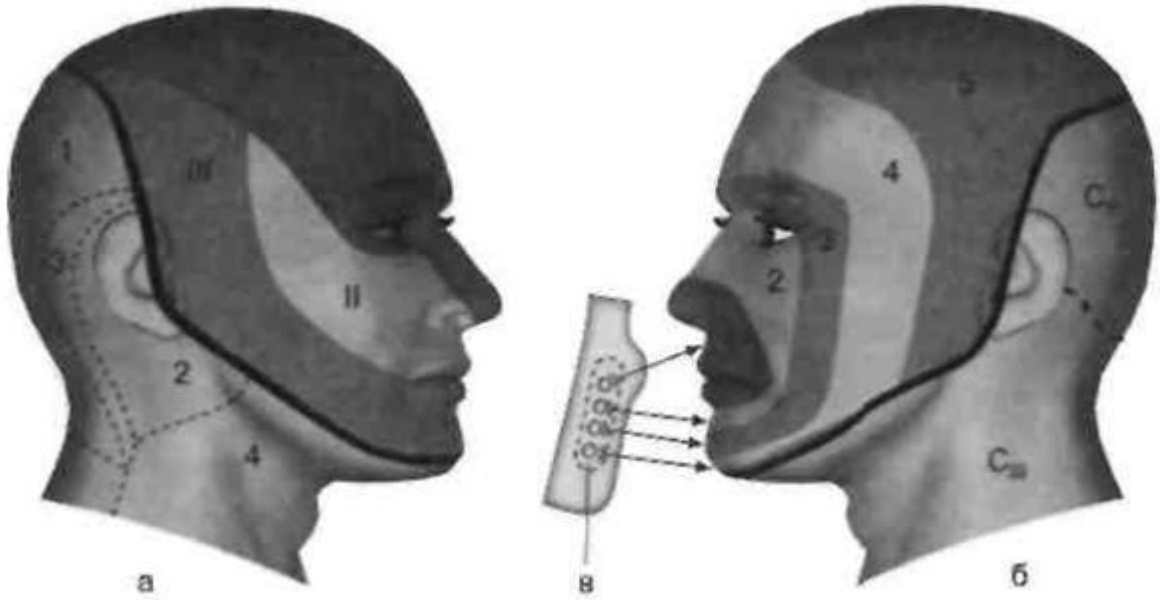

Рис. 24. Іннервація шкіри людини і голови.

а - периферична іннервація: I, II, III - зони іннервації відповідно I, II і III гілок трійчастого (V) нерва; 1 - великий потиличний нерв; 2 - великий вушний нерв; 3 - малий потиличний нерв; 4 - шкірний шийний нерв; 6 - сегментарна іннервація: 1-5 - зони Зельдера; С2 і СЗ - зони верхніх шийних сегментів спинного мозку; 6 - стовбур мозку, ядро спинномозкового шляху трійчастого нерва.

Ураження трійчастого нерва зазвичай супроводжуються розладами потовиділення, вазомоторними явищами, порушеннями трофіки тканин, які особливо небезпечні в ділянці рогівки (нейротрофічний кератит), дисфункцією крупних залоз порожнини рота.

Гілки трійчастого нерва

1) n.ophthalmicus – чутливий нерв, що забезпечує іннервацію верхньої третини обличчя людини.

2) n. maxillaris – чутливий нерв, що забезпечує іннервацію середньої третини обличчя людини.

3) n. mandibularis – змішаний нерв, що забезпечує чутливу іннервацію нижньої третини обличчя людини і рухову іннервацію жувальної мускулатури.

У складі своїх волокон трійчастий нерв забезпечує також вегетативну іннервацію.

Чутливий шлях трійчастого нерва

Рецептор → трійчастий (Гассерів) вузол на передній поверхні піраміди скроневої кістки (1 нейрон чутливого шляху трійчастого нерва) → Корінець трійчастого нерва (волокна в ділянці середньої третини моста потрапляють в стовбур мозку) → Другий нейрон чутливого шляху трійчастого нерва:

1) N.terminalis (ядро шляху глибокої чутливості).

2) N.spinalis nirvi trigemini (ядро шляху поверхневої чутливості) → Lemniscus tregiminalis (з'єднується з медіальною петлею) → Таламус (3 нейрон чутливого шляху трійчастого нерва) → Задня третина задньої ніжки внутрішньої капсули → Нижня третина зацентральної звивини (корковий центр – 4 нейрон).

Руховий шлях трійчастого нерва

Перший нейрон рухового шляху трійчастого нерва розташовується в корі великих півкуль (нижня третина передцентральної звивини) → Tractus corticonuclearis (волокна здійснюють неповне перехрещення)

↓

Другий нейрон - N.motorius дорзального відділу моста мозку → Radix motorius, прилеглий до radix sensorius трійчастого нерва → Іннервація жувальної мускулатури.

VI ПАРА – ВІДВІДНИЙ НЕРВ, NERVUS ABDUCENS

Це руховий нерв. Має одне рухове ядро, nucleus nervi abducentis, яке розташовується у верхньому трикутнику ромбоподібної ямки, fossa rhomboidea (в ділянці лицевого горбка, colliculus facialis). З мозку виходить між мостом і пірамідою довгастого мозку. У очну ямку проходить через верхню очноямкову щілину разом з III і IV парами черепних нервів й іннервує латеральний прямий м'яз очного яблука, m. rectus lateralis oculi.

Ураження VI черепного нерва веде до обмеження рухливості очного яблука назовні (рис. 25), можлива тенденція до повороту його всередину - косоокість (strabismus convergens), що сходиться, у зв'язку з тим, що прямий внутрішній м'яз ока, будучи антагоністом паралізованого м'яза, перетягує очне яблуко в свою сторону. При ураженні VI черепного нерва виникає диплопія (двоїння в очах), особливо виражена при спробі повернути погляд у бік патологічного процесу. Видимі в таких випадках зображення предметів роздвоюються в горизонтальній площині, при цьому двоїння збільшується в міру наростання прагнення до повороту погляду у бік паралізованого м'яза. Диплопія може супроводжуватися запамороченням, невпевненістю ходи і порушенням орієнтації в просторі. Хворі нерідко прагнуть прикривати одне око (диплопія при цьому, як правило, зникає).

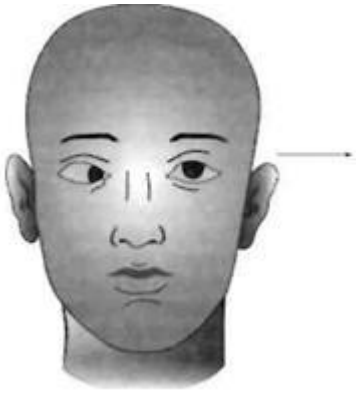

Рис. 25. Прояв паралічу лівого латерального прямого м'яза ока при спробі повороту очей у бік ураженого м'яза (схематичне зображення).

Недостатність функції VI черепного нерва часто спостерігається у поєднанні з іншою неврологічною симптоматикою і може бути проявом поліневропатії, менінгіту, тромбозу печеристого синуса, перелому і пухлин основи черепа та ін. Двостороннє ураження VI черепного нерва і обумовлена цим косоокість, що сходиться, можуть виникати при вираженому підвищенні внутрішньочерепного тиску і притисненні, у такому разі, обох VI черепних нервів до кісток підстави черепа.

Коротко про головне: шлях відвідного нерва

Перший нейрон: в корі великих півкуль (нижня третина передцентральної звивини) → Tractus corticonuclearis (волокна здійснюють неповне перехрещення)

Другий нейрон: ядро відвідного нерва розташовується у дні четвертого шлуночка в ділянці дорсального відділу моста мозку →

Волокна нерва виходять в ділянці мостомозочкового кута, через верхню очноямкову щілину і покидає порожнину черепа →

Забезпечує відведення очного яблука назовні.

Особливості ураження відвідного нерва.

Порушення функції відвідного нерва проявляється вираженою косоокістю, що сходиться, і диплопією, що виявляється при погляді у бік ураженого м'яза (назовні).

VII ПАРА – ЛИЦЕВИЙ НЕРВ, NERVUS FACIALIS

Змішаний нерв, містить чутливі, рухові і парасимпатичні волокна (рис. 26). Рухові волокна є аксонами рухового ядра, nucl. nervi facialis, розташованого в глибині моста під лицевим горбком. Чутливі волокна є сукупністю периферичних відростків псевдоуніполярних клітин чутливого

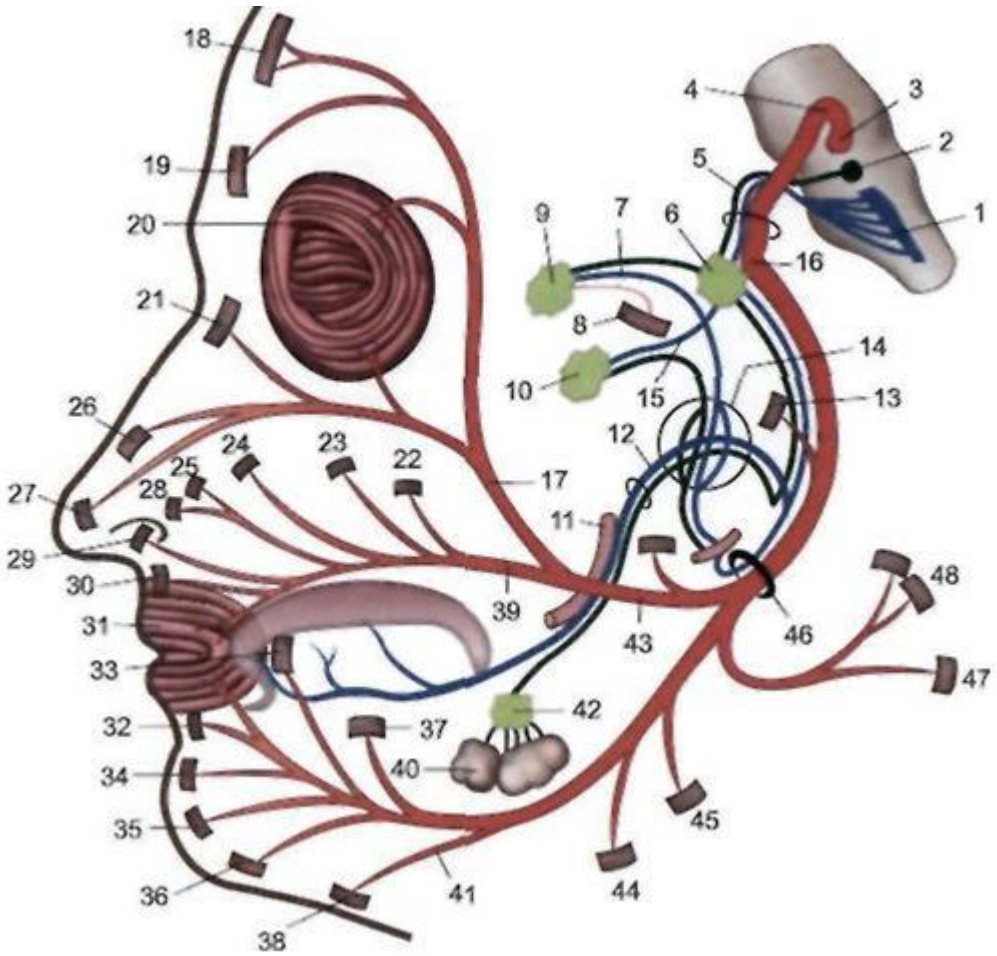

.

Рис. 26. Лицевий (VII) нерв.

1 - ядро одиночного шляху; 2 - верхнє слиновидільне ядро; 3 - ядро лицевого нерва; 4 - коліно (внутрішнє) лицевого нерва; 5 - проміжний нерв; 6 - вузол коліна; 7 - глибокий кам'янистий нерв; 8 - внутрішня сонна артерія; 9 - крилопіднебінний вузол; 10 - вушний вузол; II - язиковий нерв; 12 - барабанна струна; 13 - нерв стремена і м'яз стремена; 14 - барабанне сплетення; 15 - колінцеподібний нерв; 16 - коліно (зовнішнє) лицевого нерва; 17 - скроневі гілки; 18 — лобове черевце потилично-лобового м'яза; 19 - м'яз, що зморщує брову; 20 - круговий м'яз очей; 21 - м'яз гордія; 22 - великий виличний м'яз; 23 - малий виличний м'яз, 24 - м'яз, що підіймає верхню губу; 25 - м'яз, що підіймає верхню губу і крило носа; 26, 27 - носовий м'яз; 28 - м'яз, що підіймає кут рота; 29 - м'яз, що опускає перегородку носа; 30 - верхній різцевий м'яз; 31 - круговий м'яз рота; 32 - нижній різцевий м'яз; 33 - щічний м'яз; 34 - м'яз, що опускає нижню губу; 35 - м'яз підборіддя; 36 - м'яз, що опускає кут рота; 37 - м'яз сміху; 38 - підшкірний м'яз шиї; 39 - виличні гілки; 40 - під'язикова залоза; 41 - шийна гілка; 42 - піднижньощелепний вузол; 43 - задній вушний нерв; 44 — шилопід'язиковий м'яз; 45 - заднє черевце двохбрюшного м'яза; 46 - шилососковидний отвір; 47 - потиличне черевце потилично-лобового м'яза.

колінчастого вузла, ganglion geniculati. Центральні відростки закінчуються на нейронах ядра одиничного шляху моста, nucl. tractus solitarius.

Прегангліонарні парасимпатичні волокна лицевого нерва починаються від двох парасимпатичних ядер покришки моста – верхнього слиновидільного, nucl. salivatorius superior, і слізного, nucl. lacrimalis. Чутливі та секреторні волокна об'єднують під назвою проміжний нерв, n. intermedius, а рухова частина волокон – лицевий нерв, n. facialis.

Лицевий нерв, nervus facialis

Руховий, має одне рухове ядро, яке розташовується у верхньому трикутнику ромбоподібної ямки (Варолієв міст), волокна заходять в лицевий горбок, colliculus facialis, утворюють петлю і виходять з мозку між мостом і оливою довгастого мозку в мосто-мозочковому куті. Потім нерв прямує до задньої поверхні піраміди і через porus acusticus internus заходить в meatus acusticus internus u cana1is facialis.

Проходячи через скроневу кістку, лицевий нерв (і проміжний XIII) черепний нерв, віддає 3 гілки (рис. 27). Першим від нього відходить той, що містить парасимпатичні волокна великий кам'янистий нерв (n. petrosus major). Прегангліонарні волокна, які є аксонами клітин слізновіддільного ядра, розташованого в стовбурі мозку поблизу від основного, рухового, ядра VII черепного нерва, виходять з піраміди скроневої кістки через розтвір каналу великого кам'янистого нерва і проходять по однойменній борозні до рваного отвору. Через нього великий кам'янистий нерв виходить на основу черепа, де з'єднується з глибоким кам'янистим нервом (n. petrosus profundus). Їх злиття веде до утворення нерва крилоподібного каналу (n. canalis pterygoidei), що проходить по крилоподібному каналу до крилопіднебінного вузла (ganglion pterigopalatinum). У лицевому каналі нерв йде горизонтально, прямуючи назовні, потім повертає під прямим кутом і сходить вертикально вниз, виходячи з черепа через foramen stylomastoideum. Після виходу з черепа нерв згинається вперед, входить в привушну залозу, glandula parotis, в товщі

якої формує привушне сплетення, plexus parotideus, і ділиться на кінцеві гілки. На своєму шляху нерв дає 9 гілок:

1. *Стрінцевий нерв, n. stapedius*, відходить в лицевому каналі й іннервує однойменний м'яз.

2. *Задній вушний нерв, n. auricularis posterior*, після виходу з лицевого каналу іннервує м'язи вушної раковини й потиличне черевце надчерепного м'яза, venter occipitalis m.epicranius.

3. *Двочеревцева гілка, ramus digastricus*, іннервує заднє черевце m. digastricus.

4. *Шилопід'язикова гілка, ramus stylohyoideus*, до однойменного м'яза.

Кінцеві п'ять гілок утворюють велику гусячу лапку, pes anserinus major, та іннервують усі мімічні м'язи, причому ці нерви йдуть наперед від козелка вушної раковини віялоподібно, багато разів розділяючись на кінцеві гілки, тому робити на обличчі вертикальні розрізи не рекомендується:

5. *Скроневі гілки, rami temporales*, іннервують m.m. auricularis anterior, orbicularis oculi, epicranius (venter frontalis).

6. *Виличні гілки, rami zygomatici*, іннервують m.m. zygomatici et orbicularis oculi.

7. *Щічні гілки, rami buccales*, іннервують m.m. risorius, buccalis, levator labii superiores, orbicularis oris, levator anguli oris et nasales.

8. *Крайова гілка, ramus marginalis mandibulae*, – йде по краю нижньої щелепи до підборіддя, іннервує m.m. depressor labii inferiores, mentalis, depressor anguli oris.

9. *Шийна гілка, ramus colli,* проходить вниз позаду кута нижньої щелепи й іннервує m. platysma, утворюючи з поперечним нервом шиї з шийного сплетення поверхневу шийну петлю, ansa cervicalis superficialis.

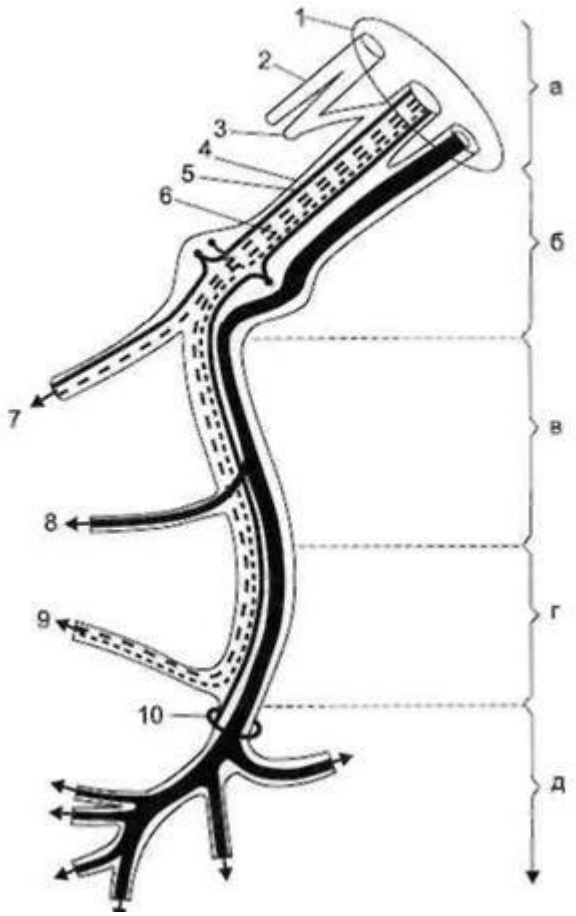

Рис. 27. Лицевий нерв і складові його нервові волокна, варіанти їх ураження при пошкодженні на різних рівнях.

а - в ділянці мосто-мозочкового кута; б, в, г - рівні пошкодження в каналі лицевого нерва; д - пошкодження лицевого нерва після виходу з шилососковидного отвору; 1 - внутрішній слуховий прохід; 2, 3 - частини равлика і переддверного нерва преддверно-равликового (VIII); 4 - проміжний (XIII) черепний нерв, або задній корінець лицевого нерва; 5 - секреторні волокна до слинних залоз; 6 - секреторні волокна до слинних залоз; 7 - великий кам'янистий нерв; 8 - драбинчастий нерв; 9 - барабанна струна; 10 – шило-соскоподібний отвір.

Проміжний нерв, n. intermedius

Нерв змішаний, містить парасимпатичні волокна і чутливі (спеціальній чутливості) волокна. Має два ядра, розташовані в ромбоподібній ямці:

– парасимпатичне верхнє слиновидільне ядро, nucleus salivatorius superior;

– чутливе ядро одиночного шляху, nucleus tractus solitarii, загальне для VII, IX і X пари.

Волокна йдуть разом з лицевим нервом і заходять в лицевий канал. В ділянці коліна лицевого каналу, geniculum canalis facialis, знаходиться периферичний чутливий вузол, ganglion geniculi, який складається з псевдоуніполярних клітин, периферичні відростки яких йдуть до органів, а центральні прямують в мозок до ядра одиночного шляху. Після вузла утворюються два нерви:

1. *Великий кам'янистий нерв*, n. petrosus major, – складається з парасимпатичних волокон. Виходить з лицевого каналу на передню поверхню піраміди скроневої кістки через hiatus canalis nervi petrosi majoris, йде в однойменній борозні до рваного отвору, foramen lacerum, де з'єднується з глибоким кам'янистим нервом, n. petrosus profundus, утворюючи Відієв нерв або нерв крилоподібного каналу, nervus pterygoideus. Цей нерв по крилоподібному каналу, canalis pterygoideus, заходить в крилопіднебінну ямку і підходить до однойменного вузла. Від вузла вегетативні волокна підходять до n. maxillaris, потім до n. zygomaticus, у складі сполучних гілок відходять до слізного нерва n.lacrimalis і у вигляді rr. lacrimales прямують до слізної залози, яку й іннервують.

2. *Барабанна струна, chorda tympani*, складається з чутливих, смакових і парасимпатичних волокон. Продовжує шлях по лицевому каналу, потім входить в барабанну порожнину через її задню стінку, проходить між молоточком і коваделком і виходить з барабанної порожнини через кам'янисто-барабанну (Глазерову) щілину, fissura petrotympanica. Далі йде вниз між крилоподібними м'язами і приєднується до язикового нерва, n. lingualis. Парасимпатичні волокна барабанної струни іннервують слинні залози порожнини рота, а смакові волокна – сосочки язика, окрім жолобуватих.

При ураженні рухового ядра або корінця лицевого нерва розвивається периферичний параліч мімічних м'язів, втрачаються надбрівний і рогівковий рефлекси. Ураження нерва на рівні мосто-мозочкового кута поєднується з ураженням присінково-завиткового нерва і супроводжується порушенням

смаку в передніх 2/3 язика (рис.28), сухістю очей і слизової оболонки порожнини рота, відсутністю слуху на стороні ушкодження. Якщо нерв уражений в лицевому каналі нижче відходу VIII пар, але вище великого кам'янистого нерва, то разом з паралічем спостерігається сухість ока, розлад смаку, слиновиділення.

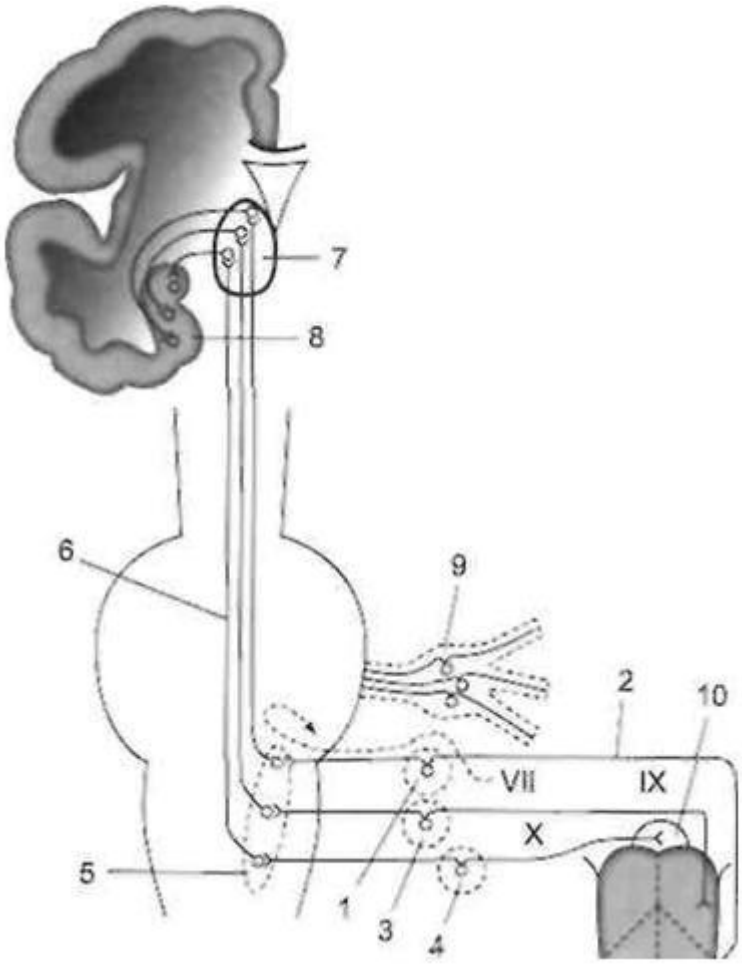

Рис. 28. Система смакової чутливості.

1 - колінчастий вузол; 2 - проміжний (XIII) нерв; 3 - нижній вузол IX нерва; 4 - нижній вузол X нерва; 5 - смакове ядро (ядро одиночного шляху); 6 - бульботаламічний тракт; 7 - ядра таламуса; 8 - гіпокампальна звивина; 9 - півмісяцевий вузол; 10 - надгортанник.

У разі ураження нерва нижче відходження великого кам'янистого нерва, з'являється сльозоточивість, унаслідок порушення тонусу слізного мішка. Ураження лицьового нерва після виходу його з черепа, характеризується тільки паралічем мімічних м'язів і сльозоточивістю.

Ураження лицевого нерва (ядра або будь-якої ділянки стовбура) веде до периферичного паралічу або парезу м'язів , які іннервують лицевий нерв, при цьому розвивається асиметрія обличчя, помітна у спокої, що різко посилюється при мімічних рухах. При паралічі мімічних м'язів на стороні ураження обличчя нерухоме, очна щілина широка, відсутні або виявляються рідкісними мигальні рухи (тест мигання). При спробі наморщити лоб шкірні складки на цій стороні не утворюються («полірований» лоб).

Хворому не вдається закрити око: при спробі закриття око очне яблуко на стороні ураження повертається догори (симптом Бела) і через зяючу очну щілину під райдужкою, що йде вгору, видно склеру («заяче око», лагофтальм) (рис. 29). Якщо має місце не параліч, а парез кругового м'яза ока, то при спробі міцно закрити очі повіки змикаються нещільно, при цьому на стороні ураження повіки не тонуть в шкірних складках (симптом повік). У разі помірного парезу кругового м'яза ока хворий може стулити повіки з обох боків, але не може стулити їх тільки на стороні ураження, залишаючи при цьому інше око відкритим (дискінезія повік, або симптом Ревійо). При роздуванні щік повітря виходить з кута рота на стороні ураження, при диханні щока на тій же стороні «парусить». Пасивно піднімаючи кути рота хворого, той, що обстежує відзначає, що при ідентичному його зусиллі з обох боків на стороні ураження є зниження м'язового тонусу, у зв'язку з цим кут рота підводиться вище, ніж на здоровій (симптом Русецкого). При оскалі зубів на стороні ураження кругового м'яза рота вони оголюються менше, ніж на здоровій стороні, і ротова щілина стає схожою на тенісну ракетку, ручка якої показує сторону ураження (симптом ракетки). Хворий зазвичай скаржиться на затруднення при прийомі їжі, оскільки вона западає під паретичну щоку і її іноді доводиться витягувати звідти за допомогою язика. Слина може витікати з недостатньо прикритого кута рота на стороні ураження. У цьому кутку рота при парезі кругового м'яза рота хворий не може утримати смужку паперу (тест кругового м'яза рота), він не може або йому важко свиснути, задути свічку.

Рис. 29. Ознаки ураження лівого лицевого нерва, що виявляються при спробі хворого закрити очі і вискалити зуби (схематичне зображення).

Коротко про головне. Шлях лицевого нерва

Ядро нерва в нижньому відділі моста мозку на межі з довгастим мозком → волокна йдуть вгору, огинають ядро шостої пари черепних нервів і утворюють внутрішнє коліно n.facialis → виходять з ділянки мосто-мозочкового кута разом з волокнами 5, 6, 8 пар черепних нервів і прямують через porus acusticus internus скроневої кістки разом з 8 і 7 (n.intermedius Wrisbergii) парами черепних нервів у Фаллопієв канал, де утворює зовнішнє коліно n.facialis.

Віддає три гілки:

1) N. petrosus major – в його складі йдуть парасимпатичні слізновіддільні волокна, що проходять через ganglion pterigopalatinum і забезпечують іннервацію слізної залози.

2) N. stapedius – в його складі йдуть волокна, що іннервують стремінкцевий м'яз.

3) Chorda tympani – є продовженням n.intermedius Wrisbergii, проходить через ganglion submandibulare і у складі n. lingualis забезпечує іннервацію слинних залоз (під'язикової і підщелепної) і смаку на передніх двох третинах язика.

Лицевий нерв виходить з порожнини черепа через foramen stylomastoideum і, пронизуючи привушну слинну залозу, утворює велику "гусячу лапку". Забезпечує іннервацію мімічної мускулатури, м'язів вушної раковини і підшкірного м'яза шиї.

VIII ПАРА – ПРИСІНКОВО-ЗАВИТКОВИЙ НЕРВ
NERVUS VESTIBULOCOCHLEARIS .
СЛУХОВИЙ І ВЕСТИБУЛЯРНИЙ ШЛЯХИ

Нерв спеціальної чутливості, складається з двох частин – завиткової і вестибулярной, що утворюють відповідні нерви: слуховий, n. cochlearis, і статокінетичний n. vestibularis (рис. 30).

Завитковий нерв, nervus cochlearis

Перший нейрон завиткового нерва розташовується в спіральному вузлі, ganglion spirale (Cortii), який знаходиться в каналі стрижня завитки, cana1is spiralis modioli. Дендрити йдуть до рецепторів Кортієва органа, а аксони утворюють слуховий нерв. Через дно внутрішнього слухового проходу, яке примикає до підстави стрижня, нерв заходить у внутрішній слуховий прохід, проходить в нім і виходить в порожнину черепа через porus acusticus internus. Нерв прямує назад і в мостомозочковому кутку, латеральніше VII пар, заходить в мозок, де підходить до слухових ядер, розташованих в латеральному кутку ромбоподібної ямки. Є два ядра нерва завитки: nucleus cochlearis ventralis et dorsalis, які є 2 нейроном слухового нерва. Волокна дорсального ядра роблять повне перехрещення, утворюючи мозкові смужки IV шлуночку, striae medullares ventriculi quarti, а після цього йдуть у складі латеральної петлі, 1emniscus lateralis. Волокна, що йдуть від вентрального ядра, перериваються в ядрі трапецієвидного тіла моста, nucleus trapezoideus, своїй і, головним чином, протилежної сторони. Для цих волокон ядро трапецієвидного тіла буде 3 нейроном слухового шляху і його відростки приєднуються до латеральної петлі. Латеральна петля є продовженням

трапецієвидного тіла і її волокна йдуть до підкіркових центрів слуху – медіальних колінчастих тіл, corpus geniculatum mediale, і нижніх горбиків даху середнього мозку, colliculus inferior tecti mesencephali. Третім підкірковим центром є серединні ядра таламуса, пов'язані з підкірковим чутливим центром екстрапірамідної системи. Від ядер медіальних колінчастих тіл волокна через заднє стегно внутрішньої капсули, утворюючи слухову променистість, radiatio acustica, прямують до кіркового кінця слухового аналізатора, який знаходиться в середній частині верхньої скроневої звивини, gyrus temporalis superior, в глибині Сильвієвої борозни, у вторинній звивині Гешля. Аксони клітин ядер нижніх горбиків формують покришково-спинномозковий і покришково-ядерні шляхи, які прямують до рухових ядер передніх рогів спинного мозку і черепних нервів.

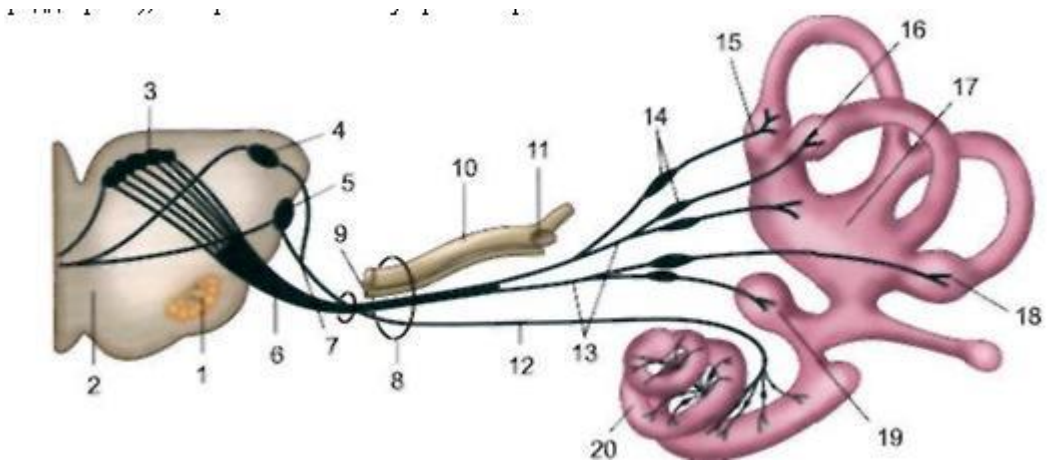

Рис. 30. Нерв присінково-завитковий (VIII).

1 - олива; 2 - трапецієвидне тіло; 3- вестибулярні ядра; 4 - заднє ядро завитки; 5 - переднє ядро завитки; 6 - присінковий корінець; 7 - корінець завитки; 8 - внутрішній слуховий отвір; 9 - проміжний нерв; 10 - лицевий нерв; 11 - вузол коліна; 12 - частина завитки; 13 - вестибулярна частина; 14 - вестибулярний вузол; 15 - передня перетинкова ампула; 16 - латеральна перетинкова ампула; 17 - еліптичний мішечок; 18 - задня перетинкова ампула; 19 - сферичний мішечок; 20 - протока завитки.

Присінковий нерв, nervus vestibularis

Нерв спеціальної чутливості, проводить імпульси, що дають інформацію про положення і рух тіла в просторі. Перший нейрон розташовується в присінковому вузлі, ganglion vestibulare, який знаходиться на дні внутрішнього слухового проходу. Дендрити через отвори в дні слухового проходу і в кістковому лабіринті йдуть до рецепторів, що знаходяться в ампулярних гребінцях півкруглих каналів і в плямах маточки й мішечка лабіринту внутрішнього вуха, утворюючи передній, задній і середній ампулярні нерви, n.n. ampullares anterior, posterior et lateralis, мішковидний нерв, n. saccularis, маточковий нерв, n. utricularis. Аксони клітин присінкового вузла утворюють присінковий нерв, який йде по внутрішньому слуховому проходу meatus acusticus internus, через porus acusticus internus проникає в порожнину черепа, входить в мозок разом з n. cochlearis, латеральніше n. facialis і закінчується на чотирьох ядрах, розташованих в латеральному кутку ромбоподібної ямки, бічних кишенях, recessus lateralis або area vestibularis.

Ядра називаються:

1. Верхнє вестибулярне ядро, nucl. vestibularis superior (Бехтерева).
2. Латеральне вестибулярне ядро, nucl. vestibularis lateralis (Дейтерса).
3. Медіальне вестибулярне ядро ядро, nucl. vestibularis medialis (Швальбе).
4. Нижнє вестибулярне ядро, nucl. vestibularis inferior (Ролера).

Ці клітини є другими нейронами вестибулярного шляху. Висхідні волокна закінчуються на клітинах верхнього ядра, низхідні – на трьох останніх. Аксони клітин вестибулярних ядер формують декілька пучків, які прямують в спинний мозок (tr. vestibulospinalis), в мозочок (tr.vestibulocerebellaris), до складу заднього і медіального подовжніх пучків, (fasciculus longitudinalis posterior et medialis), а також в таламус (tr. vestibulothalamicus) з подальшим продовженням до кіркового вестибулярного аналізатора. Відростки других нейронів прямують по нижніх ніжках мозочка до ядра Шатра, nucl. fastigii, мозочка, яке буде третім нейроном вестибулярного шляху, який закінчується в корі черв'яка мозочка. Інша частина волокон латеральних і медіальних ядер через зоровий горб, задню

ніжку внутрішньої капсули, прямує в кірковий кінець вестибулярного аналізатора, який знаходиться в середній і нижній скроневій звивині, gyrus temporalis medius et inferior. Третя частина волокон нижнього ядра формує вестибулярне-спинномозковий шлях, tractus vestibulospinalis, який йде в передніх канатиках спинного мозку до самих нижніх сегментів спинного мозку, віддаючи посегментні волокна до рухових ядер спинного мозку.

В результаті часткового перехрещення слухових шляхів в стовбурі мозку, одностороннє ураження слухових шляхів вище стволової частини мозку порушень слуху не викликає, оскільки функція повністю компенсується протилежною півкулею. Ураження слухових шляхів нижче стовбура мозку супроводжується або зниженням слуху – гіпоакузією, або повною втратою його – анакузія.

При ураженні присінкового нерва виникають розлади орієнтації в просторі, рівноваги, координація рухів, оскільки порушується зв'язок з мозочком, ністагм – з ядрами окорухових нервів, запаморочення, блювота – вплив блукаючого нерва. Ці розлади можуть виникнути в результаті захворювань внутрішнього вуха, патології в мосто-мозочковому куті, мозковому стовбурі, мозочку і корі головного мозку. Слід зазначити, що в результаті тренувань наступає звикання до вестибулярних навантажень.

Восьма пара черепних нервів N. vestibulocochlearis (присінкові-завитковий нерв) - забезпечує іннервацію органу слуху (завитка) і органу рівноваги (вестибулярний апарат). У його складі розрізняють слухову і вестибулярну частини нерва.

<u>Pars cochlearis (слуховий шлях)</u>

Волокна від Кортієва органу

↓

Ganglion spirale cochleae в завитки лабіринту (перший нейрон слухового шляху)

↓

Через porus acusticus internus волокна нерва проникають в порожнину черепа і прямують до ядер моста мозку (другій нейрон):

1) N.cochlearis ventralis (другий нейрон слухового шляху);

2) N.cochlearis dorsalis (другий нейрон слухового шляху).

↓

Волокна других нейронів утворюють трапецієвидне тіло, здійснюють неповне перехрещення (утворюючи lemniscus lateralis)

↓

Первинні підкіркові слухові центри в ділянці нижніх горбиків і медіальних колінчастих тіл (третій нейрон слухового шляху)

↓

Внутрішня капсула

↓

Corona radiata

↓

Задній відділ верхньої скроневої звивини (звивина Гешля) обох сторін (четвертий, кірковий нейрон слухового шляху).

<u>Pars vestibularis (вестибулярний шлях)</u>

Ампули трьох напівкруглих канальців і два перетинкові мішечки присінка

↓

Вузол Скарпа на дні внутрішнього слухового проходу (перший нейрон вестибулярного шляху)

↓

N.vestibularis (через внутрішній слуховий прохід потрапляє в порожнину черепа)

Другі нейрони вестибулярного шляху розташовуються в ділянці четвертого шлуночку:

1) Ядро Бехтерева – волокна прямують через нижню ніжку мозочка до n.fastigii черв'яка мозочка своєї і протилежної сторони.

2) Ядро Дейтерса – дає початок присінкові-завитковому – спинномозковому шляху до передніх рогів спинного мозку і заднього поздовжнього пучка.

3) Медіальне і нижнє ядра n.vestibularis – волокна цих ядер утворюють центральний вестибулярний шлях, що прямує в таламус, де розташовується третій нейрон вестибулярного шляху і далі в тім'яно-скроневу ділянку кори головного мозку.

Дослідження і симптоми ураження преддверно-равликового нерва

Дослідження слуху:

Гіпоакузія – зниження слуху.

Гіперакузія – посилення сприйняття звуків.

Глухота – втрата слуху.

Дослідження вестибулярного апарату:

Запаморочення – нападоподібне (що виникає в певних положеннях тіла і голови), системне (обертання предметів в певному напрямі).

Ністагм.

Порушення координації рухів.

IX ПАРА – ЯЗИКОГЛОТКОВИЙ НЕРВ NERVUS GLOSSOPHARYNGEUS.

Нерв змішаний, містить рухові, чутливі і парасимпатичні волокна. Має три ядра, розташовані в ромбоподібній ямці в ділянці трикутника блукаючого нерва (рис. 31):

– рухове, подвійне ядро, nucleus ambiguus, спільне з X і XI парами;

– парасимпатичне, нижнє слиновидільне ядро, nucleus salivatorius inferior;

– чутливе, ядро одиночного шляху, nucleus tractus solitarii, спільне з VII і X парами черепних нервів.

Нерв виходить з мозку у верхній частині задньої латеральної борозни довгастого мозку. З черепа нерв виходить через яремний отвір, foramen jugulare. Тут знаходиться верхній чутливий вузол, ganglion superius, язикоглоткового нерва. Потім нерв прямує на нижню поверхню піраміди скроневої кістки, де в кам'янистій ямці, fossula petrosa, знаходиться нижній чутливий вузол, ganglion inferius.

Після цього стовбур язикоглоткового нерва розташовується позаду внутрішньої сонної артерії, a. carotis interna, зігнувшись дугою, йде по латеральному краю шилоглоткового м'яза до кореня і спинки язика, де і закінчується. Таким чином, чутливі волокна нерва представлені периферичними відростками псевдоуніполярних клітин верхнього і нижнього вузлів, центральні відростки яких закінчуються на чутливих ядрах. Рухові волокна - аксони клітин подвійного ядра, відповідно, парасимпатичні волокна йдуть від нижнього слиновидільного ядра.

На своєму шляху нерв дає гілки:

1. *Барабанний нерв, n. tympanicus* – відходить після нижнього вузла, складається з чутливих і парасимпатичних волокон, йде через барабанний каналець, canaliculus tympanicus, в барабанну порожнину, де в слизовій оболонці утворює барабанне сплетення, plexus tympanicus, яке разом з симпатичними волокнами, з внутрішнього сонного сплетення, nn. caroticotympanici, іннервує слизову оболонку барабанної порожнини і слухової труби. З цього сплетення утворюється парасимпатичний малий кам'янистий нерв, n. petrosus minor, що виходить з барабанної порожнини через розтвір каналу малого кам'янистого нерва, hiatus canalis nervi petrosi minoris . З черепа цей нерв виходить через клиноподібно-кам'янисту щілину, fissura sphenopetrosa і підходить до вушного вузла, ganglion oticum. Постгангліонарні гілки у складі вушно-скроневого нерва п'ятої пари прямують до привушної слинної залози. Весь цей шлях, що включає барабанний нерв, барабанне сплетення і малий кам'янистий нерв називається «Якобсонів анастомоз».

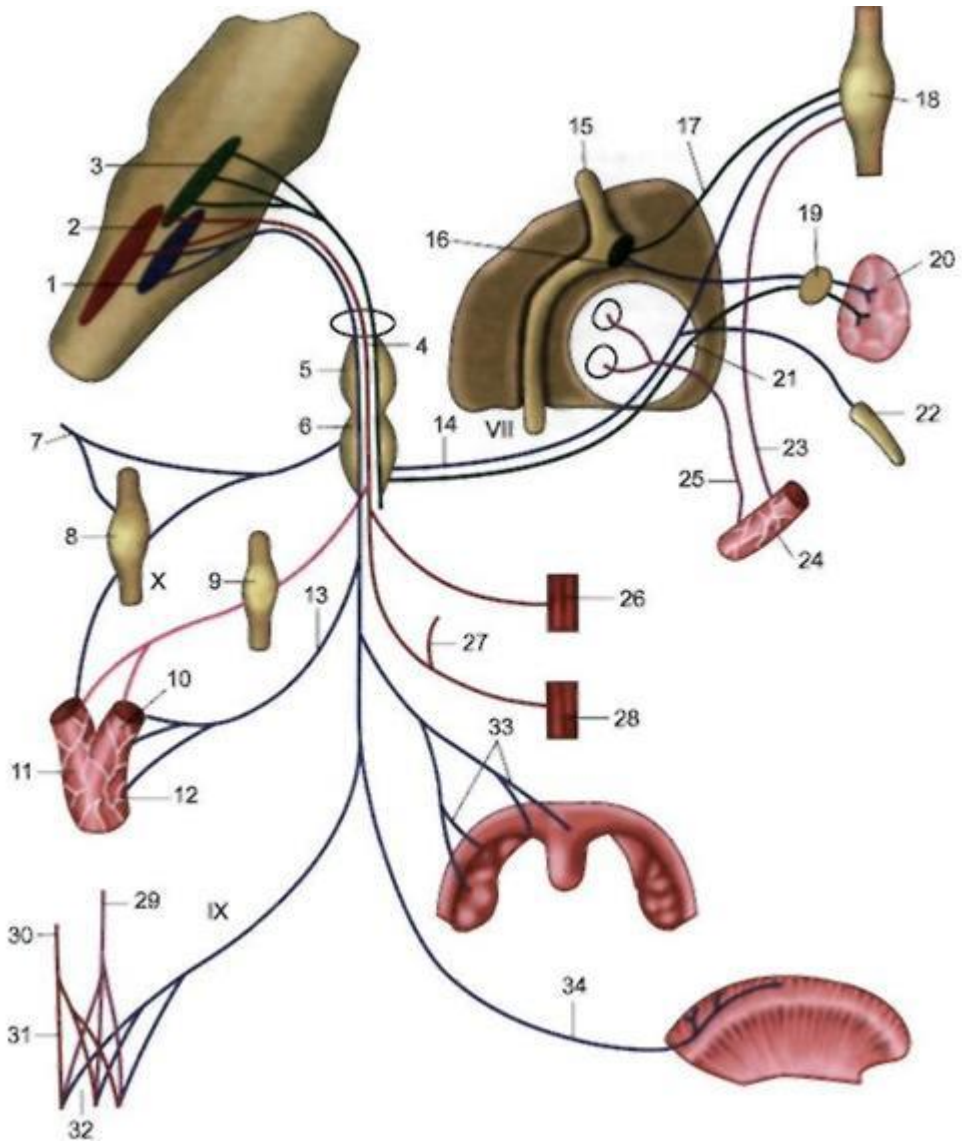

Рис. 31. Язикоглотковий (IX) нерв.

1 - ядро одиночного шляху; 2 - подвійне ядро; 3 - нижнє слиновидільне ядро; 4 - яремний отвір; 5 - верхній вузол язикоглоткового нерва; 6 - нижній вузол язикоглоткового нерва; 7 - сполучна гілка з вушною гілкою блукаючого нерва; 8 - нижній вузол блукаючого нерва; 9 - верхній шийний симпатичний вузол; 10 - тільця каротидного синуса; 11 - каротидний синус і його сплетення; 12 - загальна сонна артерія; 13 - синусова гілка; 14 - барабанний нерв; 15 -лицевий нерв; 16 - колінце; 17 –твеликий кам'янистий нерв; 18 - крилопіднебінний вузол; 19 вушний вузол; 20 -привушна залоза; 21 -малий кам'янистий нерв; 22 -слухова труба; 23 -глубокий кам'янистий нерв; 24 -внутрішня сонна артерія; 25 - сонно-барабанні нерви; 26 –шило-язиковий м'яз; 27 -сполучна гілка з лицевим нервом; 28 - шилоглотковий м'яз; 29 -симпатичне сплетення; 30 -рухові гілки блукаючого нерва; 31 – глоткове сплетення; 32 –відгалудження до м'язів і слизової оболонки глотки і м'якого піднебіння; 33 -чутливі гілки до м'якого піднебіння і мигдалків; 34 -смакові й чутливі гілки до задньої третини язика.

2. *Глоткові гілки, rr. pharyngei* – разом з глотковими гілками від верхнього шийного вузла симпатичного стовбура і однойменними гілками блукаючого нерва беруть участь в утворенні глоткового сплетення.

3. *Мигдаликові гілки, rr. tonsillares* – іннервують слизову оболонку піднебінного мигдалика і піднебінних дужок.

4. *Гілка шилоглоткового м'яза, r. stylopharyngeus* – рухова, іннервує однойменний м'яз.

5. *Язикові гілки, rr. linguales* – їх чутлива частина іннервує слизову оболонку задньої третини язика, смакові волокна іннервують жолобкуваті сосочки, а парасимпатичні – малі слинні залози язика.

6. *Синусна гілка, r. sinus carotici*, іннервує сонний синус і сонний клубочок синокаротидної зони в ділянці біфуркації загальної сонної артерії.

7. *Сполучна гілка з вушною гілкою блукаючого нерва, r. communicans cum r. auricularis n. vagi,* бере участь в іннервації шкіри зовнішнього слухового проходу.

Отже, язикоглотковий нерв здійснює іннервацію загальної і смакової чутливої слизової оболонки задньої третини язика, чутливу слизову оболонку глотки, піднебінних дужок, мигдаликів, барабанної порожнини, слухової труби, зовнішнього слухового проходу, синокаротидної зони. Рухову іннервацію шилоглоткового м'яза і парасимпатичну (секреторну) – привушної слинної залози.

При ураженні цього нерва спостерігається наступний симптомокомплекс:

1. Втрата смаку на однойменній стороні на задній третині язика – агевзія.

2. Незначний розлад ковтання, оскільки більше значення в іннервації глотки має блукаючий нерв.

3. Анестезія слизової оболонки верхньої половини глотки.

Одностороннє виключення з функції привушної слинної залози не веде до сухості порожнини рота через компенсуючий вплив решти слинних залоз. При зниженні функцій IX черепного нерва хворий іноді скаржиться на деяку сухість в роті, але ця ознака непостійна і ненадійна, оскільки зниження і

навіть припинення функції однієї привушної залози може компенсуватися іншими слинними залозами.

Подразнення патологічним процесом IX черепного нерва може зумовити болі в зіві, задній стінці глотки, язиці, а також в слуховій трубі і барабанній порожнині. Ці відчуття можуть мати перманентний або нападоподібний характер. У останньому випадку можливий розвиток у хворого невралгії IX нерва.

Слід зазначити, що певна анатомічна і функціональна спільність IX і X черепних нервів зазвичай веде до їх ураження і до практичної одночасності перевірки їх функцій в процесі неврологічного обстеження. Так, перевіряючи піднебінний і глотковий рефлекси, треба мати на увазі, що їх зниження може бути обумовлене ураженням як X, так і IX черепного нерва (аферентна частина рефлекторної дуги проходить по чутливій порції IX і X черепних нервів, еферентна — по руховій порції X черепного нерва, а замикання рефлекторної дуги відбувається в довгастому мозку).

Дев'ята і десята пари черепних нервів N. glossopharingeus et n. vagus (язикоглотковий і блукаючий нерви)

Нерви мають загальні ядра в стовбурі мозку і забезпечують чутливу і рухову іннервацію глотки, гортані і м'якого піднебіння.

Ядра дев'ятої пари черепних нервів:

1) Nucleus solitarius – смакове ядро, загальне з 10 і 7 (проміжним) парами черепних нервів.

2) Nucleus solivatorius inferior – нижнє слиновидільне ядро.

3) Nucleus ambiguus – рухове ядро, загальне з 10 і 11 парами черепних нервів.

Власні ядра десятої пари черепних нервів:

Nucleus dorsalis nervi vagii – забезпечують парасимпатичну іннервацію внутрішніх органів.

Загальна схема смакової іннервації (див. рис.28).

Смакові цибулини язика:

1) Волокна від передніх двох третин язика (перший нейрон в ganglion geniculi) у складі 7 пар черепних нервів.

2) Волокна від задньої третини язика. ↓

Перший нейрон в ganglion superius et inferius у складі 9 і 10 пар черепних нервів. ↓

Nucleus solitarius (другий нейрон шляху), волокна другого нейрона здійснюють перехрещення. ↓

Таламус (третій нейрон шляху). ↓

Задня третина задньої ніжки внутрішньої капсули. ↓

Кіркова смакова ділянка і лімбічна система обох півкуль.

Дослідження смаку.

Смакове сприйняття досліджується роздільно на правій і лівій стороні язика, на передніх двох третинах і задній третині.

Гіпогейзія - зниження смакового сприйняття.

Гіпергейзія - посилення смакового сприйняття.

Агейзія – втрата смаку.

Смакові галюцинації і порушення смакового сприйняття при ураженні кори головного мозку і лімбічної системи.

Сприйняття смаку:

Солодке – кінчик язика.

Кисле – краї язика.

Гірке – задня третина язика.

Солоне – вся поверхня язика.

Загальна схема іннервації слиновиділення

Парасимпатичні слиновидільні ядра (другі нейрони):

1) Верхнє слиновидільне ядро, волокна якого у складі 13 пар (проміжний нерв) черепних нервів разом з 7 парами черепних нервів проходять у фаллопієвому каналі, утворюють chorda tympani і у складі n.lingualis йдуть до під'язикової і підщелепних слинних залоз.

2) Нижнє слиновидільне ядро (другі нейрони дев'ятої пари черепних нервів) ↓

N.tympanicus

N.petrosus minor ↓

Ganglion oticum (третій нейрон шляху) ↓

N auriculo-temporalis

Іннервація привушної слинної залози

Чутлива і рухова іннервація дев'ятої і десятої пар черепних нервів.

Чутлива іннервація глотки, гортані, трахеї і м'якого піднебіння.

Рухова іннервація глотки, гортані, надгортанника і м'якого піднебіння.

Симптоми ураження язикоглоткового і блукаючого нервів.

Порушення смаку на задній третині язика.

Анестезія гортані, глотки, м'якого піднебіння на стороні ураження.

Зниження глоткового і піднебінного рефлексів на стороні ураження.

Гомолатеральний периферичний параліч м'якого піднебіння, відхилення uvula в здорову сторону.

Гугнявий відтінок голосу.

Сухість в роті при ураженні дев'ятої пари.

Парасимпатична денервація внутрішніх органів на стороні ураження десятої пари черепних нервів.

X ПАРА – БЛУКАЮЧИЙ НЕРВ, NERVUS VAGUS

Найдовший з черепних нервів. Нерв змішаний, складається з рухових, чутливих і парасимпатичних волокон (рис. 32). Має три ядра, розташовані в нижньому трикутнику ромбоподібної ямки, тобто в довгастому мозку:

– рухове подвійне ядро, nucl. ambiguus, загальне з IX і XI парами черепних нервів;

– чутливе ядро одиночного шляху, nucl. tractus solitarii, загальне для VII, IX і X пара;

– парасимпатичне заднє (дорсальне) ядро, nucl. dorsalis nervi vagi.

З мозку нерв виходить через задню бічну борозну довгастого мозку 5-6 корінцями, які потім об'єднуються в один стовбур і через яремний отвір, foramen jugulare, покидає порожнину черепа. У яремному отворі є потовщення – чутливий верхній вузол, g. superius. На 1-1,5 см нижче розташовується нижній чутливий вузол, g. inferius. Обидва вузли складаються з чутливих клітин, відростки яких складають чутливу порцію нерва. У центральному напрямі до мозку (до чутливих ядер) прямують центральні відростки, на периферію, у складі гілок блукаючого нерва – периферичні.

Потім нерв йде на шиї у складі судинно-нервового пучка, що складається з сонної артерії, внутрішньої яремної вени і блукаючого нерва. Всі три покриті сполучнотканинною оболонкою і розташовуються спочатку збоку від гортані, потім збоку від щитовидної залози і трахеї.

При переході в грудну порожнину правий блукаючий нерв проходить попереду правої підключичної артерії, а лівий по передній поверхні дуги аорти. Потім обидва нерви заходять в грудну порожнину, де відхиляються назад, йдуть по задній поверхні кореня легені, заходять в заднє середостіння і підходять до стравоходу. Правий блукаючий нерв йде по задній поверхні стравоходу і утворює там заднє стравохідне сплетення, а лівий йде на передню поверхню і утворює відповідно переднє стравохідне сплетення. Ці сплетення тягнуться уздовж стравоходу і проходячи через діафрагму, утворюють передній і задній стовбур блукаючого нерва, truncus anterius et posterius. Потім ці стовбури заходять в черевну порожнину. Передній стовбур йде по передній поверхні кардіальної частини шлунку і розпадається на гілочки, частина з них йде до печінки, останні утворюють переднє сплетення шлунку, plexus gastricus anterius. Задній стовбур йде по задній поверхні шлунку, віддає невелику кількість гілок до його стінок, а остання велика частина гілочок йде до сонячного або чреватого сплетення, p1exus solaris seu coeliacus, і бере участь в його утворенні.

Шлункові гілки блукаючого нерва іннервують м'язи, залози і слизову оболонку шлунку. Від сонячного сплетення вегетативні волокна йдуть по кровоносних судинах до всіх органів черевної порожнини за винятком нижніх відділів товстої кишки і органів малого тазу й іннервують їх. За ходом крупних судин утворюється ще цілий ряд сплетень.

Топографічне весь стовбур блукаючого нерва ділиться на 4 відділи:

Головний відділ – між верхнім і нижнім чутливими вузлами.

Шийний відділ – між нижнім чутливим вузлом і місцем відгалуження поворотного гортанного нерва.

Грудний відділ – від місця відгалуження поворотного гортанного нерва до діафрагми.

Черевний відділ – від діафрагми до входу в малий таз.

Гілки блукаючого нерва.

У головному відділі блукаючий нерв дає 5 гілок:

1. *Оболонкова гілка, r. meningeus*, починається від верхнього вузла, через яремний отвір йде в порожнину черепа й іннервує тверду мозкову оболонку задньої черепної ямки.

2. *Вушна гілка, r. auricularis*, відходить від верхнього вузла, заходить в яремний отвір і через canalliculus mastoideus проникає в барабанну порожнину, виходить з останньої через барабанно-соскоподібну щілину, fissura tympanomastoidea, підходить до задньої стінки зовнішнього слухового проходу й іннервує її (от чому при роздратуванні шкіри зовнішнього слухового проходу з'являється кашель) і шкіру зовнішньої поверхні вушної раковини.

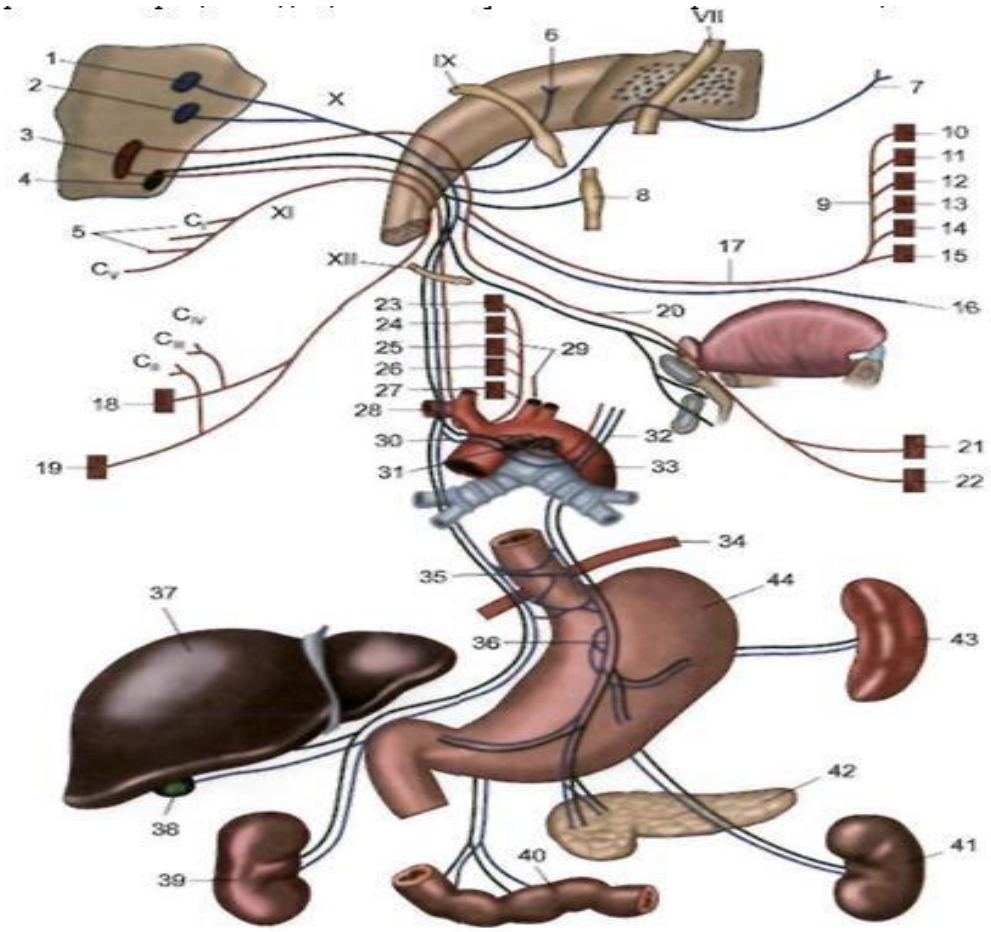

Рис. 32. Блукаючий нерв (X) і його зв'язки.

1 - ядро одиночного шляху; 2 - ядро спинномозкового шляху трійчастого нерва; 3 - подвійне ядро; 4 - заднє ядро блукаючого нерва; 5 - спинномозкові корінці додаткового нерва; 6 - менінгеальна гілка (у субтенторіальний простір); 7 - вушна гілка (до задньої поверхні вушної раковини і зовнішнього слухового проходу); 8 - верхній шийний симпатичний вузол; 9 - глоткове сплетення; 10 - м'яз, що піднімає піднебінну завіску; 11 - м'яз язичка; 12 - піднебінно-глотковий м'яз;13 - піднебінно-язиковий м'яз; 14 - трубно-глотковий м'яз; 15 - верхній констріктор глотки; 16 - чутливі гілки до слизової оболонки нижньої частини глотки; 17 - верхній глотковий нерв; 18 - грудино-ключично-соскоподібний м'яз; 19 - трапецієвидний м'яз; 20 - нижній глотковий нерв; 21 - нижній констріктор глотки; 22 - перстнещитовидний м'яз; 23 - черпаловидні м'язи; 24 - щиточерпаловидний м'яз; 25 - латеральний перстнечерпаловидний м'яз; 26 - задній перстне-черпаловидний м'яз; 27 - стравохід; 28 - права підключична артерія; 29 - поворотний горловий нерв; 30 - грудні серцеві нерви; 31 - серцеве сплетення; 32 - лівий блукаючий нерв; 33 - дуга аорти; 34 - діафрагма; 35 - стравохідне сплетення; 36 - чревате сплетення; 37 - печінка; 38 - жовчний міхур; 39 - права нирка; 40 - тонка кишка; 41 - ліва нирка; 42 - підшлункова залоза; 43 - селезінка; 44 - шлунок.

3. *Сполучна гілка, r. communicans* cum n. glossopharingeus, – сполучає верхній чутливий вузол з нижнім вузлом язикоглоткового нерва.

4. *Верхній анастомоз, r. communicans superior*, – сполучає верхній чутливий вузол з верхнім шийним симпатичним вузлом.

5. *Сполучна гілка з XI парами, r. communicans cum n.accessorius*.

Гілки шийного відділу (7 гілок):

1. *Нижній анастомоз, r. communicans inferior*, – сполучає нижній чутливий вузол блукаючого нерва з верхнім шийним симпатичним вузлом.

2. *Сполучна гілка з XII парами, r. communicans cum n.hypoglossus.*

3. Глоткові гілки, rr. pharyngei, – йдуть до задньої стінки глотки і в ділянці середнього затискача глотки, m. constrictor pharyngis medius, беруть участь в утворенні глоткового сплетення, p1exus pharyngeus. Від нього йдуть волокна до м'язів глотки, слизової оболонки і м'язів м'якого піднебіння за винятком m. tensor veli palatini, яку іннервують V пара.

4. *Нерв, що знижує кров'яний тиск, n. depressor,* – складається з чутливих волокон, йде до дуги аорти і до серцевого сплетення, закінчуючись барорецепторами.

5. *Верхні шийні серцеві гілки, rr. cardiaci cervicales superiores*, – містять чутливі й парасимпатичні волокна, йдуть по стінці загальної сонної артерії до серця, де входять до складу глибокого серцевого сплетення, plexus cardiacus profundus.

6. *Верхній гортанний нерв, n. laryngeus superior*, – йде до бічної стінки гортані і розділяється на дві гілки – зовнішню і внутрішню. Зовнішня гілка переважно рухова й іннервує m. cricothyroideus et m. constrictor pharyngis inferior. Внутрішня гілка – чутлива, через membrana thyrohyoidea заходить в порожнину гортані й іннервує слизову оболонку гортані вище за голосову щілину, надгортанник і корінь язика.

Верхній горловий нерв (п. laringeus superior) іннервує м'язи м'якого піднебіння, констріктори глотки і перстнещитоподібний м'яз, бере участь в чутливій іннервації гортані і надгортанника. При невралгії верхнього

горлового нерва характерні напади пекучого болю від декількох секунд до хвилини, що локалізуються в ділянці гортані, іноді супроводжуються кашлем. При пальпації на бічній поверхні гортані під щитовидним хрящем спостерігається больова точка (зона курка), тиск на яку може викликати напад.

7. *Поворотний гортанний нерв (n. laringeus recurrens)* — правий поворотний нерв огинає спереду назад підключичну артерію, лівий - дугу аорти. Потім обидва нерви підіймаються між трахеєю і стравоходом, беруть участь в їх іннервації і досягають гортані. Поворотний горловий нерв містить чутливі, рухові і парасимпатичні волокна і на своєму шляху дає наступні гілки:

– нижні шийні серцеві гілки, rr. cardiaci cervicales inferiores, йдуть до поверхневого серцевого сплетення, з'єднуючись з гілками симпатичного стовбура;

– трахеальні гілки, rr. tracheales – іннервують трахею (слизову оболонку, залози, гладкі м'язи);

– стравохідні гілки, rr. esophagei – іннервують слизову оболонку стравоходу, залози і м'яз;

– нижній гортаний нерв, n. 1аryngeus inferior, кінцева гілка поворотного гортанного нерва, в ділянці гортані розпадається на зовнішні і внутрішні гілки, які відповідно іннервують: зовнішні – всі м'язи гортані, за винятком перстнещитоподібного, внутрішні – слизову оболонку гортані нижче за голосову щілину, залозисті гілки, rr. glandulares, до щитоподібної і паращитоподібної залоз.

Невропатія поворотного гортанного і нижнього гортанного нервів виявляється паралічем голосових зв'язок, інших м'язів гортані, окрім перстнещитоподібного м'яза. В результаті при ураженні X черепного нерва і його гілки — поворотного гортанного нерва, а також його продовження — нижнього гортанного нерва — може порушуватися звучність голосу — дисфонія, у формі охриплості голосу без дисфагії (симптом Ортнера)

внаслідок наступаючого на боці патологічного процесу парезу або паралічу голосової зв'язки, що виявляється при ларингоскопії.

Ураження обох поворотних гортанних нервів викликає афонію і респіраторний стридор. Подібна дисфонія (або афонія) може бути наслідком аневризми аорти, пухлини середостіння, перенесених операцій на шиї або середостінні, але нерідко причини невропатії поворотного гортанного нерва встановити не вдається.

Гілки грудного відділу:

1. *Бронхіальні гілки, rr. bronchiales,* утворюють бронхіальне, а потім легеневе сплетення, p1exus pulmonalis, іннервують гладкі м'язи і залози бронхів і здійснюють чутливу іннервацію бронхів і легенів.

2. *Трахеальні гілки, rr. tracheales,* – іннервують трахею.

3. *Стравохідні гілки, rr.esophagei,* – утворюють переднє і заднє стравохідні сплетення.

4. *Перикардіальні гілки, rr. pericardiaci,* – прямують до перикарду й іннервують його.

5. *Грудні серцеві гілки, rr. cardiaci thoracici*, беруть участь у формуванні серцевих сплетень.

Через стравохідний отвір діафрагми блукаючий нерв потрапляє в черевну порожнину. Тут він ділиться на передній і задній блукаючі стовбури (truncus vagalis anteror et truncus vagalis posterior).

Гілки черевного відділу:

1. *Передній блукаючий стовбур, truncus vagalis anterior*, від якого відходять передні шлункові гілки, rr. gastrici anteriores, і печінкові гілки, rr. hepatici.

2. *Задній блукаючий стовбур, truncus vagalis posterior*, від якого відходять задні шлункові гілки, rr. gastrici posteriores, черевні гілки, rr. coeliaci. У складі гілок черевного сплетення (дивися вище – хід блукаючого нерва) волокна блукаючих нервів досягають органів черевної порожнини (печінка, селезінка, підшлункова залоза, нирки, тонка і товста кишка до сигмоподібної), в яких іннервують гладку мускулатуру, залози і слизові оболонки.

При односторонньому пошкодженні блукаючого нерва спостерігається звисання м'якого піднебіння на стороні ушкодження, нерухомість або відставання його на даній половині при вимовлені звуку «А». Язичок відхилений в здорову сторону. Голос стає хрипким унаслідок одностороннього паралічу голосової зв'язки.

При двосторонньому ураженні блукаючого нерва спостерігається носовий гугнявий відтінок голосу, виливання рідкої їжі через ніс унаслідок паралічу м'якого піднебіння. Можлива навіть повна афонія – шепітна, беззвучна мова. Параліч надгортанника приводить до вдавлення під час їжі, кашлю. Подразнення парасимпатичної частини волокон блукаючих нервів може призвести до брадикардії, бронхо- і езофагоспазму, пилороспазму, до посилення перистальтики, блювоти, підвищення секреції залоз травного тракту, а з часом і до можливого розвитку виразкової хвороби шлунку і дванадцятипалої кишки. Ураження цих нервів призведе до розладів дихання, тахікардії, пригнічення секреції апарату травного тракту і так далі. Повне двостороннє ураження блукаючих нервів призводить до летального результату через зупинку серця і дихання.

XI ПАРА – ДОДАТКОВИЙ НЕРВ, NERVUS ACCESSORIUS

Є руховим нервом, має два рухових ядра, одне черепне, nucl. cranialia, розташовується в довгастому мозку на дні ромбоподібної ямки, друге – спинномозкове ядро, nucl. spinalis nervi accessorii, яке знаходиться в спинному мозку вздовж шести верхніх сегментів, ближче до передніх рогів (рис. 33).

Від ядер йдуть два корінці:

1. Черепні корінці, radices craniales, – виходять з мозку в нижній третині задньої латеральної борозни довгастого мозку.

2. Спинномозкові корінці, radices spinales, – виходять зі спинного мозку між передніми і задніми корінцями, піднімаються вгору, через foramen magnum

заходять в порожнину черепа і, з'єднуючись з черепними корінцями, утворюють стовбур додаткового нерва.

З черепа додатковий нерв виходить через яремний отвір, foramen jugulare, і відразу ділиться на дві гілки:

1. Внутрішня гілка, ramus internus, (волокна від черепного ядра) підходить до блукаючого нерва і йде в його складі.

2. Зовнішня гілка, ramus externus, – йде вниз, на рівні кута нижньої щелепи підходить під m. sternocleidomastoideus, дає до неї гілки, потім прямує до m. trapezius, яку й іннервує.

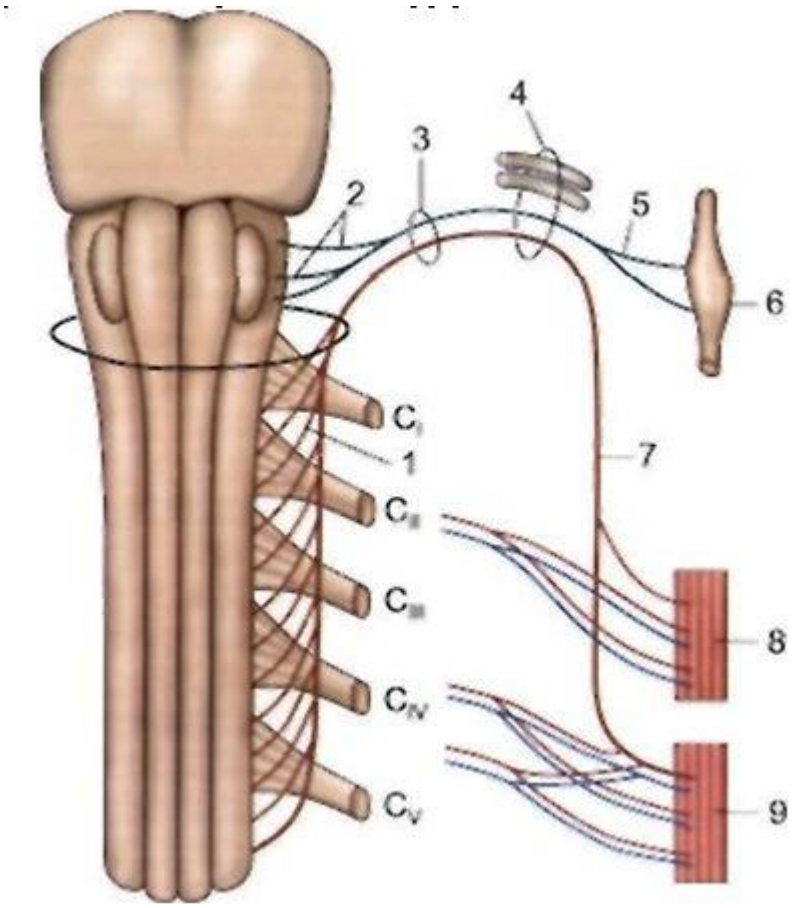

Рис. 33. Додатковий (XI) нерв і його зв'язки.

1 - спинномозкові корінці додаткового нерва; 2 - черепні корінці додаткового нерва; 3 - стовбур додаткового нерва; 4 - яремний отвір; 5 - внутрішня частина додаткового нерва; б - нижній вузол блукаючого нерва; 7 - зовнішня гілка додаткового нерва; 8 - грудино-ключично-соскоподібний м'яз; 9 - трапецієвидний м'яз.

Червоним кольором позначені рухові нервові структури; синім - чутливі вегетативні, зеленим - парасимпатичні, фіолетовим - аферентні вегетативні.

При ураженні нерва спостерігається периферичний параліч трапецієвидного і грудино-ключично-соскоподібного м'язів. Ураження спинномозкового ядра або стовбура XI черепного нерва і його гілок на будь-якому рівні призводить до розвитку периферичного паралічу або парезу цих м'язів. З часом наступає їх атрофія, що призводить до асиметрії, що виявляється при зовнішньому огляді, при цьому плече на стороні ураження приспущене, нижній кут лопатки відходить від хребта. Лопатка виявляється зміщеною назовні і вгору («крилоподібна» лопатка). Утруднені «потиск плечем» і можливість підняти руку вище за горизонтальний рівень. Зважаючи на надмірне «провисання» плеча на стороні ураження рука здається довшою. Якщо хворому запропонувати витягнути руки перед собою так, щоб долоні при цьому торкалися одне одного, а пальці були витягнуті, то кінці пальців на стороні ураження виступають вперед.

Парез або параліч грудино-ключично-соскоподібного м'яза призводить до того, що при поворотах голови на хворій стороні цей м'яз погано контурується.

При двосторонньому ураженні XI черепного нерва або його спинномозкового ядра спостерігається тенденція до звисання голови на груди. Ураження XI черепного нерва зазвичай супроводжується глибинним, ниючим, таким, що важко локалізується болем в руці на стороні ураження, яка зв'язана з перерозтягуванням суглобової сумки і зв'язкового апарату плечового суглоба у зв'язку з паралічем або парезом трапецієвидного м'яза.

<u>Коротко про головний шлях додаткового нерва</u>

Передцентральна звивина (перший нейрон шляху додаткового нерва) ↓

Кортико-нуклеарний шлях ↓

Ядро нижнього відділу довгастого мозку тягнеться аж до сірої речовини спинного мозку до рівні першого-п'ятого шийних сегментів (корінці сегментів, зливаючись в загальний стовбур, йдуть вгору, через foramen

magnum вступають в порожнину черепа, де зливаються з бульбарною частиною нерва) ↓

Foramen jugulare ↓

M.trapezius et m.sternocleidomastoideus (поворот голови, рухи плечима, підняття руки вище за горизонтальну лінію).

Порушення функції додаткового нерва.

Утруднення повороту голови в здорову сторону.

Плече на ураженій стороні опущене вниз.

Лопатка на ураженій стороні відходить нижнім кутом від хребта.

Утруднено рух плечима і підняття руки вище горизонтальної лінії.

XII ПАРА – ПІД'ЯЗИКОВИЙ НЕРВ, NERVUS HYPOGLOSSUS

Нерв руховий, має одне рухове ядро, nucleus nervi hypoglossi, розташоване в нижньому кутку ромбоподібної ямки в трикутнику під'язикового нерва, trigonum nervi hypoglossi (рис. 34). З мозку нерв виходить між пірамідою і оливою довгастого мозку в передній латеральній борозні 10-15 корінцями. З черепа нерв виходить через канал нерва, canalis hypoglossi. Йде вниз на шию, розташовуючись між внутрішньою сонною артерією і внутрішньою яремною веною, потім повертає вперед і вгору, йде по дну ротової порожнини, вступає в товщу язика, де і закінчується.

Вийшовши з порожнини черепа, XII черепний нерв проходить між яремною веною і внутрішньою сонною артерією, утворює під'язикову дугу, або петлю (ansa cervicalis), проходячи тут з гілками спинномозкових нервів, що йдуть від трьох верхніх шийних сегментів спинного мозку й іннервують м'язи, прикріплені до під'язикової кістки.

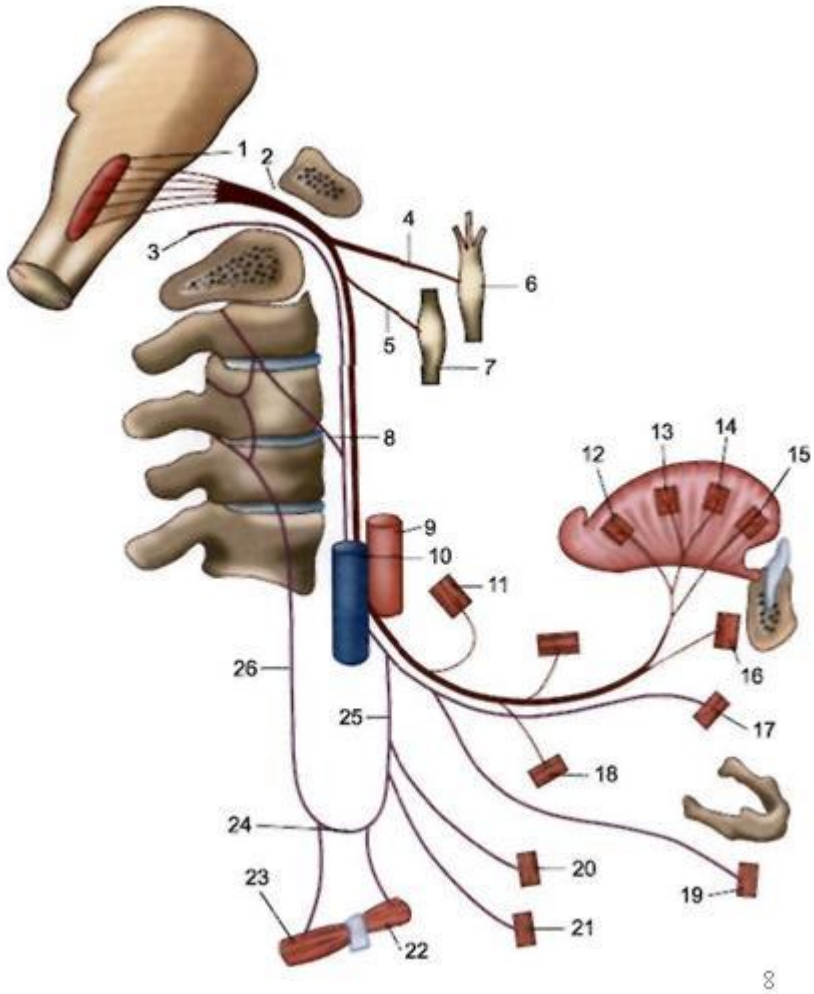

Рис. 34. Під'язиковий (XII) нерв і його зв'язки.

1 - ядро під'язикового нерва; 2 - під'язиковий канал; 3 - менінгеальна гілка; 4 - сполучна гілка до верхнього шийного симпатичного вузла; 5 - сполучна гілка до нижнього вузла блукаючого (X) нерва; 6 - верхній шийний симпатичний вузол; 7 - нижній вузол блукаючого нерва; 8 - сполучні гілки до двох перших спинномозкових вузлів; 9 - внутрішня сонна артерія; 10 - внутрішня яремна вена; 11 - шилоязиковий м'яз; 12 - вертикальний м'яз язика; 13 - верхній поздовжній м'яз язика; 14 - поперечний м'яз язика; 15 - нижній подовжній м'яз язика; 16 - язиковий для підборіддя м'яз; 17 - підборідно-під'язиковий м'яз; 18 - під'язиково-язиковий м'яз; 19 - щитопід'язиковий м'яз; 20 - грудинно-під'язиковий м'яз; 21 - грудинно-щитовидний м'яз; 22 - верхнє черевце під'язикового для лопатки м'яза; 23 - нижнє черевце під'язикового для лопатки м'яза; 24 - шийна петля; 25 - нижній корінець шийної петлі; 26 - верхній корінець шийної петлі.

Червоним кольором позначені гілки, що відходять від довгастого мозку, фіолетовим - від шийного відділу спинного мозку.

Надалі під'язиковий нерв повертає вперед і ділиться на язикові гілки (rr. linguales), що іннервують м'язи язика: під'язиково-язиковий (m. hypoglossus), шило-язиковий (m. styloglossus) і язиковий (m. genioglossus) для підборіддя, а також поздовжній і поперечний м'язи язика (m. longitudinalis і m. transversus linguae).

При ураженні XII черепного нерва наступає периферичний параліч або парез однойменної половини язика (рис. 35), при цьому язик в порожнині рота зміщується в здорову сторону, а при висовуванні з рота відхиляється у бік патологічного процесу (язик «показує на вогнище»). Відбувається це у зв'язку з тим, що m. genioglossus здорової сторони виштовхує гомолатеральну половину язика вперед, тоді як паралізована його половина відстає і він виявляється повернений в її сторону. М'язи паралізованої сторони язика з часом атрофуються, стоншуються, при цьому міняється рельєф його на стороні ураження — язик стає складчастим, «географічним».

Рис. 35. Ураження лівого під'язикового нерва за периферичним типом.

Односторонній параліч язика майже не робить впливу на акти жування, ковтання, мови. В той же час можливі прояви ознак парезу м'язів, що фіксують гортань. При ковтанні в таких випадках помітний зсув гортані убік. У разі двостороннього ураження ядер або стовбурів XII черепного нерва може наступити повний параліч м'язів язика (глосоплегія), тоді він виявляється різко стоншеним і нерухомо лежачим на діафрагмі рота. Наступає розлад мови у формі анартрії. При двосторонньому парезі м'язів

язика порушується артикуляція за типом дизартрії. Під час розмови створюється враження, що рот у хворого переповнений. Особливо значно порушується вимовляння приголосних звуків. Глосоплегія веде також до утруднення прийому їжі, оскільки хворому важко просунути харчову грудку в глотку.

Якщо периферичний парез або параліч язика є наслідком поступово прогресуючого ураження ядра XII черепного нерва, то характерна поява на язиці в стороні патологічного процесу фіблярних і фасцикулярных сіпань. Ураження ядер XII черепного нерва зазвичай супроводжується периферичним (млявим) парезом кругового м'яза рота, при якому губи стають стоншеними, на них з'являються зморшки, що сходяться до ротової щілини («кисетний рот»), хворому важко свиснути, задути свічку. Це явище пояснюється тим, що тіла периферичних мотонейронів, аксони яких проходять у складі VII (лицевого) черепного нерва до кругового м'яза рота, розташовані в ядрі XII черепного нерва.

Якщо уражені нижній відділ рухової зони кори великої півкулі або кірково-нуклеарні провідні шляхи, що несуть імпульси від кори, зокрема до ядра XII черепного нерва, то (оскільки відповідні до цього ядра кірково-ядерні волокна здійснюють практично повне перехрещення) на стороні, протилежній патологічному процесу, виникає центральний парез м'язів язика (рис. 36). Язик при висовуванні з рота повернутий убік, протилежний патологічному вогнищу у мозку, атрофії язика немає і фібрілярні сіпання в нім відсутні.

Центральний парез язика зазвичай поєднується з центральним парезом лицевого нерва і проявами центрального геміпарезу на тій же стороні. Зниження сили м'язів язика, що виникає при їх парезі, можна перевірити, якщо той, що обстежує попросить хворого натиснути кінчиком язика на внутрішню поверхню своєї щоки, а сам при цьому чинитиме опір цьому руху, натискаючи на зовнішню поверхню щоки хворого.

Рис. 36. Ураження лівого під'язикового нерва за центральним типом.

Коротко про головний шлях під'язикового нерва

Передцентральна звивина кори великих півкуль (перший нейрон) ↓

Повне перехрещення ↓

Другий нейрон шляху розташовується вздовж всього центрального відділу дна ромбоподібної ямки до третього шийного сегменту спинного мозку ↓

Корінці нерва виходять між пірамідами і оливою довгастого мозку ↓

Загальний стовбур виходить з порожнини черепа через canalis hypoglosseus ↓

Нерв забезпечує іннервацію м'язів язика.

Дослідження і ураження під'язикового нерва.

Дизартрія – невиразна, та, що «заплітає» язик.

Анартрія – відсутність мови у поєднанні з порушенням жування і ковтання.

Парез половини язика – при висовуванні язик відхиляється у бік ураження через переважання m. genioglosseus здорової сторони.

Бульбарний і псевдобульбарний параліч.

Бульбарний параліч – периферичний параліч, що розвивається при ураженні дев'ятої, десятої і дванадцятої пар черепних нервів і виявляється дизартрією, дисфонією і дисфагією. При огляді виявляється атрофія язика, м'язів гортані і м'якого піднебіння, фібрілярні сіпання (особливо в м'язах язика), зниження глоткових рефлексів і виявлення реакції переродження в м'язах язика.

Псевдобульбарний параліч – центральний параліч, що розвивається при ураженні кортиконуклеарних шляхів дев'ятої, десятої і дванадцятої пар черепних нервів і виявляється дизартрією, дисфонією, дисфагією і патологічними псевдобульбарними рефлексами (орального автоматизму). При огляді, на відміну від бульбарного при псевдобульбарному паралічі не буває атрофії і фібриляцій. Глотковий рефлекс збережений або посилений. Спостерігаються явища насильницького сміху і плачу.

Рефлекси орального автоматизму:

Долонно-ротовий рефлекс Марінесько-Радовічи – скорочення м'язів підборіддя при штриховому подразненні долоні.

Губний рефлекс Вюрпа – випинання губ при битті по верхній губі.

Смоктальний рефлекс Оппенгейма – смоктальні рухи при штриховому подразненні губ.

Назолабіальний рефлекс Аствацатурова – випинання губ хоботком при битті по переніссю.

Корнеоментальний і корнеомандибулярний рефлекси – скорочення м'язів підборіддя і рух нижньої щелепи в протилежну сторону при дотику ваткою до рогівки.

Дистанс-рефлекси (оральні) – скорочення губних і ментальних м'язів при наближенні до особи якого-небудь предмету.

КОНТРОЛЬНІ ПИТАННЯ

1. Нюхові нерви, характеристика. Хід нюхових нервів.
2. Зоровий нерв, характеристика. Через який отвір зоровий нерв входить в порожнину черепа?
3. Окоруховий нерв, його характеристика і склад волокон.
4. Перерахуйте ядра і місця локалізації ядер окорухового нерва.
5. Де окоруховий нерв виходить з мозку?
6. Місце виходу окорухового нерва з черепа.
7. На які складові ділиться окоруховий нерв в очній ямці?
8. Перерахуйте ділянки іннервації окорухового нерва.
9. Блоковий нерв, його характеристика і склад волокон.
10. Назвіть ядра і місця локалізації ядер блокового нерва.
11. Місце виходу блокового нерва з мозку.
12. Місце виходу блокового нерва з черепа.
13. Ділянки іннервації блокового нерва.
14. Відвідний нерв, його характеристика і склад волокон.
15. Назвіть ядра і місця локалізації ядер відвідного нерва.
16. Місце виходу відвідного нерва з мозку.
17. Місце виходу відвідного нерва з черепа.
18. Ділянки іннервації відвідного нерва.
19. Назвіть три головні гілки трійчастого нерва і зони їх іннервації.
20. Назвіть ядра трійчастого нерва.
21. Назвіть місце входу і виходу трійчастого нерва з мозку.
22. Вкажіть локалізацію Гассерова вузла.
23. Назвіть місця входу і виходу трійчастого нерва на черепі.
24. Назвіть і вкажіть локалізацію вдавлення трійчастого вузла.
25. Назвіть 1 гілку трійчастого нерва і позначте зони її іннервації.
26. Назвіть і вкажіть локалізацію вегетативних вузлів: війкового, крилопіднебінного, піднижньощелепного, під'язикового.
27. Назвіть гілки очного нерва і позначте зону іннервації.

28. Чим іннервуються оболонки очного яблука?

29. Якими нервами іннервується слизова оболонка порожнини носа?

30. Якими нервами іннервуються параназальні пазухи?

31. Яку іннервацію отримує слізна залоза?

32. Назвіть гілки верхньощелепного нерва і зони його іннервації.

33. Назвіть гілки нижньощелепного нерва і зони його іннервації.

34. Поясніть, якими гілками іннервуються нижні зуби?

35. У якому каналі проходить нерв для іннервації нижніх зубів?

36. Як іннервуються ясна і слизова оболонка твердого і м'якого піднебіння?

37. З яких нервів утворюється Скарпов нерв?

38. Що іннервує «мала гусяча лапка»?

39. Які нерви іннервують гайморову пазуху?

40. Який нерв іннервує жувальну мускулатуру?

41. Чим іннервуються великі слинні залози?

42. Гілкою якого нерва іннервуються скронево-нижньощелепний суглоб?

43. Лицевий нерв, його характеристика і склад волокон.

44. Назвіть ядра і місця локалізації ядер лицевого нерва у мозку.

45. Вкажіть місця виходу лицевого нерва з мозку.

46. Вкажіть місця виходу лицевого нерва з черепа.

47. Перерахуйте гілки «великої гусячої лапки» і мімічні м'язи, які іннервуються цими гілками.

48. Опишіть склад гілок проміжного нерва і будову їх преорганних парасимпатичних вузлів (крилопіднебінного, піднижньощелепного і під'язикового).

49. Присінково-завитковий нерв, його характеристика і склад волокон.

50. Охарактеризуйте частини присмінково-завиткового нерва, його функції.

51. Де розташований перший нейрон слухового нерва?

52. Місце входу слухового нерва в порожнину черепа.

53. Де розташований перший нейрон вестибулярного нерва?

54. Місце входу вестибулярного нерва в порожнину черепа.

55. Де розташовані і чим представлені другі нейрони вестибулярного нерва?

56. У чому полягають особливості лицевого нерва?

57. Язикоглотковий нерв, його характеристика і склад волокон.

58. Назвіть ядра і місця локалізації ядер язикоглоткового нерва у мозку.

59. Місце виходу язикоглоткового нерва з черепа.

60. Як формується чутлива частина IX пар?

61. Як формуються рухова і парасимпатична частини язикоглоткового нерва?

62. Опишіть топографічні відношення язикоглоткового нерва з сусідніми органами (внутрішня яремна вена, внутрішня сонна артерія, шилоглотковий м'яз, корінь язика).

63. Перерахуйте основні гілки IX пари і ділянки їх іннервації.

64. Блукаючий нерв, його характеристика і склад волокон.

65. Назвіть ядра і місця локалізації ядер блукаючого нерва в мозку.

66. Місця виходу блукаючого нерва з мозку.

67. Місця виходу блукаючого нерва з черепа.

68. Охарактеризуйте верхній і нижній вузли блукаючого нерва, їх локалізацію.

69. Перерахуйте відділи блукаючого нерва залежно від місця його локалізації.

70. Визначите ділянки іннервації блукаючого нерва.

71. Додатковий нерв, його характеристика і склад волокон.

72. Назвіть ядра і місця локалізації ядер додаткового нерва в мозку.

73. Назвіть місця виходу додаткового нерва з мозку.

74. Назвіть місця виходу додаткового нерва з черепа.

75. З яких двох корінців складається додатковий нерв?

76. На які гілки ділиться додатковий нерв після виходу з черепа?

77. Визначте ділянки іннервації XI пар черепних нервів.

78. Під'язиковий нерв, його характеристика і склад волокон.

79. Назвіть ядра і місця локалізації ядер під'язикового нерва в мозку.

80. Місця виходу під'язикового нерва з мозку.

81. Місця виходу під'язикового нерва з черепа.

82. На які гілки ділиться під'язиковий нерв після виходу з черепа і що вони іннервують?

83. Назвіть топографічні взаємини X, XI і XII пар черепних нервів в ділянці шиї з іншими утвореннями.

84. Патологія нюхового нерва.

85. Патологія зорового нерва.

86. Патологія окорухового, блокового і відвідного нервів.

87. Патологія трійчастого нерва.

88. Патологія лицевого нерва.

89. Патологія язикоглоткового нерва.

90. Патологія блукаючого нерва.

91. Патологія додаткового нерва.

92. Патологія під'язикового нерва.

ТЕСТОВІ ЗАВДАННЯ ДО РОЗДІЛУ «ЧЕРЕПНІ НЕРВИ»

1. Черепних нервів налічується:

А) 10 пар

Б) 12 пар

В) 8 пар

Г) 9 пар

2. І пара черепних нервів називається:

А) Лицевий нерв

Б) Блоковий нерв

В) Нюховий нерв

Г) Трійчастий нерв

3. Парасимпатичні ядра мають такі черепні нерви:

А) Виличний, відвідний, блоковий нерви

Б) Окоруховий, проміжний, язикоглотковий, блукаючий нерви

В) Блоковий, лицевий, під'язиковий нерви

Г) Слуховий, трійчастий, додатковий нерви

4. Всі черепні нерви мають ядра в головному мозку, окрім:

А) Трійчастого нерва

Б) Нюхового нерва

В) Окорухового нерва

Г) Додаткового нерва

5. Де розташований 2-й нейрон нюхового нерва?

А) Нюховий трикутник

Б) Нюхова цибулина

В) Нюхова ділянка порожнини носа

Г) Нюховий тракт

6. Де розташований 3-й нейрон нюхового нерва?

А) Нюховий трикутник

Б) Нюхова цибулина

В) Нюхова ділянка порожнини носа

Г) Нюховий тракт

7. Де розташований кірковий кінець нюхового аналізатора?

А) Звивина Гешля

Б) Верхня тім'яна часточка

В) Звивина гачка морського коня

Г) Надкрайова звивина

8. Де розташований 1-й нейрон зорового нерва?

А) Ядро очного яблука

Б) Передня поверхня радужки

В) Сітківка ока

Г) Судинна оболонка

9. Де розташований 2-й нейрон зорового нерва?

А) Сітківка ока

Б) Райдужна оболонка ока

В) Подушка зорового горба, латеральні колінчасті тіла

Г) Судинна оболонка

10. Де розташований кірковий кінець зорового аналізатора?

А Борозна пташиної шпори

Б) Звивина Гешля

В) Верхня тім'яна часточка

Г) Звивина гачка морського коня

11. Ядра V пар черепних нервів залягають:

А) Покришка середнього мозку і верхній трикутник ромбоподібної ямки

Б) Варолієв міст, нижній трикутник ромбоподібної ямки

В) Мозочок, довгастий мозок

Г) Довгастий мозок, Варолієв міст

12. Трійчастий вузол V пар розташований:

А) У передній черепній ямці

Б) У задній черепній ямці

В) У Мекелевій порожнини, на передній поверхні піраміди скроневої кістки

Г) На нижній поверхні піраміди скроневої кістки, в кам'янистій ямці

13. Який нерв є нервом спеціальної чутливості?

А) Трійчастий

Б) Окоруховий

В) Блоковий

Г) Зоровий

14. Назвіть місце виходу окорухового нерва з мозку:

А) По медіальному краю ніжок мозку

Б) По латеральному краю ніжок мозку

В) Між заднім краєм моста і довгастим мозком

Г) Між переднім краєм моста і ніжками мозку

15. Місце входу або виходу зорового нерва в порожнину черепа

А) Верхня очноямкова щілина

Б) Нижня очноямкова щілина

В) Круглий отвір

Г) Зоровий канал

16. Де знаходиться ядро окорухового нерва?

А) У середньому мозку – в покришці

Б) У довгастому мозку

В) У проміжному мозку

Г) У середньому мозку – в основі ніжок мозку

17. Де розташовується перший нейрон нюхового нерва?

А) У нюховій ділянці порожнини носа

Б) У дихальній ділянці порожнини носа

В) У нюховій цибулині

Г) У нюховому тракті

18. Через який отвір внутрішньої основи черепа проходить нюховий нерв?

А) Отвір продірявленої пластинки

Б) Сліпий отвір

В) Верхня очноямкова щілина

Г) Зоровий канал

19. Чим здійснюється іннервація прямих м'язів очного яблука?

А) 3, 4, 6 парами

Б) 5, 7, 8 парами

В) 2, 3, 6 парами

Г) 3, 6 парами

20. Який нерв бере участь в утворенні шляху зіничного рефлексу?

А) Зоровий

Б) Блоковий

В) Лицевий

Г) Окоруховий

21. Який за характером зоровий нерв?

А) Руховий

Б) Чутливий

В) Спеціальної чутливості

Г) Змішаний

22. Через який отвір основи черепа виходить окоруховий нерв?

А) Верхню очноямкову щілину

Б) Нижню очноямкову щілину

В) Зоровий канал

Г) Круглий отвір

23. Який м'яз іннервує блоковий нерв?

А) Прямий латеральний очного яблука

Б) Верхній і нижній прямі очного яблука

В) Верхній косий м'яз очного яблука

Г) Нижній косий м'яз очного яблука

24. Який м'яз іннервує відвідний нерв?

А) Прямий латеральний м'яз очного яблука

Б) Прямий верхній м'яз очного яблука

В) Косий верхній м'яз очного яблука

Г) Нижній прямий м'яз очного яблука

25. Що іннервує верхня гілка окорухового нерва?

А) Верхній косий м'яз ока

Б) Верхній прямий і м'яз, що піднімає верхню повіку

В) Латеральний прямий м'яз ока

Г) Медіальний прямий м'яз ока

26. Де розташовано ядро блокового нерва?

А) У покришці середнього мозку

Б) У нижньому трикутнику ромбоподібної ямки

В) У Варолієвому мосту

Г) У довгастому мозку

27. Де блоковий нерв виходить на основі мозку?

А) Задня латеральна борозна довгастого мозку

Б) Латеральніше ніжок мозку

В) Варолієв міст

Г) Піраміди довгастого мозку

28. Яким за характером є відвідний нерв?

А) Чутливий

Б) Спеціальної чутливості

В) Змішаний

Г) Руховий

29. Де розташоване ядро відвідного нерва?

А) У довгастому мозку

Б) У нижньому трикутнику ромбоподібної ямки

В) У лицевому горбку

Г) У ніжках мозку

30. Де відвідний нерв виходить з мозку?

А) Переднє мозкове вітрило

Б) Задня латеральна борозна довгастого мозку

В) Межа Варолієвого моста і пірамід довгастого мозку

Г) З міжніжкової ямки

31. Через який отвір внутрішньої основи черепа проходить 1-а гілка трійчастого нерва?

А) Кругле

Б) Овальне

В) Яремне

Г) Верхню очноямкову щілину

32. Через який отвір внутрішньої основи черепа виходить 3-я гілка трійчастого нерва?

А) Кругле

Б) Овальне

В) Верхню очноямкову щілину

Г) Нижню очноямкову щілину

33. Через який отвір внутрішньої основи черепа проходить 2-а гілка трійчастого нерва?

А) Кругле

Б) Верхню очноямкову щілину

В) Нижню очноямкову щілину

Г) Рваний отвір

34.Який з перерахованих м'язів іннервує задня гілка нижньощелепного нерва?

А) Щічна

Б) Крилоподібна медіальна

В) Крилоподібна латеральна

Г) Скронева

35. Який нерв іннервує ниткоподібні й конічні сосочки язика?

А) Трійчастий, язична гілка

Б) Нерв барабанної струни

В) Лицевий

Г) Трійчастий нерв, лицева частина

36. Яка гілка трійчастого нерва іннервує великі верхні корінні зуби?

А) Очноямкова гілка

Б) Верхньощелепна

В) Нижньощелепна

Г) Скронева

37. Який за характером блоковий нерв?

А) Руховий

Б) Чутливий

В) Змішаний

Г) Спеціальної чутливості

38. Периферичні відростки трійчастого вузла утворюють:

А) Малу гусячу лапку

Б) Велику гусячу лапку

В) Три гілки трійчастого нерва

Г) Якобсонів анастомоз

39. Від трійчастого вузла відходять наступні гілки:

А) Відвідний, блоковий, лицевий нерви

Б) Очний, верхньощелепний, нижньощелепний нерви

В) Додатковий, лицевий, слуховий нерви

Г) Під'язиковий, нюховий, язикоглотковий нерви

40. Очний нерв в очній ямці ділиться на такі гілки:

А) Носо-війковий, лобовий, слізний нерви

Б) Виличний, лицевий, зоровий нерви

В) Виличний, лицевий, зоровий нерви

Г) Нижньощелепний, носо-слізний, виличний

41. Війковий вузол розташований:

А) На верхівці пірамідки скроневої кістки

Б) У ямці турецького сідла

В) У жировій клітковині очної ямки латеральніше зорового нерва

Г) У задній черепній ямці

42. Від війкового вузла відходять:

А) Лобові гілки

Б) Короткі війкові гілки

В) Слізні гілки

Г) Виличні гілки

43. У крилопіднебінній ямці від верхньощелепного нерва відходять:

А) Надблоковий, підблоковий, лобовий нерви

Б) Слізний, передній і задній ґратчастий нерви

В) Виличний, підочноямковий, вузлові нерви

Г) Лобовий, слізний, виличний нерви

44. Крилопіднебінний вузол лежить:

А) В ділянці рваного отвору

Б) У пірамідці скроневої кістки

В) У жировій клітковині очної ямки

Г) У жировій клітковині крилопіднебінної ямки

45. Від крилопіднебінного вузла відходять наступні гілки:

А) Привушні, скроневі, язикові гілки

Б) Очноямкові, верхньо-задні носові, піднебінні гілки

В) Язикові, скроневі, піднебінні гілки

Г) Піднебінні, привушні, язикові гілки

46. Нижньощелепний нерв містить:

А) Тільки чутливі волокна

Б) Тільки рухові волокна

В) Чутливі і рухові волокна

Г) Чутливі і симпатичні волокна

47.Нижньощелепний нерв віддає наступні гілки:

А) Стремено, малий кам'янистий, глотковий нерви

Б) Передню і задню гілки, нижній альвеолярний і вушно-скроневий нерви

В) Виличний, великий кам'янистий, глотковий нерви

Г) Великий і малий кам'янисті нерви, гілки до жувальних м'язів

48. При третій гілці трійчастого нерва розташований:

А) Війковий вузол

Б) Крилопіднебінний вузол

В) Вушний вузол

Г) Під'язиковий вузол

49. Вушний вузол розташований:

А) У жировій клітковині очної ямки

Б) У крилопіднебінній ямці

В) На передній поверхні пірамідки скроневої кістки

Г) На основі черепа біля овального отвору

50. Від вушного вузла відходять:

А) Привушні гілки

Б) Язикові гілки

В) Піднебінні гілки

Г) Очноямкові гілки

51. Який за характером лицевий нерв?

А) Змішаний

Б) Спеціальної чутливості

В) Руховий

Г) Чутливий

52.Який нерв іннервує мімічну мускулатуру?

А) Трійчастий

Б) Під'язиковий

В) Верхньощелепний

Г) Лицевий

53. У якому відділі мозку закладено рухове ядро лицевого нерва?

А) У довгастому мозку

Б) У середньому мозку

В) В ділянці моста

Г) У проміжному мозку

54. VII пари черепних нервів проходять:

А) У під'язиковому каналі

Б) У лицевому каналі

В) У підочноямковому каналі

Г) У піднебінному каналі

55. Лицевий нерв з мозку виходить:

А) На межі Варолієвого моста і оливи довгастого мозку

Б) На межі моста і ніжок мозку

В) Латеральніше від ніжок мозку

Г) Медіальніше від ніжок мозку

56. Яка гілка відходить від лицевого нерва в лицевому каналі?

А) Вушно-скроневий нерв

Б) Нерв стремена

В) Менінгеальний нерв

Г) Виличний нерв

57. Гілки великої гусячої лапки іннервують:

А) Всю жувальну мускулатуру

Б) Всі гладкі м'язи голови

В) Всю мімічну мускулатуру

Г) Всі залози голови

58. Проміжний нерв має такі ядра:

А) 1 рухове і 1 чутливе

Б) 1 рухове і 1 парасимпатичне

В) 1 чутливе і 2 рухових

Г) 1 парасимпатичне і 1 спеціальної чутливості

59. У коліні лицевого каналу проміжний нерв ділиться на:

А) Великий і малий кам'янистий нерви

Б) Великий кам'янистий нерв і барабанну струну

В) Малий кам'янистий нерв і барабанну струну

Г) Малий і глибокий кам'янисті нерви

60. Крилоподібний (Відієв) нерв утворюється від з'єднання:

А) Малого і великого кам'янистого нерва

Б) Великого і глибокого кам'янистого нерва

В) Малого і глибокого кам'янистого нерва

Г) Малого кам'янистого нерва і барабанної струни

61. Барабанна струна приєднується:

А) До язикового нерва

Б) До барабанного нерва

В) До язикоглоткового нерва

Г) До вушно-скроневого нерва

62. Крилоподібний (Відієв) нерв іннервує:

А) М'язи райдужки

Б) Слізну залозу

В) Привушну слинну залозу

Г) Під'язикову слинну залозу

63. Барабанна струна іннервує:

А) Під'язикову і підщелепну слинні залози

Б) Привушну слинну залозу

В) Слізну залозу

Г) М'язи райдужки

64. Який за характером присінкові-завитковий нерв?

А) Чутливий

Б) Спеціальної чутливості

В) Руховий

Г) Змішаний

65. Скільки ядер має слуховий нерв?

А) Два

Б) Три

В) Чотири

Г) П'ять

66. Де розташований 1-й нейрон слухового нерва?

А) Зовнішній слуховий прохід

Б) Внутрішній слуховий прохід

В) У маточці і мішечку

Г) У стрижні завитки

67. Чим представлений 1-й нейрон слухового нерва?

А) Спіральним гангліем

Б) Війковим вузлом

В) Крилопіднебінним вузлом

Г) Вушним вузлом

68. Через який отвір слуховий нерв заходить в порожнину черепа?

А) Круглий отвір

Б) Внутрішній слуховий прохід

В) Овальний отвір

Г) Яремний отвір

69. Чим представлений 2-й нейрон слухового нерва?

А) Медіальним і латеральним ядрами

Б) Верхнім і нижнім ядрами

В) Переднім і заднім ядрами

Г) Медіальним і верхнім ядрами

70. Чим представлений 3-й нейрон слухового нерва?

А) Ядрами верхньої оливи

Б) Ядрами нижньої оливи

В) Ядром Швальбе

Г) Ядром Бехтерева

71. Чим утворена латеральна петля?

А) Відростками 1-х нейронів слухового нерва

Б) Відростками 2-х нейронів слухового нерва

В) Відростками 2-го і 3-го нейронів слухового нерва

Г) Відростками 1-го і 3-го нейронів слухового нерва

72. Де закінчується латеральна петля?

А) У кірковому центрі слухового аналізатора

Б) У підкіркових центрах слуху

В) У ядрах довгастого мозку

Г) У ядрах нижньої оливи

73. Де розташований кірковий кінець слухового аналізатора?

А) У борозні пташиної шпори

Б) У верхній лобовій звивині

В) У середній частині вірніше за скроневу звивину, вторинній звивині Гешля

Г) У нижній лобовій звивині

74. Яким за характером є присінковий нерв?

А) Руховий

Б) Спеціальної чутливості

В) Змішаний

Г) Чутливий

75. Де розташований 1-й нейрон присінковий нерва?

А) У внутрішньому слуховому проході

Б) У зовнішньому слуховому проході

В) У вестибулярних ядрах ромбоподібної ямки

Г) У слухових ядрах ромбоподібної ямки

76. Як присінковий нерв заходить в череп?

А) Через круглий отвір

Б) Через овальний отвір

В) Через яремний отвір

Г) Через внутрішній слуховий прохід

77. Скільки ядер має присінковий нерв?

А) П'ять

Б) Чотири

В) Два

Г) Три

78. Чим представлений 2-й нейрон присінкового нерва?

А) Чотирма ядрами ромбоподібної ямки

Б) Плямами маточки

В) Плямами мішечка

Г) Ампульними клітинами півкруглих каналів

79. Який шлях волокон 2-го нейрона присінкового нерва?

А) У покришку середнього мозку

Б) До ядер сірого горба

В) До медіальних колінчастих тіл

Г) До мозочка, червоного ядра, в спинний мозок

80.Через який отвір внутрішньої основи черепа проходить язикоглотковий нерв?

А) Остистий

Б) Яремний

В) Рваний

Г) Круглий

81. Де розташовані ядра IX пар?

А) У середньому мозку

Б) У проміжному мозку

В) У кінцевому мозку

Г) У довгастому, в ромбоподібній ямці

82. Який нерв іннервує валикоподібні (жолобуваті) сосочки язика?

А) Трійчастий

Б) Язикоглотковий

В) Лицевий

Г) Язиковий

83. Який нерв іннервує сосочки передніх 2/3 язика?

А) Трійчастий, нерв барабанної струни

Б) Язикоглотковий

В) Під'язиковий

Г) Лицевий

84. Скільки ядер має язикоглотковий нерв?

А) Два

Б) Три

В) Чотири

Г) П'ять

85. Який за характером язикоглотковий нерв?

А) Руховий

Б) Змішаний

В) Спец. чутливості

Г) Чутливий

86. Де язикоглотковий нерв виходить з мозку?

А) Верхня третина латеральної борозни довгастого мозку

Б) Передня латеральна борозна довгастого мозку

В) На межі довгастого мозку і моста

Г) З міжніжкової ямки

87. Язикоглотковому нерву належать наступні чутливі вузли:

А) Латеральний і медіальний

Б) Верхній і нижній

В) Латеральний і верхній

Г) Медіальний і нижній

88. Де розташований нижній чутливий вузол язикоглоткового нерва?

А) Кам'яниста ямка

Б) Мекелева порожнина

В) Печеристий синус

Г) Корінь язика

89. Барабанний нерв через барабанний каналець заходить:

А) У порожнину черепа

Б) У лицевий канал

В) У барабанну порожнину

Г) У сонний канал

90. Барабанний нерв в барабанній порожнині утворює:

А) Барабанне сплетення

Б) Анастомоз з нервом стремена

В) Анастомоз із слуховим нервом

Г) Анастомоз із присінковим нервом

91. Барабанне сплетення в барабанній порожнині утворене:

А) Слуховим і барабанним нервами

Б) Присінковим і барабанним нервами

В) Барабанним нервом і гілками внутрішнього сонного сплетення

Г) Слуховим нервом і гілками внутрішнього сонного сплетення

92. Який нерв виходить з барабанного сплетення?

А) Великий кам'янистий

Б) Малий кам'янистий

В) Барабанна струна

Г) Слуховий нерв

93.Малий кам'янистий нерв заходить в череп через:

А) Сонний канал

Б) Лицевий канал

В) Канал під'язикового нерва

Г) Канал малого кам'янистого нерва

94. Що входить до складу Якобсонова анастомозу?

А) Барабанний нерв, барабанне сплетення, малий кам'янистий нерв

Б) Великий і малий кам'янисті нерви, барабанне сплетення

В) Барабанне сплетення, язичний нерв, малий кам'янистий нерв.

Г) Виличний і язиковий нерви

95. Дати характеристику Якобсонова анастомоза:

А) Відстань від верхнього вузла 9-ої пари до крилопіднебінного вузла

Б) Відстань від нижнього вузла 9-ої пари до крилопіднебінного вузла

В) Відстань від нижнього вузла 9-ої пари до вушного вузла

Г) Відстань від верхнього вузла 9-ої пари до вушного вузла

96. Назвіть залозу, яку іннервують волокна, що відходять від вушного вузла:

А) Піднижньощелепна слинна залоза

Б) Під'язикова слинна залоза

В) Привушна слинна залоза

Г) Слізна залоза

97. Які сосочки язика іннервують волокна, що відходять від вушного вузла?

А) Грибоподібні

Б) Листоподібні

В) Ниткоподібні

Г) Жолобуваті

98. Яким за характером блукаючий нерв?

А) Руховий

Б) Спеціальної чутливості

В) Змішаний

Г) Чутливий

99. Скільки ядер має блукаючий нерв?

А. Три

Б) Чотири

В) Два

Г) П'ять

100. Де розташовані ядра блукаючого нерва?

А) У середньому мозку

Б) У верхньому трикутнику ромбоподібної ямки

В) У нижньому трикутнику ромбоподібної ямки

Г) У Варолієвому мосту

101. Де блукаючий нерв виходить з мозку?

А) Передня латеральна борозна довгастого мозку

Б) Задня латеральна борозна довгастого мозку

В) На межі довгастого мозку і моста

Г) У міжніжковій ямці

102. Через який отвір блукаючий нерв покидає порожнину черепа?

А) Сонний канал

Б) Лицевий канал

В) Круглий отвір

Г) Яремний отвір

103. Який блукаючий нерв утворює заднє стравохідне сплетення?

А) Лівий

Б) Лівий і правий

В) Правий

Г) Лівий блукаючий і діафрагмальний

104. Який нерв бере участь в утворенні сонячного сплетення?

А) Лівий блукаючий

Б) Правий діафрагмальний

В) Лівий діафрагмальний

Г) Правий блукаючий

105. Який нерв іннервує слизову оболонку гортані вище голосової щілини?

А) Язикоглотковий

Б) Додатковий

В) Лицевий

Г) Блукаючий, верхній горловий

106. У утворенні якого серцевого сплетення беруть участь верхні серцеві гілки блукаючого нерва?

А) Глибокого

Б) Переднього

В) Поверхневого

Г) Заднього

107. Нижні серцеві гілки блукаючого нерва відходять від:

А) Глоткових гілок

Б) Стравохідного сплетення

В) Поворотного гортанного нерва

Г) Нижнього гортанного нерва

108. Слизову оболонку гортані нижче голосової щілини іннервує:

А) Нижній гортанний нерв

Б) Верхній гортанний нерв

В) Діафрагмальний нерв

Г) Додатковий нерв

109. Який за характером додатковий нерв?

А) Руховий

Б) Змішаний

В) Спеціальної чутливості

Г) Чутливий

110. Де на основі мозку виходить додатковий нерв?

А) Медіальна борозна довгастого мозку

Б) Задня латеральна борозна довгастого мозку

В) Передня латеральна борозна довгастого мозку

Г) Між заднім краєм моста й оливою довгастого мозку

111. Які за розташуванням розрізняють ядра додаткового нерва?

А) Мезенцефальне, спинномозкове

Б) Понто-мезенцефальне

В) Мозкове, спинномозкове

Г) Мозкове, мезенцефальне

112. Через який отвір додатковий нерв виходить з черепа?

А) Рваний отвір

Б) Яремний отвір

В) Круглий отвір

Г) Овальний отвір

113. На які гілки ділиться додатковий нерв при виході з черепа?

А) Передню і задню

Б) Зовнішню і внутрішню

В) Ліву і праву

Г) Передню і зовнішню

114.Який нерв супроводжує черепні волокна додаткового нерва:

А) Язикоглотковий нерв

Б) Під'язиковий нерв

В) Трійчастий нерв

Г) Блукаючий нерв

115. Зовнішня гілка додаткового нерва іннервує:

А) М'язи, що лежать вище під'язикової кістки

Б) М'язи, що лежать нижче під'язикової кістки

В) Трапецієвидний і грудино-ключично-соскоподібний

Г) Передній, середній і задній драбинчасті м'язи

116. Де розташовано ядро під'язикового нерва?

А) Верхній трикутник ромбоподібної ямки

Б) Нижній трикутник ромбоподібної ямки

В) Середній мозок

Г) Проміжний мозок

117. Який нерв іннервує м'язи язика?

А) Язикоглотковий

Б) Лицевий

В) Під'язиковий

Г) Трійчастий

118. Скільки ядер має під'язиковий нерв?

А) Одне

Б) Два

В) Три

Г) Чотири

119. Яким за характером є під'язиковий нерв?

А) Чутливим

Б) Спец. чутливості

В) Змішаним

Г) Руховим

120. Через який отвір виходить з черепа під'язиковий нерв?

А) Яремний отвір

Б) Однойменний канал

В) Овальний отвір

Г) Круглий отвір

121. Де виходить з мозку під'язиковий нерв?

А) Задня латеральна борозна довгастого мозку

Б) Передня латеральна борозна довгастого мозку

В) Міжніжкова ямка

Г) З боків Варолієва моста

122. Який корінець під'язикового нерва бере участь в утворенні шийної петлі?

А) Нижній

Б) Правий

В) Лівий

Г) Верхній

123. Від шийної петлі іннервуються м'язи;

А) Що лежать вище під'язикової кістки

Б) Що лежать нижче під'язикової кістки

В) Драбинчасті м'язи

Г) Трапецієподібний і грудино-ключично-соскоподібний м'язи

124. М'язи язика іннервує:

А) Язикоглотковий нерв

Б) Барабанна струна

В) Блукаючий нерв

Г) Під'язиковий нерв

125. Які м'язи належать до м'язів «анатомічного букета»?

А) Що лежать вище під'язикової кістки

Б) Що лежать нижче під'язикової кістки

В) М'язи, що прикріпляються до шилоподібного відростка скроневої кістки

Г) Зовнішні м'язи язика

СИТУАЦІЙНІ ЗАДАЧІ ДО РОЗДІЛУ «ЧЕРЕПНІ НЕРВИ»

1.У хворого туберкульозом легень збільшилися трахеобронхіальні лімфатичні вузли, які розташовані між дугою аорти і біфуркацією трахей, що привело до змін серцевого ритму. Які нерви або нервові сплетення можуть здавлюватися при такій патології?

A. Внутрішньоорганні серцеві сплетення.

B. Блукаючий нерв.

C. Поверхневе серцеве сплетення.

D. Симпатичні нерви.

E. Глибоке серцеве сплетення.

2. У хворого після простудного захворювання виникло порушення виділення сліз. Який вегетативний вузол найбільше при цьому постраждав?

A. Крилопіднебінний.

B. Вушний.

C. Війчастий.

D. Піднижньощелепний.

E. Під'язиковий.

3. У хворого 27 років при обстеженні було виявлено зміни секреторної функції привушної слинної залози, яке пов'язано з порушеннями її вегетативної симпатичної іннервації. За допомогою якої судини симпатичні нервові волокна потрапляють до залози?

A. A. facialis.

B. A. buccalis.

C. A. lingualis.

D. A. temporalis superficialis.

E. A. zygomaticotemporalis.

4. У хворого 35 років при обстеженні слізного апарату була встановлена зміна секреторної функції слізної залози, яка пов'язана з порушенням її вегетативної іннервації. З яких вегетативних гангліїв здійснюється її симпатична і парасимпатична іннервація?

A. G.cervicale superius et g.submandibulare.

B. G.cervicale superius et g.oticum.

C. G.cervicale superius et g.pterygopalatinum.

D. G.cervicale superius et g.ciliare.

E. G.cervicale medius et g.pterygopalatinum.

5. У хворого виявлено стоматологічне ускладнення - зміна секреторної функції піднижньощелепної і під'язикової слинних залоз, яке пов'язане з порушенням їх вегетативної симпатичної іннервації. По ходу якої судини вони отримують симпатичні постгангліонарні волокна?

A. A. infraorbitalis.

B. A. temporalis.

C. A. alveolaris in erior.

D. A. acialis.

E. A. lingualis.

6. У хворого 27 років при обстеженні була виявлена зміна секреторної функції привушної слинної залози, яке пов'язане з порушеннями її вегетативної іннервації. Який з вузлів вегетативної нервової системи віддає для неї післявузлові парасимпатичні волокна?

A. Ganglion oticum.

B. Ganglion ciliare.

C. Ganglion pterygopalatinum.

D. Ganglion submandibulare.

E. Ganglion parotideum.

7. У хворого 32 років при обстеженні слізного апарату встановлена зміна секреторної функції слізної залози, яка пов'язана з порушенням її вегетативної іннервації. Який з вузлів вегетативної нервової системи віддає для неї післявузлові парасимпатичні волокна?

A. Ganglion oticum.

B. Ganglion ciliare.

C. Ganglion pterygopalatinum.

D. Ganglion submandibulare.

E. Ganglion parotideum.

8. У хворого 32 років при обстеженні встановлена зміна секреторних функцій залоз носової порожнини, яка пов'язана з порушенням функції вегетативного вузла. Який з вузлів вегетативної нервової системи віддає до них післявузлові парасимпатичні волокна?

A. Ganglion submandibulare.

B. Ganglion ciliare.

C. Ganglion oticum.

D. Ganglion pterygopalatinum.

E. Ganglion nasale.

9. У хворого ботулізмом порушена секреція слини, сліз, слизу, що призводить до різкої сухості слизових оболонок, чим пояснюються кератити, фарингіти, глосити. Волокна якого парасимпатичного вегетативного вузла іннервують залози носової порожнини, піднебіння, слізної залози?

A. G. trigeminale.

B. G. ciliare.

C. G. sympathicus.

D. G. oticum.

E. G. pterygopalatinum.

10. У хворого порушено виділення рідини слізною залозою в кон'юнктивний мішок, що призвело до висихання волокнистої оболонки очного яблука. Лікарем встановлені порушення іннервації слізної залози з боку вегетативного вузла, який знаходиться в fossa pterygopalatina. Через яке анатомічне утворення гілки цього вузла потрапляють в очну ямку до слізної залози?

A. Fissura orbitalis inferior

B. Fissura orbitalis superior.

C. Canalis opticus.

D. Fforamen rotundum.

E. Foramen zygomaticoorbitale.

11. У хворого встановлений синдром Сладера - невралгія крилопіднебінного вузла: напади болю в ділянці ока, зубів, яка розповсюджується на язик, м'яке піднебіння, ритмічне скорочення м'якого піднебіння (цокаючий звук), парестезія, шум. Чим утворений radix parasympathicus g. pterygopalatinum?

A. N. petrosus minor.

B. Chorda tympani.

C. N. stapedius.

D. N. petrosus major.

E. R. buccalis.

12. У хворого встановлений синдром Сладера - невралгія крилопіднебінного вузла: напади болю в ділянці ока, зубів, яка розповсюджується на язик, м'яке піднебіння, ритмічне скорочення м'якого піднебіння (цокаючий звук), парастезії, шум. Чим утворений radix sympathicus g. pterygopalatinum?

A. R. buccalis.

B. N. petrosus major.

C. Chorda tympani.

D. N. petrosus minor.

E. N. petrosus profundus.

13. У хворого ботулізмом порушена секреція слини, сліз, слизу, який приводить до різкої сухості слизових оболонок, чим пояснюються кератити, фарингіти, глосити. У якому вузлі лежать тіла постгангліонарних симпатичних волокон, які іннервують залози носової порожнини, піднебіння, слізної залози?

A. G. pterygopalatinum.

B. G. ciliare.

C. G. sympaticus.

D. G. oticum.

E. G. trigeminale.

14. У потерпілого травма черепа з порушенням продірявленої пластинки ґратчастої кістки. Який нерв може бути пошкоджений?

A. N. olfactorius.

B. N. opticus.

C. N. opthalmicus.

D. N. trochlearis.

E. N. abducens.

15. У хворого пухлина в ділянці верхнього носового ходу. Рецептори якого черепного нерва можуть бути уражені?

A. Зорового нерва.

B. Нюхового нерва.

C. Відвідного нерва.

D. Блокового нерва.

E. Лицевого нерва.

16. Унаслідок травми у хворого пошкоджений окоруховий нерв. Які з перерахованих симптомів не спостерігатимуться в цьому випадку?

A. Птоз (опущення вік).

B. Розширення зіниці.

C. Випадання правої половини зору.

D. Відсутність рухів пошкодженого очного яблука вгору і до середини.

E. Порушення акомодації.

17. У разі пухлини в ділянці верхніх горбків пластинки чотирьох горбків відбулося випадання реакції зіниці на світло (зіничний рефлекс). Функція якого ядра черепних нервів порушена?

A. Рухового ядра блокового нерва.

B. Рухового ядра окорухового нерва.

C. Рухового ядра відвідного нерва.

D. Додаткового ядра окорухового нерва.

E. Рухового ядра додаткового нерва.

18. В результаті травми черепа з пошкодженням верхньої стінки правої очної ямки потерпілий втратив можливість піднімати праву верхню повіку і дивитися вгору. Який нерв пошкоджений?

A. N. ophthalmicus.

B. R. inferior n.oculumotorius.

C. N. trochlearis

D. N. abducens.

E. R. superior n.oculomotorius.

19. У хворого спостерігаються обмеження рухів очного яблука вниз і латерально. Найперший симптом при цій патології - двоїння при погляді вниз. Який черепний нерв пошкоджений?

A. N. trochlearis.

B. N. abducens.

C. N. oculomotorius.

D. N. ophthalmicus.

E. N. Infraorbitalis.

20. У хворого порушена функція жувальних м'язів. Який нерв пошкоджений?

A. Язиковий.

B. Верхньощелепний.

C. Щічний.

D. Нижньощелепний.

E. Вушно-скроневий.

21. У пацієнта виявлені болі при пальпації в точках Вале. При запаленні гілок якого нерва спостерігаються такі симптоми?

A. Блукаючого.

B. Лицевого.

C. Трійчастого.

D. Окорухового.

E. Відвідного.

22. Пацієнтові, який звернувся до стоматолога, необхідно видалити нижнє праве ікло. Який нерв забезпечує іннервацію цього зуба?

A. Піднебінні нерви.

B. Нерв підборіддя.

C. Язиковий нерв.

D. Нижній комірковий нерв.

E. Щічний нерв.

23. У хворого з остеомієлітом нижньої щелепи виявлена ознака ушкодження plexus dentalis inferior і порушення іннервації зубів і ясен нижньої щелепи. Гілками якого нерва воно здійснюється в нормі?

A. N. acialis.

B. N. maxillaris.

C. N. lingualis.

D. N. buccalis.

E. N. alveolaris inferior.

24. У хворого 65 років при обстеженні виявлена зміна секреторної функції привушної залози, що пов'язано з патологією нерва, який несе від вушного вузла до залози постгангліонарні парасимпатичні волокна. Який це нерв?

A. N. petrosus major.

B. N. auriculotemporalis.

C. N. mandibularis.

D. N. parotideus major.

E. N. lingualis.

25. При туберальної анестезії голку просувають до задньо-зовнішньої поверхні горба верхньої щелепи і вводять анестетик. Які нерви при цьому знеболюються?

A. Nn.alveolaris superiores posteriores.

B. Nn.alveolaris superiores anteriores.

C. N.alveolaris superior medius.

D. N.maxillaris.

E. N.intraorbitalis.

26. Унаслідок щелепно-лицевої травми в ділянці підскроневої поверхні великого крила клиновидної кістки були травмовані нерви, які проходять в надкриловидному просторі. Функція яких нервів буде порушена?

A. Щічний нерв.

B. Задні носові нерви.

C. Піднебінний низхідний нерв.

D. Підочноямковий нерв.

E. Глибокі скроневі нерви.

27. Одним з методів зняття гострого болю при невралгії трійчастого нерва є створення депо анестетика в місцях виходу гілок трійчастого нерва. У якій ділянці потрібно ввести анестетик для знеболення першої гілки трійчастого нерва?

A. Біля очноямкового відростка виличної кістки.

B. Латерально біля надбрівної дуги.

C. Медіально біля надбрівної дуги.

D. Біля лобового відростка верхньої щелепи.

E. У ділянці перенісся.

28. Хворий скаржиться на біль в лівій половині нижньої щелепи і нижніх зубах, яка іррадіює в зовнішній слуховий прохід. Крім того, у нього хворобливість при натисненні в ділянці проекції лівого отвору підборіддя. Ураження яких нервів є причиною цих симптомів?

A. Рухових волокон 3-ої гілки V пар черепних нервів.

B. Чутливих волокон третьої гілки V пар черепних нервів.

C. Першій гілці V пар черепних нервів.

D. Другій гілці V пар черепних нервів.

E. Лицевого нерва.

29. Пацієнт скаржиться на напади короткочасного болю в лівій половині верхньої щелепи і верхніх зубах, яка іррадіює в очноямкову ділянку.

Об'єктивно: спостерігається біль при натиску в ділянці лівого підочноямкового отвору. Який нерв уражений?

A. Блоковий нерв.

B. Перша гілка трійчастого нерва.

C. Третя гілка трійчастого нерва.

D. Друга гілка трійчастого нерва.

E. Лицевий нерв.

30. Пацієнтові потрібно виконати операцію видалення верхнього третього великого корінного зуба. Який нерв потрібно знеболити для виконання операції?

A. Верхні задні альвеолярні нерви.

B. Верхні передні альвеолярні нерви.

C. Верхні серединні альвеолярні нерви.

D. Великий піднебінний нерв.

E. Задні верхні носові нерви.

31. Унаслідок травми у хворого спостерігається порушення функції слізної залози. Який нерв забезпечує її секрецію?

A. N. petrosus minor.

B. N. petrosus major.

C. N. petrosus profundus.

D. N. auricularis minor.

E. N. auricularis major.

32. У хворого після проведення мандибулярної анестезії спостерігається звисання і неможливість підняття нижньої щелепи. Що стало причиною цього?

A. Уламок ін'єкційної голки.

B. Пошкодження нижнього альвеолярного нерва.

C. Гематома.

D. Травма окістя нижньої щелепи.

E. Блокада рухових гілок нижньощелепного нерва.

33. У лікарню звернувся хворий 38-ми років зі скаргами на те, що після перенесеного гострого респіраторного вірусного захворювання вона втратила відчуття дотику їжі до передніх 2/3 язика, а також відчуття болю і температури (обпалила язик гарячим). Вкажіть, яка з гілок якого нерва при цьому була ушкоджена?

A. Верхній гортанний нерв блукаючого нерва.

B. Язикові гілки язикоглоткового нерва.

C. Барабанна струна лицевого нерва.

D. Язикові нерви під'язикового нерва.

E. Язиковий нерв нижньощелепної гілки трійчастого нерва.

34. Хворому Р. 57 років при видаленні нижнього моляра була проведена мандибулярна анестезія. Зникнення чутливості нижньої щелепи не відбулося. Яке анатомічне утворення нижньої щелепи перешкодило проникненню анестетика в нерв?

A. Язичок нижньої щелепи.

B. Коса лінія нижньої щелепи.

C. Нижньощелепний валик.

D. Гілка нижньої щелепи.

E. Гребінець щічного м'яза.

35. У хворого 33 років виявлені порушення секреторної функції піднижньощелепної слинної залози. Який із нервів несе волокна вегетативної іннервації до неї і у складі якого з більших?

A. N. mandibularis у складі n. lingualis.

B. N. auriculotemporalis у складі n. mandibularis.

C. Chorda tympani у складі n. lingualis.

D. N. petrosus major у складі n. facialis.

E. N. petrosus minor у складі n. tympanicus.

36. У хворого з остеомієлітом верхньої щелепи виявлені ознаки ушкодження plexus dentalis superior і порушення іннервації зубів верхньої щелепи. Гілками якого з нервів утворено це сплетення?

A. N. buccalis.

B. N. dentalis superior.

C. N. mandibularis.

D. N. infraorbitalis.

E. N. facialis.

37. Хворий скаржиться на біль й оніміння слизової ясен верхньої щелепи. Які нерви уражені?

A. Верхні луночкові нерви.

B. Нижні луночкові нерви.

C. Виличні нерви.

D. Вузлові нерви.

E. Підочноямкові нерви.

38. Перед оперативним втручанням лікар задумався. Які нерви можна пошкодити при операції на пазусі верхньої щелепи?

A. Нижні коміркові нерви.

B. Верхні коміркові нерви.

C. Виличні нерви.

D. Вузлові нерви.

E. Підочноямкові нерви.

39. Лікареві необхідно знеболити передній відділ слизової оболонки твердого піднебіння. Блокаду яких нервів йому потрібно зробити?

A. Виличних нервів.

B. Верхніх луночкових нервів.

C. Носо-піднебінних нервів.

D. Глоткових нервів.

E. Підочноямкових нервів.

40. 50-річна жінка скаржиться на відсутність чутливості ділянки підборіддя, нижньої губи, біль у зубах нижньої щелепи, жувальних м'язах. Діагноз: запалення третьої гілки трійчастого нерва. Через який отвір виходить з черепа ця гілка?

A. Яремний отвір.

B. Круглий отвір.

C. Остистий отвір.

D. Овальний отвір.

E. Рваний отвір.

41. У хворого порушення виділення секрету слізною залозою, що привело до висихання волокнистої оболонки очного яблука, лікарем встановлені порушення іннервації слізної залози з боку g. pterigopalatinum. У складі яких нервів секреторні постгангліонарні волокна досягають слізної залози?

A. N. zygomaticus et n. rontalis.

B. N. zygomaticus et n. supraorbitalis.

C. Nn. nasales posteriores et n. lacrimalis.

D. N. infraorbitalis et n. lacrimalis.

E. N. zygomaticus et n. lacrimalis.

42. Хворому з гайморитом (запалення слизової оболонки верхньощелепної пазухи) проведена пункція цієї пазухи з метою евакуації гною. При цьому виникає біль унаслідок роздратування нерва, який іннервує латеральну стінку носової порожнини. Гілки якого нерва при операції уражена?

A. N. ethmoidalis anteriores, nn. nasalis posteriores superiores.

B. N. ethmoidalis posteriores.

C. N. lacrimalis.

D. N. mandibularis.

E. N. facialis.

43. У хворого закупорка вивідних проток слізної залози, що перешкоджає слізній рідині омивати передню поверхню очного яблука. Це приводить до запалення склери і болю очного яблука. Який нерв забезпечує іннервацію зовнішньої оболонки очного яблука?

A. N. trochlearis.

B. N. oculomotorius.

C. N. abducens.

D. N. trigeminus.

E. N. opticus.

44. У хворого на тлі гнійного гаймориту з'явився тупий біль у верхніх малих корінних зубах. Які нерви уражені процесом в sinus maxillae?

A. N. alveolaris superiores posteriores.

B. N. alveolaris superiores media.

C. N. alveolares in eriores.

D. N. zygomaticus.

E. N. alveolaris superiores anteriores.

45. У чоловіка 64 років після операції на привушній залозі виникли вегетативно-судинні порушення привушної ділянки (підвищення температури, почервоніння), які посилюються під час їжі. Лікар встановив, що післяопераційним рубцем здавлені вегетативні волокна у складі n. auriculotemporalis. Гілки якого парасимпатичного вузла голови здавлені рубцем в привушній залозі?

A. Ganglion inferiores n. vagi.

B. Ganglion ciliare.

C. Ganglion pterygopalatinum.

D. Ganglion superiores n. vagi.

E. Ganglion oticum.

46. У чоловіка з цукровим діабетом періодично виникають запалення сальних залоз верхньої повіки (Glandulae sebaceae (Zeis)) з ушкодженням коріння повік, що викликає у хворого біль, зуд. Який нерв іннервує шкіру верхньої повіки?

A. N. abducens.

B. N. oculomotorius.

C. N. ophtalmicus.

D. N. trochlearis.

E. N. Infraorbitalis.

47. У хворого короткочасні напади болю в ділянці лоба, скроні, щоки, верхньої губи, які посилюються під час їжі, розмови, дотику до високочутливої скроневої зони ("зоні курка"). Наголошується болючість зон: супра- й інфраорбітальної, ментальної. Неврит якого нерва у хворого?

A. N. trigeminus.

B. N. facialis.

C. N. vagus.

D. N. glossopharyngeus.

E. N. hypoglossus.

48. У потерпілого лівобічний перелом виличної кістки з втратою шкірної чутливості над нею. Який нерв ушкоджений?

A. Лицевий нерв.

B. Вилично-лицевий нерв.

C. Нижньоочноямковий нерв.

D. Щічний нерв.

E. Мала гусяча лапка.

49. Хворий скаржиться на неможливість щільного зімкнення щелеп при жуванні. Лікар встановив атрофію жувальних м'язів. Гілки якого черепного нерва іннервують вказану групу м'язів?

A. N.facialis.

B. N.ophthalmicus.

C. N.trigeminus (III гілка).

D. N.glossophryngeus.

E. N.vagus.

50. У потерпілого спостерігається правосторонній перелом і крововилив (гематома) в ділянці передньої третини нижньої щелепи, втрата шкірної чутливості в ділянці підборіддя. Який нерв травмований?

A. Щічний.

B. Підборіддя.

C. Щелепно-під'язикові.

D. Нижній альвеолярний.

E. Верхні альвеолярні.

51. У хворого запалення верхньощелепного нерва. У якому отворі основної кістки проходить цей нерв?

A. Овальному

B. Круглому

C. Яремному

D. Венозному

E. Остистому

52. В результаті травми у хворого розірвався відвідний нерв. Який з перерахованих симптомів спостерігається?

A. Параліч латерального прямого м'яза очного яблука.

B. Параліч медіального прямого м'яза очного яблука.

C. Стійке розширення зіниці.

D. Розлад акомодації.

E. Порушення слізовиділення.

53. Після травми очної ямки у хворого виявлена косоокість, що сходиться, на травмованій стороні. Який черепний нерв ушкоджений?

A. Блоковий нерв.

B. Окоруховий нерв.

C. Відвідний нерв.

D. Додатковий нерв.

E. Зоровий нерв.

54. У хворого ушкоджені волокна VII пар черепномозкових нервів. Який вид смакової чутливості буде порушений?

A. Відчуття солоного.

B. Відчуття солодкого.

C. Відчуття кислого.

D. Відчуття гіркого.

E. Усі види, окрім відчуття гіркого

55. У хворого відсутня чутливість передніх 2/3 язика. Який нерв уражений?

A. Язиковий нерв.

B. Барабанна струна.

C. Верхній гортанний нерв.

D. Піднебінні нерви.

E. Язикоглотковий нерв.

56. Мімічні м'язи сприяють зміні виразу обличчя. Пошкодження якого нерва може створити явище відсутності міміки?

A. Верхньощелепного нерва.

B. Трійчастого нерва.

C. Щічного нерва.

D. Лицевого нерва.

E. Вушно-скроневого нерва.

57. Унаслідок вивиху нижньої щелепи у пацієнта порушена смакова чутливість передніх 2/3 язика і слиновиділення. Травмою якого нерва це викликано?

A. Великого кам'янистого нерва.

B. Барабанної струни.

C. Малого кам'янистого нерва.

D. Глибокого кам'янистого нерва.

E. Під'язикового нерва.

58. До лікаря звернувся хворий, у якого одна сторона нерухома, око не закривається, кут рота опущений, витікає слина. Який нерв уражений?

A. Під'язиковий нерв.

B. Проміжний нерв.

C. Лицевий нерв.

D. Друга гілка трійчастого нерва.

E. Перша гілка трійчастого нерва.

59. Після перенесення менінгоенцефаліту у хворого виявлені залишкові явища у вигляді ураження лицевого нерва правої сторони. Порушення якої групи м'язів буде при цій патології?

A. Глибоких м'язів шиї.

B. Жувальних м'язів.

C. Підпід'язикових м'язів.

D. Надпід'язикових м'язів.

E. Мімічних м'язів.

60. При розтині глибокого абсцесу щоки був проведений вертикальний розріз, після чого спостерігається парез (порушення функції) м'язів на стороні операції. Гілки якого нерва були перерізані?

A. Лицевого.

B. Нижньощелепного.

C. Блукаючого.

D. Верхньощелепного.

E. Під'язикового.

61. У хворого одностороннє слізовиділення під час їжі (синдром "крокодилових сліз"), пов'язаний з парезом лицевого нерва в барабанній порожнині ішемічного генезу. Подразнення якої гілки VII пари черепних нервів є причиною даного синдрому?

A. N. petrosus minor.

B. Chorda tympani.

C. N. stapedius.

D. N. petrosus major.

E. R. buccalis.

62. Хворий не може на одній половині обличчя підняти брову, закрити повністю око, вискалити зуби. Який нерв уражений?

A. Верхньощелепний.

B. Лицевий нерв.

C. Очноямковий.

D. Нижньощелепний .

E. Окоруховий.

63. У жінки 30 років розвинувся неврит лицевого нерва, який призвів до паралічу мімічних м'язів і погіршення слуху. Порушення слуху було наслідком паралічу:

A. Носового м'яза.

B. Переднього вушного м'яза.

C. Верхнього вушного м'яза.

D. Заднього вушного м'яза.

E. М'яза стременця.

64. У хворого запалення внутрішнього вуха. Після обстеження лікар констатує ураження VIII пари черепних нервів. У якому вузлі знаходяться тіла перших нейронів слухового аналізатора?

A. G.geniculi.

B. G.vestibulare.

C. G.spirale cochleae.

D. G.trigeminale.

E. G.ciliare.

65. У хворого 40 років лікар констатує неврит VIII пари черепних нервів. У якому вузлі знаходяться тіла перших нейронів статокінетичного аналізатора?

A. G.geniculi.

B. G.vestibulare.

C. G.trigeminale.

D. G.spirale cochleae.

E. G.ciliare.

66. У дитини втрачений слух унаслідок дегенеративних змін клітин g.spirale cochleae. Де розташований g.spirale cochleae?

A. Canalis spiralis modioli.

B. Basis modioli.

C. Scala vestibuli.

D. Scala tympani.

E. Apertura interna canalaculi cochlea.

67. Хворий звернувся до лікаря зі скаргами на порушення відчуття рівноваги, яка з'явилася після травми. Який нерв ушкоджений?

A. Трійчастий.

B. Присінково-завитковий.

C. Лицевий.

D. Проміжний.

E. Блукаючий.

68. Унаслідок травми у хворого спостерігається порушення функції привушної слинної залози. Який нерв забезпечує її секрецію?

A. N. petrosus proundus.

B. N. petrosus major.

C. N. petrosus minor.

D. N. auricularis minor.

E. N. auricularis major.

69. Хворий скаржиться на порушення сприйняття смаку на корені язика, порушення акту ковтання і зниження секреції привушної залози. Який нерв ушкоджений?

A. Під'язиковий нерв.

B. Проміжний нерв.

C. Язиковий нерв.

D. Язикоглотковий нерв.

E. Блукаючий нерв.

70. У лікарню надійшов чоловік 57 років з гнійним запаленням глибоких лімфатичних вузлів шиї. Запалення розповсюдилося на кам'янисту ямку (fossula petrosa) скроневої кістки і на нерв, який потрапляє в барабанну порожнину через отвір цієї ямки. Який нерв уражений?

A. R. auricularis nervi vagi.

B. R. sinus carotici.

C. N. petrosus profundus.

D. Chorda tympani.

E. N. tympanicus.

71. У хворого ушкоджені волокна IX пар черепномозкових нервів. Який вид смакової чутливості буде порушений?

A. Відчуття гіркого.

B. Відчуття солоного.

C. Відчуття солодкого.

D. Відчуття кислого.

E. Усі види.

72. У пацієнта виявлені порушення голосоутворення, ковтання, вдавлювання їжею (їжа при ковтанні потрапляє в носову порожнину). При ураженні якого ядра найчастіше зустрічаються такі симптоми?

A. Ядра одиночного шляху.

B. Нижнього слиновидільного ядра.

C. Подвійного ядра.

D. Дорсального ядра блукаючого нерва.

E. Верхнього слиновидільного ядра.

73. Після операції на щитовидній залозі у хворого спостерігається порушення голосоутворення (голос тихий, осиплий). Який нерв ушкоджений?

A. Верхній гортанний нерв.

B. Поворотний гортанний нерв.

C. Бронхіальні гілки.

D. Трахеальні гілки.

E. Глоткові гілки.

74. До лікаря звернувся чоловік 65 років зі скаргами на зміну голосу. При обстеженні було виявлено порушення іннервації м'язів, які впливають на розширення і звуження голосової щілини. Яким нервом вони іннервуються?

A. N. glossopharyngeus.

B. N. laryngeus superior.

C. N. laryngeus internus.

D. N. accessorius.

E. N. laryngeus inferior.

75. На прийом до лікаря звернувся музичний працівник зі скаргами на погіршення вокальних можливостей. При обстеженні виявлена патологія іннервації m.cricothyroideus, який напружує голосові зв'язки. Який із нервів здійснює її іннервацію?

A. N. accessorius.

B. N. laryngeus inferior.

C. N. laryngeus internus.

D. N. laryngeus superior.

E. N. glossopharyngeus.

76. При УЗІ у хворого виявлено аневризм в ділянці дуги аорти, яка призвела до зміни голосової функції гортані. Який нерв при цьому передавлений?

A. Поворотний гортанний.

B. Діафрагмальний.

C. Верхній гортанний.

D. Нижньощелепний.

E. Під'язиковий.

77. Рентгенологічне у хворого виявлені збільшені лімфатичні вузли в ділянці кореня легенів. Скаржиться на порушення серцевого ритму і больові відчуття в серці. Передбачається, що симптоми з боку серця викликані тиском на нього збільшених лімфовузлів. Які нерви здавлюються?

A. N.phrenicus.

B. Rr.cardiaci n. vagi.

C. Nn.intercostales.

D. Truncus sympaticus.

E. N. splanchnicus major

78. До лікаря звернулася жінка зі скаргами на неможливість підняти руку вище горизонтального рівня. Діагностовано ураження n. accessories. З порушенням функції якого м'яза пов'язана дана симптоматика?

A. M. levator scapulae.

B. M. deltoideus.

C. M. serratus anterior.

D. M. trapezius.

E. M. coracobrachialis.

79. У хворої при висовуванні язика відбувається відхилення його верхівки вліво. Рухова іннервація якого черепного нерва порушена в даному випадку?

A. N.facialis sinister

B. N.glossopharyngeus dexter.

C. N. vagus dexter.

D. N. trigeminus sinister.

E. N.hypoglossus sinister.

80. Хворому 60 років важко формувати і переміщати харчову грудку. При цьому язик нерухомий, мова стала неможливою. Причиною цього могли стати ушкодження:

A. Трійчастого нерва.

B. Ядра під'язикового нерва (правого і лівого).

C. Язикоглоткового нерва.

D. Додаткового нерва (правого і лівого).

E. Ядра лицевого нерва (правого і лівого).

81. У чоловіка 40 років унаслідок удару по голові виникли порушення слуху і парез мімічних м'язів. Був поставлений діагноз - гематома мосто-мозочкового кута де від стовбура головного мозку відходять:

A. V, VI, VII пари черепних нервів.

B. VIII, IX пари черепних нервів.

C. IX, X, XI пари черепних нервів.

D. VII, VIII пари черепних нервів.

E. VI пари черепних нервів.

82. У пацієнта 64 років під час рентгенографії 17-го зуба виник блювотний рефлекс і знімок вийшов нечітким. Рефлекс виник в результаті роздратування рентгенівською плівкою м'якого піднебіння. Які черепні нерви були залучені в цей процес?

A. 9 і 10.

B. 8 і 9.

C. 7 і 9.

D. 5 і 7.

E. 6 і 10.

83. У хворого на фоні розриву a. carotis interna в печеристій пазусі спостерігається пульсуючий екзофтальм (синхронність з пульсом), вислуховується дуючий шум (через очне яблуко), розширення очної щілини й зіниці. Які пари черепних нервів, що проходять в sinus cavernosus разом з ушкодженою судиною, стиснуті гематомою?

A. IV, VI, 1 гілка V.

B. III, IV, 1 гілка V.

C. III, IV, VI, 1 гілка V.

D. VI.

E. VII.

84. У правій орбіті була пошкоджена верхньоочна щілина, внаслідок чого виник синдром верхньоочної щілини. Які анатомічні утворення були здавлені?

A. Окоруховий, відвідний, нюховий, зоровий нерви і очноямкова артерія.

B. Окоруховий, блоковий, відвідний, зорові нерви і очноямкова артерія.

C. Відвідний, зоровий, очний, окоруховий і верхньощелепний нерви.

D. Очний, окоруховий, відвідний, блоковий нерви і верхня очноямкова вени.

E. Окоруховий, відвідний, очний, блоковий і додатковий нерви.

СИТУАЦІЙНІ ЗАВДАННЯ З БАЗИ «КРОК - 1»

1. Унаслідок вивиху нижньої щелепи у пацієнта спостерігається відсутність відчуття смаку передньої частини язика і слізовідділення. Роздратуванням якого нерва це викликано?

а)* Лицевого.

б) Під'язикового.

в) Нижньощелепного.

г) Блукаючого.

д) Барабанного.

2. У клініку звернувся чоловік 45 років зі скаргами на втрату чутливості в ділянці задньої 1/3 язика. Функція якої пари черепномозкових нервів порушилася?

а)*IX

б)X

в)VIII

г)V

д)XII

3. Який нерв уражений, якщо у хворого права носогубна складка розгладжена, розширена права очноямкова щілина (її не вдається закрити під час зажмурювання, оскільки повіки не змикаються), виникають утруднення під час розмови і їди (їжа застряє між щокою і зубами)?

а)*N. facialis dexter.

б)N. abduceus dexter.

в)N. glossopharyngeus sinister.

г)N. vagus dexter.

д)N. trigeminus dexter.

4. При огляді травмованого в дорожньо-транспортній події лікар встановив ураження зовнішньої стінки очної ямки. Потерпілий втратив можливість відведення очного яблука на травмованій стороні. Який нерв міг бути уражений в даному випадку?

а)*N.abducens.

би)N.trochlearis.

у)N.oculomotorius.

г)N.ophthalmicus.

д)N. infraorbitalis.

5. У хворої при висовуванні язика спостерігається відхилення його верхівки вліво. Рухова іннервація якого черепного нерва порушена в цьому випадку?

а)* N.hypoglossus dexter.

б)N.glossopharyngeus dexter.

в)N. vagus dexter.

г)N. trigeminus sinister.

д)N.facialis sinister

6. В результаті травми черепа з ушкодженням верхньої стінки правої очної ямки потерпілий втратив можливість підіймати верхню повіку правого ока і дивитися вгору. Який нерв найімовірніше ушкоджений?

а)*R. superior n.oculumotorius.

б)R. inferior n.oculumotorius.

в)N. trochlearis.

г)N. abducens.

д)N. ophthalmicus.

7. У хворого з аневризмою правої підключичної артерії спостерігається осиплість голосу. З подразненням якого нерва це може бути пов'язано?

а)* n.laryngeus reccurens dexter

б)n.laryngeus superior dexter

в)n.laryngeus reccurens sinister

г)n.laryngeus superior sinister

д)n.laryngeus inferior sinister

8. У хворого, який поступив до неврологічного відділення, при обстеженні виявлені відхилення язика убік при висовуванні, атрофічні зміни половини язика, порушення мови, утруднено ковтання. Який нерв ушкоджений?

а)*Під'язиковий

б)Язиковий

в)Барабанна струна

г)Язикоглотковий

д)Блукаючий

9. При обстеженні хворого, який звернувся в неврологічне відділення, виявлено згладження лобних складок, кут рота опущений, "парусять" щоки. Який нерв ушкоджений?

а)*Лицевий

б)Привушний

в)Трійчастий

г)Блукаючий

д)Додатковий

10. При обстеженні хворого виявлені опущення повіки, косоокість, що розходиться, розширена зіниця, обмеження рухливості очного яблука. Який нерв ушкоджений?

а)*Окоруховий

б)Очний

в)Блоковий

г)Відвідний

д)Зоровий

11. У лікарню звернувся хворий 38-ми років зі скаргами на те, що після перенесеного гострого вірусного респіраторного захворювання він втратив відчуття дотику їжі до передньої 2/3 язика, а також відчуття болю і температури (обпалив язик гарячим). Вкажіть, функція якої з гілок якого нерва при цьому була порушена?

а)*Язиковий нерв нижньощелепного нерва трійчастого нерва

б)Язикові гілки язикоглоткового нерва

в)Язикові гілки під'язикового нерва

г)Барабанна струна лицевого нерва

д)Верхній гортанний нерв блукаючого нерва

12. До лікаря-невропатолога звернувся хворий Л.52 років зі скаргами на втрату чутливості шкіри правої половини обличчя в нижній ділянці, спинки носа і верхньої губи. Вкажіть, яка гілка якого нерва при цьому ушкоджена?

а)*Верхньощелепний нерв трійчастого нерва

б)Великий кам'янистий нерв лицевого нерва

в)Очний нерв трійчастого нерва

г)Нижньощелепний нерв трійчастого нерва

д)Барабанна струна лицевого нерва

13. У хворого діагностоване ураження лицевого нерва. На якому рівні ушкоджений нерв, якщо у хворого спостерігається таке поєднання клінічних симптомів: параліч мімічних м'язів, порушення смакової чутливості передньої частини язика, сухість у роті (зменшення слиновиділення). Зниження сльозовідділення немає.

а)*В каналі лицевого нерва нижче коліна, після відходження великого кам'янистого нерва.

б).На основі мозку.

в).В каналі лицевого нерва, до відходження великого кам'янистого нерва.

г).Після виходу нерва з каналу.

д).В привушній залозі.

14. Унаслідок травми у хворого спостерігається різний діаметр зіниць (анізокорія). Дія якого м'яза блокована?

а)*Musculus sphincter pupillae.

б)Musculus ciliaris.

в)Musculus rectus lateralis.

г)Musculus rectus superior.

д)Musculus rectus inferior.

15. У хворого 52 років з'явилася асиметрія обличчя. Вся уражена половина нерухома, носогубна складка розгладжена, очна щілина розширена; око не

закривається, кут рота опущений. Ураженням якого нерва викликаний вказаний синдром?

а)*Лицевого.

би)Язикоглоткового нерва.

у)Трійчастого нерва.

г)Додаткового нерва.

д)Під'язикового нерва.

16. Хворий з гнійним запаленням середнього вуха скаржиться на порушення смаку передніх 2/3 язика і порушення слиновиділення. Який нерв ушкоджений?

а)Барабанна струна.

б)Барабанний.

в)Великий кам'янистий.

г)Малий кам'янистий.

д)Язиковий.

17. Хворому проведена субтотальна субфасціальна резекція щитовидної залози. У післяопераційному періоді тривалий час зберігається охриплість голосу. Який нерв ушкоджений під час операції?

а)*Поворотний гортанний нерв.

б)Верхній гортанний нерв.

в)Під'язиковий нерв.

г)Язиковий нерв.

д)Нижньощелепний нерв.

18. У хворого спостерігається порушення функції привушної слинної залози. Який нерв підсилює її секрецію?

а)*N. petrosus minor.

б)N. petrosus major.

в)N. petrosus profundus.

г)N. auricularis minor.

д) N.facialis.

19. Після перенесеного запального захворювання у хворого виник неповний рух очного яблука в латеральну сторону. Який нерв ушкоджений?

а)*Відвідний

б)Окоруховий

в)Блоковий

г)Зоровий

д)Лицевий

20. У хворого порушена моторна функція язика. З патологією якого нерва це пов'язано?

а)*Під'язикового

б)Блукаючого

в)Язикоглоткового

г)Лицевого

д)Додаткового

21. У хворого після простудного захворювання виникло порушення виділення слізної рідини. Який вегетативний вузол найбільш при цьому постраждав?

а)*Крилопіднебінний

б)Війковий

в)Вушний

г)Піднижньощелепний

д)Під'язиковий

22. У хворого після простудного захворювання з'явилося порушення больової і температурної чутливості передніх 2/3 язика? Який з нервів при цьому постраждав?

а)*Трійчастий

б) Під'язиковий

в)Діафрагмальний

г)Блукаючий

д)Лицевий

23. Хворий потрапив в клініку з пораненням в ділянці шиї. При обстеженні виявлено пошкоджений нерв, розташований попереду переднього драбинчастого м'яза. Який нерв постраждав?

а)*Діафрагмальний

б)Блукаючий

в)Язикоглоточний

г) Під'язиковий

д)Шийний відділ симпатичного стовбура

24. Після перенесеного простудного захворювання у хворого з'явилося оніміння в ділянці правої половини обличчя. При обстеженні виявлені порушення больової і температурної чутливості правої половини обличчя. Який нерв ушкоджений?

а)*Трійчастий

би)Лицевий

у)Язикоглотковий

г)Блукаючий

д) Під'язиковий

25. У пацієнта при епідемічному енцефаліті спостерігаються одно- або двосторонній птоз (опущення повік), косоокість, що розходиться, порушення акомодації. Зіниці розширені. Ядра якої пари черепномозкових нервів уражені?

а)*III

би)IV

у)V

г)VI

д)VII

26. У хворого 36 років при обстеженні невропатологом була виявлена втрата чутливості шкіри і хворобливість надбрівної ділянки лоба, виличної дуги і ділянки підборіддя справа. Функція якого нерва порушена?

а)*n. trigeminus

би)n. facialis

у)n. oculomotorius

г)n. trochlearis

д)n. abducens

27. У нейрохірургічне відділення поступив 54-річний чоловік зі скаргами на відсутність чутливості шкіри нижньої повіки, латеральної поверхні зовнішнього носа, верхньої губи. Лікар при огляді встановлює запалення другої гілки трійчастого нерва. Через який отвір виходить з черепа ця гілка?

а) * Круглий отвір

би)Рваний отвір

у)Овальний отвір

г)Остистий отвір

д)Яремний отвір

28. Після ураження м'яких тканин ротової порожнини хворий втратив смакову чутливість задньої третини язика. Який нерв ушкоджений?

а)*N. glossopharyngeus.

би)N. facialis.

у)N. hypoglossus.

г)N. lingualis.

д)Chorda tympani.

29. В результаті травми голови утворилася гематома з локалізацією в ділянці середньої черепної ямки зліва. Внаслідок цього на стороні ураження виникло розширення зіниці. Який нерв ушкоджений?

а)* n.oculomotorius

би)n.abduceus

у)n.opticus

г)n.trochlearis

д)n.trigeminus

30. При первинному обстеженні у хворого встановлена відсутність загальної чутливості передніх 2/3 язика. Смакова чутливість збережена. Який нерв уражений?

а)*Язикова гілка трійчастого нерва до його з'єднання з барабанною струною.

би) Під'язиковий нерв.

у)Язикова гілка трійчастого нерва після його з'єднання з барабанною струною.

г)Барабанна струна лицевого нерва.

д)Язикоглотковий нерв.

31. У хворого спостерігається сльозотеча, підвищене слиновиділення. Це стан, у поєднанні з іншими симптомами, розцінюється як роздратування волокон одного з черепних нервів. Якого саме нерва і яких його волокон?

а)*Парасимпатичні волокна лицевого нерва.

би)Парасимпатичні волокна окорухового нерва.

у)Соматичні рухові волокна окорухового нерва.

г)Парасимпатичні волокна блукаючого нерва.

д)Соматичні рухові волокна лицевого нерва.

32. У хворого порушилася робота жувальних м'язів. Який нерв ушкоджений?

а)*Нижньощелепний нерв

би)Язиковий нерв

у)Тім'яно-вушний нерв

г)Щічний нерв

д)Верхньощелепний нерв

33. У хворого спостерігається погіршення відчуття смаку передніх 2/3 частини язика. Функція якого нерва порушена?

а)*Барабанна струна

би)Язиковий нерв

у)Нижний альвеолярний нерв

г)Великий кам'янистий нерв

д)Малий кам'янистий нерв

34. У хворого спостерігається зниження тактильного і смакового відчуття слизової оболонки задньої третини спинки язика. З патологією якого нерва це пов'язано?

а)* Язикоглоткового.

би)III гілкою трійчастого нерва.

у)Лицевого.

г) Під'язикового.

д)II гілкою трійчастого нерва.

35. У чоловіка 40 років після щелепно-лицевої травми порушилася функція під'язикової і підщелепної залози зліва. Слини з цих залоз виділяється мало. Функція якого нерва порушена?

а)*VII пари

би)VI пари

у)X пари

г)XII пари

д)XI пари

36. Після операції на шлунку у хворого були виявлені ускладнення: сповільнилася перистальтика і секреція залоз і ослабився сфінктер сторожа. Який нерв був ушкоджений при операції?

а)* Блукаючий нерв.

би)Додатковий нерв.

у)Язикоглотковий нерв.

г)Трійчастий нерв.

д)Блоковий нерв

37. При обстеженні в клініці хворого 27 років лікар перевірив рефлекс рогівки. Шматочком вати він торкався до краю рогівки і у відповідь спостерігав захисну реакцію у вигляді моргання. Які черепні нерви досліджував лікар?

а)* 5 і 7 пари

би)1 і 2 пари

у)2 і 5 пари

г)5, 7 і 9 пари

д)3, 4 і 5 пари

38. Проводячи неврологічне обстеження пацієнта 22 років, лікар попрохав його відкрити рот і вимовити звук «Аааа», при цьому оцінював, чи симетрично підіймається м'яке піднебіння. Потім лікар доторкнувся ватяним тампоном до м'якого піднебіння і у відповідь виник блювотний рефлекс, що супроводжується рухом піднебіння і глотки. Які черепні нерви досліджував лікар?

а)* 9 і 10

би)5, 7 і 9

у)7, 8 і 9

г)10, 11 и12

д)9 і 12

39. У хворого на фоні розриву a. carotis interna в запалій пазусі спостерігається пульсуючий екзофтальм (синхронного пульсу), вислуховується дуючий шум (через очне яблуко), розширення очної щілини і зіниці. Які пари черепних нервів, що проходять в sinus cavernosus разом з ушкодженою судиною, стислі гематомою?

а)* III, VI, VI, 1 гілки V пари

би)III, IV, 1 гілки V пари

у)IV, VI, 1 гілки V пари

г)VI

д)VII

40. При інфаркті a. cerebri posterior часто виникає синдром паралічу окорухового нерва на стороні ураження. Куди проектуються ядра окорухового нерва?

а)* Colliculus superiores mesencephali

би)Colliculus inferioris mesencephali

у)Locus caeruleus

г)Eminentia medialis fossae rhomboidei

д)Sulcus limitans

41. У чоловіка з цукровим діабетом періодично виникають запалення сальних залоз (Glandulae sebaceae (Zeis)) з пошкодженням корінців вій, що викликає у хворого біль, свербіння. Який нерв іннервує шкіру верхньої ділянки обличчя?

а)* N. ophtalmicus

би)N. oculomotorius

у)N. abducens

г)N. trochlearis

д)N. Infraorbitalis

42. Хворий скаржиться на біль біля кореня язика і в ділянці піднебінних мигдалин. Який нерв іннервує ці ділянки?

а)* Язикоглотковий нерв

би)Додатковий нерв

у)Під'язиковий нерв

г)Трійчастий нерв

д)Блоковий нерв

43. Які з названих нервів можуть ушкоджуватися при гаймориті і оперативних втручаннях на гайморовій пазусі?

а)N. trochlearis.

би)N. facialis.

у)N. mandibularis.

г)N. oculomotorius.

д)*Nn. alveolares superiores

44. При обстеженні у хворого виявлена відсутність зору в медіальних половинах полого зору обох очей. Яка частина зорового шляху достовірніше ушкоджена?

а)Sulcus calcarinus.

би)N. opticus.

у)Tractus opticus.

г)*Chiasma opticus.

д)Corpus geniculatum laterale.

45. У хворого спостерігається біль і відчуття оніміння в слизовій оболонці ясен верхньої щелепи. Які з нервів можуть бути ушкоджені?

а)N. vagus.

би)N.facialis

у)N.glosspharyngeus

г)*Nn. alveolaris superiores (n.maxillaris).

д)N.ophtalmicus

46. При перевірці зіничного рефлексу у хворого спостерігаються уповільнення реакції на світло на лівій зіниці. Функція якого вегетативного ядра порушена?

а)Ядра блокового нерва

би)Червоного ядра

у)*Парасимпатичного ядра III пар ч.м.н. (Якубовича)

г)Ядра верхніх горбиків даху середнього мозку

д)Ядра нижніх горбиків даху середнього мозку

47. У хворого спостерігаються ознаки втрати зорового сторожового рефлексу. Які ядра стовбурової частини мозку ушкоджені?

а)*Ядра верхніх горбиків даху середнього мозку

би)Ядра нижніх горбиків даху середнього мозку

у)Ядра окорухового нерва

г)Ядра блокового нерва

д)Ядра відвідного нерва

48. У чоловіка 40 років унаслідок удару по голові з'явилися порушення слуху і парез мімічних м'язів. Лікар поставив йому діагноз - гематома мостомозочкового кута. У мостомозочковому кутку стовбура головного мозку виходять:

а)*VII, VIII пари черепних нервів

би)V, VI, VII пари черепних нервів

у)VIII, IX пари черепних нервів

г)IX. X, XI пари черепних нервів

д)VI пара черепних нервів

49. Рентгенологічно у хворого виявлені збільшені лімфатичні вузли в ділянці кореня легенів. Хворий скаржиться на уповільнення серцевого ритму і больові відчуття в серці. Лікар вважає, що симптоми з боку серця викликані тиском на його нерви збільшених вузлів. Які з нервів здавлюються збільшеними лімфатичними вузлами?

а)*Rr.cardiaci n. vagi.

би)N.phrenicus.

у)Nn.intercostales.

г)Truncus sympaticus.

д)N. splanchnicus major.

50. У клініку потрапила жінка 38 років зі скаргами на опущення верхньої половини обличчя. Порушення функції якого нерва відбулося?

а)*Окорухового нерва

би)Блокового нерва

у)Відвідного нерва

г)Лицевого нерва

д)Трійчастого нерва

51. У клініку надійшов чоловік 34 років зі скаргами на відсутність больової чутливості в ділянці нижньої губи, підборіддя і нижньої щелепи після перенесеної вірусної інфекції. Функція якого нерва порушена?

а)Лицевого

би)Язикоглоткового

у)1-ї гілки трійчастого

г)2-ї гілки трійчастого

д)*3-ї гілки трійчастого

52. Перед видаленням зуба лікар ввів в різцевий канал знеболюючий засіб. Анестезія якого нерва зроблена?

а)N. alveolaris superior anterior

би)N. alveolaris superior medialis

у)N. alveolaris superior posterior

г)*N. nasopalatinus

д)Nn. palatin minores

53. Перед видаленням зуба лікар ввів у великий піднебінний канал знеболюючий засіб. Анестезія якого нерва зроблена?

а)N. alveolaris superior anterior

би)N. alveolaris superior medians

у)N. alveolaris superior posterior

г)N. nasopalatinus

д)*Nn. palatini minores et major

54. Перед видаленням зуба лікар ввів в канал нижньої щелепи знеболюючий засіб. Анестезія якого нерва зроблена?

а)N. alveolaris superior anterior

б)N. nasalis posterior

в)*N. alveolaris inferior

г)N. nasopalatinus

д)Nn. palatini minores

55. В оперованого чоловіка 66 років з приводу туберкульозу легені спостерігалися судорожні скорочення діафрагми. Блокаду якого нерва слід зробити, щоб ліквідувати це ускладнення?

а)n. vagus

б)n. splanchnicus major

в*n. phrenicus

г)n. accessorius

д)tr. sympathicus

56. У чоловіка в результаті черепномозкової травми були ушкоджені 9-12 пари черепномозкових нервів. Вкажіть, як могла пройти лінія перелому по базилярному відділу потиличної кістки, яка призвела до ушкодження нервів?

A.Через foramen lacerum et canalis condylaris

B.По linea nuchae superior et foramen ovale

C.По linea nuchae inferior et foramen rotundum

D.*Через foramen magnum et fossa jugularis

E.По sutura sagittalis et foramen spinosum

57.В результаті травми черепа з ушкодженням верхньої стінки правої очної ямки потерпілий втратив можливість підіймати верхню повіку правого ока і дивитися вгору. Який нерв ушкоджено?

A.R. inferior n.oculumotorii

B.* R. superior n.oculumotorii

C.N. trochlearis

D.N. abducens.

E.N. ophthalmicus.

58.У хворого порушилася робота жувальних м'язів. Яка гілка трійчастого нерва ушкоджена?

A.*Нижньощелепний нерв

B.Язиковий нерв

C.Вухо-скроневий нерв

D.Щічний нерв

E.Верхньощелепний нерв

59.При інфаркті a. cerebri posterior часто виникає синдром «червоного ядра» – параліч окорухового нерва на стороні ураження, тремтіння кінцівок на протилежній. Куди проектуються ядра окорухового нерва?

A.*Colliculi superiores mesencephali.

B.Colliculi inferiores mesencephali.

C.Locus caeruleus.

D.Eminentia medialis fossae rhomboidei.

E.Sulcus limitans.

60.Хворий скаржиться на біль біля кореня язика і в ділянці піднебінних мигдалин. Який нерв іннервує ці ділянки?

A.*Язикоглотковий нерв

B.Додатковий нерв

C.Під'язиковий нерв

D. Трійчастий нерв

E. Блоковий нерв

Еталони відповідей на тестові завдання до теми: «ЧЕРЕПНІ НЕРВИ».

1. Б	26. А	51. А	76. Г	101. Б
2. В	27. Б	52. Г	77. Б	102. Г
3. Б	28. Г	53. А	78. А	103. В
4. Г	29. В	54. Б	79. Г	104. Г
5. Б	30. В	55. А	80. Г	105. Г
6. А	31. В	56. Б	81. Б	106. А
7. В	32. Г	57. В	82. В	107. В
8. В	33. А	58. Г	83. Б	108. А
9. В	34. Б	59. Б	84. В	109. Б
10. А	35. В	60. Б	85. Б	110. Г
11. А	36. Б	61. А	86. А	111. В
12. В	37. А	62. Б	87. Б	112. Б
13. Г	38. В	63. А	88. А	113. Б
14. А	39. Б	64.А	89 В	114. Г
15. Г	40. А	65. А	90. А	115. В
16. А	41. В	66. Г	91. В	116. Г
17. А	42. Б	67. А	92. Б	117. В
18. А	43. В	68. Б	93. Г	118. А
19. А	44. Г	69. В	94. Б	119. Г
20. А	45. Б	70. А	95. В	120. Б
21. В	46. В	71. В	96. В	121. Б
22. А	47. Б	72. Б	97. Г	122. Г
23. Г	48. В	73. В	98. В	123. Б
24. Б	49. Г	74. Б	99. А	124. Г
25. Б	50. А	75. А	100. В	125. В

ЕТАЛОНИ ВІДПОВІДЕЙ СИТУАЦІЙНИХ ЗАВДАНЬ ДО РОЗДІЛУ «ЧЕРЕПНІ НЕРВИ».

1.	E	15.	B	29.	D	43.	D	57.	B	71.	A
2.	A	16.	C	30.	A	44.	B	58.	C	72.	C
3.	D	17.	D	31.	B	45.	E	59.	E	73.	B
4.	C	18.	E	32.	E	46.	C	60.	A	74.	E
5.	E	19.	A	33.	E	47.	A	61.	D	75.	D
6.	A	20.	D	34.	B	48.	B	62.	B	76.	A
7.	C	21.	C	35.	C	49.	C	63.	E	77.	B
8.	D	22.	D	36.	D	50.	D	64.	C	78.	D
9.	E	23.	E	37.	A	51.	B	65.	B	79.	E
10.	A	24.	B	38.	B	52.	A	66.	A	80.	B
11.	D	25.	A	39.	C	53.	C	67.	B	81.	D
12.	E	26.	E	40.	D	54.	E	68.	C	82.	A
13.	C	27.	C	41.	E	55.	A	69.	D	83.	C
14.	A	28.	A	42.	A	56.	D	70.	E	84.	D

СПИСОК РЕКОМЕНДОВАНОЇ ЛІТЕРАТУРИ

1. Привес М.Г. и др. Анатомия человека. – СПб.: Гиппократ, 2001 – 704 с.

2. Анатомия человека. В 2-х томах // Под ред. М.Р. Сапина.– М.: Медицина, 2001. – 544 с.

3. Анатомия человека // Под ред. С.С. Михайлова. – М.: Медицина, 1999. – 735 с.

4. Анатомія людини. В 3-х томах // Під ред. В. Г. Ковешнікова. – Луганськ: Шико, 2005.

5. Дюбенко А.А., Коломійцев А.К. , Чайковський Ю.Б. Анатомія людини. В 2-х томах. - К., 2004.

6. Гайворонский И.В. Нормальная анатомия человека. В 2-х томах. – СПб: СпецЛит, 2001.

7. Свиридов А.И. Анатомия человека. – К.: «Вища школа», 1983. – 347 с.

8. Синельников Р.Д., Синельников Я.Р. Атлас анатомии человека. В 4-х томах. – М.: Медицина, 1996.

9. Неттер Ф. Атлас анатомії людини // Під. ред. проф. Ю.Б. Чайковського. – Львів: Наутілус, 2004. – 592 с.

10. Англо-український ілюстрований медичний словник Дорланда. У 2-х томах. – Львів: Наутілус, 2002.

11. Міжнародна анатомічна номенклатура // За ред. І.І. Бобрика, В.Г. Ковешнікова. – К.: Здоров'я, 2001. – 328 с.

12. Вегетативная нервная система. Атлас // П.И. Лобко и др. – Минск: Выш. шк., 1986. – 271 с.

13. Крылова Н.В., Искренко И.А. Анатомия в схемах и рисунках (спинной, головной мозг и черепные нервы) – М., 1986. – 165с.

14.Пикалюк В.С., Мороз Г.А., Новосельская Н.А., Кирсанова Н.В., Шкуренко В.П. Периферический отдел нервной системы. Вегетативная нервная система. Органы чувств и эндокринные железы. // Учебный практикум для

студентов медицинских вузов III-IV уровней аккредитации. – Симферополь, 2004. – 204 с.
15. Пикалюк В.С., Кирсанова Н.В., Новосельская Н.А. Черепные нервы и органы чувств // Учебный практикум для студентов медицинских ВУЗов III-IV уровней аккредитации. – Симферополь, 2006. – 132 с.
16. Кефелі І.Є. Атлас схем з анатомії людини – Київ: Держ. пер. в-во, 1963-202 с.
17. Крылова Н.В., Искренко И.А. Черепные нервы. Анатомия человека в схемах и рисунках. Атлас-пособие. Издание 3- е.-М.: Из-во Рос. Ун-та дружбы народов, 206.-75с.
18. Крылова Н.В., Наумец Л.В. Анатомия органов чувств в схемах и рисунках. М.: Изд-во УДН, 1991 – 95 с.
19. Хьюбел Д. Глаз, мозг, зрение: Пер. с англ. – М.: мир, 1990 – 239 с.
20. Стебельский С.Е., Маковецкий В.Д., Стефановская Т.П. – Анатомия сосудистой и периферической нервной системы человека. Атлас схем. – К.: Вища школа, 1984. – 168 с.
21. Пикалюк В.С., Довгалюк Т.Я. – Навчально-методичні матеріали спецкурсу «Нейроанатомія» – Луцьк, 2002 – 114 с.
22. Бобрик И.И. Ковешніков В.Г. Міжнародна анатомічна номенклатура. Український стандарт.– Київ: Здоровя, 2001.- 328с.

ЗМІСТ

Введення..... 3
Периферична нервова система..... 4
Спинномозкові нерви..... 6
Шийне сплетення..... 9
Плечове сплетення..... 11
Грудні спинномозкові нерви..... 23
Поперекове сплетення..... 25
Крижове сплетення..... 31
Статеве сплетення..... 39
Куприкове сплетення..... 40
Контрольні питання до розділу «Спинномозкові нерви»..... 47
Ситуаційні завдання до розділу «Спинномозкові нерви»..... 48
Черепні нерви 52
Розвиток і формування черепних нервів..... 57
Нюховий нерв..... 60
Зоровий нерв..... 61
Окоруховий нерв..... 67
Блоковий нерв..... 71
Трійчастий нерв..... 72
Відвідний нерв..... 87
Лицевий нерв..... 88
Присінково-завитковий нерв……..... 97
Язикоглотковий нерв..... 102
Блукаючий нерв..... 108
Додатковий нерв..... 115
Під'язиковий нерв..... 118
Контрольні питання. 124
Тестові завдання..... 128

Ситуаційні задачі до розділу «Черепні нерви»..... 150
Ситуаційні задачі з бази «Крок-1»…….. 173
Еталони відповідей..... 190
Список рекомендованої літератури. 192