

© Почтарь В. Н., Насибуллин Б. А., Шафран Л. М., Третьякова Е. В.

УДК 616.341-611.428

¹Почтарь В. Н., ²Насибуллин Б. А., ³Шафран Л. М., ³Третьякова Е. В.

СТРУКТУРНО-МЕТАБОЛИЧЕСКИЕ ИЗМЕНЕНИЯ В СТЕНКЕ ТОНКОЙ КИШКИ У БЕЛЫХ КРЫС ПРИ ЭКСПЕРИМЕНТАЛЬНОЙ ГИПЕРЧУВСТВИТЕЛЬНОСТИ ЗАМЕДЛЕННОГО ТИПА

¹ГУ «Институт стоматологии и челюстно-лицевой хирургии
НАМН Украины» (г. Одесса)

²ГП «Украинский НИИ медицинской реабилитации
и курортологии МЗ Украины» (г. Одесса)

³ГП «Украинский НИИ медицины транспорта МЗ Украины»
(г. Одесса)

v.pochtar@ukr.net

Данная работа является фрагментом НИР «Дисбиотичні аспекти патогенезу і профілактики стоматологічних ускладнень за умов імунодефіциту», № державної реєстрації 0114U000379.

Вступление. Одним из наиболее часто встречающихся заболеваний слизистой оболочки полости рта (СОПР) является многоформная экссудативная эритема (МЭЭ) (erythema exudativum multiforme) – заболевание с острым циклическим течением, склонное к рецидивам, проявляющееся полиморфизмом высыпаний на коже и СОПР [4,10]. Единой точки зрения об этиологии и патогенезе МЭЭ еще не сложилось. Ряд авторов считают ее полиэтиологическим заболеванием, другие – вирусной природы, но большинство приходит к заключению, что аллергенному компоненту в патогенезе МЭЭ принадлежит ведущая роль [8,11]. Сенсибилизация может развиваться под действием аллергенов белковой и небелковой природы, токсинов, продуктов межклеточного обмена, алиментарных факторов, лекарственных препаратов [3,16,17]. Важным патогенетическим механизмом в развитии МЭЭ признаются также аутоиммунные реакции, связанные с действием эндотоксинов [12].

В настоящее время установлена четкая взаимосвязь инфекционных и аутоиммунных процессов, при этом развитие аутоиммунных состояний ассоциируют с кишечными инфекциями [9]. В частности, показано, что *Samrpiobacter jejuni*, вызывающий энтерит, причастен к развитию аутоиммунного заболевания периферической нервной системы – синдрома Гийена-Барре [14,15]. Выявлено, что в процессе формирования аутоиммунных реакций участвует лимфоидный аппарат кишечника: организованная лимфоидная ткань в виде изолированных и объединенных фолликул, а также диффузные лимфоидные элементы в виде интерэпителиальных лимфоцитов [16].

Однако лимфоидная система кишечника может подвергаться воздействию не только инфекционных агентов, но и ксенобиотиков. Данные относительно возможности повреждения лимфоидной ткани тонкого кишечника на фоне развития МЭЭ токсико-ал-

лергического генеза в доступной литературе практически отсутствуют, хотя этот аспект проблемы имеет большое значение для планирования и проведения лечебно-профилактических мероприятий.

Исходя из вышеизложенного, **целью** настоящей работы явилось изучение морфофункциональных изменений лимфоидного аппарата тонкого кишечника и некоторых показателей липидного и азотистого обмена на фоне моделирования гиперчувствительности замедленного типа как одного из вероятных звеньев патогенетического механизма при развитии МЭЭ.

Объект и методы исследования. Экспериментальные исследования проведены на белых крысах линии Вистар аутобредного разведения массой 180-200 г в соответствии с национальными требованиями биоэтики и положениями Европейской конвенции (European convention, 1986) по защите животных [13]. Было сформировано две группы объектов наблюдения: 1-я группа – 10 интактных животных (контроль); 2-я – 20 крыс, у которых моделировали гиперчувствительность замедленного типа (ГЗТ) путем подкожного введения известного аллергена дибутилфталата (ДБФ) в полном адьюванте Фрейнда (ПАФ) по схеме, разработанной О.Г. Алексеевой с соавт [2].

Животных выводили из опыта декапитацией под легким эфирным наркозом через 5 и 29 дней после завершения сроков алергизации (в соответствии с принятой схемой). Извлекали участок тонкой кишки, который после щадящего промывания физиологическим раствором проводили через спирты возрастающей концентрации и заливали в целлоидин по общепринятой методике. Из полученных блоков готовили микротомные срезы толщиной 7-9 мкм, которые окрашивали гематоксилин-эозином. Полученные препараты исследовали под световым микроскопом. Вторую часть кишечника, после фиксации в 5% формалине, замораживали жидким азотом и из полученных блоков изготавливали криостатные срезы толщиной 11 мкм, в которых по методике Винсента и Кимур [7] определяли активность NO-синтазы, а также содержание липидов путем

окрашивания суданом черным В по Беренбауму [7]. Оценку полученных результатов проводили полуколичественным методом.

Результаты исследования и их обсуждение.

Гистологическое исследование стенки тонкой кишки здоровых крыс не выявило изменений в ее послойной организации. Наружная оболочка представлена фиброзной соединительной тканью. Волокна тонкие, организованные в пучки, имеют место небольшие скопления липоцитов средних размеров с мелкими темными ядрами, оттесненными на периферию. Мышечный слой средней оболочки представлен пучками гладких миоцитов с небольшими овальными ядрами. Миоциты плотно упакованы в пучки. Межмышечные перегородки тонкие, плотные, волокна, формирующие их, нежные. Сосуды этой оболочки умеренного кровенаполнения, обычного вида.

В подслизистой обнаруживаются лимфоидные фолликулы. Распределены они достаточно равномерно. В герминативном центре лимфоидные элементы плотно упакованы. В некоторых фолликулах в центрах встречаются небольшие участки разряжения. Периферическая зона фолликула широкая, лимфоидные элементы распределены с умеренной плотностью. В некоторых фолликулах в этой зоне определяются небольшие эозинофильные включения.

Слизистая формирует равномерно и густо распределенные ворсинки средней высоты. В основном веществе ворсинки лимфоидные и гистиоцитарные элементы также распределены с умеренной плотностью. Средний сосуд обычного вида и кровенаполнения. Эпителий слизистой однослойный неороговевающий. Базальная часть представлена плотно упакованными клетками с небольшими плотными темными ядрами. Поверхностно беспорядочно расположены клетки с большими светлыми ядрами. В эпителиальном слое определяются многочисленные бокаловидные клетки, содержащие много слизи. Сверху эпителий прикрыт средней толщины слоем базофильной слизи (рис. 1, а).

Морфологические исследования стенки тонкой кишки животных основной (второй) группы через 5 суток после окончания алергизации показали, что наружная оболочка кишки формируется пучками фиброзных волокон, между которыми определяются единичные вакуоли, сами волокна несколько набухшие. Группы липоцитов обычного размера и без видимых изменений.

В средней оболочке пучки липоцитов образованы плотно упакованными клетками, межпучковые прослойки местами набухшие. В подслизистой лимфоидные фолликулы визуально увеличены

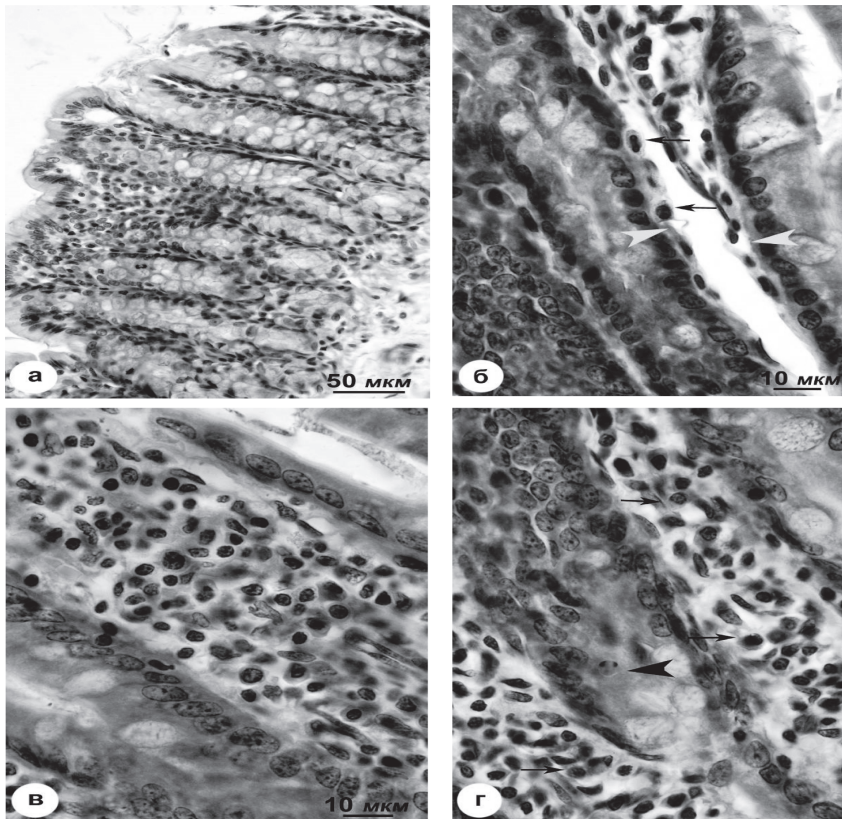


Рис. 1. Гистологическая характеристика СО тонкой кишки контрольных (а) и подопытных крыс (б, в, г) на 5-й день экспериментальной модели ГЗТ: а) – обычный вид СО кишки; б) – расширение просвета лимфатического капилляра собственной пластинки, очаговый подэндотелиальный отек с расположенными под эндотелием нейтрофильными лейкоцитами; в) – инфильтрация собственной пластинки СО нейтрофилами; г) – апоптоз эпителия крипт (◄) на фоне большого количества нейтрофильных лейкоцитов в собственной пластинке СО кишки. Гематоксилин и эозин. Увеличение x400 (а), x1000 (б, в, г).

по сравнению с нормой. Герминативные центры состоят из плотно упакованных лимфоидных элементов, разряжений нет, встречаются ретикулоциты. Периферическая зона неширокая, клеточные элементы в ней в части фолликул упакованы плотно, в части – разрежено.

Отмечается расширение просвета лимфатического капилляра собственной пластинки, очаговый подэндотелиальный отек с расположенными под эндотелием нейтрофильными лейкоцитами, инфильтрация собственной пластинки СО нейтрофилами, апоптоз эпителия крипт (◄) на фоне большого количества нейтрофильных лейкоцитов в собственной пластинке СО кишки (рис. 1 б-г). Ворсинки слизистой умеренной частоты, в собственном веществе клеточные элементы плотно упакованы. Срединный сосуд частично спазмирован. В базальной части эпителия отмечается двухрядное расположение мелких темных ядер. Поверхностная часть с плотным распределением клеток со светлыми ядрами. Бокаловидные клетки увеличены в размерах, слизи в них много.

Через 29 дней после развития ГЗТ изменения структурных

характеристик кишечной стенки сохраняются. Наружная оболочка сформирована пучками фиброзных волокон, сами волокна набухшие. Цитоплазма липоцитов пеннистая, сами липоциты визуально увеличены. Между пучками волокон определяются небольшие, редко расположенные вакуоли. Средняя оболочка формируется пучками и слоями мышечных волокон, цитоплазма их мутноватая. Межпучковые прослойки уширены за счет однородных эозинофильных масс. Рассеяны лимфоидные элементы.

В подслизистом слое резко выражена лимфоидная инфильтрация собственной пластинки СО тонкой кишки, гипертрофия лимфоидных фолликулов с выраженной гиперплазией «В-клеточных» зон (рис. 2, а, б). Встречаются фолликулы, у которых герминативный центр с неплотным (разреженным) распределением лимфоидных элементов. Определяются в центре также гистиоцитарные элементы. Периферическая зона фолликулов неширокая, состоит из лимфоидных и гистиоцитарных элементов. Определяются эозинофильные мелкие включения.

Ворсинки высокие, но плотность их распределения снижена. Основное вещество густо инфильтрировано лимфоидными элементами, срединный сосуд спазмирован. Эпителиоциты в базальной части с небольшими темными ядрами, располагающимися частоколом и не в один слой. В поверхностной части не плотно упакованы светлые, увеличенные ядра. Поверхностный слой слизи базофильный, неширокий. Бокаловидные клетки большие, богатые слизью.

Гистохимическое определение активности NO-синтазы в слизистой кишки у контрольных животных показало, что эритроциты в сосудах стенки кишки обладают желто-коричневой окраской, эпителиоциты демонстрируют серо-желтую диффузную окраску, подслизистая обладает такой же диффузной окраской (слабая или очень слабая активность фермента). Гистохимическая реакция по определению активности NO-синтазы на 5-й день после манифестации ГЗТ показала, что в цитоплазме эпителиоцитов ворсинок имеется прозрачное, серо-синее, очень бледное окрашивание. Такая же диффузная окраска имеется в средней оболочке, по контуру сосудов этой оболочки определяются мелкие немногочисленные черные гранулы. В целом, активность NO-синтазы можно оценить как слабую или очень слабую.

Определение активности NO-синтазы на 29-й день эксперимента показало, что в эпителиоцитах определяется диффузная бледно-коричневая

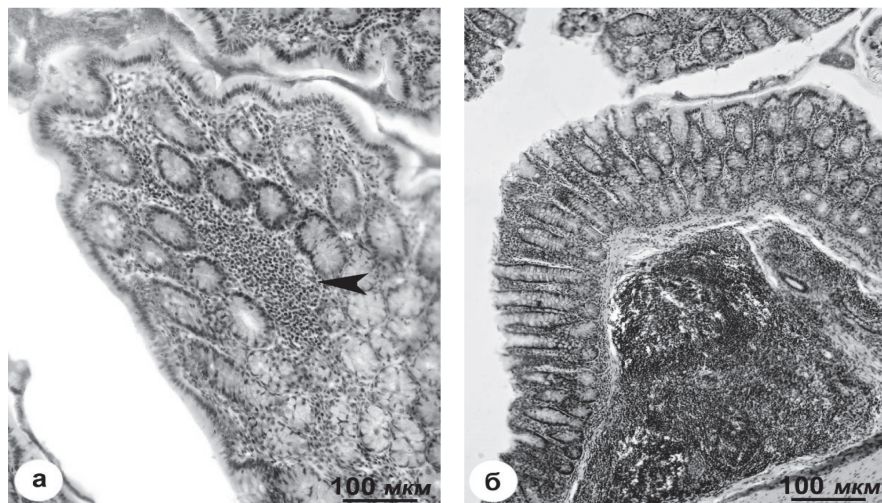


Рис. 2. Гистологические изменения в СО тонкой кишки крыс на 29 день воспроизведения экспериментальной модели ГЗК: а) – резко выраженная лимфоидная инфильтрация собственной пластинки СО тонкой кишки; б) – резко выраженная гипертрофия лимфоидных фолликулов в подслизистом слое тонкой кишки с выраженной в них гиперплазией «В-клеточных» зон. Гематоксилин и эозин. Увеличение 1:200.

окраска цитоплазмы. В сосудах по контуру мелкие, редкие черные гранулы (активность близка к умеренной).

Гистохимическое определение содержания липидов у контрольной группы животных показало, что контуры клеток эпителия серо-черные, цитоплазма прозрачно-сероватая. В средней оболочке цитоплазма миоцитов серая или темно-серая, фиброзные пучки серые. Можно говорить об умеренном содержании липидов.

На 5-й день после манифестации ГЗТ выявлено, что контуры эпителиоцитов черного цвета, цитоплазма прозрачная. Основное вещество ворсинок серо-черное. В средней оболочке мышечные волокна темно-серой окраски. В целом, содержание липидов можно оценить как повышенное.

На 29-й день эксперимента в эпителии контуры клеток имеют серую окраску, а цитоплазма – бледно-серую. Цитоплазма миоцитов также серая, прослойки темно-серые. В целом содержание липидов снижено по сравнению с нормой и предыдущим сроком наблюдений.

Таким образом, проведенные исследования показали, что развитие в организме гиперчувствительности замедленного типа сопряжено с выраженными морфофункциональными изменениями слизистой оболочки тонкой кишки – отдела желудочно-кишечного тракта, где наиболее интенсивно осуществляются процессы переваривания, метаболизирования и всасывания питательных веществ. Слизистая оболочка тонкой кишки имеет обширную поверхность, элементы которой находятся в постоянном контакте с разнообразными антигенами алиментарной, микробной и вирусной природы, ксенобиотиками и лекарственными средствами. Ее отличительной особенностью является наличие мощной иммунокомпетентной лимфоидной системы. Здесь происходят реакции клеточного типа, а также сенсибилизация лимфоцитов с по-

следующей дифференцировкой в плазматические клетки, синтезирующие иммуноглобулины. В собственной пластике кишечника (*lamina propria*) содержится столько же лимфоидных клеток, сколько в селезенке. Лимфоидные структуры тонкой кишки входят в состав единой MALT-системы (англ. MALT – *mucosal associated lymphoid tissue*) – лимфоидной ткани, ассоциированной со слизистыми оболочками. Эффективность работы данной системы в тонком кишечнике зависит от его заселения индигенной микрофлорой [1].

К MALT-системе относятся эпителиальные клетки различной локализации, в том числе дыхательных, мочевыводящих путей, слизистой оболочки полости рта и кожных покровов. Поэтому развитие патологических процессов токсико-аллергического генеза включает взаимосвязанную с лимфоидной и другими компонентами иммунного комплекса эпителиальную систему, примером чему может служить мультиформная экссудативная эритема. При этом изменения в тонком кишечнике являются комплексным биомаркером происходящих в СОПР воспалительных процессов иммунного и токсико-аллергенного происхождения.

Спецификой ГЗТ является иммунное воспаление тканей, которое «организуют» CD4+ Т-лимфоциты субпопуляции Th1 – продуценты γ -ИФН, а клетками-исполнителями – активированные макрофаги. Сенсibilизацию Т-клеток могут вызывать агенты контактной аллергии (гаптены, приобретающие аллергенные свойства только после связывания их с белками-носителями), антигены бактерий, вирусов, грибов, простейших [2,5].

В настоящей работе в качестве пускового механизма ГЗТ был использован ДБФ, который относится к слабым аллергенам и способен активировать Т-клеточное звено иммунитета [2,18].

Как показали полученные результаты, в динамике развития ГЗТ имеют место морфологические изменения во всех оболочках стенки тонкой кишки. Увеличение размеров бокаловидных клеток, индукция апоптоза клеток эпителия крипт и спазмирование части срединного сосуда выявлены в слизистой оболочке тонкого кишечника уже на 5-й день после манифестации ГЗТ. По мере дальнейшего развития процесса (на 29-й день опыта) отмечено снижение плотности распределения ворсинок, прогрессирующее увеличение размеров бокаловидных клеток и нарушение расположения клеток эпителиального слоя. Отмечается спазмирование всего срединного сосуда и повышение количества лимфоцитов в эпителиальном слое, специфическая рециркуляция которых может происходить только после их антигенной стимуляции. Согласно данным литературы [1], в основной массе интраэпителиальные лимфоциты представлены Т-клетками и выполняют регуляторную функцию, а их цитотоксический потенциал относительно низкий.

В подслизистом слое на 5-й день опыта выявлено расширение просвета лимфатических капилляров, очаговый подэндотелиальный отек с нейтрофильной инфильтрацией, что является признаком развития начальной (острой) фазы воспалительного про-

цесса. На 29-й день отмечается резко выраженная лимфоидная инфильтрация собственной пластинки слизистой оболочки (СО) тонкой кишки, гипертрофия лимфоидных фолликулов в подслизистом слое с гиперплазией «В-клеточных» зон. Отмечена деформация герминативного центра и появление гистиоцитарных элементов, которые являются разновидностью макрофагов, активируются на более поздних стадиях воспалительного процесса и являются модуляторами вовлечения в патогенез эндотелия сосудов с развитием эндотелиальной дисфункции.

Морфологические изменения при развитии ГЗТ охватывают мышечный и серозный слои. На 5-й день в мышечном слое обнаружено набухание межпучковых прослоек, на 29-й – их расширение за счет эозинофильных масс, также являющихся маркером развития аллергических реакций. В серозном слое на 5-й день отмечено небольшое набухание волокон, на 29-й день – более выраженные изменения.

Выявленные морфологические изменения коррелировали с динамикой ряда биохимических показателей: повышение содержания липидов на 5-й день эксперимента с последующим снижением ниже нормы на 29-й день опыта; рост активности на 29-й день NO-синтазы, катализирующей образование из L-аргинина оксида азота (мощного вазодилататора), что может оцениваться как проявление защитной реакции в ответ на спазмирование сосудов в данный срок наблюдений.

Выявленная иммунная дисрегуляция может привести к нарушению микроценоза кишечника и в значительной степени повлиять на тяжесть течения МЭЭ. Поэтому дисбактериозу кишечника как фактору, способствующему усилению сенсibilизации организма к условно-патогенной флоре и отягощающему клиническое течение аллергических заболеваний, необходимо уделять особое внимание

Таким образом, МЭЭ, развивающаяся на фоне иммунного воспалительного процесса токсико-аллергической природы, носит системный характер. Доказательством данной гипотезы могут служить морфологические изменения в слизистой оболочке эпителия, MALT-системе, и эндотелиальной системе кровеносных сосудов.

Выводы

1. Воспроизведение процесса развития ГЗТ на экспериментальной модели показало, что в патогенезе системных поражений слизистой оболочки и других слоев стенки тонкого кишечника токсико-аллергенные механизмы могут играть важную роль. Они охватывают лимфоидный аппарат (увеличение числа и размеров фолликулов, лимфоидная инфильтрация), сопровождаются изменением пролиферативной активности эпителия, эндотелиальной дисфункцией, усилением миграции (инфильтрацией) лейкоцитов гемического происхождения.

2. В динамике развития ГЗТ в стенке тонкого кишечника отмечены разнонаправленные изменения активности NO-синтазы и содержания липидов в тканях на 5-й и на 29-й день опыта.

3. Выявленные изменения лимфоидного аппарата стенки кишечника и обмена липидов создают условия для формирования аутоиммунных реакций в организме и развития дисбиоза кишечника. Это может осложнять течение системных поражений токсико-аллергического генеза (в том числе МЭЭ), нарушать метаболизм, снижать биодоступность и

эффективность лекарственных средств, использующихся при лечении данного вида патологии.

Перспективы дальнейших исследований.

Необходимы дальнейшие исследования по оценке эффективности применения различных схем лечения МЭЭ на фоне развития токсико-аллергических реакций по типу гиперчувствительности замедленного типа, в том числе и на модели тонкого кишечника.

Литература

1. Александрова В.А. Основы иммунной системы желудочно-кишечного тракта / В.А. Александрова. – СПб: МАЛО, 2006. – 44 с.
2. Алексеева О.Г. Аллергия к промышленным химическим соединениям / О.Г. Алексеева, Л.А. Дуева. – Москва: Медицина, 1978. – 271 с.
3. Григорьев Д.В. Многоформная экссудативная эритема, синдром Стивенса-Джонсона и синдром Лайелла – современная трактовка проблемы / Д.В. Григорьев // Российский медицинский журнал. – 2013. – № 22. – С. 1073-1083.
4. Данилевский Н.Ф. Заболевания слизистой оболочки полости рта / Н.Ф. Данилевский, В.К. Леонтьев, А.Ф. Несин, Ж.И. Рахний. – Москва: ОАО «Стоматология», 2001. – 273 с.
5. Зайчик А.Ш. Общая патофизиология. Том 1. Общая нозология. (Учебник для ВУЗов) / А.Ш. Зайчик, Л.П. Чурилов. – СПб: ЭЛБИ, 2001. – 624 с.
6. Запольский М.Э. Многоформная экссудативная эритема, ассоциированная герпесвирусом. Этиология и патологически обоснованная терапия / М.Э. Запольский // Клиническая иммунология, аллергология и инфектология. – 2012. – № 8 (57). – С. 52-56.
7. Пирс Э. Гистохимия / Э. Пирс. – М: Мир, 1962. – 789 с.
8. Хелминская Н.М. Проявления полиморфной экссудативной эритемы в полости рта / Н.М. Хелминская, В.И. Кравец, А.В. Гончарова // Российский медицинский журнал. – 2014. – № 5. – С. 29-31.
9. Abracham C. IL-23 and autoimmunity: new insights into pathogenesis of inflammatory bowel disease / C. Abracham, J. Cho // Annu. Rev. Med. – 2009. – № 60. – P. 97-110.
10. Al-Johani K.A. Erythema multiforme and related disorders / K.A. Al-Johani, S. Fedele, S.R. Porter // Oral Surg., Oral Med., Oral Pathol., Oral Radiol. Endod. – 2007. – Vol. 103. – № 5. – P. 642-654.
11. Canavan T.N. Mycoplasma pneumoniae-induced rash and mucositis as a syndrome distinct from Stevens-Johnson syndrome and erythema multiforme: a systematic review / T. Canavan, E. Mathes, I. Frieden, K. Shinkai // J. Am. Acad. Dermatol. – 2015. – Vol. 72. – Iss. 2. – P. 239-245.
12. Cohavy O. Colonic bacteria express an ulcerative colitis pANCA-related protein epitope / O. Cohavy, D. Bruckner, L. Yordon // Infect. Immun. – 2000. – № 68. – P. 1542-1548.
13. European convention for the protection of vertebrate animals used for experimental and other scientific purposes. – Council of Europe, Strasbourg, 1986. – 53 p.
14. Fairweather D. From infection to autoimmunity / D. Fairweather, Z. Kaya, Y. Shellam // J. autoimmun. – 2001. – № 16. – P. 175-186.
15. Liu Z.J. Potential role of Th17 cells in pathogenesis of inflammatory bowel disease / Z.J. Liu, P.K. Yadav, J.L. Su // World J. Gastroenterol. – 2009. – № 15. – P. 5784-5788.
16. Moretta A. NK cells at the interface between innate and adaptive immunity / A. Moretta, E. Marcenaro, S. Parolini // Cell Death Differ. – 2008. – № 15. – P. 226-233.
17. Staikuniene J. Long-term valacyclovir treatment and immune modulation for Herpes-associated erythema multiforme / J. Staikuniene, J. Staneviciute // Central European Journal of Immunology. – 2015. – № 40. – P. 387-390.
18. Zuo H. Di-(n-butyl)-phthalate-induced oxidative stress and depression-like behavior in mice with or without ovalbumin immunization / H. Zuo, J. Li, B. Han [et al.] // Biomed Environ Sci. – 2014. – Vol. 27. – P. 268-280.

УДК 616.341-611.428

СТРУКТУРНО-МЕТАБОЛІЧНІ ЗМІНИ В СТІНЦІ ТОНКОЇ КИШКИ У БІЛИХ ЩУРІВ ПРИ ЕКСПЕРИМЕНТАЛЬНІЙ ГІПЕРЧУТЛИВОСТІ УПОВІЛЬНЕНОГО ТИПУ

Почтар В. Н., Насібуллін Б. А., Шафран Л. М., Третьякова О. В.

Резюме. В експериментальних дослідженнях на білих щурах проведено моделювання гіперчутливості сповільненого типу (ГСТ). Дослідження показали, що в динаміці розвитку ГСТ мають місце морфологічні зміни у всіх оболонках стінки тонкої кишки, однак найбільш значущі виявлені в слизовій і підслизовій оболонках (lamina propria): збільшення розмірів келихоподібних клітин, індукція апоптозу клітин епітелію крипт, спазмування серединних судин, розширення просвіту лімфатичних капілярів, вогнищевий підендотеліальний набряк з нейтрофільною інфільтрацією; зниження щільності розподілу ворсинок, порушення розташування клітин епітеліального шару, підвищення кількості лімфоцитів в епітеліальному шарі, різко виражена лімфоїдна інфільтрація власної пластинки слизової оболонки, гіпертрофія лімфоїдних фолікулів з гіперплазією «В-клітинних» зон, деформація гермінативного центру і поява гістіоцитарних елементів.

Виявлені морфологічні зміни корелювали з динамікою ряду біохімічних показників: підвищенням вмісту ліпідів на 5-й день експерименту з подальшим зниженням нижче норми на 29-й день досліджу; зростання активності на 29-й день NO-синтази, що каталізує утворення оксиду азоту (потужного вазодилататора).

Висновки. Виявлені зміни лімфоїдного апарату, показників азотистого обміну і ліпідів вказують на те, що в патогенезі системних уражень слизової оболонки як тонкого кишечника, так і іншої локалізації (наприклад, МЕЕ порожнини рота) токсико-алергенні механізми по типу ГСТ можуть відігравати важливу роль.

Ключові слова: гіперчутливість уповільненого типу, слизова оболонка тонкого кишечника, NO-синтаза, ліпіди.

УДК 616.341-611.428

СТРУКТУРНО-МЕТАБОЛИЧЕСКИЕ ИЗМЕНЕНИЯ В СТЕНКЕ ТОНКОЙ КИШКИ У БЕЛЫХ КРЫС ПРИ ЭКСПЕРИМЕНТАЛЬНОЙ ГИПЕРЧУВСТВИТЕЛЬНОСТИ ЗАМЕДЛЕННОГО ТИПА

Почтарь В. Н., Насибуллин Б. А., Шафран Л. М., Третьякова Е. В.

Резюме. В экспериментальных исследованиях на белых крысах проведено моделирование гиперчувствительности замедленного типа (ГЗТ). Исследования показали, что в динамике развития ГЗТ имеют место морфологические изменения во всех оболочках стенки тонкой кишки, однако наиболее значимые отмечены в слизистой и подслизистой оболочках (*lamina propria*): увеличение размеров бокаловидных клеток, индукция апоптоза клеток эпителия крипт, спазмирование срединного сосуда, расширение просвета лимфатических капилляров, очаговый подэндотелиальный отек с нейтрофильной инфильтрацией; снижение плотности распределения ворсинок, нарушение расположения клеток эпителиального слоя, повышение количества лимфоцитов в эпителиальном слое, резко выраженная лимфоидная инфильтрация собственной пластинки слизистой оболочки, гипертрофия лимфоидных фолликулов с гиперплазией «В-клеточных» зон, деформация герминативного центра и появление гистиоцитарных элементов.

Выявленные морфологические изменения коррелировали с динамикой ряда биохимических показателей: повышение содержания липидов на 5-й день эксперимента с последующим снижением ниже нормы на 29-й день опыта; рост активности на 29-й день NO-синтазы, катализирующей образование оксида азота (мощного вазодилатора).

Выводы. Выявленные изменения лимфоидного аппарата, показателей азотистого обмена и липидов указывают на то, что в патогенезе системных поражений слизистой оболочки как тонкого кишечника, так и другой локализации (например, МЭЭ полости рта) токсико-аллергенные механизмы по типу ГЗТ могут играть важную роль.

Ключевые слова: гиперчувствительность замедленного типа, слизистая оболочка тонкого кишечника, NO-синтаза, липиды.

UDC 616.341-611.428

STRUCTURAL AND METABOLIC CHANGES IN THE WALLS OF THE SMALL INTESTINE OF WHITE RATS IN EXPERIMENTAL DELAYED TYPE OF HYPERSENSITIVITY

Pochtar V. N., Nasibullin B. A., Shafran L. M., Tretyakova E. V.

Abstract. One of the most common diseases of the oral mucosa is erythema exudativum multiforme (EEM). The majority of experts came to the conclusion that the allergenic components in the EEM pathogenesis has a leading role. But the data on the possibility of damage to the small intestine lymphoid tissue on a background of the EEM development of the toxic and allergic genesis in the available literature are virtually absent.

The aim of the study was to investigate morphological and functional changes in lymphoid intestinal system and some lipid and nitrogen metabolism in the background simulation of delayed-type hypersensitivity (DTH) as one of the possible links of the pathogenetic mechanism for the EEM development.

Objects and methods of research. Experimental studies were carried out on Wistar albino rats weighing 180-200 g, in accordance with national requirements of bioethics and the European Convention (European convention, 1986). All the animals were divided into 2 groups: Group 1 – 10 intact animals served as controls; 2nd – 20 rats with simulated DTH by chemical allergen (dibutylphthalate). Animals were taken out from experiment by decapitation under light ether anesthesia at the 5th and 29th days after sensitization. Because area produced the microtome slices of the small intestine 7-9 mm thick were made and were paint with hematoxylin-eosin. The preparations were examined under a light microscope. From the second part of the intestine segments cryostat sections 11 microns thick were produced and the activity of NO-synthase, and lipid content was determined by semiquantitative method.

The obtained results and their discussion. The performed studies have shown that the DTH dynamics has accompanied with morphological changes in all layers of the small intestine wall. The most significant changes are marked in the mucosa and submucosa (*lamina propria*): on the 5th day – an increase of goblet cell size, apoptosis of crypt epithelial cells induction, the median of the vessel lumen spasms, the lymph capillaries enlargement, focal subendotelial edema with neutrophil infiltration. At the 29th day – the density of the villi distribution decrease, the violation of the epithelial cell layer location, increasing the number of lymphocytes in the epithelial layer, the pronounced mucous lymphoid infiltration. Sheath plate hypertrophy of lymphoid follicle hyperplasia «in-cell» zones, germinal center strain and the histiocytic elements appearance. Revealed morphological changes correlate with the dynamics of a number of biochemical parameters: increased lipid content in the 5th day of the experiment, followed by a decrease below normal in the 29th day of the experiment; growth of NO-synthase activity on the 29th day, catalyzing the formation of L-arginine, nitric oxide (a potent vasodilator), that can be assessed as a manifestation of a defensive reaction in response to vascular spasms in the observation period.

Conclusion. The revealed changes of lymphoid follicles in small intestine wall, biomarkers of nitrogen and lipid metabolism indicated that in the pathogenesis of systemic lesions of the small intestine mucous membrane, and other localization (such, for example, as EEM) toxic and allergenic mechanisms of DTH type may play an important role.

Keywords: delayed-type hypersensitivity, walls of the small intestine, NO-synthase, lipids.

Рецензент – проф. Білаш С. М.

Стаття надійшла 03.01.2017 року