materials at the cellular and subcellular levels. It is found that, despite having certain biocompatibility of these materials, at tissues are constantly in contact with them, very often is diagnosed lesions and inflammatory reactions that may for a long time have a negative influence on the organism of patient.

Goal: scientific substantiation of optimum use of modern dental materials in the practice of a removable denture.

Method. Established experimental model of the test animals were divided into 3 groups: I group – 12 rabbits, which used a plate of colorless plastic; Group II – 12 rabbits, using «Ftoraks»; Group III – 12 rabbits, which were implanted subcutaneously with a plate of «Meliodent HC». The experimental animals were kept under observation for 28 days from the start of the experiment. Rabbits were used in an amount of 36 individuals within 2.0-2.9 kg, aged 1-2 years.

Research results. According to the results of experimental and histomorphological studies acrylic plastic base materials of various types have a definite negative impact on perimplantasion soft tissue. However, the most characteristic were dystrophic and, to a lesser was necrotic changes. At the same time, according to a comparative analysis of the data recorded all groups of experimental animals, colorless plastic more pronounced irritating and acting on the soft tissues result in greatest morphological changes. In this group of animals fibrotic changes were observed around the implanted plates, circulatory disorders, sclerotic changes in the arterial vessels, as well as the infiltration of biopsies lymphocytes and plasma cells differed more pronounced intensity of the process in comparison with other groups. Minor changes to the above factors were noted in the third group, where the implantable plates made of plastic «Meliodent HC». In this group structural damage to the tissues around the implant and reactive processes were insignificant with respect to other groups, indicating a more pronounced and harmlessness of bioinert material.

Conclusions. Was observed a certain laws of immediate and long-term side effects on the soft tissues at the cellular and tissue level of different types of acrylic plastic base materials as a destructive local and remote reparative changes. Insufficient pronounced inflammatory reaction or other type of soft tissue in response to the implantation, was determined in the third experimental group.

Keywords: acrilyc, experiment, morphology.

Рецензент – проф. Єрошенко Г. А.

Стаття надійшла 08.02.2017 року

© Антонюк О. П.

УДК 616. 344/.346. 013. 018-053.15

Антонюк О. П.

ОСОБЛИВОСТІ БУДОВИ КЛУБОВО-СЛІПОКИШКОВОГО СЕГМЕНТА В ПЛОДІВ ЛЮДИНИ

ВДНЗ України «Буковинський державний медичний університет»

(м. Чернівці)

petro.gryg@yahoo.com

Наукове дослідження є фрагментом міжкафедральної планової науково-дослідної роботи кафедри анатомії людини імені М. Г. Туркевича Вищого державного навчального закладу України «Буковинський державний медичний університет»: «Особливості морфогенезу та топографії систем і органів у пре- та постнатальному періодах онтогенезу людини», № державної реєстрації 0115U002769 (2015-2019 рр.).

Вступ. Дослідження вікових і структурно-функціональних закономірностей будови органів, судин та клітковинних просторів окремих ділянок тіла людини має вагоме значення для тлумачення напрямку процесів органогенезу, виникнення анатомічних варіантів і природжених вад розвитку [1,7]. Морфологічні аспекти становлення структур і виникнення аномалій будови тонкої та товстої кишки в онтогенезі людини вивчені недостатньо, а деякі питання залишаються дискусійними [4,5]. З'ясування джерел закладки, особливостей розвитку та становлення топографії клубово-сліпокишкового сегмента у пренатальному періоді розвитку людини важливе для цілісного розуміння структурно-функціональної організації кишкового тракту [2,3,6].

Мета дослідження: визначити анатомічні особливості будови клубово-сліпокишкового сегмента у плодів 5-10 місяців внутрішньоутробного розвитку.

Об'єкт і методи дослідження. Дослідження проведено на 50 плодах людини 200,0-500,0 мм тім'яно-п'яткової довжини (ТПД) без ознак патології травної системи людини з дотриманням основних положень: Конвенції Ради Європи про права людини та біомедицину (від 04.04.1997 р.); Гельсінської декларації Всесвітньої медичної асоціації про етичні принципи проведення наукових медичних досліджень за участю людини (1964-2008 рр.); наказу МОЗ України № 690 від 23.09.2009 р. Нами застосовано комплекс методів морфологічного дослідження: антропометрію, морфометрію; ін'єкцію судин, макро-, мікро препарування, гістологічні методики, метод тривимірного комп'ютерного реконструювання, статистичний аналіз.

Результати дослідження та їх обговорення. Під час макроскопічного дослідження 50 плодів 5-10 місяців внутрішньоутробного розвитку (200,0-500,0 мм тім'яно-п'яткової довжини) встановлено, що серед них можна виділити 26 плодів з мезоморф-

ним, 7 плодів з доліхоморфним і 17 плодів з брахіморфним типами статури.

Чіткі типологічні відмінності виявлені в таких складових топографії клубово-сліпокишкового сегмента, як скелетотопія та голотопія. При брахіморфному типі статури він розташовується на рівні верхньої третини тіла третього поперекового хребця **(рис. 1),** при доліхоморфному – на рівні середньої третини тіла четвертого поперекового хребця **(рис. 2).** В плодів з мезоморфним типом статури цей відділ кишечника розташовується на рівні міжхребцевого диска між третіми і четвертим поперековими хребцями або на рівні суміжних з диском третин цих же хребців **(рис. 3).**

Не менш виражені типологічні відмінності є і в голотопії клубово-сліпокишкового відділу кишечника. Проте, поділ передньої черевної стінки плодів на ділянки не повною мірою відповідає такому у дорослих – порівняно меншу її площу займають епі- і гіпогастральна ділянки і велику мезогастральна. Брахіморфному типові статури плоду відповідає грушоподібна форма його передньої черевної стінки, коли реброва дистанція більше остистої. У цих випадках клубово-сліпокишковий відділ проектується в межах верхньої третини правої бічної ділянки передньої черевної стінки. В плодів з доліхоморфним типом статури передня черевна стінка також має грушовидну форму, але реброва дистанція у них менше остистої. При цьому клубово-сліпокишковий відділ кишечника проектується в межах середньої третини правої бічної ділянки передньої черевної стінки. Найбільш поширеному типу статури плодів відповідає овальна форма передньої черевної стінки, коли реброва і остиста дистанція близькі або рівні між собою. У цих випадках клубово-сліпокишковий відділ кишечника проектується на межі між верхньою і середньою третинами правої бічної ділянки передньої черевної стінки.

Клубово-сліпокишковий сегмент представлений кінцевим відділом клубової кишки, сліпою кишкою з червоподібним відростком або початковим відділом ободової кишки **(рис. 4).** На препаратах з інтраперитонеальним розташуванням клубово-сліпокишкового сегмента (8 плодів) відмічено, що кінцевий відділ клубової кишки безпосередньо переходить в початковий відділ ободової кишки, а їх умовні осі практично паралельні. Із сліпою кишкою кінцевий відділ клубової кишки утворює гострий кут 40-50°.

Будова стінок клубово-сліпокишкового сегмента наближається до дефінітивної. Так, в м'язовій оболонці губ і вуздечок баугінієвої заслінки відмічено формування невеликих пучків, розділених сполучнотканинними прошарками, що свідчить про зачаток замикального пристрою органа.

Варіанти розташування: випадки заднього положення сліпої кишки і високого положення червоподібного відростка, що часто поєднується з ним, відмічені в 25 плодів. Не завжди легко вдається відшукати відросток. Так, в 7 випадках він розташовувався не лише ретроцекально **(рис. 5),** але і мезоперитонеально.

На 8-му місяці пренатального періоду онтогенезу сліпа кишка випереджає в темпах росту (13,2±2,1 мм в довжину і 8,3±1,4 мм в ширину) червоподібний

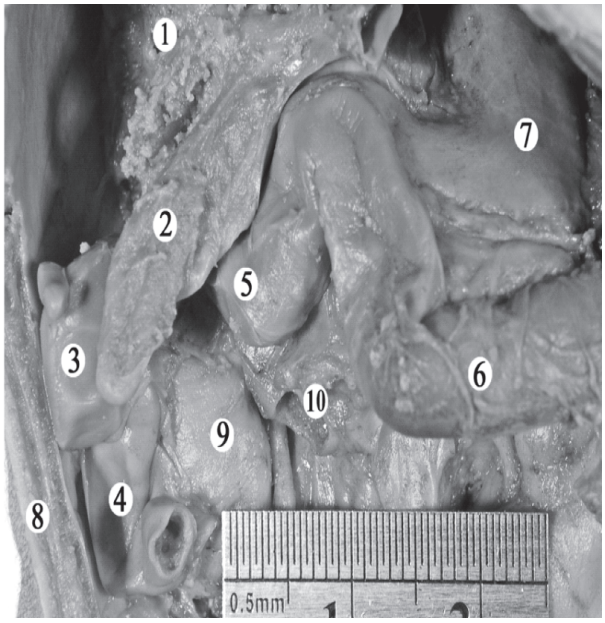

Рис. 1. Органи черевної порожнини 9-місячного плода чоловічої статі (420,0 мм ТПД). Поліхромна ін'єкція судин. Паренхіма печінки та петлі тонкої кишки видалені. Макрофотографія. Зб.: 2,5ˣ: 1 – судини печінки; 2 – жовчний міхур; 3 – сліпа кишка з червоподібним відростком; 4 – термінальний відділ клубової кишки; 5 – висхідна ободова кишка; 6 – поперечна ободова кишка; 7 – шлунок; 8 – передньо-бічна стінка живота; 9 – права нирка; 10 – судини брижі тонкої кишки.

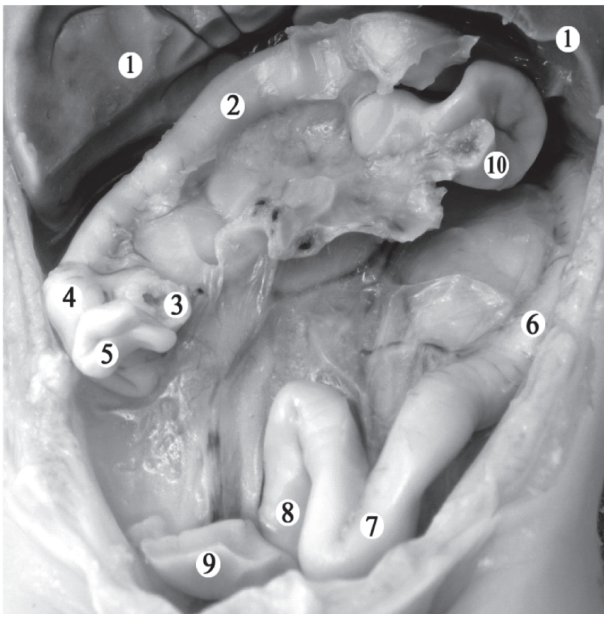

Рис. 2. Органи черевної порожнини 7-місячного плода жіночої статі (320,0 мм ТПД). Петлі тонкої кишки видалені. Макрофотографія. Зб.: 3ˣ:
1 – печінка; 2 – поперечна ободова кишка; 3 – кінцевий відділ клубової кишки; 4 – сліпа кишка; 5 – червоподібний відросток; 6 – низхідна ободова кишка; 7 – сигмоподібна ободова кишка; 8 – пряма кишка; 9 – правий яєчник; 10 – початковий відділ порожньої кишки.

відросток (11,6±0,66 мм – ширина). До кінця 8 місяця внутрішньоутробного розвитку рідко (4 препарати) трапляються випадки, коли клубово-сліпокишковий отвір розташований медіально.

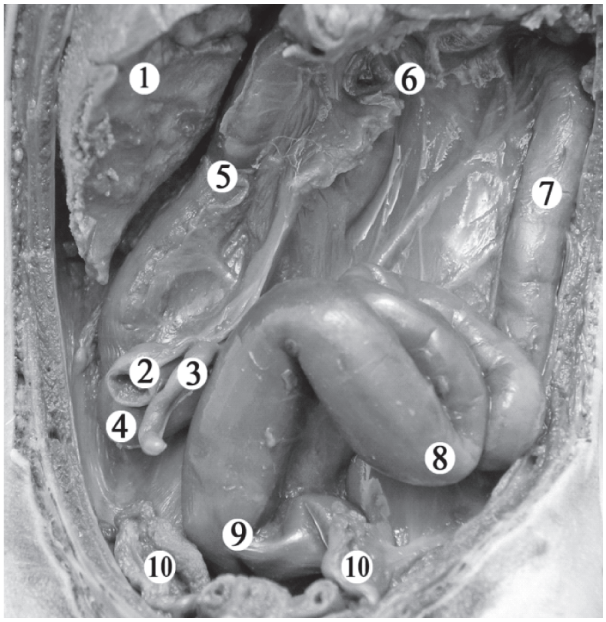

Рис. 3. Органи черевної порожнини 7-місячного плода жіночої статі (320,0 мм ТПД). Петлі тонкої кишки видалено. Макрофотографія. Зб.: 2,5ˣ: 1 – печінка; 2 – кінцевий відділ клубової кишки; 3 – червоподібний відросток; 4 – сліпа кишка; 5 – висхідна ободова кишка; 6 – поперечна ободова кишка; 7 – низхідна ободова кишка; 8 – сигмоподібна ободова кишка; 9 – пряма кишка; 10 – яєчники.

У кровопостачанні клубово-сліпокишкового відділу кишечника плодів відмічені варіанти ангіоархітектоніки. На нашому матеріалі спостерігалися три типи галуження цих судин: розсипний, проміжний і магістральний. Довжина судин і складок очеревини, в якій вони розташовані, при проміжному типу

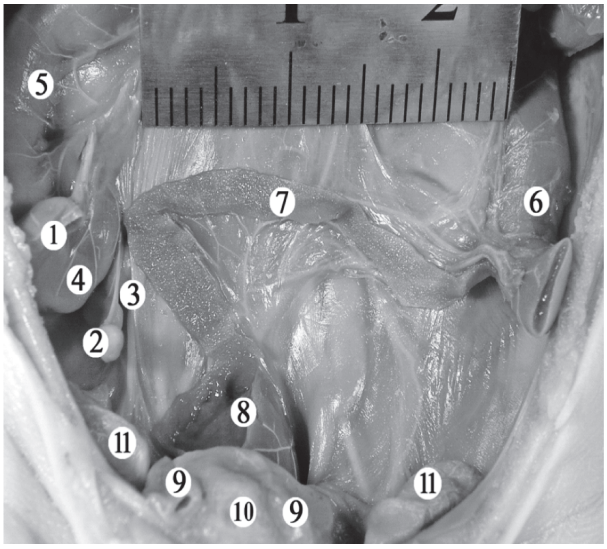

Рис. 5. Органи черевної порожнини 5-місячного плода чоловічої статі (220,0 мм ТПД). Ін'єкція артеріальних судин сумішшю на основі свинцевого сурику. Петлі тонкої кишки видалені. Макрофотографія. Зб.: 2,5ˣ: 1 – термінальний відділ клубової кишки; 2 – червоподібний відросток; 3 – складка очеревини; 4 – сліпа кишка; 5 – висхідна ободова кишка; 6 – низхідна ободова кишка; 7 – брижа сигмоподібної ободової кишки (відсічена); 8 – пряма кишка; 9 – пупкові артерії; 10 – сечова протока; 11 – яєчка.

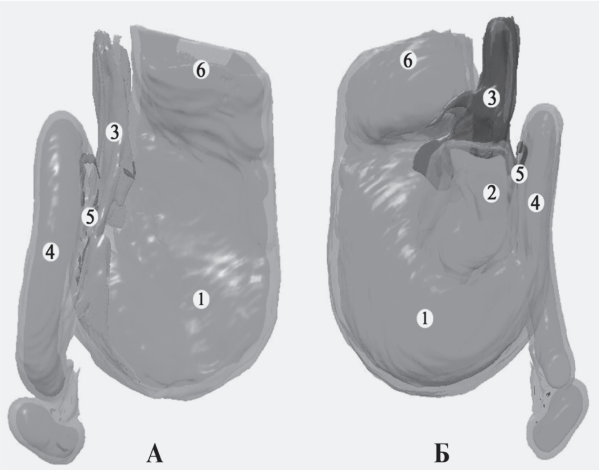

Рис. 4. Тривимірна комп'ютерна реконструкція серії фронтальних гістологічних зрізів клубово-сліпокишкового сегмента 10-місячного плода (500,0 мм ТПД). А – вигляд спереду, Б – вигляд ззаду. Зб. 9,5ᶜ: 1 – сліпа кишка; 2 – клубова кишка; 3 – брижа; 4 – червоподібний відросток; 5 – кровоносні судини; 6 – висхідна ободова кишка.

галуження (28 препаратів) та при магістральному (9 препаратів) більше, ніж при проміжному. Вивчення препаратів свідчить також, що є взаємозв'язок між положенням червоподібного відростка і типом галуження його судин. Для магістрального типа (11 плодів) характерна наявність довгої брижі відростка і велика його рухливість, ніж при проміжному (33 плоди). Розсипний тип галуження відрізняє наявність короткої брижі і високого положення червоподібного відростка. Також виявлено, якщо судини червоподібного відростка відходять від клубових гілок клубово-ободових судин (21 випадок), то сліпа

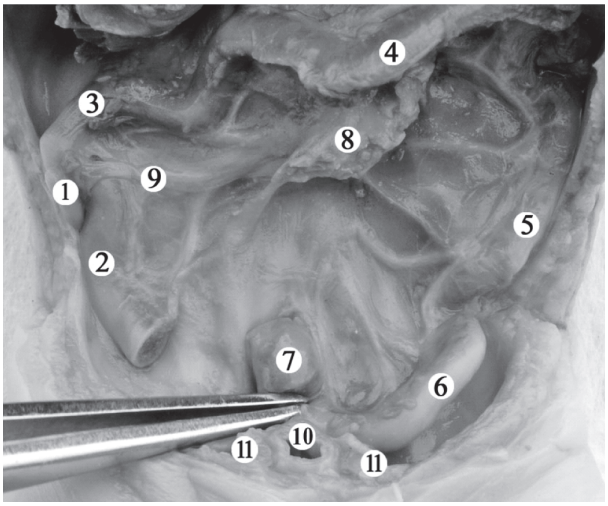

Рис. 6. Органи черевної порожнини 5-місячного плода чоловічої статі (230,0 мм ТПД). Ін'єкція артеріальних судин сумішшю на основі свинцевого сурику. Петлі тонкої кишки видалені. Макрофотографія. Зб.: 2,5ˣ: 1 – червоподібний відросток; 2 – термінальний відділ клубової кишки; 3 – висхідна ободова кишка; 4 – поперечна ободова кишка; 5 – низхідна ободова кишка; 6 – сигмоподібна ободова кишка; 7 – пряма кишка; 8 – брижа тонкої кишки з кровоносними судинами; 9 – гілка клубово-ободової артерії; 10 – сечова протока; 11 – пупкові артерії.

кишка і червоподібний відросток мають високе задньомедіальне положення. Якщо судини червоподібного відростка відходять від ободових гілок клубово-ободових судин (12 випадків), то сліпа кишка і червоподібний відросток займають високе задньолатеральне положення **(рис. 6).**

На 8-му місяці пренатального розвитку венозні анастомози формуються раніше, в першій половині місяця, тоді як артеріальні пізніше – в другій половині місяця. Місце їх з'єднання відповідає потовщенню циркулярного шару м'язової оболонки між сліпою кишкою і червоподібним відростком.

На 7-8 місяцях пренатального онтогенезу зазначено потовщення м'язової оболонки, особливо її циркулярного шару, на початку кінцевого відділу клубової кишки і в кінці початкового відділу ободової кишки. У синтопії цього відділу кишечника виявлено типологічні зміни. В плодів з брахіморфним типом статури клубово-сліпокишковий сегмент розташовується біля печінки і прилягає до її вісцеральної поверхні, а знизу до нього прилягає коліно сигмоподібної кишки. В плодів з доліхоморфним типом статури даний відділ кишечника розташовується на відстані від печінки, в правій клубовій ямці. При мезоморфному типу статури позаду нього знаходиться правий сечовід, а спереду цей відділ кишечника покривають петлі тонкої кишки.

Вивчення плодів 9-10 місяців розвитку (405,0-500,0 мм ТПД) показало, що серед них 23 плоди з мезоморфним, 14 плодів з брахіморфним і 13 плодів з доліхоморфним типами статури. При брахіморфному типу статури клубово-сліпокишковий сегмент знаходиться на рівні середньої третини тіла третього поперекового хребця, при доліхоморфному – на рівні верхньої третини тіла п'ятого поперекового хребця. В плодів з мезоморфним типом статури цей відділ кишечника розташовується на рівні IV поперекового хребця, частіше в межах верхньої або середньої третини його тіла (19 випадків). Ще більш виражені типологічні відмінності встановлюються на 9-10 місяцях внутрішньоутробного розвитку в голотопії клубово-сліпокишкового сегмента. Так, якщо при брахіморфному типу статури він проектується в межах середньої третини правої бічної ділянки, то при доліхоморфному – у верхніх відділах правої пахвинної ділянки. Проекція цього відділу кишечника в плодів з мезоморфним типом статури менш постійна і коливається між двома згаданими ділянками передньої черевної стінки, частіше (14 випадків) розташовуючись на межі між ними.

Зміни ангіоархітектоніки клубово-сліпокишкового сегмента в кінці плодового періоду проявляються появою на 9-му місяці розвитку ободових судин другого порядку і на 10-му місяці – клубових гілок клубово-ободових судин другого порядку. Бічних анастомозів вони не утворюють і з'єднуються з анастомотичними дугами першого порядку. Місцем з'єднання судин, що формують анастомотичні дуги другого порядку, є оральний і аборальний кінці клубово-сліпокишкового сегмента.

Висновки

1. Формоутворення в клубово-сліпокишковому відділі кишечника є просторовим проявом тимчасових невідповідностей інтенсивності розвитку його складових компонентів, що і обумовлює циклічність цього процесу і призводить у результаті до утворення численних варіантів будови цього відділу кишечника в плодів.

2. Становлення ангіоархітектоніки клубово-сліпокишкового відділу здійснюється впродовж всього пренатального періоду онтогенезу людини. Після встановлення зв'язку між поза- і внутрішньоорганними частинами кровоносного русла відбувається подальший розвиток і ускладнення його будови, що забезпечує додаткове кровопостачання функціонально активних ділянок – замикальних сегментів.

3. При брахіморфному типі статури клубово-сліпокишковий сегмент розташовується на рівні верхньої третини тіла третього поперекового хребця, при доліхоморфному – на рівні середньої третини тіла четвертого поперекового хребця, при мезоморфному типі – на рівні міжхребцевого диска між третіми і четвертим поперековими хребцями або на рівні суміжних з диском третин цих же хребців.

Перспективи подальших досліджень. З'ясувати особливості закладки, хронологічну послідовність становлення будови та топографії клубово-сліпокишкового сегменту в ранньому періоді онтогенезу людини.

Література

1. Валькович Э.И. Общая и медицинская эмбриология: учеб. пос. для мед. вузов / Э.И. Валькович. – СПб.: Фолиант, 2003. – 317 с.
2. Козлов В.О. Особливості будови клубово-сліпокишкового відділу кишки на етапах ембріогенезу і раннього плодового періоду / В.О. Козлов, В.А. Мущинін, Н.І. Ніколаєв // Вісн. пробл. біол. та мед. – 2006. – Вип. 2. – С. 220-222.
3. Козлов В.А. Формообразование толстой кишки в пренатальном онтогенезе / В.А. Козлов, В.А. Мущинин, С.В. Терещенко // Клінічна анатомія та оперативна хірургія. – 2004. – Т. 3, № 3. – С. 68-69.
4. Лечение илеоцекальных инвагинаций кишечника у детей / Ю.В. Филиппов, Г.А. Староверова, В.Ф. Горяинов [и др.] // Дет. хирургия. – 2001. – № 4. – С. 8-10.
5. Рибальченко В.Ф. Кишкова непрохідність у дітей / В.Ф. Рибальченко // Клінічні дослідження. – 2005. – Т. 2, № 2 (7). – С. 50-57.
6. «Узловые пункты» как морфофункциональные комплексы сегментов пищеварительного канала / В.Н. Ватаман, А.Б. Брызицкий, В.И. Швец [и др.] // Органные особенности морфогенеза и реактивности тканевых структур в норме и патологии: Труды. Крым. мед. ин-та. – Т. 125. – 1989. – С. 1-28.
7. Ravikumara M. The changing clinical presentation of coeliac disease / M. Ravikumara, D.P. Tuthill, H.R. Jenkins // Archives of Disease in Childhood. – 2006. – V. 91. – P. 969-971.

УДК 616. 344/.346. 013. 018-053.15

ОСОБЛИВОСТІ БУДОВИ КЛУБОВО-СЛІПОКИШКОВОГО СЕГМЕНТА В ПЛОДІВ ЛЮДИНИ

Антонюк О. П.

Резюме. Дослідження проведено на 50 трупах плодів 7-10 місяців (305,0-450,0 мм тім'яно-п'яткової довжини) за допомогою антропометрії, ін'єкції судин, макромікропрепарування, гістологічного метода, морфометрії. Встановлено органометричні параметри клубово-сліпокишкового сегменту в плодів, особливості кровопостачання, динаміка змін топографії клубово-сліпокишкового сегмента впродовж плодового періоду.

Ключові слова: клубово-сліпокишковий сегмент, плоди, людина.

УДК 616. 344/.346. 013. 018-053.15

ОСОБЕННОСТИ СТРОЕНИЯ ПОДВЗДОШНО-СЛЕПОКИШЕЧНОГО СЕГМЕНТА У ПЛОДОВ ЧЕЛОВЕКА

Антонюк О. П.

Резюме. Исследование проведено на 50 трупах плодов 7-10 месяцев (305,0-450,0 мм теменно-пяточной длины) с помощью антропометрии, инъекции сосудов, макромикропрепарирования, гистологического метода, морфометрии. Установлены органометрические параметры подвздошно-слепокишечного сегмента у плодов, особенности кровоснабжения, динамику изменений топографии подвздошно-слепокишечного сегмента в течение плодного периода.

Ключевые слова: подвздошно-слепокишечный сегмент, плоды, человек.

UDC 616. 344/.346. 013. 018-053.15

STRUCTURAL FEATURES OF ILIOCECAL SEGMENT IN HUMAN FETUSES

Antoniuk O. P.

Abstract. The study was conducted on 50 cadavers of fetuses in the age 7-10 months (305,0-450,0 mm parieto-calcaneal length) using anthropometry, vascular injection, macro-, micro preparation, histological methods, morphometry. It was discovered the metric settings of the iliocecal segments in human fetuses, especially the blood supply, changes in topography dynamic of the iliocecal segment during fetal period. The shape of it is the spatial manifestation of temporary discrepancies intensity of its constituents that causes the cyclical nature of this process and leads eventually to the formation of numerous variants of the structure of intestine part in the fetus.

The development of the structure of the iliocecal segment performed throughout during the prenatal period of human ontogenesis. After the linking and extra-intraorganic parts bloodstream is the further development and complexity of its structure it was provided additional blood supply functionally active sites – locking segments. In brachymorphic type physique iliocecal segments is located at the upper third of the body of the third lumbar vertebra, in front of the middle third part of the body and the fourth lumbar vertebra. It is situated in the mesomorphic type, at the level of the intervertebral disc, between the third and fourth lumbar vertebrae or at adjacent disc thirds of these same vertebrae.

Not less pronounced typological differences exist in holotopia iliocecal part of the intestine. However, the division of the anterior abdominal wall fruit in areas not fully corresponds to that in adults – hypo- and epigasric region occupied a relatively smaller area and mesohastric bigger part. The anterior abdominal wall, which is a pear-shaped, refers to brachymorphic type, when the costal distance is bigger than the spinous.

In these cases, ileocecal segment projects within the upper third of the right side area of the anterior abdominal wall. In fetuses with dolichomorphic body type, the anterior abdominal wall also is a pear-shaped, but costal distance is smaller than barbate. This ileocecal department of intestine projects within the middle third of the right side area of the anterior abdominal wall. The most common body type correspond an oval shape of the anterior abdominal wall when costal and barbate distances are similar or equal. In these circumstances, ileocecal projects on the boundary between the upper and middle third of the right side area of the anterior abdominal wall.

Angioarchitecture changes of ileocecal segment at the end of the gestational period of apparent appearance on the 9th month of the second order transverse vessels and 10th month – iliac branches of the iliac vessels colon second order. They don't form lateral anastomosis and connect to the anastomosic archs of the first order. The junction of blood vessels, forming an anastomosic arch of the second order is oral and aboral end of ileocecal segment. The shape of ileocecal segment is the spatial manifestation of temporary discrepancies intensity of his constituents that causes the cyclical nature of this process and leads eventually to the formation of numerous variants of the structure of part of the intestine in fruit. Angioarchitecture becoming of ileocecal department perform throughout the prenatal period of human ontogenesis.

Keywords: iliocecal segment, fetus, human being.

Рецензент — проф. Проніна О. М.

Стаття надійшла 07.02.2017 року