ნიტური ველები გავლენას ახდენენ ადამიანის ორგანიზმზე და მის ჯანმრთელობაზე. ჩვენი ცდებიდან გამომდინარე, მაღალი სიხშირის EMF-ის გავლენის ქვეშ მყოფ პაციენტებში (25 პაციენტი, საშუალო ასაკი 32 წ), რომლებიც ხანგრძლივად იმყოფებოდნენ კომუნიკაციური და ქსელის სიხშირის ქვეშ შეისწავლებოდა წყალტუბოს წყლიდან გამოყოფილი რადონის ინგალაცია - (ალფა-თერაპია), პაციენტებში განვითარებულ ვეგეტატიურ ჩივილებზე. კერძოდ, სისხლში განისაზღვრებოდა ბიოგენური ამინები და თავისუფალი ამინომჟავეები რადონო თერაპიამდე და თერაპიის შემდეგ.

ცდებიდან ირკვევა, რომ ალფა თერაპია დადებითად მოქმედებს არამარტო პაციენტების საერთოსომატურ მდგომარეობაზე, არამედ გავლენას ახდენს თავისუფალი ამინომჟავეების კონფიგურაციის ოპტიმიზაციაზე. 10 პროცედურის შემდეგ ადგილი აქვს სომატოვეგეტატიური ჩივილების ნიველირებას. მიღებული ცდებიდან შეგვიძლია დავასკვნათ, რომ ალფა-რადონო თერაპია დადებითად მოქმედებს ელექტრომაგნიტური ველით განვითარებულ სომატოვეგეტატიურ ჩივილებზე და ათდღიანი ინგალაციის შემდეგ ადგილი აქვს ამ ჩივილების ნიველირებას.

СТРУКТУРНЫЕ ФОРМЫ ФОЛЛИКУЛ-АССОЦИИРОВАННОГО ЭПИТЕЛИЯ ПЕЙЕРОВЫХ БЛЯШЕК ТОНКОЙ КИШКИ БЕЛЫХ КРЫС

[1]Гринь В.Г., [1]Костиленко Ю.П., [1]Корчан Н.А., [2]Лавренко Д.А.

Украинская медицинская стоматологическая академия, [1]кафедра анатомии человека; [2]кафедра клинической анатомии и оперативной хирургии, Полтава, Украина

В настоящее время фолликул-ассоциированным эпителием называют поляризованный монослой разного типа энтероцитов, покрывающих люминальную или апикальную поверхность купола лимфоидных узелков пейеровых бляшек, которые еще именуют купольными эпителиальными клетками [4,7,11,18,20]. Согласно общепринятой концепции, ведущая роль в инициальных иммунных реакциях кишечника принадлежит особым клеткам, которые находятся среди данных энтероцитов, составляя примерно 10% от их общего числа. Они получили широкую известность под названием М-клеток. Индекс «М» трактуется по-разному; в одних случаях он обозначает их в качестве клеток медиаторов, т.е. посредников, а другие авторы связывают его с микроскладчатой формой их апикальной поверхности [2,9,10,13,15]. Выявлено, что до появления концепции об М-клетках в руководствах по гистологии они были известны под названием пещеристых клеток. Однако следует отметить, что цитологическое описание последних не совпадает с имеющейся в литературе характеристикой М-клеток, для которых свойственно наличие в базолатеральных отделах глубоких инвагинаций цитоплазмы, называемых нишами или карманами. Согласно распространенному представлению, в этих цитоплазматических нишах локализуются ассоциированные макрофаги, дендритные клетки и лимфоциты, к которым М-клетки путем трансцитоза доставляют из просвета кишечника различные антигены - макромолекулы и бактерии. Последние, подвергаясь процессингу макрофагами и дендритными клетками, презентуются Т-лимфоцитам, индуцируя тем самым их дифференцировку, что, в свою очередь, сопряжено с активацией В-лимфоцитов. Такова в кратком представлении последовательность событий, которые происходят в фолликул-ассоциированном или купольном эпителии лимфоидных узелков пейеровых бляшек. Согласно данным последних публикаций, в этих процессах оказываются задействованными и другие типы энтероцитов, что в значительной степени усложняет среди них идентификацию М-клеток. Исходя из этого, по мнению некоторых авторов, вопрос о природе и цитологических особенностях этих клеток не может считаться окончательно решенным [1,16,17].

Целью исследования явилось определение специфики микроскопического строения кишечного эпителия, ассоциированного с лимфоидными узелками пейеровых бляшек тонкой кишки белых крыс.

Материал и методы. Исследование проведено на 30 белых крысах-самцах репродуктивного возраста, массой 200,0±20,0 грамм. До этого все животные находились в стандартных условиях экспериментально-биологической клиники (виварий) Украинской медицинской стоматологической академии, согласно правилам содержания экспериментальных животных, установленных Директивой Европейского Парламента и Совета (2010/63/EU), приказом Министерства образования и науки, молодежи и спорта Украины от 01.03.2012 г. №249 «Об утверждении порядка проведения научными учреждениями опытов, экспериментов на животных» и «Обших этических принципов экспериментов на животных», принятых Пятым национальным конгрессом по биоэтике (Киев, 2013) [5,6,12]. Исследование одобрено на заседании Комиссии по биомедицинской этике

при Украинской медицинской стоматологической академии (протокол №155 от 26.04.2017 г.).

После вивисекции, которая осуществлена путем передозировки тиопенталового наркоза (75 мг/кг массы тела животного внутримышечно в верхнюю треть бедра задней лапы [3]), согласно требованиям, предъявляемым к вскрытию брюшной полости, удален весь комплекс желудочно-кишечного тракта и подвергнут фиксации в 10% растворе формалина в течение двух суток. Затем избирательно иссечены короткие отрезки тонкой кишки, в которых находились пейеровы бляшки, выявление которых не представляет труда, так как они отчетливо визуализируются на внешней (внебрыжеечной) поверхности тонкой кишки в виде белесоватых пятен.

Препараты после отмывки от формалина и обезвоживания в спирте возрастающей концентрации заключали в парафиновые блоки и готовили серийные срезы толщиной 4 мкм (Microm HM 325) с дальнейшей окраской их гематоксилином и эозином и по Ван-Гизону, изучение и документирование которых осуществлено посредством светового микроскопа «Konus», оснащенного цифровой микрофотонасадкой Sigeta DCM-900 9.0MP с адаптированной для данных исследований программой Biorex 3 (серийный номер 5604). Морфометрические характеристики тканевых структур соответствующих препаратов получали с помощью системы визуального анализа гистологических препаратов и объект-микрометра Sigeta X 1 мм/100 Div.x0.01мм, масштабная шкала которого составляла 1 мм, а малое деление - 10 мкм и наносилась на соответствующую микрофотографию, полученную при равнозначном увеличении.

Результаты и их обсуждение. Кишечный эпителий, ассоциированный с лимфоидными узелками пейеровых бляшек тонкой кишки, на поперечных гистологических срезах (в поперечном сечении кишечной трубки) визуализируется в довольно разнообразном виде, что, согласно нашим наблюдениям, зависит не только от ракурса сечения, но и от его реактивного состояния. Ниже приводятся иллюстрации выявленных морфологических вариантов: в одних случаях по форме апикальной поверхности лимфоидных узелков он представляется относительно ровным (рис. 1), на других срезах его отличает бугристая форма, состоящая из кластерно расположенных эпителиальных почек (рис. 2).

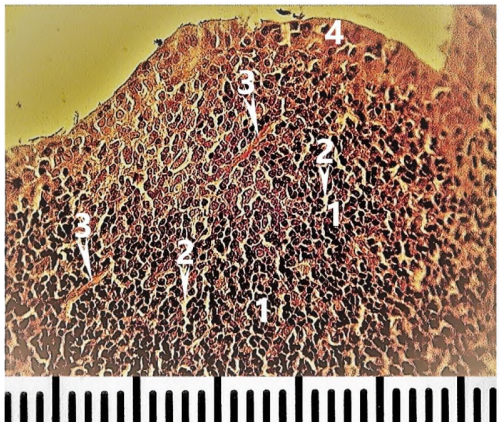

Рис. 1. Апикальный отдел лимфоидного узелка пейеровой бляшки тонкой кишки. Парафиновый срез; окраска по Ван-Гизону; объектив 40. Одно деление масштабной шкалы равно 10 мкм

1 – лимфоидные тяжи, 2 – разделяющие их интерстициальные щели; 3 – соединительнотканные прослойки; 4 – фолликул-ассоциированный эпителий

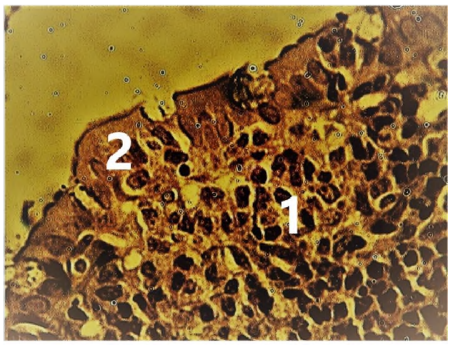

Рис. 2. Апикальные отделы лимфоидных узелков пейеровых бляшек тонкой кишки. Парафиновые срезы; окраска по Ван-Гизону; объектив 100.

1 – лимфоцитарные элементы; 2 – фолликул-ассоциированный эпителий

В процессе изучения серийных срезов удалось обнаружить уникальную форму ассоциации кишечного эпителия с лимфоидной тканью пейеровых бляшек в виде рядного расположения ворсинчатых столбиков, о которых в литературе нет сведений.

В данной структурной форме отчетливо различаются признаки расчленения фолликул-ассоциированного эпителия на дискретные частицы, которые разделены между собой относительно широкими межклеточными щелями (рис. 3). При этом в базальных отделах этих эпителиальных частиц отчетливо выделяются интенсивно базофильные ядра лимфоцитов, которые выстроены в виде коротких лимфоцитарных колонок, теряющихся в извитых тяжах лимфоидной ткани узелка. В полном же охвате данная картина выглядит в виде своеобразного частокола, состоящего из сплоченного ряда колонок, каждая из которых в наглядной форме демонстрирует тесную ассоциацию энтероцитов с лимфоцитарными элементами лимфоидного узелка. Представляется возможность убедится, что вершину такой колонки занимает один или два энтероцита, ниже от которых столбиками располагаются лимфоцитарные элементы. По мере углубления в толщу лимфоидного узелка, они становятся все более разреженными, теряясь, как было отмечено выше, в извилисто расположенных лимфоидных тяжах. При рассмотрении данных лимфоэпителиальных колонок, толщина которых находится в пределах 10 мкм, обращает внимание, что венчающие их энтероциты отличаются особой формой, заключающейся в наличии на их боковых (апроксимальных) поверхностях углублений, которые сообщаются напрямую с необычно широкими для кишечного эпителия межклеточными щелями, ширина которых иногда достигает 4 мкм (рис. 3). При этом во многих местах видно, что в пограничной зоне лимфоидной ткани эти щели сообщаются с ее интерстициальными прослойками, тогда как со стороны люминальной поверхности они закрыты плотными, замыкающими контактами. Именно эти межклеточные щели придают фолликул-ассоциированному эпителию строго упорядоченную форму в виде лимфоэпителиальных колонок, вершины которых венчаются одним или двумя цилиндрическими энтероцитами. Ввиду наличия у них боковых инвагинаций (карманов) их можно признать М-клетками, однако, согласно существующим представлениям, цитоплазматические карманы М-клеток являются вместилищем для антигенпрезентующих клеток и лимфоцитов, что совершенно несоразмерно с шириной наблюдаемых

цитоплазматических инвагинаций. Последнее становится еще более очевидным с учетом того, что поперечный размер указанных энтероцитов, согласно полученным данным, равен всего лишь 10 мкм. Из микрофотографии явствует, что лимфоцитарные элементы находятся в виде колонок под базальными отделами данных энтероцитов (рис. 3).

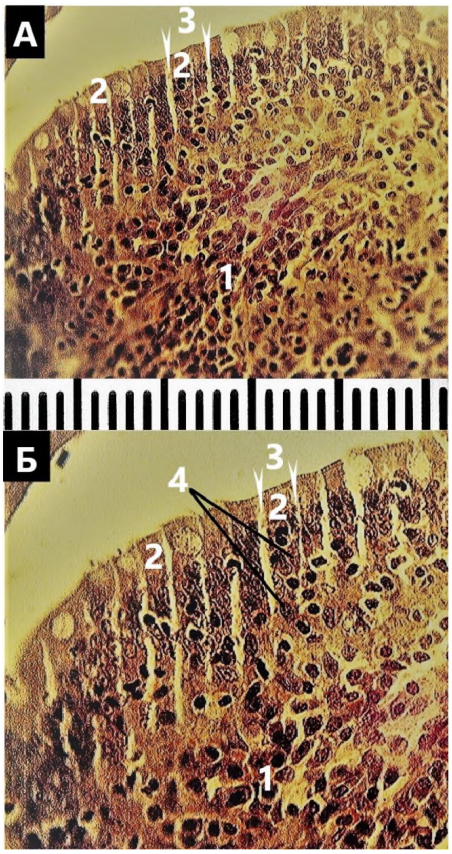

Рис. 3. Апикальный отдел лимфоидного узелка пейеровой бляшки тонкой кишки. Парафиновый срез; окраска гематоксилином и эозином. А – объектив 40 (одно деление масштабной шкалы – 10 мкм), Б – объектив 100

1 – лимфоидные элементы; 2 – лимфоэпителиальные колонки и 3 – разделяющие их межклеточные щели; 4 – дендритные клетки

Таким образом, последние никаким образом не совпадают с существующими представлениями об М-клетках.

Принимая во внимание, что данная форма организации фолликул-ассоциированного эпителия пейеровых бляшек на гистологических срезах встречается редко, проведено более тщательное, целенаправленное изучение серийных парафиновых срезов, в результате чего обнаружены аналогичные образования, однако в другом, противоположном ракурсе сечения. В данном случае срез выявил их в плоскости, приближенной к люминальной поверхности пейеровой бляшки. На полученной микрофотографии запечатлены пролегающие параллельными рядами клеточные структуры, разделенные светлыми промежутками, в которых в продольном сечении распознаются вышеописанные лимфоэпителиальные колонки (рис. 4).

Следует обратить внимание, что ширина каждого такого клеточного ряда только немногим превышает 10 мкм, а самые широкие щелевые просветы между ними находятся в пределах 4 мкм, что в точности совпадает с их метрической оценкой в колонковой форме. Следовательно, данные лимфоэпителиальные ассоциации не являются в действительности раздельно колонковыми по форме образования-ми, а представляют собой параллельно упорядоченные по люминальной поверхности лимфоидного узелка ряды фолликул-ассоциированного эпителия, в связи с чем считаем целесообразным называть их колонковорядными лимфоэпителиальными фракталами (самоподобно повторяющиеся фигуры). По цитологическому составу они представляют собой ряды последовательно соединенных между собой типичных энтероцитов, среди которых, в неравномерном распределении, поодиночке, находятся лимфоцитарные элементы и бокаловидные клетки (рис. 4).

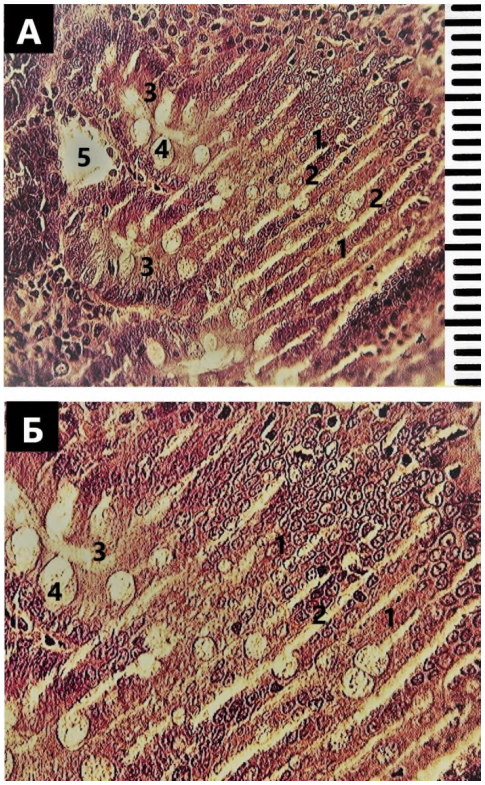

Рис. 4. Тангенциальный (парафиновый) срез лимфоидного узелка пейеровой бляшки тонкой кишки. Окраска гематоксилином и эозином. А – объектив 40 (одно деление масштабной шкалы – 10 мкм), Б – объектив 100

1 – лимфоэпителиальные ряды, 2 – межклеточные щели, разделяющие их; 3 – профильные силуэты внутриузелковых крипт, 4 – их бокаловидные клетки; 5 – поперечный профиль кровеносного сосуда

Следует отметить, что далеко не всегда произвольные гистологические срезы позволяют обнаружить фолликул-ассоциированный эпителий пейеровых бляшек в такой, как представлено выше, строгой конфигурации, что зависит от случайного соотношения между плоскостью среза и конфигурацией тканевых структур в их трехмерном объеме. В подавляющем большинстве случаев при гистологическом изучении лимфоидных узелков пейеровых бляшек их фолликул-ассоциированный эпителий является более привычной по описаниям в литературе формой в виде относительно плоского

или, чаще всего, неровного (почковидного) слоя эпителиальных клеток, примерно так, как это показано в начале описания на рис. 1 и 2. В этом отношении данные исследования полностью совпадают с имеющимися в литературе описаниями, согласно которым фолликул-ассоциированный эпителий пейеровых бляшек рассматривается в качестве монослоя разных по специализации энтероцитов, состоящих преимущественно из абсорбирующих, каемчатых клеток, среди которых кластерно рассредоточены другие их типы и выделяются, прежде всего, бокаловидные клетки, а также эндокриноциты и М-клетки, составляющие 10% от общей популяции [2,8,14].

Проведенные исследования показали, что выявление бокаловидных клеток на гистологических срезах не вызывает никаких затруднений, эндокриноциты идентифицируются с некоторым затруднением, тогда как М-клетки идентифицировать весьма сложно. Их четкому опознанию не помогают даже приводимые многими авторами иллюстрации, на которых чаще всего микрофотографии подменяются интерпретирующими графическими изображениями. В связи с этим самыми надежными методами для идентификации М-клеток являются методы электронной микроскопии [11,16,19].

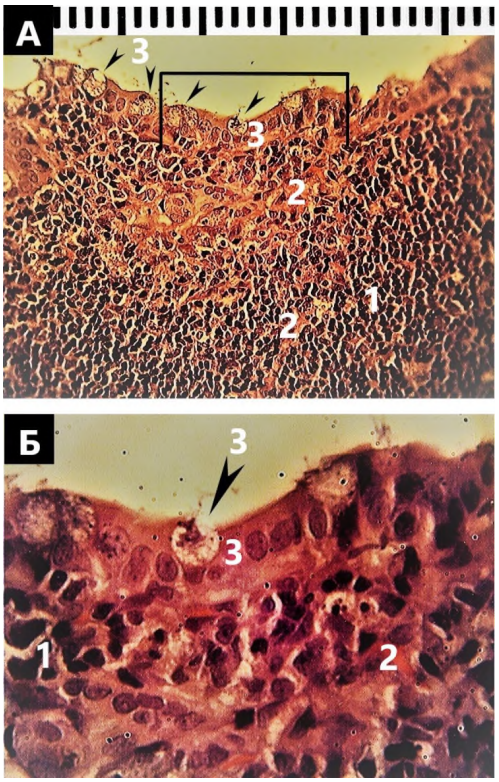

Рис. 5. Апикальный отдел лимфоидного узелка пейеровой бляшки тонкой кишки. Парафиновый срез; окраска гематоксилином и эозином. А – объектив 40 (одно деление масштабной шкалы – 10 мкм). Прямоугольной скобой указан участок, который представлен на нижней микрофотографии (Б) при большем увеличении (объектив 100)

1 – лимфоцитарные элементы; 2 – соединительнотканные прослойки; 3 – фолликул-ассоциированный эпителий, среди которого находятся бокаловидные клетки с явлениями фагоцитоза (указано стрелками)

Обычные гистологические препараты, на которых в ходе исследования пытались обнаружить цитологические признаки, принадлежащие именно М-клеткам, оказались не состоятельными, в результате того, что многие из этих признаков свойственны и другим типам кишечного эпителия, ассоциированного с лимфоидными узелками. Обращает на себя внимание, что в апикальных отделах некоторых из бокаловидных клеток имеются явные признаки фагоцитоза какого-то корпускулярного материала (рис. 5). Такое явление довольно распространено и наблюдается в чередующемся порядке по всей апикальной поверхности лимфоидных узелков. Согласно данным некоторых авторов [7,18,20], фагоцитарными свойствами обладают практически все клетки фолликул-ассоциированного эпителия пейеровых бляшек, что не согласуется с концепцией о М-клетках как об единственных клеточных структурах, осуществляющих посредническую роль между антигенным содержимым кишечника и лимфоидной тканью пейеровых бляшек.

Заключение. Таким образом, результаты проведенного исследования свидетельствуют, что тесное взаимодействие между кишечным эпителием и лимфоидными узелками пейеровых бляшек по структурному воплощению намного многообразнее и сложнее, чем это представлено в литературе. Согласно общепринятой концепции, данное взаимодействие структурно закреплено в тесной связи между непрерывным по протяжению, поляризованным однослойным кишечным эпителием с подлежащими к нему антигенпрезентирующими клетками лимфоидных узелков. При этом в данном фолликул-ассоциированном эпителии среди обычных типов энтероцитов (абсорбирующие, бокаловидные и эндокриноциты) отмечаются особые клетки, наделенные способностью к трансцитозу различных антигенных структур (макромолекулы и микроорганизмы) и передачи их в неизмененном виде макрофагам и дендритным клеткам, занимающим место в цитоплазматических карманах этих клеток, известных под названием М-клетки. Следует отметить один существенный изъян в этом представлении, который заключается в том, что трудно себе представить таких размеров цитоплазматические инвагинации (карманы) отдельных энтероцитов, именуемых М-клетками, в которых могли бы помещаться целиком несколько других клеток, осуществляющих процессинг антигенов и презентацию информации о них лимфоцитам, расположенным рядом. Этим замечанием мы не ставим под сомнение данную концепцию об организации фолликул-ассоциированного эпителия и наличия в нем М-клеток. В своих исследованиях стремились наглядно удостовериться в этом. Однако оказалось, что с помощью обычных традиционных гистологических методов, к сожалению, не достигли удовлетворительного результата. Тем не менее, в процессе исследования и досконального знакомства с литературой к решению этой задачи сложился несколько иной подход, который планируется реализовать в дальнейшем.

Наряду с вышепредставленной формой организации фолликул-ассоциированного эпителия пейеровых бляшек, совершенно случайно при изучении серийных парафиновых срезов, нами обнаружена неизвестная по сей день форма ассоциации кишечного эпителия с лимфоидными узелками, которая подробно описана под названием колонковорядных лимфоэпителиальных фракталов. Следует обратить внимание на наличие между ними необычно широких

межклеточных щелей, которые разделяют не только каемчатые энтероциты, но и расположенные под ними столбики лимфоцитарных элементов. Щели явно указывают на прямой парацеллюлярный перенос из кишечного содержимого относительно больших объемов жидкости с растворенными в ней дисперсными веществами. Очевидно, что при ширине в 4 мкм они способны пропускать не только макромолекулы, но и бактерии, на которые в состоянии реагировать соответствующие иммунокомпетентные клетки лимфоцитарных колонок. С этой точки зрения, венчающие их энтероциты не могут претендовать на роль М-клеток, однако в совокупности в составе колонковорядных фракталов они являются фолликул-ассоциированным эпителием.

ЛИТЕРАТУРА

1. Булатова ЕМ, Богданова НМ, Габрусская ТВ, Лобанова-дайн ЕА. Иммунитет: традиционные представления и новые данные о формировании иммунного ответа в онтогенезе. Педиатрическая фармакология. 2008;5(5):78-87.
2. Быков АС, Караулов АВ, Цомартова ДА, Карташкина НЛ, Горячкина ВЛ, Кузнецов СЛ, и др. М-клетки – один из важных компонентов в инициации иммунного ответа в кишечнике. Russian Journal of Infection and Immunity = Infektsiya i immunitet. 2018, 8(3):263-272.
3. Васютина МЛ, Смирнова СВ. Сравнительный анализ препаратов, используемых для общей анестезии у крыс. Вестник новгородского государственного университета. 2015;86(1):41-43.
4. Гринь ВГ. Загальний принцип будови лімфоїдних вузликів у складі пейєрових бляшок тонкої кишки білих щурів. Вісник проблем біології і медицини. 2019;2,2(151):200-204.
5. Про затвердження Порядку проведення науковими установами дослідів, експериментів на тваринах. Наказ Міністерства освіти і науки, молоді та спорту України № 249 від 01.03.2012 р. – Офіційний вісник України. – 2012. – № 24. – С. 82. Стаття 924, код акта 60909/2012 [Електронний ресурс]. – Режим доступу: https://zakon.rada.gov.ua/laws/show/z0416-12.
6. Рыбакова АВ, Макарова МН. Санитарный контроль экспериментальных клиник (вивариев) в соответствии с локальными и международными требованиями. Международный вестник ветеринарии. 2015;4:81-89.
7. Фальчук ЕЛ, Марков АГ. Изучение барьерных характеристик эпителия пейеровых бляшек крысы. Вестник СПбГУ. 2015;3(3):75-86.
8. Camille J, Hugot JP, & Barreau F, et al. Peyer's Patches: The Immune Sensors of the Intestine. International Journal of Inflammation. 2010;10:1-12.
9. Corr SC, Gahan CC, Hill C. M-cells: origin, morphology and role in mucosal immunity and microbial pathogenesis. FEMS immunology and medical microbiology. 2008;52:2-12.
10. Dillon A, Lo DD. M Cells: Intelligent Engineering of Mucosal Immune Surveillance. Front Immunol. 2019 Jul 2;10:1499.
11. El-Bassouny, Dalia R, Tarek E. Ultrastructural study on microfold cells and microvillus cells in the follicle-associated epithelium over Peyer's patches in albino rat. The Egyptian Journal of Histology. 2013;36(4):837-846.
12. European Parliament and of the Council. On the protection of animals used for scientific purposes. Directive 2010/63/EU (sept. 22, 2010). Official Journal of the European Union. 2010;53:276:33-79.
13. Hryn VH, Kostylenko YP, Bilash VP, Ryabushko OB. Microscopic structure of albino rats' small intestine. Wiad Lek. 2019;5:733-738.
14. Hryn VH. Planimetric correlations between Peyer's patches and the area of small intestine of white rats. Reports of morphology. 2018;2(24):66-72.
15. Kanaya T, Ohno H. The Mechanisms of M-cell Differentiation. Biosci Microbiota Food Health. 2014;33(3):91-7.
16. Kraehenbuhl J-P, Neutra MR. Epithelial M cells: differentiation and function Annu. Res.Cell Dev. 2000;16:301-332.
17. Mabbott NA, Donaldson DS, Ohno H, Williams IR, Mahajan A. Microfold (M) cells: important immunosurveillance posts in the intestinal epithelium. Mucosal Immunol. 2013 Jul;6(4):666-77.
18. Neutra MR, Mantis NJ, Kraehenbuhl JP. Collaboration of epithelial cells with organized mucosal lymphoid tissues. Nature Immunology. 2001;2: 1004-1009.
19. Owen RL, Jones AL. Epithelial cell specialization within human Peyer's patches: an ultrastructural study of intestinal lymphoid follicles. Gastroenterology. 1974 Feb;66(2):189-203.
20. Sachiko O, Toshifumi Y, Keigi C, Midori Y, Tetsurou I, Wang-Mei Q, et al. Ultrastructural Study on the Differentiation and the Fate of M cells in Follicle-Associated Epithelium of Rat Peyer's Patch. The Journal of veterinary medical science. The Japanese Society of Veterinary Science. 2007;69:501-508.

SUMMARY

STRUCTURAL FORM OF THE FOLLICLE-ASSOCIATED EPITHELIUM OF PEYERS' PATCHES OF THE ALBINO RATS' SMALL INTESTINE

[1]Hryn V., [1]Kostylenko Yu., [1]Korchan N., [2]Lavrenko D.

[1]Ukrainian Medical Stomatological Academy, Department of Human Anatomy, Poltava, Ukraine; [2]Ukrainian Medical Stomatological Academy, Department of Clinical Anatomy and Operative Surgery, Poltava, Ukraine

The paper was aimed at detailed specification of microscopic structure of the intestinal epithelium, associated with lymphoid nodules of the Peyer's patches of the albino rats' small intestine.

30 mature albino male rats weighted 200,0±20,0 g were involved into the study. Slices of the small intestine with Peyer's patches have been analyzed. Serial paraffin sections have been studied using the "Konus' light microscope. Morphometric characteristics of the tissue structures have been obtained using the Sigeta X 1 mm/100 Div.x0.01mm object-micrometer.

The findings of the study of serial paraffin sections have discovered a hitherto unknown form of association of the intestinal epithelium with lymphoid nodules, which was called column-inline lymphoepithelial fractals. Between them, wide intercellular fissures were found; they separated both the limbic enterocytes, and columns of lymphocytic elements, located beneath them.

Keywords: follicle-associated epithelium, Peyer's patches, lymphoepithelial fractals.

РЕЗЮМЕ

СТРУКТУРНЫЕ ФОРМЫ ФОЛЛИКУЛ-АССОЦИИРОВАННОГО ЭПИТЕЛИЯ ПЕЙЕРОВЫХ БЛЯШЕК ТОНКОЙ КИШКИ БЕЛЫХ КРЫС

[1]Гринь В.Г., [1]Костиленко Ю.П., [1]Корчан Н.А., [2]Лавренко Д.А.

Украинская медицинская стоматологическая академия, [1]кафедра анатомии человека; [2]кафедра клинической анатомии и оперативной хирургии, Полтава, Украина

Целью исследования явилось определение специфики микроскопического строения кишечного эпителия, ассоциированного с лимфоидными узелками пейеровых бляшек тонкой кишки белых крыс.

Исследование проведено на 30 белых крысах-самцах репродуктивного возраста, массой 200,0±20,0 грамм. Материалом для изучения служили участки тонкой кишки с пейеровыми бляшками. Под световым микроскопом «Konus» изучены серийные парафиновые срезы. Морфометрические характеристики тканевых структур получали с помощью объект-микрометра Sigeta X 1 мм/100 Div.x0.01 мм.

При изучении серийных парафиновых срезов обнаружена неизвестная по сей день форма ассоциации кишечного эпителия с лимфоидными узелками, которая названа колонковорядными лимфоэпителиальными фракталами. Между ними обнаружены широкие межклеточные щели, которые разделяют не только каемчатые энтероциты, но и расположенные под ними столбики лимфоцитарных элементов.

რეზიუმე

თეთრი ვირთაგვების წვრილი ნაწლავის პეიერის ფოლაქების ფოლიკულ-ასოცირებული ეპითელიუმის სტრუქტურული ფორმები

[1]ვ. გრინი, [1]იუ. კოსტილენკო, [1]ნ. კორჩანი, [2]დ. ლავრენკო

უკრაინის სამედიცინო სტომატოლოგიური აკადემია, [1]ადამიანის ანატომიის კათედრა;[2]კლინიკური ანატომიისა და ოპერაციული ქირურგიის კათედრა, პოლტავა, უკრაინა

კვლევის მიზანს წარმოადგენდა თეთრი ვირთაგვების წვრილი ნაწლავის პეიერის ფოლაქების ფოლიკულ-ასოცირებული ეპითელიუმის სტრუქტურული ფორმების სპეციფიკის განსაზღვრა.

კვლევა ჩატარდა რეპროდუქციული ასაკის 30 თეთრ მამრ ვირთაგვაზე წონით 200.0±20.0 გრ. კვლევის მასალას წარმოადგენდა წვრილი ნაწლავის ნაწილები პეიერის ფოლაქებით. პარაფინის სერიული ანათლები შესწავლილია «Konus»-ის სხივური მიკროსკოპის მეშვეობით. ქსოვილის სტრუქტურების მორფომეტრიული მახასიათებლები მიღებულია Sigeta X1მმ/100 Div. x0.01 მმ ობიექტ-მიკრომეტრის გამოყენებით. პარაფინის სერიული ანათლების შესწავლის შედეგად გამოვლინდა ნაწლავის ეპითელიუმის ლიმფოიდურ კვანძებთან ასოცირებული, დღემდე უცნობი, ფორმა, რომელიც წოდებულია სვეტურ-რიგის ლიმფოეპითელური ფრაკტალებად. მათ შორის აღმოჩენილია ფართო უჯრედშორისი ნაპრალი, რომელიც ყოფს არა მხოლოდ შემოსაზღვრულ ენტეროციტებს, არამედ მათ ქვეშ მდებარე ლიმფოციტურ ელემენტების სვეტებსაც.

DISTRIBUTION OF INTRAEPITHELIAL LYMPHOCYTES AND MACROPHAGES IN CERVICAL MICROENVIRONMENT DURING THE PROGRESSION OF CERVICAL INTRAEPITHELIAL NEOPLASIA

Manjgaladze K., Tevdorashvili G., Alibegashvili T., Gachechiladze M., Burkadze G.

Tbilisi State Medical University, Georgia

Cervical cancer represents second most common cancer after breast cancer in Georgian women [1]. Cervical cancer develops from pre-cursor lesions collectively named as cervical intraepithelial neoplasia (CIN). There are three different grades of CIN, including CIN1, CIN2 and CIN3 [2]. Histologically CIN1 is characterised with maturation of upper two thirds of epithelium, slight and variable cellular and nuclear atypia and sometimes with viral cytopathic effect (koilocytosis). Mitotic figures might be present in lower third of the epithelium. However, pathological mitoses are not detected. In case of CIN2, maturation is detected in upper half of the epithelium. Nuclear atypia is present in both halves of the epithelium and usually mitotic figures are present in lower two thirds of epithelium. Pathological mitoses might be present. In CIN3 epithelial maturation may not detected. Nuclear atypia is present in whole thickness of epithelium, mitotic figures are numerous and detected through the epithelium. Pathological mitoses are common [2]. The major risk factor of the development of cervical intraepithelial neoplasia and cervical carcinoma is human papilloma virus (HPV). There are more than 100 HPV subtypes, from which only part of them, so called high-risk HPV types can cause the cancer. These high-risk HPV types, including HPV 16 and 18 are characterised with the expression of two types of early genes, named E6 and E7, which play the major role in cervical carcinogenesis.

Developing tumors, including CIN and cervical cancer are surrounded by tumor microenvironment (TME), represented by tumor stroma, tumor vasculature, tumor infiltrating lymphocytes, macrophages and other tumor associated cells. TME is a unique milieu, which is developed together with the progression of tumor, as a result of the interaction with host organism. TME