

hood and gradually declines adulthood in males, and a decrease of the index to 90% is observed in females in the middle adulthood, which remains stable until the late adulthood. Rokhlin index is characterized by the same pattern as the previous one, i. e. the decrease with age, but pronounced reduction of the index is observed in women of the middle adulthood (67%), and in men in late adulthood (59%). Sharmazanova index is the least variable if compared to the previous ones and its values gradually decreases with age, regardless of gender. Thus, the results of the study indicate that height dimensions of lumbar vertebrae, especially the medium one, decrease, but sagittal and anterior dimension increase in both sexes with age. The first signs of decline of Barnett-Nordin, Rokhlin and Sharmazanova indices are observed in subjects of the middle adulthood; however, they are more pronounced in women; especially this is true for Rokhlin index.

Keywords: lumbar spine, X-ray examination, morphometric analysis, osteoporosis indices.

Рецензент — проф. Шерстюк О. О.

Стаття надійшла 02.02.2017 року

© Покотило В. Ю.

УДК 611.127+[611.127:611.13/16]-018-019:615.212.7

Покотило В. Ю.

УЛЬТРАСТРУКТУРНІ ОСОБЛИВОСТІ МІОКАРДА ЩУРА ТА ЙОГО ГЕМОМІКРОЦИРКУЛЯТОРНОГО РУСЛА НА РАННІХ ТЕРМІНАХ ПЕРЕБІГУ ОПІОЇДНОЇ ІНТОКСИКАЦІЇ

Львівський національний медичний університет

імені Данила Галицького (м. Львів)

sudmedvira@gmail.com

Робота виконана у відповідності з планом наукових досліджень Львівського національного медичного університету імені Данила Галицького і є частиною планової науково-дослідної роботи кафедри нормальної анатомії «Функціональна анатомія ряду органів та архітектоніка їх судинного русла у пре- і постнатальному періодах онтогенезу при експериментальних порушеннях гемомікроциркуляції, реконструктивних операціях та цукровому діабеті» (№ державної реєстрації 0195U006511).

Вступ. Згідно даних фахової літератури, серед наркотичних речовин, що найчастіше споживають наркозалежні особи, використовуються опійні алкалоїди та їх синтетичні аналоги. Окрім цього, на сьогоднішній день група опіоїдних анальгетиків широко застосовується при синдромі хронічного болю. Виходячи з можливостей сучасної клінічної медицини, слід вважати, що синдром хронічного болю може бути ефективно контрольований у більшості випадків клінічних ситуацій. Це, в першу чергу, відноситься до контингенту інкурабельних онкологічних хворих із синдромом нестерпного болю, який може бути ліквідовано у 80-90% пацієнтів, навіть у IV стадії розвитку пухлинного процесу. Для вирішення цього складного завдання розроблено цілий ряд медикаментозних шляхів та методів впливу на таке страждання, найефективнішим з яких є фармакотерапія із застосуванням наркотичних (опіоїдних) анальгетиків [4,5,6]. Отож, значне використання наркотичних речовин, зростання їх обігу та поширення наркоманії зумовлює необхідність детального вивчення впливу опіоїдів на організм людини. Згідно даних фахової літератури науковці частіше торкаються питання впливу опіоїдів на нервову, гепатобіліарну системи, тимус, селезінку, нирки, наднирники [2,3,8,10]. Описані

також морфологічні зміни серця наркоспоживачів, як на мікро-, так і на ультраструктурному рівні [9], проте залишається незрозумілим остаточно ні патогенез впливу опіоїдів на міокард та його гемомікроциркуляторне русло, ні які морфологічні зміни викликають саме опіоїди, оскільки багато дослідників пов'язують зміни у внутрішніх органах наркоманів із способом життя та супутніми токсичними речовинами, які часто утворюються внаслідок самостійного виготовлення наркоречовини [1,8]. Більшість висновків ґрунтуються на клінічному використанні препаратів, без достатнього експериментального дослідження, зокрема щодо морфологічних змін, що є неприпустимим.

Мета дослідження. Встановити та описати морфологічні зміни міокарда щура та його гемомікроциркуляторного русла на ультраструктурному рівні під впливом налбуфіну на 7-му та 14-ту доби експериментальної опіоїдної інтоксикації.

Об'єкт і методи дослідження. Дослідження виконані на 48 лабораторних статевозрілих білих щурах-самцях, масою 130-200 г, віком 3,5-4,5 місяці. Тварин для проведення дослідження ретельно відбирали. Кожну тварину оглядали, зважували та проводили маркування. Відібрану групу тварин утримували в окремій клітці на стандартному харчовому раціоні віварію. Ретельний огляд сприяв запобіганню попадання тварин з проявами внутрішньовіварійної інфекції у групи контролю та експерименту. Тварини були розділені на дві групи – експериментальну та контрольну. Щурам піддослідної групи вводили щоденно дом'язово опіоїд «Налбуфін» (налбуфіна гідрохлорид) виробництва Rusan Pharma із підвищенням дози з 8 мг/кг до 15 мг/кг згідно наступної схеми: I тиждень – 8 мг/кг, II тиждень – 15 мг/кг [7]. Щурам контрольної групи

вводили дом'язово розчин хлориду натрію. Матеріал для дослідження представлений препаратами серця. Матеріал для проведення морфологічного дослідження забирали під контролем біохімічних показників крові (ПОЛ, зокрема: супероксид-дисмутаза, каталаза, диальдегід малонату, глутатіон-пероксидаза, глутатіон-трансфераза). Забір матеріалу для дослідження проводили щотижня шляхом знекровлення тварин після введення внутрішньоочеревинно тіопенталу натрію. Всі дослідження проводились згідно положень Директиви Європейського співтовариства від 24 листопада 1986 р. та були затверджені комісією з біоетики Львівського національного медичного університету імені Данила Галицького, протокол № 1 від 20 лютого 2016 року.

Для отримання ультратонких зрізів за допомогою леза вирізали фрагменти тканини серця щура, яку відразу ж поміщали у велику краплю 2% розчину чотириокису осмію на 0,1 М фосфатному буфері (рН 7,36) з сахарозою. Після цього, знежиреним в ацетоні лезом, вирізали смужки тканини серця розміром 0,8 x 0,1 x 0,1 см і швидко перенесли їх в іншу краплю фіксуючого розчину цього ж складу, розміщеного на пластинці зуболікарського воску, що лежала на льодяній плиті.

Зі смужок вирізали шматочки (тканинні блоки) тканини серця кубічної форми об'ємом 1 мм³. Тканинні блоки фіксували у 2% розчині чотириокису осмію на 0,1 М фосфатному буфері (рН 7,36) з додаванням сахарози впродовж 2 год. Після цього їх відмивали буферним розчином цього ж складу (4 свіжі порції по 15 хвилин у кожній). Проведення матеріалу здійснювали за стандартною схемою [11]. Ультратонкі зрізи готували на ультрамікротомі УМТП-3М за допомогою скляних ножів, виготовлених на приладі ССН-1. Для дослідження відбирали зрізи сріблястого або ніжно-лимонного кольору. Зрізи контрастували спочатку в 2% розчині ураніацетату, а потім – цитрату свинцю [12]. Вивчення і фотографування матеріалу проводили за допомогою мікроскопу УЕМВ-100К (Україна) при прискорюючій напрузі 75 кВ і збільшеннях на екрані мікроскопа 4000-24000 x.

Результати досліджень та їх обговорення. У щурів, яким протягом тижня вводили дом'язово

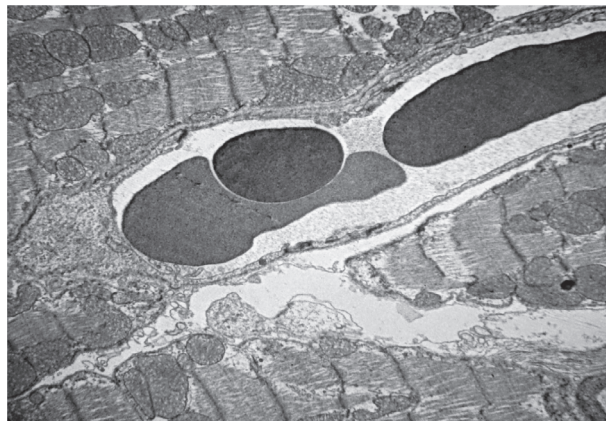

Рис. 1. Зона гістогематичного бар'єру міокарда передсердь щура на 7-му добу перебігу експерименту. Збільшення x 5 000.

опіюїд «Налбуфін» у дозі 8 мг/кг ваги тіла при ультраструктурному дослідженні виявляли зміни у вигляді мозаїчного пошкодження сусідніх кардіоміоцитів (**рис. 1**). Поряд розміщені відносно збережені кардіоміоцити і повністю зруйновані. Збережений кардіоміоцит з ознаками внутрішньоклітинного набряку. У пошкодженому кардіоміоциті міофібрили зруйновані, розволоконені. Виявлено збільшення набряку строми, де розміщуються залишки плазматичної мембрани, уламки кардіоміоцитів. Подекуди спостерігаються ознаки розволоконення міофібрил та залишки зруйнованих кардіоміоцитів. М-лінії, Z-диски пошкоджені. Т-система розширена та зруйнована. Мітохондрії різні за формою, розмірами з ознаками часткової деструкції, просвітленням їх матриксу, а також відсутність грудок глікогену. Спостерігається вихід у цитоплазму лізосом. Саркоплазма вакуолізована. Сарколема на 1-му тижні збережена, поодинокі деструктивні зміни в мітохондріях в ділянці прилягання їх до сарколеми. Виявлено фібробласти між двома сусідніми кардіоміоцитами. Ядро фібробласта з ознаками апоптозу. Базальна мембрана пошкоджена, піноцитозні пухирці збільшені (**рис. 2**).

Між кардіоміоцитами наявний набряк, що може свідчити про порушення кровообігу в ділянці кардіоміоцитів. Характерним є щільне прилягання судини до кардіоміоцита. В ділянці контакту ендотеліоцита з кардіоміоцитом спостерігається потовщення стінки ендотеліоцита. В ній виявляються структури невизначеної природи, що нагадують уламки органел, форменні елементи крові та клітинні елементи сполучної тканини. Дані зміни характерні для ранніх ішемічних проявів у кардіоміоцитах передсердь та судинах, що його кровопостачають. В просвіті збереженої судини спостерігається сладж-синдром. В цитоплазмі ендотеліоцитів відмічається помірний набряк, велика кількість лізосом, рибосом. В просвіті судини – адгезовані еритроцити, пальцеподібні випинання мембрани ендотеліоцита, зменшення щільності глікогену; Z-диск, М-лінія збережена.

В просвіті судини різні за формою та розмірами ендотеліоцити. Ядро ендотеліоцита з ознаками апоптозу: маргінальне розміщення хроматину, інвагінації та випини ядерної оболонки. Ядерця частково

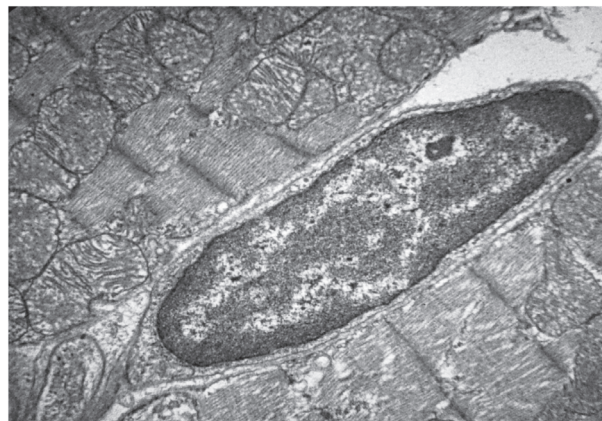


Рис. 2. Ділянка кардіоміоцита з фібробластом на 7-му добу перебігу експерименту. Збільшення x 5 000.

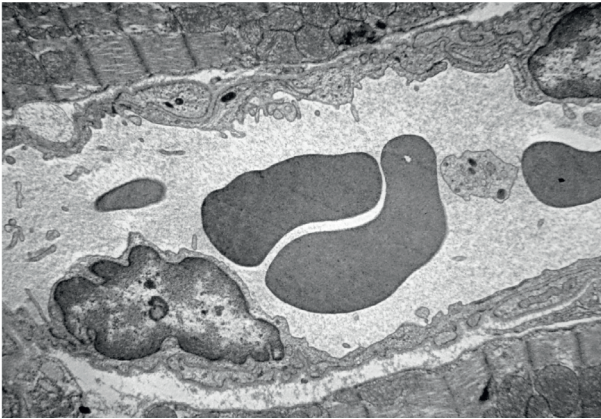

Рис. 3. Зона гістогематичного бар'єру на 7-му добу перебігу експерименту. Судина м'язового типу. Збільшення x 4 000.

зруйновані. Порушення ядерно-цитоплазматичного співвідношення в ендотеліоцитах. Мембрана з пальцеподібними випинами та інвагінаціями. Зовнішня еластична мембрана звичайної товщини. Утворення тромбоцитарно-еритроцитарного згустка (**рис. 3**).

Спостерігається незначний периваскулярний набряк. В просвіті судини – клітинний детрит (**рис. 4**). Цитоплазма ендотеліоцита потовщена, з великою кількістю піноцитозних пухирців. Інтима

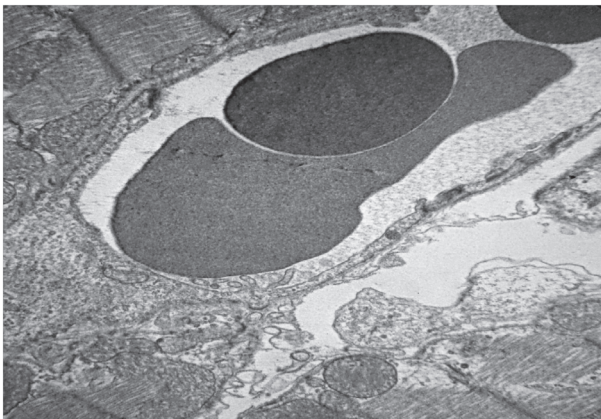


Рис. 5. Зона гістогематичного бар'єру передсердя на 7-му добу перебігу експерименту. Збільшення x 5 000.

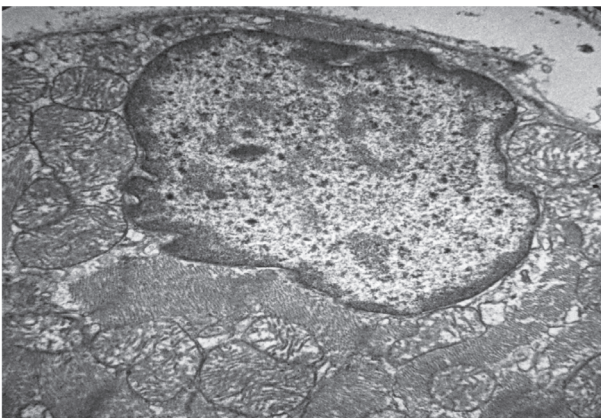


Рис. 6. Крайове розміщення ядра кардіоміоцита на 14-ту добу перебігу експерименту. Зруйнована сарколема кардіоміоцита. Збільшення x 18 000.

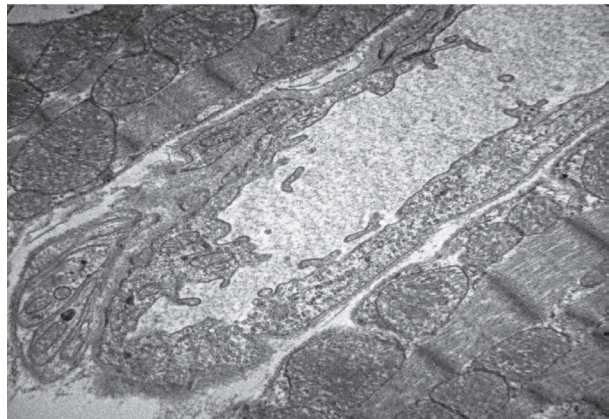


Рис. 4. Зона гістогематичного бар'єру з нервовим пучком на 7-му добу перебігу експерименту. В просвіті мікросудини – клітинний детрит. Збільшення x 5 000.

судин з пальцеподібними випинами. Лізосоми з'являються, як в цитоплазмі ендотеліоцита, так і в нервових волокнах.

На люмінальній поверхні еритроцита – складки, випини, незначно вакуолізована цитоплазма ендотеліоцита. Посереді збільшення піноцитозних пухирців. На люмінальній поверхні ендотеліоцитів є випини, але без складок. Наявні ознаки кисневого голодування, а саме пальцеподібні випини мембрани ендотеліоцита у просвіт капіляра. Спостерігаються ознаки енергетичного голодування, а саме зменшення кількості гранул глікогену між мітохондріями із просвітленням цитоплазми. Мітохондріальний матрикс збережений.

В просвіті розширених гемокапілярів знаходяться еритроцити різної електронної щільності, адгезовані до стінки гемокапіляра (**рис. 5**). На люмінальній поверхні ендотеліоцитів пальцеподібні випини мембрани. В цитоплазмі ендотеліоцитів – вакуолізовані рибосоми, піноцитозні пухирці. Базальна мембрана (зовнішня еластична мембрана) зруйнована, розволонена.

Через 14 днів перебігу експерименту на ультраструктурному рівні спостерігаються наростаючі зміни з боку міокарду та його гемомікроциркуляторного русла. Зокрема виявлено внутрішньоклітинний набряк, грудки глікогену частково збережені, роз-

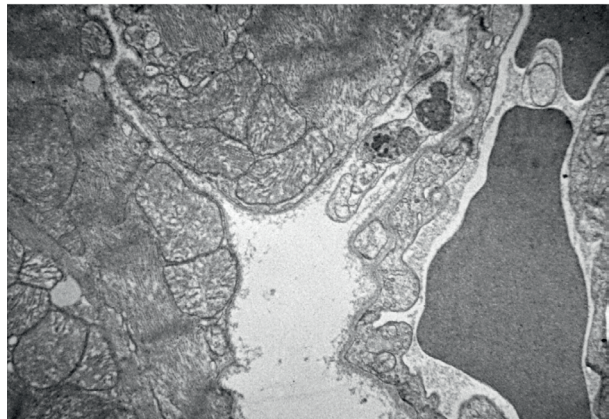


Рис. 7. Ділянка сусідніх кардіоміоцитів на 14-ту добу перебігу експерименту. Збільшення x 5 000.

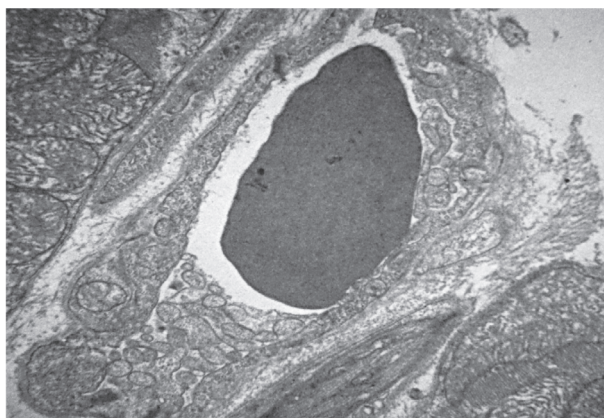


Рис. 8. Ділянка гістогематичного бар'єру на 14-ту добу перебігу експерименту. Збільшення x 5 000.

ширення саркоплазматичного ретикулуму, зруйновану, розволонену сарколему кардіоміоцитів (рис. 6). У саркоплазмі – піноцитозні пухирці та вакуолі. Міофібрили розволонені, пошкоджені. Z-диски, М-лінії пошкоджені, проте трапляються кардіоміоцити, в яких Z-диски, М-лінії частково збережені (рис. 7). Маргінальне розміщення хроматину у ядрі є однією з ознак апоптозу. Ядерце зруйноване. Візуалізується інволюція ядерної оболонки. Ядерно-цитоплазматичне співвідношення порушене. В цитоплазмі – вакуолізація, багато лізосом. Мітохондрії різні за формою та розмірами, подекуди зруйновані з просвітленим матриксом і пошкодженими кристами. Характерним є крайове розміщення мітохондрій. Міофібрили розволонені та зруйновані.

Виявлено значний периваскулярний набряк в ділянці гістогематичного бар'єру (рис. 8). Колагенові волокна набрякли, деякі зруйновані (руйнування стромального компоненту міокарда передсердь). Дрібні судини м'язового типу – артеріоли з потовщеною та зруйнованою стінкою, піноцитозні пухирці і вакуолі різної форми та розмірів. Адгезія еритроцитів до стінки судини.

Стінка гемокапіляра зруйнована, на всьому протязі потовщена, з піноцитозними пухирцями і великими вакуолями. Ядро ендотеліоцита деформоване з маргінально розміщеним хроматином, з ознаками інвагінацій. На люмінальній поверхні ендотеліоцита – інвагінації, випини. Розволонення базальної мембрани (рис. 9).

У просвіті судини макрофаги та велика кількість клітинного детриту з тромбоцитами у периваскулярному просвіті, змінені за формою еритроцити. Люмінальна поверхня еритроцита деформована. Наявна велика кількість піноцитозних пухирців (рис. 10).

Висновки. Введення опіюду налбуфіну призводить до виражених ультраструктурних змін серця щура. Вже на початкових стадіях опіюдної інтоксикації виявлено зміни, які є наслідком компенсаторно-приспосувальних реакцій. При інтоксикації налбуфіном на ранніх термінах перебігу експерименту характерними є вже на 7-му добу ознаки енергетичного голодування, а саме зменшення кількості гранул глікогену між мітохондріями із просвітленням

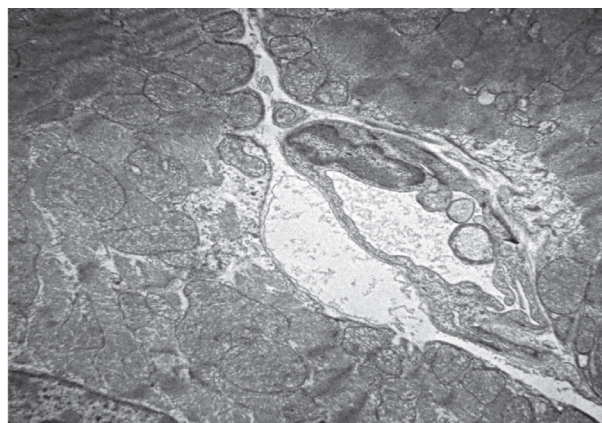


Рис. 9. Зона гістогематичного бар'єру з ознаками периваскулярного набряку на 14-ту добу перебігу експерименту. Збільшення x 4 000.

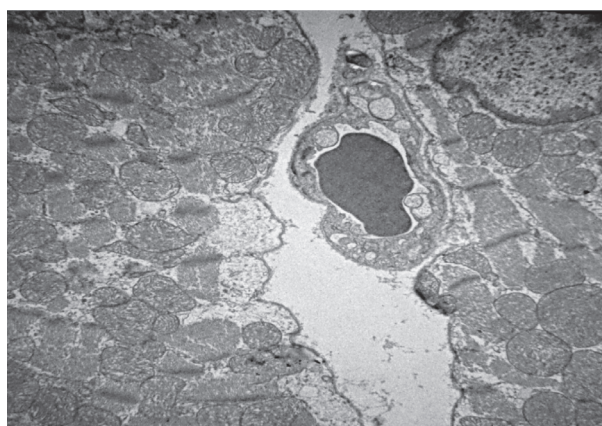


Рис. 10. Зона гістогематичного бар'єру з ознаками периваскулярного набряку на 14-ту добу перебігу експерименту. Збільшення x 4 000.

цитоплазми, кисневого голодування, що проявляються появою пальцеподібних випинів мембрани ендотеліоцита у просвіт капіляра, а також еритроцитарних сладжів. Подекуди спостерігаються ознаки апоптозу, зокрема інвагінації ядерної оболонки та конденсування хроматину.

На 14 добу експерименту при збільшенні дози налбуфіну до 15 мг/кг маси тіла відмічено наростання вище перелічених явищ, а також посилення явищ апоптозу, зокрема маргінальне розміщення хроматину та більш глибокі інвагінації ядерної оболонки або її руйнування. Виявлено вакуолізацію цитоплазми, руйнування ядерця, вихід в просвіт капілярів лізосом, тромбоцитарних мас та детриту. Подекуди міофібрили розволонені або зруйновані. Мітохондрії деформовані, різні за формою та розмірами з ознаками руйнування та зменшення їх кількості.

Перспективи подальших досліджень. Отримані результати дають змогу поглибити уявлення і вирішити питання щодо впливу опіюду на структуру серця та його гемомікроциркуляторне русло, що створює морфологічне підґрунтя для розуміння патогенезу та подальшого пошуку оптимальних методів лікування кардіологічних захворювань у пацієнтів, які змушені тривалий час вживати опіюди, а також наркозалежних осіб.

Література

1. Аркавий И.В. Роль биохимических систем организма в патогенезе и диагностике вторичной соматической патологии у подростков, злоупотребляющих опиатами: автореф. дис. на соискание уч. степени канд. мед. наук: спец. 14.00.46, 14.00.45 «Наркология» / И.В. Аркавий. – М., 2002. – С. 99.
2. Гасанов А.Б. Морфология гипофиза, надпочечников и щитовидной железы при опиатной наркомании / А.Б. Гасанов // Современные проблемы науки и образования. – 2009. – № 6. – С. 44-46.
3. Гасанов А.Б. Функциональная морфология органов иммунной системы при опиатной наркомании / А.Б. Гасанов // Современные проблемы науки и образования. – 2009. – № 6. – С. 47-51.
4. Губський Ю.І. Лікарські засоби в паліативній та хоспісній медицині: проблеми застосування наркотичних (опіоїдних) анальгетиків / Ю.І. Губський, М.К. Хобзей, А.В. Царенко, О.М. Бабійчук, А.Л. Шевчик // Лікарські засоби в паліативній та хоспісній медицині. – 2011. – С. 3-9.
5. Паллиативная помощь // Под ред. Elizabeth Davies, Irene J. Higginson. – ВОЗ. Европейское региональное бюро ВОЗ. Scherfsgsvej 8, DK-2100 Copenhagen, Denmark. – 2005. – С. 32.
6. Паллиативная помощь онкологическим больным // Под ред. проф. Г.А. Новикова, акад. РАМН, проф. В.И. Чиссова. – М.: ООД «Медицина за качество жизни», 2006. – С. 192.
7. Патент № 76564 У Україна, МПК А 61 К 31/00 Спосіб моделювання фізичної опіоїдної залежності у щурів / Онисько Р.М., Пальтов Є.В., Фік В.Б., Вільхова І.В., Кривко Ю.Я., Якимів Н.Я., Фітькало О.С.; патентовласник: Львівський національний медичний університет імені Данила Галицького. – № u201207124; заявл. 12.06.2012; опубл. 10.01.2013, Бюл. № 1.
8. Пиголкин Ю.И. Морфологическая диагностика наркотических интоксикаций в судебной медицине / Ю.И. Пиголкин. – М.: Медицина, 2004. – 303 с.
9. Покотило П.Б. Зміни мітохондріального апарату кардіоміоцитів щурів на ранніх термінах хронічної опіоїдної інтоксикації / П.Б. Покотило // Світ медицини та біології. – 2014. – Вип. 3, Т. 1 (45) – С. 141-144.
10. Чуба П.С. Соматичні розлади в осіб, що вживають наркотики / П.С. Чуба // Інфекційні хвороби. – 2000. – № 2. – С. 70-73.
11. Glauert A.M. Fixation, dehydration and embedding of biological specimens. – In: Practical methods in electron microscopy / A.M. Glauert. – North-Holland (American Elsevier), 1975. – 207 p.
12. Stempac J.G. An important staining method for electron microscopy / J.G. Stempac, R.T. Ward // J. Cell. Biol. – 1964. – № 22. – P. 697-701.

УДК: 611.127+[611.127:611.13/16]-018-019:615.212.7

УЛЬТРАСТРУКТУРНІ ОСОБЛИВОСТІ МІОКАРДА ЩУРА ТА ЙОГО ГЕМОМІКРОЦИРКУЛЯТОРНОГО РУСЛА НА РАННІХ ТЕРМІНАХ ПЕРЕБІГУ ОПІОЇДНОЇ ІНТОКСИКАЦІЇ

Покотило В. Ю.

Резюме. В даній роботі представлені результати експериментального дослідження впливу налбуфіну на ультраструктурну організацію міокарда та його гемомікроциркуляторного русла на ранніх термінах опіоїдної інтоксикації в експерименті. Дослідження виконано на самцях білих щурів вагою 130-200 г, яким вводили щоденно дом'язово опіоїд «Налбуфін» (налбуфіна гідрохлорид) із щотижневим підвищенням дози. Досліджували препарати серця щура на 7-у та 14-у доби. На 7-му добу експерименту переважали зміни, які є наслідком компенсаторно-приспосувальних реакцій і проявлялись ознаками енергетичного голодування, а саме зменшення кількості гранул глікогену між мітохондріями із просвітленням цитоплазми, кисневого голодування, що проявляються появою пальцеподібних випинів мембрани ендотеліоцита у просвіт капіляра, а також поява еритроцитарних сладжів; подекуди спостерігали ознаки апоптозу – інвагінації ядерної оболонки та конденсування хроматину. На 14 добу експерименту при збільшенні дози налбуфіну до 15 мг/кг маси тіла виявлено посилення явищ апоптозу – маргінальне розміщення хроматину та більш глибокі інвагінації ядерної оболонки або її руйнування, вакуолізацію цитоплазми, руйнування ядерця, вихід в просвіт капілярів лізосом, тромбоцитарних мас та детриту; розволокнення або руйнування міофібрил та деформація мітохондрій.

Ключові слова: опіоїд, налбуфін, міокард, гемомікроциркуляторне русло, щур.

УДК: 611.127+[611.127:611.13/16]-018-019:615.212.7

УЛЬТРАСТРУКТУРНЫЕ ОСОБЕННОСТИ МИОКАРДА КРЫСЫ И ЕГО ГЕМОМИКРОЦИРКУЛЯТОРНОГО РУСЛА НА РАННИХ СРОКАХ ТЕЧЕНИЯ ОПИОИДНОЙ ИНТОКСИКАЦИИ

Покотило В. Ю.

Резюме. В данной работе представлены результаты экспериментального исследования влияния налбуфина на ультраструктурную организацию миокарда и его гемомикроциркуляторного русла на ранних сроках опиоидной интоксикации в эксперименте. Исследования выполнены на самцах белых крыс весом 130-200 г, которым ежедневно проводили внутримышечные инъекции налбуфина с еженедельным повышением дозы. Исследовали препараты сердца крысы через 7 и 14 суток. На 7-е сутки эксперимента преобладали изменения, являющиеся следствием компенсаторно-приспособительных реакций и проявлялись признаками энергетического голодания, а именно уменьшением количества гранул гликогена между митохондриями с просветлением цитоплазмы, кислородного голодания, проявляющиеся появлением пальцевидных выпячиваний мембраны эндотелиоцита в просвет капилляра, а также появление эритроцитарных сладжей; иногда наблюдаются признаки апоптоза – инвагинации ядерной оболочки и конденсации хроматина. На 14 сутки эксперимента при увеличении дозы налбуфина до 15 мг/кг массы тела наблюдается усиление явлений апоптоза – маргинальное размещение хроматина и более глубокие инвагинации ядерной оболочки или ее разрушения. Наблюдается вакуолизация цитоплазмы, разрушение

ядрышек, выход в просвет капилляров лизосом, тромбоцитарных масс и детрита; разволокнение или разрушение миофибрилл и деформация митохондрий.

Ключевые слова: опиоид, налбуфин, миокард, гемомикроциркуляторное русло, крыса.

UDC: 611.127+[611.127:611.13/16]-018-019:615.212.7

FEATURES OF THE WHITE RAT'S MYOCARDIUM STRUCTURE AND MICROCIRCULATORY BLOOD FLOW ON EARLY STAGES OF OPIOID INTOXICATION

Pokotylo V. U.

Abstract. The experimental results of research of nalbuphine hydrochloride impact on the white rat's myocardium structure and microcirculatory blood flow on early stages of opioid intoxication were presented in this publication. The experiment was carried out on the white male rats, 130-200 g. body weight. The animals were injected every day by «Nalbuphine» (nalbuphine hydrochloride) and the dose was increased weekly. The samples of the rat's heart were taken every 7-th and 14-th days. The experiment was conducted in accordance with the provision of the European Convention for the protection of the vertebrate animals used for the experimental and another scientific purpose from 24.11.1986 and the approved by Ethical Committee or Institutional Animal Care and Use Committee Approval, protocol № 1 from 20.02.2016.

Results. The nalbuphine hydrochloride administration causes well-expressed ultrastructural changes in the rat's myocardium. The changes, which are the consequences of the compensatory reaction, were revealed at the early stages of opioid intoxication. At the 7-th day, these changes were characterized by the signs of energy starvation: depleting of the glycogen granules between mitochondria with the enlightenment of the cytoplasm, anoxemia, which was expressed as finger-like protrusion of the endotheliocyte's membrane in the capillary lumen, as well as red blood cells sludge. Somewhere the apoptotic signs were revealed, in particular, protrusion of the caryolemma and chromatin condensation.

At the 14-th day of the experiment, after the dose was increased to 15 mg/kg body weight, the changes which were revealed in a previous period, continued to grow. Besides, the apoptotic signs become more significant, in particular, the chromatin was placed close to the margin and caryolemma's protrusions become better expressed or even were destroyed. Moreover, the destruction of nucleoli, the vacuolization of cytoplasm and the migration of the aggregated platelets and lysosomes in the lumen of capillary occurs. Somewhere the easing of myofibrils or even death was revealed. The mitochondria were twisted, different in size with the signs of their destruction and reduction in numbers.

Conclusion. This research has shown, that the ultrastructural changes of the rat's myocardium occurred at the early stages of the opioid's intoxication and were presented by the glycogens' depletion between the mitochondria with enlightening of the cytoplasm, the appearance of the protrusions of endotheliocyte caryolemma in the capillary lumen, the red blood cells sludges appearance, protrusion of the caryolemma and chromatin condensation.

Keywords: opioid, nalbuphine, myocardium, microcirculatory flow, rat.

*Рецензент — проф. Білаш С. М.
Стаття надійшла 08.02.2017 року*

© Ружицька О. В.

УДК 616.716.86-089.843-032:611.318

Ружицька О. В.

МОРФО-ФУНКЦІОНАЛЬНІ ОСОБЛИВОСТІ ЖИРОВОГО ТІЛА ЩОКИ ЛИЦЯ В ЛЮДЕЙ У ЗАЛЕЖНОСТІ ВІД СТАТІ ТА ВІКУ

Львівський національний медичний університет
імені Данила Галицького (м. Львів)

oksanakafedra@gmail.com

Дана робота виконана згідно з планом науково-дослідної роботи кафедри хірургічної та ортопедичної стоматології ФПО ЛНМУ ім. Данила Галицького «Клініко-експериментальне обґрунтування застосування хірургічних та ортопедичних технологій при діагностиці, лікуванні та профілактиці стоматологічних захворювань пацієнтів, обумовлених дефектами та деформаціями зубощелепної системи» (№ державної реєстрації 0115U000047; ІН 30.00.0005.15).

Вступ. Закриття дефектів м'яких тканин в ротовій порожнині є одним із складних хірургічних втручань в сучасній стоматологічній практиці. Тому вивчення відновлення дефектів в ротовій порожнині шляхом трансплантації, особливо ауто трансплантації, присвячено чимало наукових досліджень [5,7,12].

Водночас вивчення жирового тіла щоки як ауто транспланта для використання його з метою закриття малих і середніх дефектів м'яких тканин в ротовій порожнині потребує подальших досліджень. Особливо це стосується морфо-топографічних та морфо-функціональних даних жирового тіла щоки, потрібних при формуванні лоскуту ауто транспланта, відповідно необхідних розмірів для закриття дефектів м'яких тканин, які б відповідали цим дефектам.

Мета дослідження. Дослідити і визначити залежність розмірів жирового тіла щоки (жировий комок Біша) від статі та віку людини.

Об'єкт і методи дослідження. Дослідження виконано на патологоанатомічних препаратах жирового тіла щоки отриманих від трупів людей віком від