

case, the structure of the venous bed of the testicles changed significantly. Thus, the diameter of the postcapillary venules of the testicle was increased by 24.2%, venules – by 21.7%, and veins – by 18.1% ($p < 0.001$). The internal diameter of the venous vessels exceeded the control by 18.75% ($p < 0.001$). The height of venous endothelial cells under these experimental conditions decreased by 5.0% ($p < 0.01$), the diameter of their nuclei by 1.7% ($p < 0.05$). Nuclear-cytoplasmic ratios increased by 9.3% with a high degree of confidence ($p < 0.001$), indicating a violation of structural cellular homeostasis. The relative volume of damaged endothelial cells in the venous vessels of the testicle increased 16.8-fold ($p < 0.001$). Expansion of the venous bed of the testicles in postresection portal hypertension is accompanied by venous plethora, which is complicated by hypoxia, which leads to dystrophy, necrobiosis of cells and tissues of the testicles, and in the long term to infiltrative and sclerotic processes.

Conclusions. The obtained data indicate that structural changes in the venous bed of the testicles at postresection portal hypertension significantly disrupt the drainage of venous blood from the specified organ, worsen its trophic supply and play an important role in the pathomorphogenesis of its lesion.

Key words: testicle, venous bed, postresection portal hypertension.

*Рецензент – проф. Єрошенко Г. А.
Стаття надійшла 28.08.2019 року*

DOI 10.29254/2077-4214-2019-3-152-300-303

УДК 611.316:616.314-76

Медицька А. К., Єрошенко Г. А.

СТРУКТУРНІ ОСОБЛИВОСТІ СЛИЗОВОЇ ОБОЛОНКИ КІНЧИКА ЯЗИКА ЩУРІВ ПІСЛЯ ДІЇ 1 % ЕФІРУ МЕТАКРИЛОВОЇ КИСЛОТИ **Українська медична стоматологічна академія (м. Полтава)**

gala_umsa@ukr.net

Зв'язок публікації з плановими науково-дослідними роботами. Робота є фрагментом НДР «Експериментально-морфологічне вивчення дії криоконсервованих препаратів кордової крові та ембріофетоплацентарного комплексу (ЕФПК), дифереліну, етанолу та 1 % ефіру метакрилової кислоти на морфофункціональний стан ряду внутрішніх органів», № державної реєстрації 0119U102925.

Вступ. В останні роки значний інтерес науковців та лікарів викликають захворювання та зміни язика, який виступає не лише органом, що приймає участь у формуванні харчової грудочки, акті ковтання, смаковому сприйнятті та мовотворенні, але і є «дзеркалом організму» [1]. Разом із тим, до теперішнього часу відсутній єдиний погляд на провідні патогенетичні ланцюги розвитку змін слизової оболонки порожнини рота внаслідок наявності у порожнині рота ортопедичних конструкцій [2,3], користування якими зафіксовано у 40 % осіб від загальної кількості стоматологічних пацієнтів [4]. Використання останніх може викликати в пацієнтів різні ускладнення, і, в першу чергу, запально-реактивні зміни тканин протезного ложа та різних анатомічних ділянок слизової оболонки порожнини рота [5].

Проте в літературних джерелах не досить достатньо висвітлена суть гістофункціональної організації епітелію різних топографічних ділянок язика та особливості її перебування і розладів гемомікроциркуляції за умов впливу метакрилату [6,7,8].

Метою роботи було визначення структурних особливостей слизової оболонки кінчика язика щурів після дії 1 % ефіру метакрилової кислоти.

Об'єкт і методи дослідження. В дослідженні було використано 59 білих безпородних щурів-самців. Контрольну групу склали 13 тварин, експериментальну – 46, яким обробляли слизову оболонку порожнини рота 1% розчином метилового ефіру метакрилової кислоти протягом 30 діб [9]. Утримання і маніпуляції з тваринами проводили відповідно

до «Спільними етичними принципами експериментів на тваринах», прийнятих Першим національним конгресом з біоетики (Київ, 2001), також керувалися рекомендаціями [10]. Після евтаназії тварин на 14 та 30 доби, фрагменти слизової оболонки кінчика язика були ущільнені в епон-812 [11]. Напівтонкі зрізи забарвлювали толуїдиновим синім. Мікрофотографування проводили за допомогою мікроскопу Bioex-3 BM-500T з цифровою мікрофотонасадкою DCM 900 з адаптованими для даних досліджень програмами.

Електрономікроскопічне дослідження проводили на базі лабораторії електронної мікроскопії Інституту морфології Тернопільського національного медичного університету імені І.Я. Горбачевського МОЗ України. Ультратонкі зрізи виготовляли на ультрамікросомі LKB-3 (Швеція). Вивчали в електронному мікроскопі ПЕМ – 125 К (серійний номер 38-76, ТУ 25-07-871-70) при прискорюючій напрузі (50 – 75) КВТ.

Результати дослідження та їх обговорення. Слизова оболонка кінчика спинки язика щурів контрольної групи вкрита багат шаровим плоским зроговілим епітелієм, власна пластика – пухкою сполучною тканиною з великою кількістю судин. Сполучнотканинні сосочки вузькі та високі.

Представниками місцевого імунного бар'єру в епітеліальній пластинці слизової оболонки кінчика спинки язика щурів є лімфоцити та макрофаги. У щурів контрольної групи інтраепітеліальні лімфоцити виявлялись переважно серед клітин базального шару, іноді на межі базального і шипуватого. Кровообіг забезпечується гемомікроциркуляторним руслом, в якому визначається 2 основних компоненти – мікросудини сполучнотканинного сосочка і судинна сітка, яка локалізується в сполучній тканині власної пластинки. Мігрантні клітини сполучної тканини у тварин контрольної групи були представлені лімфоцитами, макрофагами та плазмочитами і локалізувались дифузно у власній пластинці. На 14 добу експерименту встановлено розширення між-

клітинних щілин в базальному і шипуватому шарах епітелію слизової оболонки кінчика спинки язика тварин. Базальна мембрана мала звивистий хід (рис. 1а). Форма більшості кератиноцитів базального шару була циліндричною. Ядра овальної форми довгою віссю були орієнтовані перпендикулярно базальній мембрані, збільшилась кількість конденсованого хроматину (рис. 1б). У клітинах зернистого шару визначались базофільні гранули кератогіаліну і ядра на різних етапах пікнозу при наближенні до рогового шару. Роговий шар був стоншений.

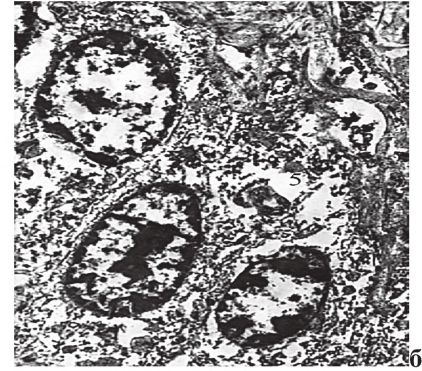
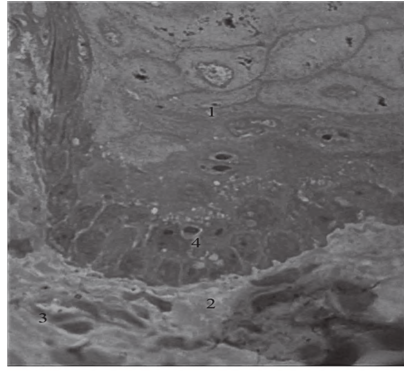


Рисунок 1 – Розширення міжклітинних щілин в базальному і шипуватому шарах епітелію слизової оболонки кінчика спинки язика щура на 14 добу після дії 1 % ефіру метакрилової кислоти. Забарвлення толюїдиновим синім. 36.: Об. x 100, Ок. x 10 (а). 36. x 3200.

У власній пластинці слизової оболонки кінчика спинки язика щурів на 14 добу спостереження встановлені ознаки гіпергідратації аморфної речовини. У глибоких шарах власної пластинки на 14 добу експерименту встановлені зміни з боку резистивної ланки гемомікроциркуляторного русла, які проявлялись вибуханням у просвіті ядер ендотеліоцитів (рис. 2а).

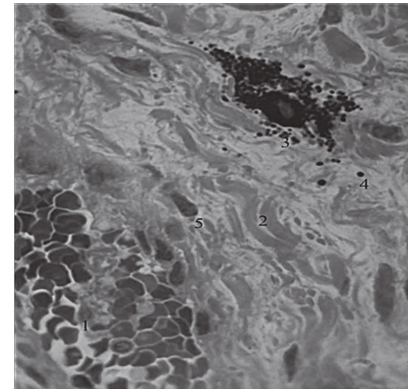
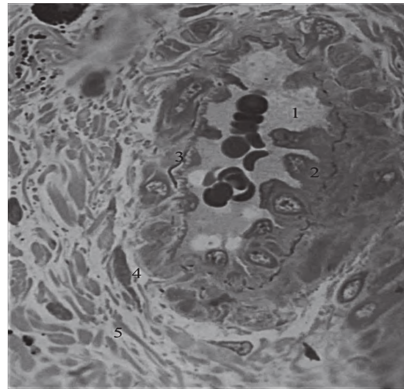


Рисунок 2 – Артеріола (а) і мастоцити в стані дегрануляції (б) у власній пластинці слизової оболонки кінчика спинки язика щура на 14 добу після дії 1 % ефіру метакрилової кислоти. Забарвлення толюїдиновим синім. 36.: Об. x 100, Ок. x 10.

Вплив 1 % ефіру метакрилової кислоти на представництво мігрантних клітин слизової оболонки кінчика спинки язика щурів на 14 добу спостереження проявлявся збільшенням кількості лімфоцитів і макрофагів, які виявлялись як поодинці, так і формували групи по 3-4 клітини. Скупчення визначались переважно периваскулярно біля венул.

На тлі явищ гіпергідратації сполучної тканини визначались мастоцити в стані екструзії секреторних гранул (рис. 2б). Ексцентричне розташування ядер свідчило про переважання гепарину в складі секреторних гранул, який підвищує проникність аморфної речовини сполучної тканини.

На 30-ту добу спостереження в епітеліальній пластинці слизової оболонки кінчика язика встановлено порушення диференціювання кератиноцитів, яке проявлялось варіабельністю форми клітин базального шару, ядра яких були також поліморфними. Мітотична активність посилилась. Міжклітинні проміжки були розширеними, що було морфологічним проявом акантолізу (рис. 3а). У шипуватому шарі встановлені дистрофічні зміни. Локально виявлялись кератиноцити з вакуолізованою цитоплазмою кератиноцитів та розширеними міжклітинними щілинами.

У ділянках, які при світлооптичному рівні мали збережений вигляд, при електронномікроскопічному дослідженні з боку ядер встановлено, що їхня форма була неправильною, каріолема утворювала вирости та узурі, переважав неконденсований хроматин (рис. 3б). Структурна організація тонофіламентів у цитоплазмі була збереженою.

У зернистому шарі, на відміну від тварин контрольної групи і попереднього терміну спостереження, гранули кератогіаліну проявляли виражений поліморфізм та анізоморфізм – візуалізувались як дрібні, округлої форми, паличкоподібні та великі видовженої та трикутної форми. Дистрофічно змінені ядра виявлялись навіть у поверхневих шарах, що свідчило про порушення диференціації епітелію шляхом дискератозу.

У власній пластинці слизової оболонки кінчика спинки язика щурів на 30-у добу експерименту явища гіпергідратації дещо зменшились, але зберігались. Локально колагенові волокна були розшаровані оптично світлою аморфною речовиною. Такі ділянки локалізувались у безпосередній близькості від локусів розширених міжклітинних щілин у базальному шарі епітеліальної пластинки (рис. 4а).

У поверхневих шарах власної пластинки визначались капіляри, в просвітах яких формені елементи крові не візуалізувались (рис. 3б). Периваскулярно виявлялись мігрантні клітини сполучної тканини – лімфоцити, макрофаги та мастоцити (рис. 4б).

Перфузія крові в просвітах артеріол мала тенденцію до відновлення. Ядра ендотеліоцитів мали сплюснену форму, однак, подекуди вибухали в просвіт. Внутрішня еластична мембрана мала вигляд тонкої базофільної смужки, гладкі міоцити формували один шар. Поряд із артеріолами мастоцити розміщувались групами по 4-5 клітин. Цитоплазма мастоцитів була щільно заповнена поліморфними базофільними гранулами. Ядра клітин локалізувались як центрально (у

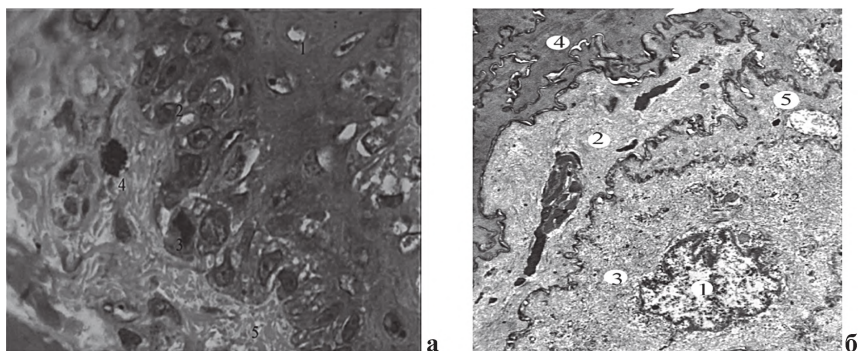


Рисунок 3 – Дискератоз і акантоліз кератиноцитів епітеліальної пластинки слизової оболонки кінчика спинки язика щура на 30 добу після дії 1 % ефіру метакрилової кислоти. (а) Забарвлення толуїдиновим синім. Зб.: Об. х 100, Ок. х 10. (б) Електроннограма. Зб.: х 4

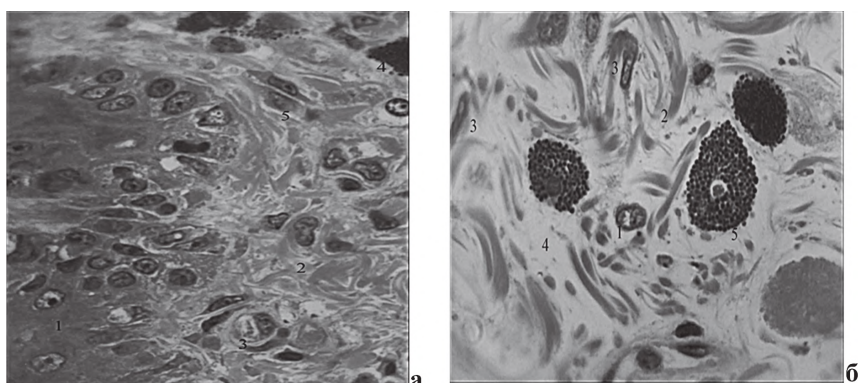


Рисунок 4 – Структурні компоненти власної пластинки слизової оболонки кінчика спинки язика щура на 30 добу після дії 1 % ефіру метакрилової кислоти. Забарвлення толуїдиновим синім. Зб.: Об. х 100, Ок. х 10.

складі секреторних гранул переважав гістамін), так і ексцентрично (переважання в складі секреторних гранул гепарину).

Клітини з центрально розташованими ядрами знаходились у стані секреції. На даний термін спостереження кількість мігрантних клітин сполучної тканини значно збільшилась, вони виявлялись дифузно,

дослідження відбувається масована дегрануляція мастоцитів.

Перспективи подальших досліджень у даному напрямку полягають у встановленні структурної перебудови інших анатомічних ділянок спинки язика після дії 1 % ефіру метакрилової кислоти.

Література

1. Banchenko HV. Yazyk – «zerkalo» orhanyzma. M.: Medytyna; 2000. 407 s. [in Russian].
2. Karpuk YI. Ymmunopatohyia u patsyentov s ortopedycheskymy konstruktysiamy v polosty rta. Vestnyk VHMU. 2014;13(4):29-35. [in Russian].
3. Asar NV, Albayrak H, Korkmaz T, Turkyilmaz I. Influence of various metal oxides on mechanical and physical properties of heat-cured polymethyl methacrylate denture base resins. The Journal of Advanced Prosthodontics. 2013;5(3):241-7.
4. Kharchenko OA, Balan HM, Kharchenko TF, Levytska VM, Chermnykh NP, Tereshchenko NV. Neblahopryiatnie efekty polymernikh materiyalov, yspolzuemikh v medytynskoy praktyke (sovremennye aspekty). Suchasni problemy toksykolohii. 2012;1:6-15. [in Russian].
5. Chyzhov YuV, Maskadinov LE, Maskadinov EN. Kontrol sodержaniya svobodnykh akrylovikh monomerov v otechestvennykh bazynnikh plastmassakh s'emnykh zubnykh protezov (eksperymentalnoe yssledovanye). Sybyrskoe medytynskoe obozrenye. 2015;6(96):69-73. [in Russian].
6. Hunas IV. Osoblyvosti budovy hemomikrotsyrkuliatornoho rusla vlasnoi plastyanky yasen liudyny v normi. Svit medytyny ta biolohii. 2015;3(51):89-92. [in Ukrainian].
7. Yeroshenko GA, Senchakovych YuV, Kazakova KS, Bilash SM. Vplyv metakrylatu na funktsiiu slynyykh zaloz. Svit medytyny ta biolohii. 2014;1(43):181-5. [in Ukrainian].
8. Pronina OM, Koptev MM, Bilash SM, Yeroshenko GA. Response of hemomicrocirculatory bed of internal organs on various external factors exposure based on the morphological research data. Svit medytyny ta biolohiyi. 2018;1(63):153-7. DOI: 10.26.724/2079-8334-2018-1-63-153-157
9. Babii RI. Korektsiia funktsionalnoi aktyvnosti slynyykh zaloz pry zubnomu protezuvanni khvorykh z hiposalivatsiieiu [dysertatsiia]. Odessa; 2008. 143 s. [in Ukrainian].
10. Normatyvnyi dokument Ministerstva osvity, nauky, molodi ta sportu Ukrainy. Nakaz vid 01.03.2012 № 249. Poriadok provedennia naukovymy ustanovamy doslidiv, eksperymentiv na tvarynakh. Ofitsiyni visnyk Ukrainy. Ofits. vyd. 2012;24:82. [in Ukrainian].
11. Bahrii MM, Dibrova VA, Popadynets OH, Hryshchuk MI. Metodyky histolohichnykh doslidzhen [monohrafiia]. za red. Bahrii MM, Dibrovy A. Vinnytsia: Nova knyha; 2016. 328 s. [in Ukrainian].

СТРУКТУРНІ ОСОБЛИВОСТІ СЛИЗОВОЇ ОБОЛОНКИ КІНЧИКА ЯЗИКА ЩУРІВ ПІСЛЯ ДІЇ 1 % ЕФІРУ МЕТАКРИЛОВОЇ КИСЛОТИ

Медицька А. К., Єрошенко Г. А.

Резюме. В роботі вивчена реакція слизової оболонки кінчика язика щурів під впливом 1 % ефіру метакрилової кислоти. Встановлено порушення процесів диференціації епітелію, що на 14-у добу експери-

менту проявляється дистрофічними змінам кератиноцитів базального шару, розширенням міжклітинних щілин в шипуватому шарі та деструктивних змінам рогових лусочок, до 30-ї доби спостереження – явищами гіперкератозу та паракератозу. У власній пластинці на 14-у добу експерименту встановлені морфологічні ознаки гіпергідратації периваскулярної сполучної тканини, які зберігались до 30-ї доби експерименту. Розлади мікроциркуляції проявлялись нерівномірним кровонаповненням ємнісної ланки, запустінням просвітів капілярів на 14-у добу експерименту. Відновлення показників на визначено до кінця терміну спостереження, що свідчило про порушення перфузії крові під дією 1 % ефіру метакрилової кислоти. На 14-у добу дослідження відбувається масована дегрануляція мастоцитів.

Ключові слова: слизова оболонка язика, щури, 1 % ефір метакрилової кислоти.

СТРУКТУРНЫЕ ОСОБЕННОСТИ СЛИЗИСТОЙ ОБОЛОЧКИ КОНЧИКА ЯЗЫКА КРЫС ПОСЛЕ ДЕЙСТВИЯ 1 % ЭФИРА МЕТАКРИЛОВОЙ КИСЛОТЫ

Медицкая А. К., Ерошенко Г. А.

Резюме. В работе изучена реакция слизистой оболочки кончика языка крыс под влиянием 1% эфира метакриловой кислоты. Выявлено нарушение процессов дифференцировки эпителия, что на четырнадцатые сутки эксперимента проявляется дистрофическими изменениям кератиноцитов базального слоя, расширением межклеточных щелей в шиповатом слое и деструктивными изменениями роговых чешуек, до 30-го дня наблюдения – явлениями гиперкератоза и паракератоза. В собственной пластинке на четырнадцатые сутки эксперимента установлены морфологические признаки гипергидратации периваскулярной соединительной ткани, которые сохранялись до 30-го дня эксперимента. Расстройства микроциркуляции проявлялись неравномерным кровенаполнением емкостного звена, запустением просветов капилляров на четырнадцатый день эксперимента. Восстановление показателей не определены до конца срока наблюдения, что свидетельствовало о нарушении перфузии крови под действием 1% эфира метакриловой кислоты. На четырнадцатый день исследования происходит массивная дегрануляция тучных клеток.

Ключевые слова: слизистая оболочка языка, крысы, 1% эфир метакриловой кислоты.

STRUCTURAL FEATURES THE TIP OF THE TONGUE MUCOUS MEMBRANE OF RATS AFTER THE ACTION OF 1 % METACRYLIC ACID ETHER

Meditska A. K., Yeroshenko G. A.

Abstract. In recent years, the interest of scientists and doctors have been caused by diseases and changes in the tongue, which acts not only as an organ that participates in the formation of food lumps, acts of swallowing, taste perception and speech, but is also a “mirror of the organism”. However, so far there is no single view of the leading pathogenetic chains of development of changes in the oral mucosa due to the presence in the oral cavity of orthopedic structures, the use of which is fixed in 40% of the total number of dental patients.

The use of removable dentures made of acrylic plastics can cause various complications in patients, and, in the first place, inflammatory reactive changes in the tissues of the prosthetic bed and various anatomical areas of the oral mucosa.

The aim of the study was to determine the structural features of the mucous membrane of the tip of the rat tongue after the action of 1% ester of methacrylic acid.

The study used 59 white outbred male rats. The control group consisted of 13 animals, experimental – 46, which were irrigated with oral mucosa with 1% methacrylic acid methyl ester for 30 days. Animal maintenance and manipulation was carried out in accordance with the Common Ethical Principles of Animal Experimentation, adopted by the First National Congress on Bioethics. After euthanasia of animals at 14 and 30 days, fragments of the mucous membrane of the tip of the tongue were embedded in epon-812 according to the conventional method. Semi-thin sections were stained with toluidine blue. Microphotography was performed using a Biorex-3 VM-500T microscope with a DCM 900 digital microphotograph with adapted research programs.

Ultra-thin sections were made on an LKB-3 ultramicrotome (Sweden). Studied in an electron microscope TEM – 125 K (serial number 38-76, TU 25-07-871-70) at an accelerating voltage (50 – 75) kV.

It is established that under the influence of 1% ester of methacrylic acid in the epithelium of the mucous membrane of the tip of the tongue of rats, differentiation processes are disturbed, which on the 14th day of the experiment is manifested by dystrophic changes of keratinocytes of the basal layer, widening of the intercellular slits in the spinosum and corneal layers, to 30th days of observation – the phenomena of hyperkeratosis and parakeratosis. In the own plate on the 14th day of the experiment morphological signs of hyperhydration of perivascular connective tissue, which were stored until the 30th day of the experiment, were established. Disorders of the microcirculation were manifested by uneven blood filling of the capacitive link of the hemomicrocirculatory bed, the opening of the gaps of the capillaries on the 14th day of the experiment. The recovery of the indicators was determined by the end of the observation period, which indicated a violation of blood perfusion under the action of 1% ester of methacrylic acid. On the 14th day of the study, massive mast cell degranulation occurs.

Key words: lingual mucosa, rats, 1% methacrylic acid ester.

*Рецензент – проф. Проніна О. М.
Стаття надійшла 28.08.2019 року*