
МОРФОЛОГІЯ

УДК 616.36-0.85.277.3-091.8-092.9

Бардер Э. Г., Дудниченко А. С.

МОРФОЛОГИЧЕСКИЕ ИЗМЕНЕНИЯ В ПЕЧЕНИ КРЫС ПОД ВЛИЯНИЕМ ПРОТИВООПУХОЛЕВОГО ПРЕПАРАТА ОКСАЛИПЛАТИН

Харьковская медицинская академия последипломного образования (г. Харьков)

oeg83@mail.ru

Исследование выполнено по теме НИР кафедры онкологии и детской онкологии «Нанотехнологии в химиотерапии злокачественных опухолей у взрослых и детей», № государственной регистрации 0113U000972.

Вступление. В современной химиотерапии злокачественных опухолей широко используют препараты на основе платины. Одним из наиболее востребованных платиносодержащих препаратов является оксалиплатин. Однако, как и другие противоопухолевые химиопрепараты, оксалиплатин не обладает опухолеспецифичностью, что обуславливает его высокую токсичность при проведении химиотерапии, в частности, токсическое повреждение печени. Предсказуемая гепатотоксичность оксалиплатина при введении его онкологическим больным может достигать от 14,3 до 100% [5-7, 9-10].

В доступной литературе представлены малочисленные работы с однократным введением цитостатиков, проведенные на животных без опухолей. Детальное изучение патоморфологических изменений в ткани печени при введении оксалиплатина в эксперименте отсутствуют.

Цель исследования: изучить особенности структурных изменений печени крыс под действием противоопухолевого препарата оксалиплатин в условиях внутрибрюшинного введения.

Объект и методы исследования. Исследование выполнено на базе экспериментально-биологической клиники ГУ «Институт патологии позвоночника и суставов им. проф. М.И. Ситенко НАМН Украины».

На животных нами изучена токсичность противоопухолевого препарата Оксалиплатин производства Актавис (Италия). Структура оксалиплатина (C₈H₁₄N₂O₄Pt) представлена комплексным соединением платины, в котором атом платины образует комплекс с оксалатом и 1,2-диаминоциклогексаном [8]. Опыты были проведены на 18 белых лабораторных крысах-самках 3 мес. возраста, массой тела (200±30 г.). Исследования проводили с соблюдением требований «Европейской конвенции защиты позвоночных животных, которые используют в экспериментальных и других научных целях» (Страсбург, 1986) и Закона Украины о гуманном отношении к подопытным животным [1,2]. Протокол выполнения экспериментального исследования на животных утверждён Комитетом по биоэтике ГУ «ИППС им. проф. М.И. Ситенко НАМНУ» (протоколы № 152 от 08.02.2016).

Крысы были разделены на две группы по 9 особей в каждой. 9 животных составили контрольную группу. 9 животным пятикратно, каждые три дня внутрибрюшинно вводили оксалиплатин из расчета 2,5 мг/кг. Через 15 и 21 сутки животные опытной и контрольной групп были выведены из эксперимента путем декапитации под эфирным наркозом. Печень фиксировали в 10% растворе формалина, проводили по спиртам возрастающей крепости и заключали в парафин [4]. Срезы, толщиной 7-9 мкм были окрашены гематоксилином и эозином. Изучение срезов проводили под микроскопами Olympus BX-53 и Axio star Plus. Для объективизации данных качественного морфологического исследования проведена морфометрическая оценка печени при использовании морфометрической программы Cell Sens Dimension микроскопа «Olympus BX-53». Измерения выполняли на препаратах органов, полученных от 5 животных, в трех полях зрения в каждой серии эксперимента. Была использована схема оценки состояния печени по выраженности следующих гистологических признаков, отражающих состояние сосудистого русла (усл. ед.), дистрофических и дегенеративных нарушений гепатоцитов (%), регенераторного процесса по присутствию двуядерных гепатоцитов (%).

Данные морфометрического исследования обрабатывали методами вариационной статистики. В группах при нормальном частотном распределении данных применяли t-критерий Стьюдента. В случае отличия от нормального частотного распределения выборок использовали U-критерий Манна-Уитни — наиболее чувствительную непараметрическую альтернативу t-критерию для независимых выборок [3]. Применяли прикладной пакет Statistica 5.11 for Windows. Статистически значимыми считали различия при P<0,05.

Результаты исследования и их обсуждение. На 15 сутки наблюдения в группе животных, которым внутрибрюшинно вводили оксалиплатин, центральная и портальная вены были переполнены кровью (**рис. 1А**).

Гепатоциты, формирующие печеночные трабекулы, открывающиеся в центральную вену, различаются размером и структурной организацией.

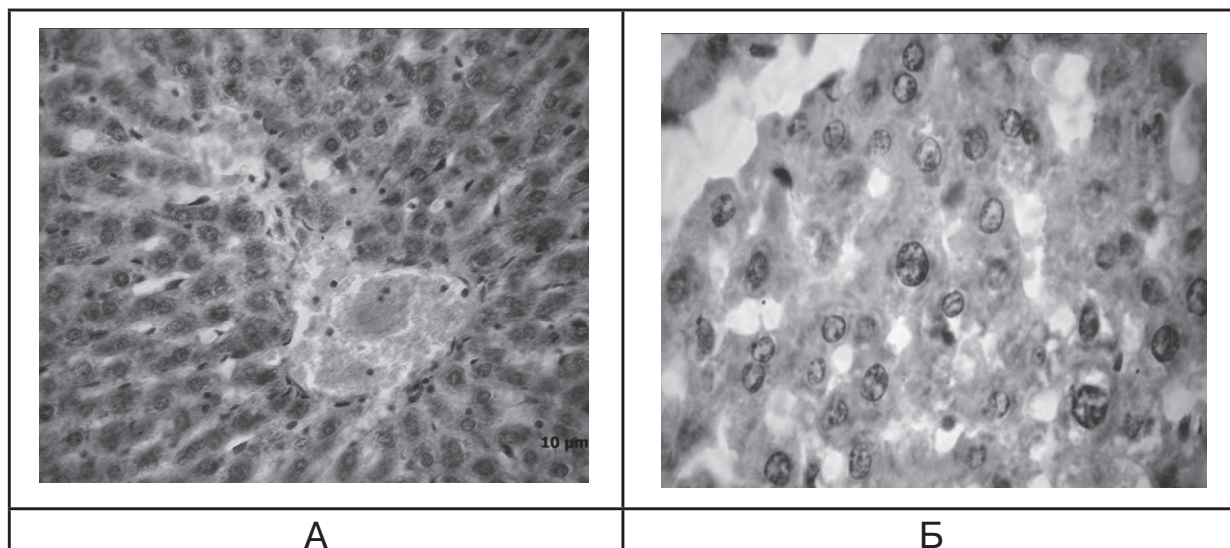
Обнаружены клетки с крупными и небольшими по размеру ядрами.

Некоторые клетки содержали ядра, выполненные рыхлым хроматином, с 2-3 небольшими окру-

глыми ядрышками, которые располагались по центру ядра. Встречали гепатоциты с нарушенной в ядрах организацией хроматина, который обнаруживали только в виде окаймления вдоль ядерной мембраны (**рис. 1 Б**). Выявлены ядра гепатоцитов с признаками лизиса. У большинства гепатоцитов, формирующих печеночные трабекулы, обнаружены плотные ядра и гидропические изменения цитоплазмы. У отдельных из них присутствуют признаки гидропической дистрофии вплоть до необратимой баллонной дистрофии. Такие гепатоциты увеличены

Обнаружено повреждение эндотелия в стенках сосудов и попадание в полость сосуда деструктивных гепатоцитов. В стенках сосудов обнаружены клетки с пикнозом ядер. В некоторых портальных венах стенки желчного протока были нарушены за счет пикноза эпителиоцитов.

Синусоиды в печеночных дольках были расширены, полнокровны, на участках обнаружена их капилляризация. Присутствовали локальные участки с диффузной инфильтрацией лимфоцитами, единичные эозинофилы.



**Рис. 1. Гепатоциты области центральной вены.
А) Стаз и сепарация эритроцитов в области центральной вены.
Б) Гепатоциты различаются размером и строением ядер.**

**Отдельные гепатоциты с признаками баллонной дистрофии. Оксалиплатин. 15 суток. Гематоксилин и эозин.
А) Ув. 100. Б) Ув. 1000.**

в объеме, их цитоплазма кажется оптически пустой. Наиболее выраженные деструктивные изменения гепатоцитов прослеживаются в части ацинуса, расположенного вблизи центральной и портальной вен.

Синусоиды на участках с неравномерными просветами – от узких «спавшихся» до расширенных. В составе стенки синусоидов обнаружены единичные клетки Купфера, которые имеют небольшое округлое ядро, окруженное неоднородной базофильной цитоплазмой. Стенки синусоидов выполнены продолговатыми эндотелиальными клетками. В просвете синусоидов обнаруживаются десквамированные клетки.

В области портального тракта желчные протоки без выраженных нарушений, однако на участках стенок протока обнаружено разобщение эпителиальных клеток. В гепатоцитах, прилежащих к портальной вене, выявлены нарушения, описанные выше – пикноз ядер и вакуолизация цитоплазмы.

Выявлены небольшие микроочаги некроза гепатоцитов, представленные лизированными клетками на фоне слабоокисфильного межклеточного вещества (**рис. 2А**). На локальных участках среза печени повышена плотность лимфоцитов, среди которых располагаются единичные макрофаги (**рис. 2Б**).

В структуре печени обнаружены единичные двуядерные гепатоциты, что свидетельствует о ее низких репаративных свойствах.

21 сутки наблюдения. При сравнительной оценке состояния сосудистого русла с контрольной группой животных выявлено достоверное повышение нарушения микроциркуляции ($P < 0,001$), однако статистически достоверной разницы между 15 и 21 сутками эксперимента не выявлено (**табл.**).

Дистрофически измененные гепатоциты находили в печеночных трабекулах как в портальных

Таблица.

Оценка изменений (баллы) в сосудистом русле печени (по Манну-Уитни) под воздействием оксалиплатина

Группы наблюдения		Сроки наблюдения (сутки)	
		15 суток	21 сутки
Контроль	Me	1	1
	25-75 %	1-2	1-2
Оксалиплатин	Me	5 $P < 0,0001$	6 $P < 0,0001$
	25-75 %	4-6	5-7
	25-75 %	3-4	3-5
	25-75 %	4-5	4-5

Примечания: P – сравнение значений с контрольной группой.

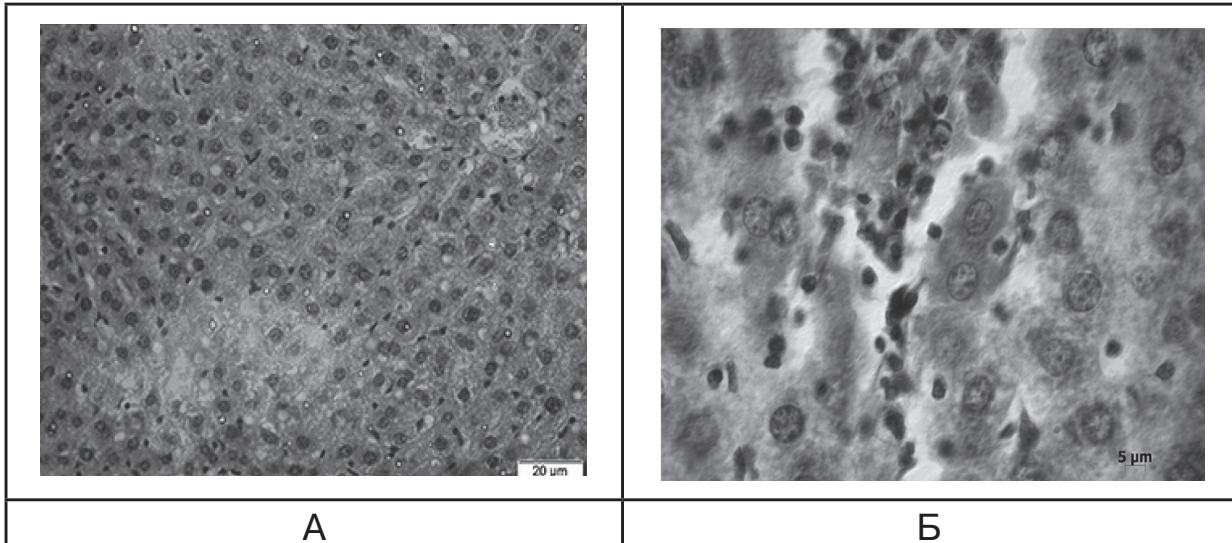


Рис. 2. Участки печени крыс. А) Очаги некроза тяжей гепатоцитов. Б) Очаг инфильтрации лимфоцитами. Двухядерный гепатоцит в области лимфоидной инфильтрации. Оксалиплатин. 15 сутки. Гематоксилин и эозин. А) Ув. 100. Б) Ув. 1000.

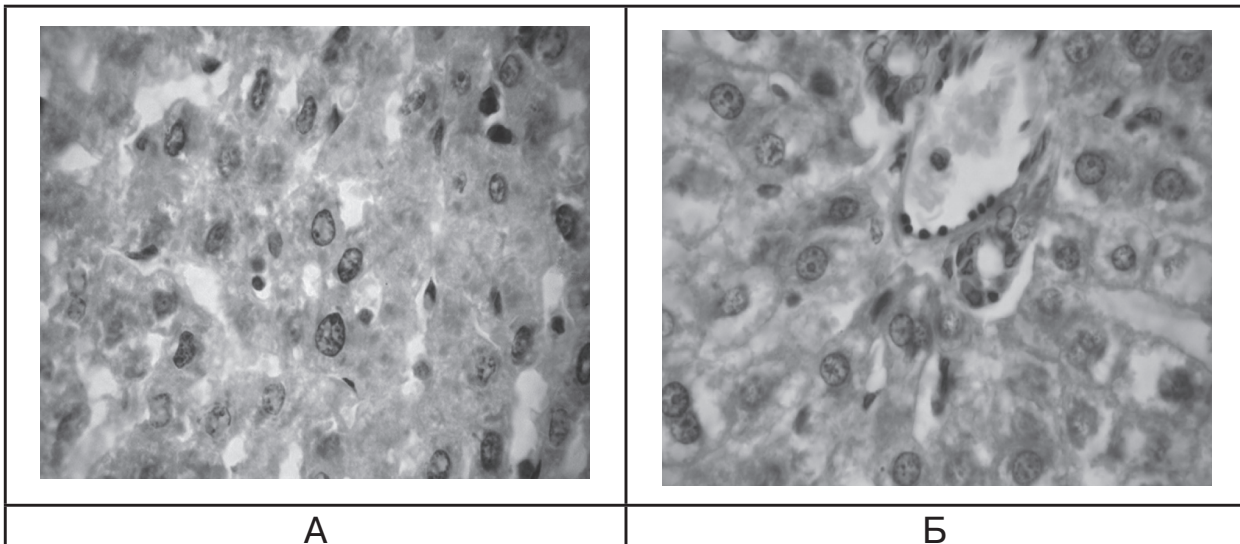


Рис. 3. Участки печени крыс. А) Вакуолизация гепатоцитов. Б) Область портального тракта. Нарушение организации стенки вены и желчных протоков. Оксалиплатин. 21 сутки. Гематоксилин и эозин. Ув. 400.

трактов, так и в центральных зонах печеночных долек.

Обнаружены гепатоциты небольшого, среднего, крупного и даже гигантского размеров с полиморфизмом ядер (**рис. 3А**). Присутствовали лизированные и пикнотичные формы. В цитоплазме гепатоцитов выявлены вакуоли различного размера. Изредка обнаруживали коагуляцию гепатоцитов с присутствием телец Каунсильмена. В области портального тракта выявлено нарушение организации стенки вены и желчных протоков (**рис. 3Б**).

Расширения площадей с лимфоцитарной инфильтрацией по сравнению с предыдущим сроком исследования не выявлено.

Проведен сравнительный морфометрический анализ оценки состояния гепатоцитов по сравнению с контролем. Отмечено прогрессирование на-

рушений в структурной организации гепатоцитов, количество клеток с дистрофическими и деструктивными нарушениями было достоверно повышено в 1,2 раза ($P < 0,01$) по сравнению с аналогичными показателями на 15 сутки (**рис. 4**).

Под действием оксалиплатина количество гепатоцитов с признаками дистрофии было повышено в 5,3 раза ($P < 0,001$) по сравнению с контрольной группой животных.

По сравнению с контролем, под действием оксалиплатина количество двухядерных гепатоцитов было снижено в 4 раза ($P < 0,001$) (**рис. 5**).

Выводы

1. Основными морфологическими проявлениями острого поражения печени при введении оксалиплатина в эксперименте является гидропическая

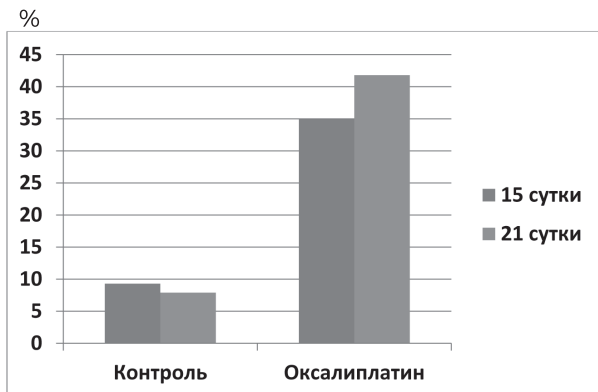


Рис. 4. Оцінка (%) дистрофічних і деструктивних порушень в гепатоцитах під впливом оксалиплатину.

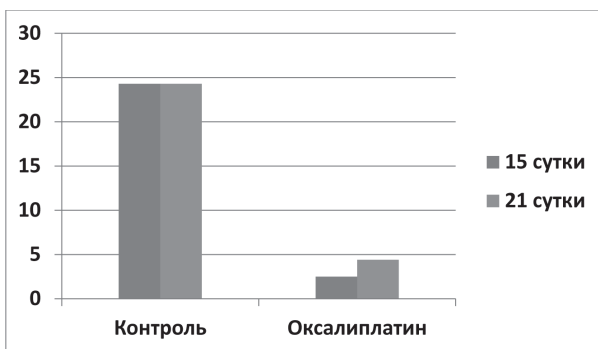


Рис. 5. Зміна кількості двоядерних гепатоцитів під впливом оксалиплатину.

баллонна дистрофія гепатоцитів. Присутствовали лізовані і пікнотичні форми гепатоцитів.

2. Воздействие оксалиплатина на печень приводит к сосудистым нарушениям – стазу и сегрегации эритроцитов в центральной и портальной венах, нарушению организации их сосудистой стенки, полнокровию синусоидов, гипертрофии или снижению их просвета.

3. Репаративные процессы в печени после воздействия оксалиплатина слабо выражены, снижается количество двоядерных гепатоцитов до 3-5% (в печени с нормальной структурой их количество составляет около 25%).

Перспективи дальніших досліджень.

Учитывая функциональное единство органов детоксикации для стабилизации гомеостаза организма – печени, селезенки и почек, нам представляется перспективным изучить патоморфологические изменения в структуре селезенки и почках в условиях токсического воздействия противоопухолевого препарата оксалиплатин на интактных животных.

Литература

1. Європейська конвенція про захист хребетних тварин, що використовуються для дослідних та інших наукових цілей. Страсбург, 18 березня 1986 року: офіційний переклад [Електронний ресурс] / Верховна Рада України. – Офіц. веб-сайт. – (Міжнародний документ Ради Європи). – Режим доступу до документа: http://zakon.rada.gov.ua/cgi-bin/laws/main.cgi?nreg=994_137.
2. Закон України № 3447-IV від 21.02.2006 «Про захист тварин від жорстокого поводження» (Стаття 26).
3. Реброва О.Ю. Статистический анализ медицинских данных: применение пакета приклад. программ STATISTICA / О.Ю. Реброва. — Москва: Медиа Сфера, 2002. — 305 с.: ил. — С. 270-285.
4. Саркисов Д.С. Микроскопическая техника / Д.С. Саркисов, Ю.Л. Перов. — М.: Медицина, 1996. — 542 с.
5. Floyd J. Hepatotoxicity of chemotherapy / J. Floyd, I. Mirza, B. Sachs, M.C. Perry // *Semin. Oncol.* — 2006. — Vol. 33 (1). — P. 50-67.
6. Lorient Y. Drug insight: gastrointestinal and hepatic adverse effects of molecular-targeted agents in cancer therapy / Y. Lorient, G. Perlemuter, D. Malka [et al.] // *Nat. Clin. Pract. Oncol.* — 2008. — Vol. 5 (5). — P. 268-278.
7. Petit E. Differential toxic effects of azathioprine, 6-mercaptopurine and 6-thioguanine on human hepatocytes / E. Petit, S. Langouet, H. Akhdar [et al.] // *Toxicol In Vitro.* — 2008. — Vol. 22 (3). — P. 632-642.
8. Raymond E. Oxaliplatin: A review of preclinical and clinical studies / E. Raymond, S.G. Chaney, A. Taama [et al.] // *Ann. Oncol.* — 1998. — № 9 (10). — P. 1053-1071.
9. Rodriguez-Frias E.A. Cancer chemotherapy I: hepatocellular injury / E.A. Rodriguez-Frias, W.M. Lee // *Clin Liver Dis.* — 2007. — Vol. 11 (3). — P. 641-662.
10. Tannapfel A. Chemotherapy Associated Hepatotoxicity in the Treatment of Advanced Colorectal Cancer / A. Tannapfel, A. Reinacher-Schick // *Z. Gastroenterol.* — 2008. — Bd. 46 (5). — P. 435-440.

УДК 616.36-0.85.277.3-091.8-092.9

МОРФОЛОГІЧНІ ЗМІНИ В ПЕЧІНЦІ ЩУРІВ ПІД ВПЛИВОМ ПРОТИПУХЛИННОГО ПРЕПАРАТУ ОКСАЛІПЛАТИН

Бардер Е. Г., Дудніченко О. С.

Резюме. У статті представлені результати дослідження структурних змін печінки щурів під впливом протипухлинного препарату оксалиплатин в умовах внутрішньочеревного введення тваринам. На основі експерименту зроблено висновок, що основним морфологічним проявом стало гостре ураження печінки – гідропічна балонна дистрофія, пікноз та лізис гепатоцитів і централобулярні некрози паренхіми печінки, а також судинні порушення — стаз і сегрегація еритроцитів в центральній і портальній венах, повнокров'я судин, гіпертрофія або зменшення їх просвіту. Репаративні процеси в печінці після впливу оксалиплатина слабо ви-

ражені, знижується кількість двоядерних гепатоцитів до 3-5% (у печінці з нормальною структурою їх кількість становить близько 25%).

Ключові слова: печінка, щури, оксалиплатин.

УДК 616.36-0.85.277.3-091.8-092.9

МОРФОЛОГИЧЕСКИЕ ИЗМЕНЕНИЯ В ПЕЧЕНИ КРЫС ПОД ВЛИЯНИЕМ ПРОТИВООПУХОЛЕВОГО ПРЕПАРАТА ОКСАЛИПЛАТИН

Бардер Э. Г., Дудниченко А. С.

Резюме. В статье представлены результаты исследования структурных изменений печени крыс под влиянием противоопухолевого препарата оксалиплатин в условиях внутрибрюшинного введения животным. На основе эксперимента сделано заключение, что основным морфологическим проявлением явилось острое поражение печени – гидропическая баллонная дистрофия, пикноз и лизис гепатоцитов, а также сосудистые нарушения – стаз и сегрегация эритроцитов в центральных и портальных венах, полнокровие сосудов, гипертрофия или уменьшение их просвета. Репаративные процессы в печени после воздействия оксалиплатина слабо выражены, снижается количество двоядерных гепатоцитов до 3-5% (в печени с нормальной структурой их количество составляет около 25%).

Ключевые слова: печень, крысы, оксалиплатин.

UDC 616.36-0.85.277.3-091.8-092.9

MORPHOLOGICAL DAMAGE OF THE RATS LIVER UNDER THE ACTION OF ANTITUMOR DRUG OXALIPLATIN

Barder E. G., Dudnichenko A. S.

Abstract. The study of organotropic toxicity, in particular the hepatotoxicity of the antitumor drug oxaliplatin in the experiment makes it possible to evaluate the morphological manifestations of acute liver damage and its reparative properties.

Purpose: to study the structural changes in the liver of rats under the action of antitumor drug oxaliplatin.

Object and methods. The experiment was carried out on 18 white laboratory female rats with a body weight of 200.0 ± 30.0 g 3th months age. The rats contained in the Experimental and Biological clinic of the «Institute of Spine and Joint Pathology», Kharkov, Ukraine. The animals were divided in to two groups of 9 rats in each: control and basis group. In the basis group oxaliplatin was administered intraperitoneally at a dose of 2.5 mg/kg every 3 days. The animals were removed from the experiment on days 15 and 21 under by decapitation under general anesthesia. Liver sections 7-9 μ m thick were stained with hematoxylin and eosin. For objectification, a morphometric evaluation of the liver sections was performed using a morphometric program Cell Sens Dimension under microscopes Olympus BX-53. Morphometric measure were carried out in three fields of the field of view in each series of experiments. The state of the vascular bed dystrophic and degenerative disorders of hepatocytes (%) were evaluated. The liver regeneration was determined by the presence of binuclear hepatocytes.

Results. We found that the main manifestations of acute liver damage caused by oxaliplatin are balloon degeneration, lysis and picnoses of hepatocytes, as well as centrilobular necroses of liver parenchyma. The effect of oxaliplatin on the liver leads to vascular disorders – stagnation and segregation of erythrocytes in the central and portal veins, disruption in the organization of their vascular wall, disorders sinusoids, hypertrophy. Regeneration processes in the liver after exposure to oxaliplatin were weakly expressed: the number of binuclear hepatocytes decreased to 3-5% (in the normal structure of the liver the number is about 25%).

Conclusion. We have proved that the widely used antitumor drug oxaliplatin in clinical oncology has toxic effect on the liver in the experiment.

Keywords: liver, rats, oxaliplatin.

*Рецензент – проф. Білаш С. М.
Стаття надійшла 23.03.2017 року*