УДК 616-002.592-097:576.852.211

Кузовкова С. Д., Ліскіна І. В., Мельник О. О., Загаба Л. М.

ВИЗНАЧЕННЯ ЛОКАЛІЗАЦІЇ ТА ХАРАКТЕРУ ЕКСПРЕСІЇ МІКОБАКТЕРІАЛЬНИХ АНТИГЕНІВ ВІДНОСНО РІЗНИХ СТРУКТУР ЛЕГЕНЕВОЇ ТКАНИНИ ПРИ ТУБЕРКУЛЬОМАХ ЛЕГЕНЬ

ДУ «Національний інститут фтизіатрії і пульмонології ім. Ф.Г. Яновського НАМН України» (м. Київ)

kuzovkova@ifp.kiev.ua

Робота виконана в межах НДР «Дослідити місцеві імуноморфологічні реакції легеневої тканини хворих при хронічному туберкульозному запаленні», № державної реєстрації 0116U000187, 2016-2018 рр. Одним із завдань НДР було – дослідити взаємозв'язок наявності та кількості вірулентних кислотостійких туберкульозних бактерій, та імунокомпетентних клітин в окремих гістологічних структурах легеневої тканини (на операційному матеріалі).

Вступ. Тривалість і виразність туберкульозного запального процесу, особливості його перебігу тісно пов'язані з кількістю та біологічними властивостями, притаманними збуднику цього інфекційного захворювання. Негативний патоморфоз туберкульозу, що почав спостерігатися ще з 90-х років XX сторіччя, характеризується зниженням ролі реінфекту та розвитком форм вторинного туберкульозу, наростанням тканинних реакцій, які протікають на основі гіперчутливості негайного типу, неповноцінністю репаративних процесів, зростанням питомої ваги ятрогенної патології [5]. Це обумовлює актуальність та доцільність вивчення наявності та кількісного розподілу в різних морфологічних структурах мікобактерій туберкульозу при різних формах легеневого туберкульозу (ТБ), зокрема при хронічному його перебігу.

За даними літератури, рутинний гістологічний метод визначення кислотостійких бактерій (КСБ) за Цілем-Нільсеном є позитивним приблизно в одній третині випадків з мікробіологічно підтвердженою туберкульозною інфекцією, тому зазвичай діагностика ТБ в зрізах тканин обов'язково включає традиційну гістологічну оцінку особливостей картини гранульоматозного запалення [9]. Приблизно такий же рівень діагностичної специфічності має аурамін-родаміновий флуоресцентний метод виявлення КСБ, хоча було встановлено, що його чутливість в середньому на 10% більша ніж методу Ціля-Нільсена [8,13].

Впровадження в наукові розробки і в практичну медицину імуногістохімічного методу дослідження з використанням моноклональних чи поліклональних антитіл до M. tuberculosis (МБТ) надає можливість визначати в тканинах фрагменти або цілі структури мікобактерій за їх антигенами. На теперішній час імуногістохімічне визначення антигенів мікобактерій переважно використовується в діагностиці первинного позалегеневого туберкульозу та в процесі диференційної діагностики гранульоматозних захворювань різного ґенезу.

Встановлено, що при первинному інфікуванні та розвитку специфічної реакції в легенях макроорганізму в перший тиждень біля 50% альвеолярних макрофагів містять МБТ. При вторинному інфікуванні більшість бактерій швидко руйнується сенсибілізованими тканинними імуноцитами, а інтактні мікобактерії виявляються лише у 3% альвеолярних макрофагів [12]. Динаміка і біологічне значення окремих мікобактеріальних компонентів (антигенів) при тривалому розвитку туберкульозної інфекції в різних структурах легень досліджені вкрай недостатньо.

Відомо, що така форма вторинного туберкульозу легень як туберкульома (Т), при прогресуванні специфічного запалення може трансформуватися в казеозну пневмонію або ж спочатку – в інфільтративну форму ТБ, а в подальшому, – також у казеозну пневмонію.

Згідно до результатів нещодавніх досліджень встановлено, що у середньому на час хірургічного лікування Т легень у 19,7% випадків оперативних втручань морфологічно визначається високий ступінь активності специфічного процесу [4], тобто його прогресування.

Цей факт свідчить про значну питому вагу випадків легеневого туберкульозу з тривалим прогресуючим розвитком, не зважаючи на інтенсивні тривалі курси протитуберкульозної хіміотерапії, які зазвичай отримують хворі до призначення їм додаткового хірургічного лікування. Виявлення навіть незначної кількості КСБ у гістологічних препаратах має суттєве значення як щодо найближчого прогнозу характеру перебігу хвороби, так і можливості або необхідності корекції хіміотерапії.

Для подальшого об'єктивного вивчення механізму персистенції та прогресії (розповсюдження) туберкульозної інфекції в легенях наразі є доцільним імуногістохімічне дослідження мікобактеріальних антигенів, яке дає змогу виявляти їх у різних типах клітин тканини легень та досліджувати взаємозв'язки між власне збудником та скупченням лише антигенних компонентів.

Метою дослідження було визначення локалізації та інтенсивності експресії мікобактеріальних

антигенів у різних структурах легеневої тканини при прогресуванні туберкульозу легень у формі туберкульоми.

Об'єкт і методи досліджень. У дослідження увійшло 19 резектатів легень з туберкульомою та з морфологічно визначеним високим ступенем активності специфічного запального процесу (фаза прогресування).

Шматочки легеневої тканини площею в середньому 1,5х(1,8-2,0) см фіксували протягом 24-48 годин у нейтральному забуференому формаліні, далі здійснювали стандартну проводку та заливали у парафін. Для кожного випадку виготовляли 3 серійні зрізи товщиною 4-5 мкм з наступним їх забарвленням оглядовою методикою гематоксилін-еозином та подальшою імуногістохімічною (ІГХ) обробкою.

ІГХ дослідження проводили з використанням апарату AUTOSTAINER 360-2D виробництва компанії Thermo Fisher Scientific (США) та реактивів цієї ж компанії з системою візуалізації UltraVision Quanto із застосуванням поліклонального кролячого антитіла до M. tuberculosis (Mycobacterium tuberculosis Antibody PA1-7231) виробництва компанії Pierse (США). У якості контролю слугували серійні зрізи цих же випадків, але без додавання у процесі обробки антитіла.

Мікроскопічне дослідження зразків проводили з використанням мікроскопу Olympus BX51, робочі збільшення х100, х400, х1000. Інтенсивність забарвлення антигенів оцінювали за умовно прийнятою шкалою: + – подібне до фонового, блідо-жовте, дифузне забарвлення; ++ – грудкове, переважно – дрібно-грудкове (світло коричневого кольору); +++ – виразно грубо-грудкове (інтенсивно коричневе). У препаратах досліджували капсулу Т з її внутрішнім вмістом, перифокальні до Т ділянки та віддалені від Т зони візуально не зміненої легеневої тканини.

Отримані кількісні показники дослідження обробляли статистичними методами, з використанням комп'ютеру, в програмі Excel (Z-критерій).

Результати дослідження та їх обговорення. Відомо, що локалізація найінтенсивніше забарвленого субстрату антигену МБТ тісно корелює зі скупченнями кислотостійких мікобактерій у легеневій тканині [7].

Власне структура туберкульоми. Згідно сучасної дефініції, власне туберкульома представляє собою крупний осередок некротичних мас, оточений капсулою, яка складається з грануляційного та фіброзного шарів [6]. У переважній більшості випадків, (68,4 ± 10,7) %, некротичні маси в середині Т мали нерівномірний дифузний блідо-жовтий відтінок забарвлення, який нами було розцінено як фонове забарвлення. Виразне грубо-грудкове, інтенсивно коричневого кольору забарвлення (високий рівень експресії), було визначено у 2-х випадках, причому в одному випадку у некротичному вмісті спостерігалось біля 15 таких скупчень. Дрібно-грудкове світло-коричневого кольору забарвлення (помірний рівень експресії) некротичного вмісту спостерігалось у 6 випадках, причому в одному випадку було зареєстровано біля 20 таких «плям», розташованих дифузно. Наявність у казеозному вмісті окремих вогнищ інтенсивно коричневого чи світло-коричневого кольору вказує на присутність у цих місцях цілих структур МБТ та/або фрагментів зруйнованих мікобактерій, які розташовувалися позаклітинно. Дослідження казеозного вмісту Т при збільшенні мікроскопу х1000 дало змогу візуалізувати цілісні структури МБТ, розташовані позаклітинно **(рис. 1).**

Подібні спостереження структур збудника у казеозному вмісті Т були майже в усіх випадках групи дослідження (78,9 ± 9,4) %. Такий високий відсоток виявлення МБТ добре узгоджується з результатами Баранової Є.Ю. та Грінберга Л.М. [1], які методом гістобактеріоскопії показали, що в активних туберкульомах кислотостійкі мікобактерії були виявлені в

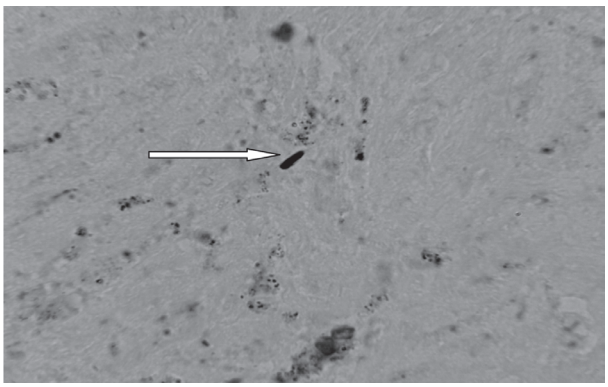

69,2% випадків, переважно у вигляді одиночних паличок, дифузно розсіяних у ділянках розпаду казеозних мас або у вигляді невеликих скупчень.

Таким чином, можна зробити висновок, що при туберкульомах легень з вираженою активністю специфічного запального процесу у некротичному вмісті Т існує значний резервуар інфекції, а саме вірулентних форм МБТ.

Відомо, що при прогресуванні туберкульозного процесу грануляційний шар, який містить значну кількість епітеліоїдних клітин, макрофагів, гігантських багатоядерних макрофагів, за товщиною значно переважає фіброзний [3].

У капсулі Т, а саме в грануляційному та фіброзному шарах, виражена експресія МБТ антигенів спостерігалась саме в клітинах макрофагального ряду – моноцитах, макрофагах, гігантських багатоядерних макрофагах та епітеліоїдних клітинах. Найчастіше виразне грубо-грудкове інтенсивне коричневе забарвлення мали макрофаги грануляційного шару Т, (52,6 ± 11,5) % випадків, та вдвічі менше, (26,3 ± 10,1) % випадків, макрофаги фіброзного шару Т. У третині випадків експресія (+++) в грануляційному шарі Т виявлялася в моноцитах, (31,6 ± 10,7) % випадків, таке ж інтенсивне забарвлення спостерігалось у моноцитах фіброзного шару Т, (15,8 ± 8,4) % випадків. У епітеліоїдних клітинах грануляційного шару Т виразна експресія антигенів МБТ спостерігалась у (31,6 ± 10,7) % випадків.

Помірний рівень експресії мікобактеріальних антигенів спостерігався у грануляційному шарі Т: у моноцитах, (68,4 ± 10,7) % випадків, епітеліоїдних клітинах – у (63,2 ± 11,1) % випадків, та у макрофагах,

(47,4 ± 11,5) % випадків. У фіброзному шарі Т таке забарвлення клітин макрофагального ряду зустрічалося в однаковій кількості випадків – по (47,4 ± 11,5) % випадків.

Окремо слід зауважити, що в гігантських багатоядерних макрофагах грануляційного шару Т експресія (+++) антигенів M. tuberculosis спостерігалася тільки в одному випадку, помірний рівень експресії був визначений в 7 випадках (36,8 ± 11,1) %.

У дослідженні колективу авторів (Kaplan G. et al., 2003) показана нерівномірність кількісного розподілу КСБ у легеневій тканині при фіброзно-кавернозному туберкульозі. Так, паличковидні мікобактерії були знайдені у великій кількості в макрофагах, розташованих на поверхні порожнин розпаду, тоді як у безклітинному некротичному матеріалі вільних паличок було мало, а в шарі грануляцій, багатому на макрофаги та гігантські багатоядерні клітини, та фіброзному шарі палички були зовсім відсутні [11].

У наших попередніх дослідженнях фази прогресування патологічного процесу на тлі туберкульом легень було визначено локалізацію кислотостійких бактерій в структурах Т та за її межами при забарвленні за Цілем-Нільсеном та за допомогою аурамін-родамінового методу. Встановлено, що в структурах Т велика кількість збудника виявляється переважно у внутрішньому некротичному вмісті Т і він практично не виявлявся у фіброзному шарі Т. Основне місце локалізації типових паличковидних КСМ – на межі некротичного та грануляційного шарів [2].

ІГХ дослідження дозволило об'єктивно визначити присутність цілісних структур МБТ в казеозному вмісті Т, а також локалізацію, кількість та тип клітин з антигенним навантаженням МБТ у капсулі Т. А саме – це макрофаги, моноцити та епітеліоїдні клітини переважно грануляційного шару, та значно менше – фіброзного шару.

Перифокальні ділянки легеневої тканини. В альвеолярних просторах збережених альвеол спостерігалась максимальна (порівняно до всіх інших досліджуваних ділянок) кількість макрофагів з антигенною експресією (+++), (89,5 ± 7,0) % випадків. Такі макрофаги розташовувались переважно скупченнями по 3-8 клітин чи взагалі виповнювали весь просвіт альвеоли, де їх нараховувалось до 20-30 клітин. Іноді всередині макрофагів спостерігались цілісні структури МБТ **(рис. 2).**

Кількість спостережень моноцитів та епітеліоїдних клітин з експресією (+++) в альвеолах була відносно невеликою, (26,3 ± 10,01) % та (21,1 ± 9,4) % випадків відповідно, що вірогідно менше ($P < 0,001$) до макрофагів. Випадки спостережень макрофагів з антигенами МБТ та помірним рівнем експресії, (68,4 ± 10,7) %, також переважали за кількістю моноцити, (42,1 ± 11,3) % випадків, з тим же рівнем експресії.

Високий рівень антигенного навантаження макрофагів, що знаходяться у збережених альвеолярних просторах, ставить під сумнів традиційне припущення, що латентні МБТ зберігаються переважно, якщо не виключно, в ізольованих гранульоматозних вогнищах в різних тканинах організму [10]. В наших попередніх дослідженнях, з використанням забарвлення за Цілем-Нільсеном та аурамін-родамінового методу, найбільша кількість паличковидних КСП у структурах легень поза капсулою Т також виявлялася в збережених альвеолярних просторах [2].

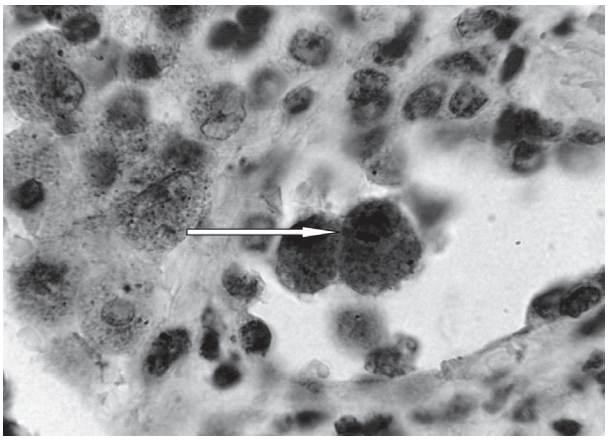

Рис. 2. Альвеоли на відстані від туберкульоми. Наявність цілісних структур МБТ всередині макрофагів з експресією (+++), стрілка. ІГХ фарбування з поліклональним антитілом PA1-7231. Зб.: 1000.

У капсулі туберкульозних вогнищ також за кількістю випадків переважали макрофаги з грубо-грудковою експресією антигенів МБТ (21,1 ± 9,4) % випадків, тоді як моноцити та епітеліоїдні клітини зустрічалися вдвічі рідше – по (10,5 ± 7,0) % випадків. Рівень експресії (++) антигенів МБТ у макрофагах, моноцитах та епітеліоїдних клітинах капсули вогнищ відсіву спостерігався у дещо більшому відсотку випадків і був приблизно однаковим, (42-47) % випадків.

В осередках пневмонії інтенсивна грубо-грудкова експресія антигенів МБТ у моноцитах (1 випадок) та епітеліоїдних клітинах (2 випадки) виявлялась зрідка, а у макрофагах була присутня в 4 випадках, (21,1 ± 9,4) %. Рівень експресії (++) у цих ділянках легеневої тканини досить часто спостерігався у макрофагах, (68,4 ± 10,7) % випадків, майже вдвічі рідше у моноцитах, (36,8 ± 11,1) % випадків, та ще рідше в епітеліоїдних клітинах (26,3 ± 10,1) % випадків.

Висновки. ІГХ дослідження дозволило уточнити локалізацію та кількісні характеристики мікобактеріальних антигенів у легеневій тканині при тривалому перебігу туберкульозного запалення у вигляді туберкульоми у фазі прогресування специфічного запального процесу.

У некротичному вмісті Т в переважній більшості випадків визначено наявність значної кількості антигенів та цілісних структур МБТ.

Встановлено, що в структурах туберкульоми, головним чином, тягар антигенного навантаження МБТ припадає на макрофаги, моноцити та епітеліоїдні клітини переважно грануляційного шару. Фіброзний шар капсули Т практично не залучений у клітинні реакції імунітету щодо взаємодії з інфекцією. Гігантські багатоядерні макрофаги виказували рівень експресії (++) в грануляційному шарі Т.

У капсулі туберкульозних вогнищ та в осередках пневмонії інтенсивна грубо-грудкова експресія антигенів МБТ була визначена у незначному відсотку випадків. У капсулі туберкульозних вогнищ перева-

жала дрібно-грудкова світло-коричнева експресія антигенів МБТ у макрофагах, моноцитах та епітеліоїдних клітинах, а в осередках пневмонії – тільки у макрофагах.

Встановлено, що переважна більшість макрофагів з рівнем експресії (+++) антигенів МБТ розташована в мало змінених альвеолярних просторах на віддаленні від Т, що свідчить про ризик реактивації запалення з розвитком специфічної пневмонії та вказує на біологічні шляхи розповсюдження інфекції у легенях.

Перспективи подальших досліджень. З метою поглиблення знань щодо механізму персистенції та розповсюдження туберкульозної інфекції в легенях при вторинному туберкульозі є доцільним подальше імуногістохімічне дослідження мікобактеріальніх антигенів у різних типах клітин з визначенням взаємозв'язків між власне збудником та скупченням лише антигенних компонентів при різних формах та фазах перебігу специфічного запального процесу.

Література

1. Баранова Е.Ю. Методика гистобактериоскопии в морфологической диагностике туберкулеза легких [Текст] / Е.Ю. Баранова, Л.М. Гринберг // Уральский медицинский журнал. – 2007. – № 8. – С. 55-57.
2. Гістобактеріоскопія резекційного матеріалу у морфологічній діагностиці туберкульозу легень [Текст] / І.В. Ліскіна [та ін.] // Журн. національної акад. мед. наук України. – 2015. – Т. 21, № 1. – С. 61-68.
3. Гістологічна діагностика ступеня активності туберкульозного запального процесу при туберкульомах легень [Текст]: інформаційний лист / І.В. Ліскіна [та ін.]. — ДУ «Національний інститут фтизіатрії і пульмонології». – К.: ДУ НІФП НАМН, 2010. – 4 с.
4. Ліскіна І.В. Аналіз клініко-анатомічних показників хворих на туберкульоз легень із морфологічними ознаками прогресування (за операційним матеріалом) / І.В. Ліскіна, Л.М. Загаба // Туберкульоз. Легеневі хвороби. ВІЛ-інфекція. – 2014. – № 2 (17). – С. 18-23.
5. Пальцев М.А. Патологическая анатомия: национальное руководство [Текст] / гл. ред. М.А. Пальцев, Л.В. Кактуровский, О.В. Зайратьянц. – М.: ГЭОТАР-Медиа, 2009. – 1264 с.
6. Холодок О.А. Морфологические аспекты активности туберкулом легких [Текст] / О.А. Холодок, М.И. Черемсин // Бюллетень физиологии и патологии дыхания. – 2013. – № 49. – С. 51-54.
7. Goel M.M. Immunohistochemical localization of mycobacterium tuberculosis complex antigen with antibody to 38 KDA antigen versus Zienil Neelson staining in tissue granulomas of extrapulmonary tuberculosis / M.M. Goel, P. Budhwar // Indian Journal of Tuberculosis. – 2007. – V. 54. – P. 24-29.
8. Gupta S. Comparison among three cold staining methods in the primary diagnosis of tuberculosis: a pilot study / S. Gupta, V.P. Shenoy, I. Bairy, S. Muralidharan // J. Bras. Pneumol. – 2010. – 36, № 5. – P. 612-616.
9. Histopathological findings in immunohistological staining of the granulomatous tissue reaction associated with tuberculosis / S. Karimi, M. Shamaei, M. Pourabdollah [et. al.] // Tuberculosis Research and Treatment. – 2014. – article ID 858396, 6 pages. – Режим доступа: doi: http://dx.doi.org/10.1155/2014/858396.
10. Horsburgh C.R. Tuberculosis / C.R. Horsburgh // Eur. Respir. Rev. – 2014. – 23. – P. 36-39.
11. Kaplan G. Mycobacterium tuberculosis Growth at the Cavity Surface: a Microenvironment with Failed Immunity / G. Kaplan, F.A. Post, A.L. Moreira [et al.] // Infection and immunity. – 2003. – 71, № 12. – P. 7099-7108.
12. Ramakrishnan L. Revisiting the role of the granuloma in tuberculosis. Review / L. Ramakrishnan // Nature Reviews Immunology. – 2012. – V. 12. – P. 352-366.
13. Steingart K.R. Fluorescence versus conventional sputum smear microscopy for tuberculosis: a systematic review / K.R. Steingart, M. Henry, P.C. Hopewell [et al.] // Lancet Infect. Dis. – 2006. – № 9. – P. 570-581.

УДК 616-002.592-097:576.852.211

ВИЗНАЧЕННЯ ЛОКАЛІЗАЦІЇ ТА ХАРАКТЕРУ ЕКСПРЕСІЇ МІКОБАКТЕРІАЛЬНИХ АНТИГЕНІВ ВІДНОСНО РІЗНИХ СТРУКТУР ЛЕГЕНЕВОЇ ТКАНИНИ ПРИ ТУБЕРКУЛЬОМАХ ЛЕГЕНЬ

Кузовкова С. Д., Ліскіна І. В., Мельник О. О., Загаба Л. М.

Резюме. Проведено гістологічне дослідження з використанням імуногістохімічного методу для визначення локалізації та інтенсивності експресії мікобактеріальних антигенів в різних структурах легеневої тканини при прогресуванні туберкульозу легень у формі туберкульоми. Встановлено, що в структурах туберкульоми основний тягар антигенного навантаження МБТ припадає на макрофаги, моноцити і епітеліоїдні клітини переважно грануляційного шару. Переважна більшість макрофагів з найбільшим рівнем експресії антигенів МБТ розташована в мало змінених альвеолярних просторах на віддаленні від туберкульоми, що свідчить про ризик реактивації запалення з розвитком специфічної пневмонії та вказує на біологічні шляхи розповсюдження інфекції у легенях.

Ключові слова: туберкульома легень, імуногістохімічне дослідження, поліклональне антитіло до M. tuberculosis.

УДК 616-002.592-097:576.852.211

ОПРЕДЕЛЕНИЕ ЛОКАЛИЗАЦИИ И ХАРАКТЕРА ЭКСПРЕССИИ МИКОБАКТЕРИАЛЬНЫХ АНТИГЕНОВ ОТНОСИТЕЛЬНО РАЗНЫХ СТРУКТУР ЛЕГОЧНОЙ ТКАНИ ПРИ ТУБЕРКУЛЕМАХ ЛЕГКИХ

Кузовкова С. Д., Лискина И. В., Мельник О. А., Загаба Л. М.

Резюме. Выполнено гистологическое исследование с применением иммуногистохимического метода для определения локализации и интенсивности экспрессии микобактериальных антигенов в разных

структурах легочной ткани при прогрессировании туберкулеза легких в форме туберкулемы. Установлено, что в структурах туберкулемы основная антигенная МБТ нагрузка определяется в макрофагах, моноцитах и эпителиоидных клетках грануляционного слоя. Подавляющее большинство макрофагов с наибольшим уровнем экспрессии антигенов МБТ находится в малоизмененных альвеолярных пространствах на удалении от туберкулемы, что свидетельствует о риске реактивации воспаления с развитием специфической пневмонии и указывает на биологические пути распространения инфекции в легких.

Ключевые слова: туберкулема легких, иммуногистохимическое исследование, поликлональное антитело к M. tuberculosis.

UDC 616-002.592-097:576.852.211

DETERMINATION OF LOCALIZATION AND CHARACTER OF THE EXPRESSION OF MICROBACTERIAL ANTIGENS IN THE DIFFERENT STRUCTURES OF LUNG TISSUE AT PULMONARY TUBERCULOMAS

Kuzovkova S. D., Liskina I. V., Mel□nyk O. O., Zahaba L. M.

Abstract. The introduction of immunohistochemical (IHC) method to medical research using monoclonal or polyclonal antibodies to M. tuberculosis allows identifying in different human tissues fragments or whole structures of mycobacterium by their antigens. At present, immunohistochemical determination of mycobacterial antigens is preferably used in the diagnosis of primary extrapulmonary tuberculosis and for differential diagnosis of granulomatous disease of various origins.

The aim of the study was to determine the localization and intensity of expression of mycobacterial antigens in different structures of the lung tissue with the progression of pulmonary tuberculosis in the form of tuberculoma.

The study included lung tissue samples from separate pieces of resected lung parts of 19 cases with the presence of tuberculomas. Histological examination of tissue identified a high degree of activity of specific inflammation. Immunohistochemical method to determine the localization and intensity of expression of mycobacterial antigens in different structures of the lung tissue was applied. IHC studies were performed using AUTOSTAINER 360-2D system manufactured by Thermo Fisher Scientific (USA) and reagents its company with UltraVision Quanto imaging system. It was used a rabbit polyclonal antibody to M. tuberculosis (Mycobacterium tuberculosis Antibody PA1-7231) manufactured by Pierse (USA). Microscopic examination of the samples was performed using the microscope Olympus BX51, working magnification x100, x400, x1000.

It was established that in the tuberculoma maximal antigenic load was in macrophages, monocytes, epithelial cells which localized predominantly in granulation layer of capsula. Polyclonal antibody to M. Tuberculosis allows visualizing whole microorganisms in some cases. The vast majority of macrophages with coarse granular cytoplasmic staining of antigens M. tuberculosis were observed in slightly altered alveolar spaces on the distance from tuberculoma. We assume that last observation is indicator of the risk of reactivation of inflammation with the development of specific pneumonia and demonstrate biological pathways of infection in the lungs.

Keywords: pulmonary tuberculosis, immunohistochemical study, polyclonal antibody to M. tuberculosis, expression of MBT antigens.

Рецензент — проф. Старченко І. І.

Стаття надійшла 22.03.2017 року