

УДК 616.716.4 – 089.843-:085.46.

Л.Б. Єрис

ЗАСТОСУВАННЯ ПРОГРАМНОГО ПРОДУКТУ DELCAM ДЛЯ ВИГОТОВЛЕННЯ РЕЗЕКЦІЙНОГО ІМПЛАНТАТА ПРИ ОДНОБІЧНІЙ РЕЗЕКЦІЇ НИЖНЬОЇ ЩЕЛЕПИ

ВДНЗ України «Українська медична стоматологічна академія»

Актуальність

Серед онкологічних захворювань щелепно-лицевої ділянки найбільш складну проблему становлять ті, що потребують резекції нижньої щелепи, часткової чи повної. Недостатня ефективність ортопедичного лікування в ході реабілітації хворих потребує до себе підвищеної уваги та нових практичних рішень.

Відомо ряд способів реабілітації онкологічних хворих після резекції нижньої щелепи: резекційна шина Лімберга та резекційна шина Стопані [1], а також резекційний протез Оксмана [1,2, 3].

Недоліками є те, що резекційні шини Лімберга та Стопані не відповідають рельєфу кісткової поверхні тіла нижньої щелепи, не мають чіткого прилягання по межах резекції; виготовлені з пластинки нержавіючої сталі - матеріалу, що не володіє біосумісними властивостями до тканин організму людини; за методом виготовлення – штамповані, а не суцільнолітні чи фрезеровані, що зумовлює їхню пружність і нестабільність під час жувальних рухів нижньої щелепи, наслідок - некроз і атрофія кісткової тканини в ділянці кісткового шва, відторгнення резекційної шини.

Резекційний протез за Оксманом - це знімна конструкція, що фіксується за допомогою гнутих дротяних утримуючих кламерів на зубах, що залишилися на здоровому боці щелепи. Мовлення та естетичний вигляд хворого протез відновлює лише частково. Відсутність кісткової опори під базисом протеза на боці резекції щелепи не дозволяє повною мірою відновити функцію жування. Суттєвим недоліком є також відсутність рухів у скронево-нижньощелепному суглобі на боці резекції нижньої щелепи.

Мета і завдання нашої роботи полягали у відновленні цілісності нижньої щелепи після її часткової резекції, а також рухів у скронево-нижньощелепному суглобі на боці резекції, функції жування, мовлення, естетичного вигляду та підвищення якості життя хворого. Уперше запропоновано виготовлення резекційного імплантата за віртуально створеною 3D-моделлю нижньої щелепи із використанням CAD/CAM технологій, зокрема програмного продукту DELCAM.

Матеріали і методи дослідження

Для досягнення поставленої мети і вирішення завдання нами була застосована власна методи-

ка, яка передбачає застосування спеціальної програми DELCAM, призначеної для обробки результатів сканування [4, 5]. На основі отриманої раніше томограми створюється триангуляційна модель, яка відповідає реальній щелепі хворого. На віртуальній 3-D здійснюється фантомна резекція, моделюються резекційний шаблон та резекційний імплантат, на якому створюються отвори для кісткових швів та різьбові отвори для закріплення дентальних імплантатів. Резекційний шаблон та резекційний імплантат виготовляють фрезеруванням твердосплавними фрезами, з наступними поліруванням та травленням.

Результати дослідження

Застосування програмного продукту DELCAM для виготовлення резекційного імплантата при однобічній резекції нижньої щелепи покажемо на прикладі комп'ютерної томограми хворого В. 52 років, який звернувся у відділення «голова-шия» Полтавського обласного клінічного диспансеру з діагнозом «плоскоклітинний рак тіла нижньої щелепи». Пухлина локалізувалась у ділянці кута нижньої щелепи зліва. Згідно з протоколом лікування онкологічного хворого мало складатися з таких послідовних етапів: хіміотерапія, променева терапія, хірургічне лікування – резекція фрагмента нижньої щелепи. Особливістю оперативного втручання в даному випадку є накладання замість випиляного фрагмента нижньої щелепи резекційного імплантата і подальше його закріплення кістковими швами.

Спочатку здійснюють конусну томографію нижньої щелепи з виділенням за ступенем щільності кісткової тканини. На рис.1 представлена частина томограми, на якій виділена уражена патологічним процесом ділянка.

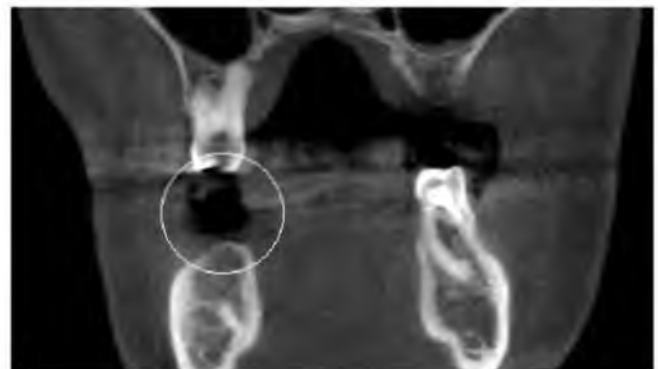

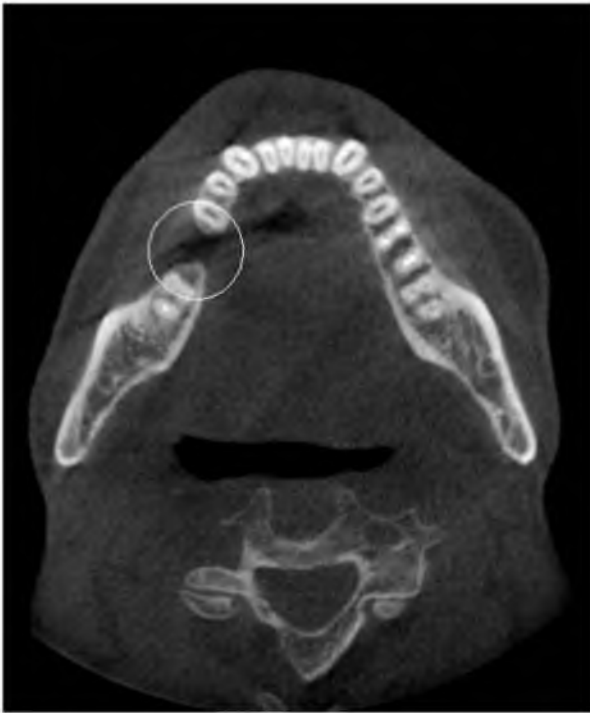


Рис. 1. Елементи томограми черепа хворого В., 52 роки

Для візуальної оцінки щільності структур на томограмі використовувалась шкала Хаунсфілда (її візуальним відображенням на моніторі є чорно-білий спектр зображення). Так, відповідно до даної шкали, повітря буде відображатися чорним, жирові та м'які тканини, а також вода - у відтінках сірого, а кісткова тканина і в разі наявності - інші більш щільні речовини (наприклад, метал) будуть видимі у вигляді білих плям. Уражену ділянку щелепи чітко видно на томограмі, оскільки в ній відсутня кісткова тканина.

Для спрощення роботи при створенні моделі прибирають кісткові тканини черепа і верхньої щелепи, а також хребта. Результуючу модель переносять в CAD-систему «PowerSHAPE» для зміни та підготовки до розробки обробних програм на верстаті з ЧПК. На рис.2 зображена триангуляційна модель нижньої щелепи з виділеною проблемною ділянкою.

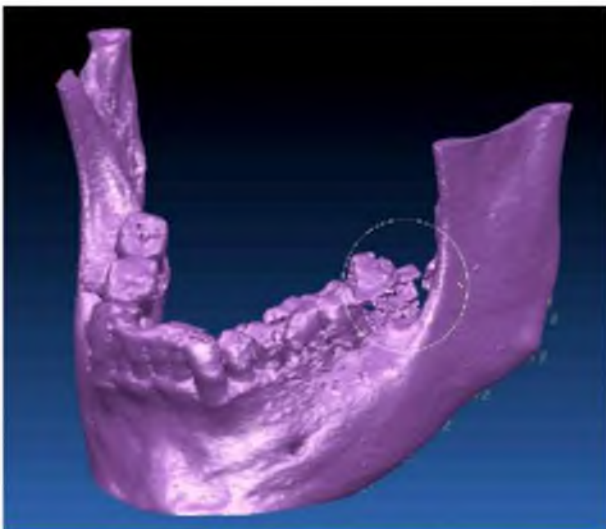


Рис. 2. Триангуляційна модель нижньої щелепи

Визначивши разом із хірургом межі резекції (медіальна частина лунки другого моляра та нижня третина гілки нижньої щелепи), створюють по них площини, які будуть слугувати стикувальними поверхнями при кріпленні імплантата. Важливим є максимально точна відповідність меж даних площин реальним межам видаленої кістки. Далі за триангуляційними поверхнями створюють тіло, ідентичне умовно випилянній частині кістки. Кріплення на фрагментах щелепи виконують за допомогою пластин, що є безпосереднім продовженням тіла резекційного імплантата, і містять отвори для кісткових швів. Також передбачені різьбові отвори для встановлення дентальних імплантатів. З метою запобігання виникненню такого ускладнення як оростома, показане застосування двохетапних імплантатів, які вибирають завчасно. Їхні форма, розмір, тип гвинтової нарізки та відстань ураховують під час створення різьбових отворів. На період загоєння рани отвори тимчасово закриті заглушками.

За допомогою програмного продукту DELCAM визначили масу кістки (38,08 г), що буде видалена під час операції, та масу майбутнього резекційного імплантата (112,27 г). Така велика різниця в масі вимагає істотного полегшення конструкції. Оскільки лицьовий бік імплантата повинен мати форму, максимально наближену до початкової кістки, то змінювати ми можемо лише внутрішню його частину. Змінюючи товщину внутрішньої стінки резекційного імплантата, вдалося досягти зменшення його маси до 42,17 г. На рис.3 зображено кінцевий вигляд моделі полегшеного резекційного імплантата з елементами кріплення його до щелепи.




Рис. 3. Твердотіла модель резекційного імплантата (внутрішня поверхня)

Оскільки необхідно, щоб резекція щелепи відбулася саме за встановленими межами, був створений шаблон, по краю якого буде проводитися розрізування кістки. Його модель зображена рис.4.



Рис. 4. Пластина шаблону (внутрішня поверхня відповідає зовнішній поверхні нижньої щелепи та лицевій поверхні резекційного імплантата)

Шаблон виготовляють із того ж матеріалу, що й імплантат, і під час операції прикладають до лицевій поверхні щелепи. Оскільки внутрішня його поверхня точно відповідає формі та вигину кістки, він має щільно прилягати до неї. Напрямок пилки Джиглі задається крайніми стінками, які знаходяться в тій же площині, що і крайні межі резекційного імплантата.

За отриманими 3-Д моделями резекційного шаблону та резекційного імплантата нижньої щелепи з попередніх заготовок на верстаті з числовим програмним керуванням виготовляють заготовку резекційного шаблону кінцевої форми, яка підлягає подальшій обробці, шліфуванню та поліруванню, а також заготовку резекційного імплантата кінцевої форми, яка підлягає подальшій обробці відповідно до технології виробництва імплантатів. На завершальному етапі висвердлюють різьбові отвори відповідно параметрам заздалегідь обраного двохетапного імплантата. Після завершальної обробки резекційний шаблон та резекційний імплантат передають у операційну для стерилізації.

На операційному столі хворому на склетовану ділянку нижньої щелепи, що підлягає резекції, спочатку накладають резекційний шаблон і відпилюють фрагмент щелепи строго вздовж меж шаб-

лону. На місце випиляного фрагмента нижньої щелепи накладають резекційний імплантат і закріплюють його кістковими швами до гілки та тіла нижньої щелепи. Після приживлення резекційного імплантата розтинають слизову оболонку безпосередньо над різьбовими отворами, викручують гвинти-заглушки і приєднують формувачі ясен, а згодом абатменти дентальних імплантатів. Незнімну конструкцію з опорою на дентальних імплантатах виготовляють за технологією, що відповідає виду ортопедичної конструкції та типу імплантата.

Висновок

Спроектвані та змодельовані резекційний шаблон і резекційний імплантат нижньої щелепи, а також необхідні для його установки елементи здійснені без отримання відбитків та подальшого відливання гіпсових моделей. Програми DELCAM дозволили вирішити досить складні задачі, поставлені даним завданням. Висока якість поверхневого моделювання дала можливість створити високоточну модель, готову для використання в інших програмах. Створений резекційний імплантат дозволяє усунути недоліки резекційних протезів, зменшуючи дискомфорт і підвищуючи якість життя пацієнта.

Література

1. Гаврилов Е.И. Ортопедическая стоматология./Е.И.Гаврилов, И.М.Окман.- Москва, «Медицина», 1978 – С. 142-143.
2. Варава Г.М. Техніка виготовлення щелепно-лицевих протезів./ Г.М.Варава, Г.М.Стрелковський. - Київ, «Вища школа», 1992 – С. 83-84.
3. Жулев Е.Н. Челюстно-лицевая ортопедическая стоматология. Пособие для врачей / Е.Н.Жулев, Арутюнов С.Д., Лебеденко Ю.И. - М.: ООО «Медицинское информационное агенство», 2008 – С.78–82.
4. Єрис Л.Б. Патент на корисну модель №79224. Спосіб реабілітації хворих після резекції нижньої щелепи із застосуванням програмного забезпечення delcam/Л.Б.Єрис, С.Г.Ясько, В.М.Дворник, О.О.Горюн, С.С.Єрис.- Бюл. №7,- 10.04.13.- С.246.
5. Коба Д. Автоматизированное проектирование и изготовление имплантатов с использованием CAD/CAM – систем компании Delcam/ Д. Коба, З.Красько, А.Ф.Герасимов, А.Ю.Денщиков// САПР и графика, 2014.- №2.- С.98-101.

Стаття надійшла

10.09.2014 р.

Резюме

Запропонована власна методика (Патент на корисну модель №79224 України МПК А61 F2/02 (2006.01)/ №Г 2012 13315, заяв. 22.11.12, опубл. 10.04.13; бюл. №7), що передбачає застосування спеціальної програми DELCAM, призначеної для обробки результатів сканування; на основі отриманої раніше томограми створюється триангуляційна модель, яка відповідає реальній щелепі хворого. На віртуальній 3-Д здійснюється фантомна резекція, моделюються резекційний шаблон та резекційний імплантат, на якому створюються отвори для кісткових швів та різьбові отвори для закріплення дентальних імплантатів. Резекційний шаблон та резекційний імплантат виготовляють фрезеруванням твердосплавними фрезами з наступними поліруванням та травленням. Накладають резекційний імплантат на операційному столі після резекції частини нижньої щелепи і закріплюють до фрагментів із неушкодженою кістковою тканиною.

Ключові слова: резекція нижньої щелепи, резекційний імплантат.

Резюме

Предложена собственная методика (Патент на полезную модель №79224 Украины МПК А61 F2 / 02 (2006.01) / № Г 2012 13315, заявл. 22.11.12, опубл. 10.04.13; бюл. №7), что предусматривает применение специальной программы DELCAM, предназначенной для обработки результатов сканирования; на основе полученной ранее томограммы создается триангуляционная модель, которая соответствует реальной челюсти больного. На виртуальной 3-D осуществляется фантомная резекция, моделируются резекционный шаблон и резекционный имплантат, на котором создаются отверстия для костных швов и резьбовые отверстия для закрепления дентальных имплантатов. Резекционный шаблон и резекционный имплантат изготавливают фрезерованием твердосплавными фрезами с последующей полировкой и травлением. Накладывают резекционный имплантат на операционном столе после резекции части нижней челюсти и прикрепляют к фрагментам с неповрежденной костной тканью.

Ключевые слова: резекция нижней челюсти, резекционный имплантат.

UDC: 616.716.4 – 089.843-:085.46.

APPLICATION OF SOFTWARE DELCAM FOR MANUFACTURING OF RESECTION IMPLANT IN CASE OF UNILATERAL RESECTION OF MANDIBLES

L.B.Yerys

Higher State Educational Establishment of Ukraine «Ukrainian Medical Stomatological Academy»

Summary

As a vivid example of rehabilitation after unilateral resection of the mandible using software DELCAM we manufactured resection implant to patient B., 52 years old. According to the protocol, treatment consisted of the following successive stages: chemotherapy, radiation therapy, surgery - resection of the mandible's fragment. Feature of surgery was imposition of resection implant on the place of removed mandible fragment of the implant and further fixation with bone suture.

We have actually applied the method developed by our own (Patent for utility model №79224 Ukraine IPC A61 F2 / 02 (2006.01) / 13315 №H 2012, stated 22/11/2012, posted 10/04/2013, bulletin №7) and it's performed as follows.

We carried out mandibular conical tomography. Layer by layer estimating of scans for bone's density with the marking of bone tissues. According to this information we are creating a triangulation volumetric (3-D) model of the mandible which defines the limits of resection of the lower jaw. We modeled the 3-D resection template. Modeling of resection implant on triangular three-dimensional model of the mandible was performed according to the form of removed fragment. On the alveolar surface of the implant create threaded holes for fixation of two-stage dental implant abutments.

In accordance to our 3-D model resection template and resection implant of the mandible, from the steel billet with computer controlling machine made billet of template resection with final form, which is subject to further processing, grinding and polishing. From previously grade titanium billet (titanium VT-100) computer controlling machine makes billet of resection implant of final form, subject to further processing in accordance with the production technology of implants. After final processing resection template and resection implant transfer to the operating room for sterilization.

On the operating table on the patient's skeletal area of the lower jaw initially impose resection template and saw off a piece of the jaw strictly along limits of template. On the place of cut down fragment of mandible impose resection implant and fix it with bone sutures to the branch and body of lower jaw. After engraftment of resection implant mucosal incision was made directly over the threaded holes in the resection implant, screw-out screw-caps and join dental abutments of implants. Production of fixed construction, based on dental implants, performed according to the type of prosthetic design and implant type.

Restored with resection implant integrity of the mandible, the ability to perform movements in the temporomandibular joint on the side of resection, fixation of fixed orthopedic structures on dental implants contribute better and faster restore of chewing function, speech and aesthetics.

Key words: resection implant, resection of mandible.