

УДК 616.728.3-002-073.48

Могила О. О.

**М'ЯЗОВО-ТОНІЧНИЙ СИНДРОМ М'ЯЗІВ-ЗГИНАЧІВ СТЕГНА ТА ГОМІЛКИ
ЯК ПРИЧИНА УТВОРЕННЯ ТА РОСТУ КІСТИ БЕЙКЕРА. ЗА РЕЗУЛЬТАТАМИ
УЛЬТРАЗВУКОВОГО СКАНУВАННЯ****Обласна клінічна лікарня відновлювального лікування та діагностики (м. Полтава)**

mogila_o@ukr.net

Вступ. Традиційно кісти підколінної області пов'язують з ім'ям англійця William Marrant Baker, який у 1877 році дослідив 14 хворих з синовіальними кістами підколінної області та описав утворення мішечка з вмістом рідини за межами колінного суглоба [5,20,22].

Незважаючи на те, що про синовіальні кісти підколінної області відомо вже майже півтора століття, до теперішнього часу немає єдиної думки про етіопатогенез даної патології [13, 17,22].

При описі кіст заднього відділу колінного суглоба в літературі використовуються різні терміни: грижа, бурсит, синовіома, синовіальна кіста, кіста Бейкера. Термін «синовіальна кіста» набув поширення у 80-х рр. минулого сторіччя. Така кількість понять пов'язана не тільки з відсутністю загально прийнятої теорії етіопатогенезу цієї хвороби, але й зі складністю будови заднього відділу колінного суглобу та підколінної ямки.

Порожнина колінного суглобу має велику кількість заворотів та синовіальних сумок, які утворюються в місці розбіжності сухожилків напівперетинчастого м'яза на окремі пучки. І такі синовіальні сумки зустрічаються під всіма місцями прикріплення майже всіх м'язів в області колінного суглобу [11]. Синовіальна сумка колінного суглобу не у всіх місцях має однакову щільність, в деяких місцях її укріплюють зв'язки, які є продовженням м'язів стегна. Порожнина між зв'язками заднього відділу колінного суглобу є слабким місцем, де і може виникати кіста.

Більшість авторів кісту Бейкера представляють розтягнутою та зміненою синовіальною сумкою підколінної області [2,3]. Деякі автори кісту вважають грижею синовіальної оболонки колінного суглоба [4].

Доведено, що кісти Бейкера є розширенням медіально розташованої підсухожильної сумки art. genu, яке може виникати при артрозах, травмах менісків, ревматоїдному артриті та будь-яких інших формах хронічного синовііту [5]. В анамнезі майже у всіх хворих з кістою Бейкера спостерігається синовит колінного суглоба [3].

Формування кіст може виникнути через цілий ряд провокуючих факторів: спільна кіста зв'язок; секвестрації синовіальної рідини в підколінній ямці через клапан-ефект між суглобовим простором і кістою (під контролем напівперетинчастого литкового м'яза з згинання та розгинання в коліні); негативний тиск внутрисуглобового коліна під час часткового згинання в поєднанні з позитивним тиском при розтягуванні; розширення литкового напівперетинчас-

того м'яза в результаті невеликих травм з м'язовими скороченнями; грижа капсули суглоба в підколінну ямку [18].

Капсульний отвір в напівперетинчато-медіальній голівці литкового м'яза є зазвичай нормальним анатомічним варіантом. Вважається, що це може призвести до утворення підколінної кісти в результаті хронічного випоту в результаті внутрішньосуглобової патології [19].

Патогенез залежить від наявності зв'язку між суглобом і сумкою, наявності клапаноподібного ефекту при русі рідини з суглоба в сумку зі збільшенням останньої в обсязі [6].

Досліджуючи м'язово-тонічний синдром м'язів групи Semі та медіального литкового м'яза за допомогою УЗ діагностики ми виявили різні стадії прояву кісти Бейкера, що дало новий погляд на цю проблему.

Мета дослідження. Проаналізувати залежність і вираженість кісти Бейкера колінного суглоба від ступеня м'язово-тонічного синдрому м'язів групи Semі і медіального литкового м'яза.

Об'єкт і методи дослідження. Дане дослідження засноване на клінічному обстеженні 461 пацієнта в період з серпня по вересень 2016 року, які звернулися зі скаргами на болі в колінних суглобах: 153 (33,2%) чоловіка та 308 (66,8%) жінок. Вік пацієнтів становив від 13 до 80 років (із середнім значенням 48 років), при цьому, 218 (47,3%) осіб – мешканці міста, 243 (52,7%) – сільської місцевості [8].

У протоколі обстеження зафіксовано: наявність травми в анамнезі, що передувало болю – 129 (28%) випадків; наявність нетипової (підвищеної) для пацієнта навантаження – 421 (91,3%) випадків; скарги на тягучу біль у напівперетинчастому м'язі (Musculus semimembranosus) – 379 (82,2%) випадків, та медіального литкового м'яза (Musculus gastrocnemius) – 407 (88,3%) випадків.

У всіх хворих відзначалася біль в колінних суглобах. Пацієнти також пред'являли скарги на біль по задній поверхні стегна та гомілки, в колінному суглобі, обмеження рухів та кульгавість. Клінічне обстеження включало виявлення болю при пальпації в проекції досліджуваних структур відповідних м'язів, позитивний симптом «флуктуації» верхнього завороту.

Усім пацієнтам проводилося УЗД обох колінних суглобів за стандартною методикою на апараті фірми «BK Medical» лінійним датчиком з частотою 10,0 МГц. Сканувалися передня, задня і бічні поверхні КС в повздовжній та поперечних проекціях. Врахо-

увалися скарги на локалізацію болю по передній і по задній поверхнях стегна або гомілки [8].

Оцінювалися такі ультразвукові ознаки:

1. У передній проекції: надколінної сумки і менісків, суглобові поверхні стегнової та великогомілкової кісток.

2. У задній проекції: структура напівсухожилкового, напівперетинчастого і ніжного м'язів; товщина сухожилка напівперетинчастого м'яза в місці дистальної інсерції; контури гіалінового хряща [8,9].

При ультразвуковому дослідженні колінного суглоба з переднього доступу датчик встановлювали поздовжньо у верхнього полюса надколінка. На ехограмі в нижніх відділах відзначалася гіперехогенна лінійна тінь, кортикальний шар стегнової кістки, 2 листки синовіальної оболонки, сухожилки чотириголового м'яза, підшкірний шар і шкіра. При скануванні підколінної ямки в положенні «лежачи на животі» з встановленням датчика на задньо-медіальну поверхню підколінної ямки, оцінювали стан сухожилків напівперетинчастого м'яза, а також м'язової частки напівперетинчастого та медіального литкового м'язів. Визначалася ступінь розширення литково-стегнової сумки та ступінь заповнення її рідиною (кіста Бейкера).

Результати дослідження та їх обговорення.

Згідно результатів обстеження пацієнти були розділені на 3 групи згідно ступеня м'язово-тонічного синдрому:

1 група – при УЗ обстеженні відзначалися поява гіперехогенної ділянки (білий колір) лінійної форми, що прилягає до зовнішнього краю м'язів до 1/3 загальної ширини м'язи. Відзначалася часткова втрата поздовжнього рельєфу м'язової структури, що відповідає УЗ ознакам м'язово-тонічного синдрому. Пацієнти цієї групи пред'являли скарги на біль по задній поверхні стегна та гомілки. Клінічно відзначається біль при пальпації в проекції м'язів групи Semі та медіального литкового м'яза, незначні порушення згинально-розгинальної функції КС.

2 група – при УЗ обстеженні по задній поверхні стегна і гомілки смужка м'язово-тонічного синдрому займала до 1/2 ширини м'язи. Відзначалися скарги на біль по задній поверхні стегна, підколінної ямки та гомілки. Клінічно пацієнти мали ізольовану біль при пальпації по задній поверхні стегна та гомілки, по передній поверхні стегна, в проекції чотириголового м'яза.

3 група – зона м'язово-тонічного синдрому мала ширину > 1/2 від загальної ширини м'язи. Скарги пацієнтів на інтенсивну біль по задній поверхні КС, біль по передній поверхні стегна, кульгавість, порушення опорної функції. При клінічному обстеженні визначається біль при пальпації м'язів та сухожилка 4-голового м'яза стегна.

Таким чином було визначено групи по спазму:

1 група – 164 (35,6%) пацієнтів;

2 група – 214 (46,4%) пацієнтів;

3 група – 83 (18,0%) пацієнтів.

Треба відзначити вплив перевантаження на розвиток м'язово-тонічного синдрому.

З анамнезу у пацієнтів 1-ї групи перевантаження відзначалася в 89% випадків, в 2-й групі – у 91,6% випадків, в 3-й групі – в 95% випадків.

Болі по задній поверхні стегна і гомілки в першій групі склала 75,6% випадків, в 2-й групі – 83,6%, 3-й групі – 91,6%

Таким чином, ознаки м'язово-тонічного синдрому напівперетинчастого м'яза і медіального литкового м'яза відзначалися у всіх 3-х групах. У 1-й групі вони не поєднувалися з ультразвуковими ознаками синовіїту.

У нашому обстеженні ультразвукові ознаки м'язово-тонічного синдрому м'язів задньої поверхні стегна і гомілки не тільки поєднуються з УЗ ознаками Кіста Бейкера, а й впливають на ступінь його вираженості (рис. 1).

За результатами УЗД у кожній з цих груп визначили стадії кісти Бейкера (рис. 2).

Так у пацієнтів 1 групи на тлі гіперехогенної смуги на 1/3 загального діаметра м'яза у 89,6% пацієнтів цієї групи (147 з 164 чол.) не відзначалося розширення кісти Бейкера, або це розширення було незначним. При наявності УЗ ознак м'язово-тонічного синдрому, об'єктивні ознаки напруженого заповнення кісти Бейкера відмічалися лише у 10,4% пацієнтів цієї групи (17 з 164 чол.).

В результаті УЗД 2 групи на тлі гіперехогенної смуги на 1/2 загального діаметра м'яза відсоток пацієнтів без розширення кісти Бейкера, або з незначним її розширенням зменшився до 76,6% від пацієнтів даної групи (164 з 214 чол.). Процент пацієнтів з ознаками напруженого заповнення кісти Бейкера виріс більше ніж в 2 рази – до 23,4% (50 з 214 чол.).

УЗД 3 групи показала, що на тлі гіперехогенної смуги більш ніж 1/2 загального діаметра м'яза відсоток пацієнтів без розширення кісти Бейкера, або з незначним її розширенням скоротився до 66,3% від пацієнтів даної групи (55 з 83 чол.). Відповідно питома вага пацієнтів з ознаками напруженого заповнення кісти Бейкера зросла до 33,7% (28 з 83 чол.).

Для більшої наочності ці результати представлені у таблицях 1, 2.

Таблиця 1.

Стадії кісти Бейкера

Стадії 0 + 1, кількість пацієнтів	%	Стадії 2 + 3, кількість пацієнтів	%
147	89,6	17	10,4
164	76,6	50	23,4
55	66,3	28	33,7
366	79,4	95	20,6

Пацієнтів з відсутністю кісти – переважна більшість (67,2% при рівноважних 25%), що гасить інтенсивність залежності «спазм – кіста» для тих, у кого кіста є. При цьому спостерігається більш рівномірна потужність кожної групи (41 пацієнт – 1 групи, 73 – другої, 37 – третьої).

Відповідність стадій м'язово-тонічного синдрому до стадій кісти Бейкера

Групи по спазму			Стадії кісти Бейкера							
№ групи	Кількість пацієнтів	% від заг. к-ті	0 – немає (кільк. чол.)	% від к-ті пацієнтів даної групи	1 – незначна (кільк. чол.)	% від к-ті пацієнтів даної групи	2 – напружена (кільк. чол.)	% від к-ті пацієнтів даної групи	3 – застаріла (кільк. чол.)	% від к-ті пацієнтів даної групи
1	164	35,6	123	75,0	24	14,6	13	7,9	4	2,4
2	214	46,4	141	65,9	23	10,7	47	22,0	3	1,4
3	83	18,0	46	55,4	9	10,8	27	32,5	1	1,2
Всього	461	100	310	67,2	56	12,1	87	18,9	8	1,7

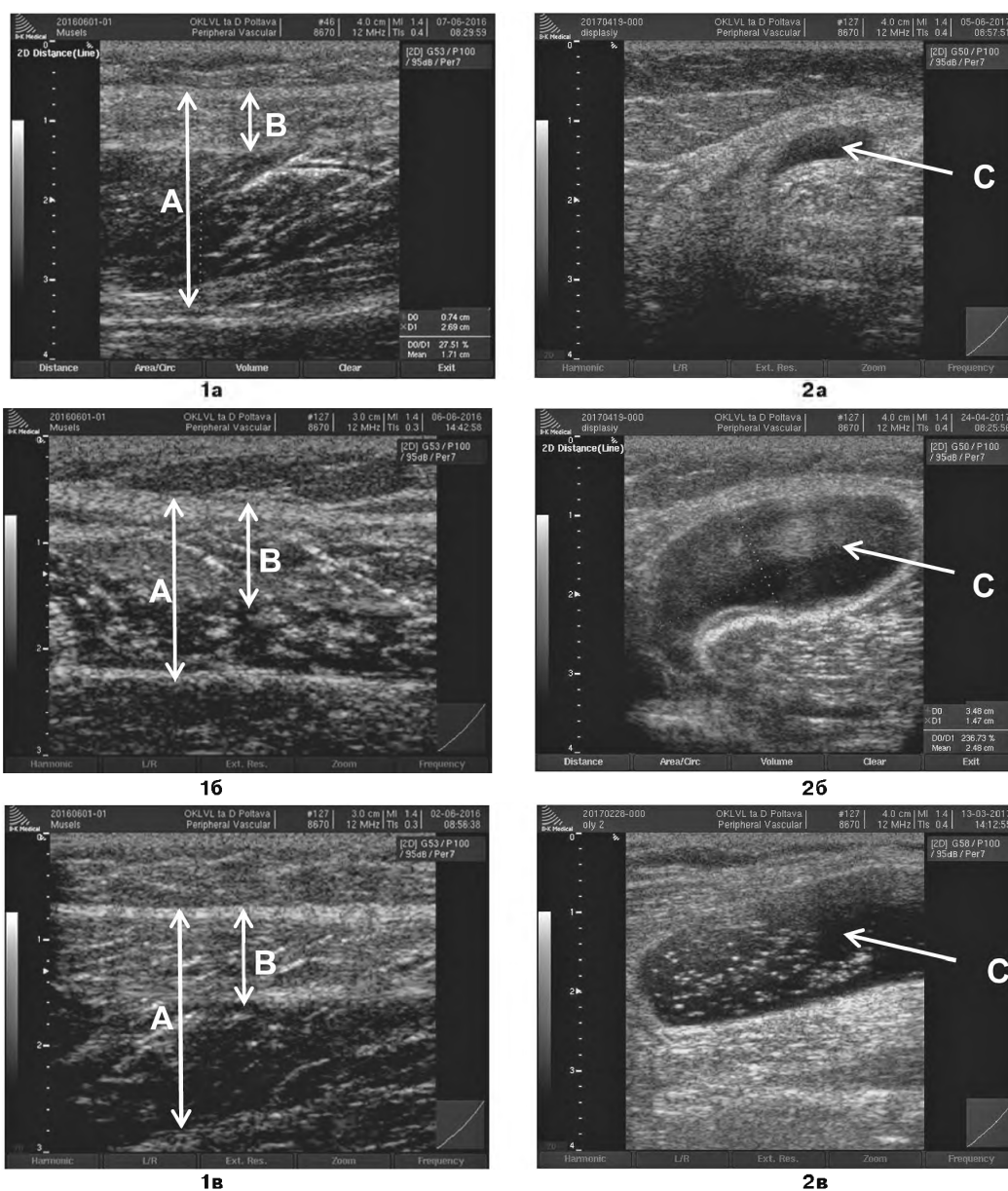


Рис. 1. Ехограми: 1 а – лінійні гіперехогенні ділянки *m.semitembranosus* в зоні, яка знаходиться по зовнішньому контуру м'яза : а – $B/A < 1/3$; б – $B/A \approx 1/2$; в – $B/A > 1/2$, де А – загальна ширина *semitembranosus*, В – ширина гіперехогенних ділянок мязово-тонічного синдрому, С – анехогенна (рідина) кіста Бейкера : 2а – незначна; 2в – напружена; 2в – застаріла кіста Бейкера з гіперехогенними включеннями.

У пацієнтів 1 групи можна спостерігати всі три ступеня кісти. При збільшенні ступеню спазму стає більш вірогідною друга стадія кісти – «напружена», а крайні ступені: «застаріла» та «незначна» – менш вірогідні. Коефіцієнт кореляції Пірсона для всіх трьох залежностей дорівнює нормативній забезпеченості – 0,95, що наочно продемонстровано на **рисунку 3**.

Таким чином, з'ясовано, що:

1) розвиток кісти сприяє перерозподілу навантаження на суглоб і збільшення її частини, яка сприймається м'язами;

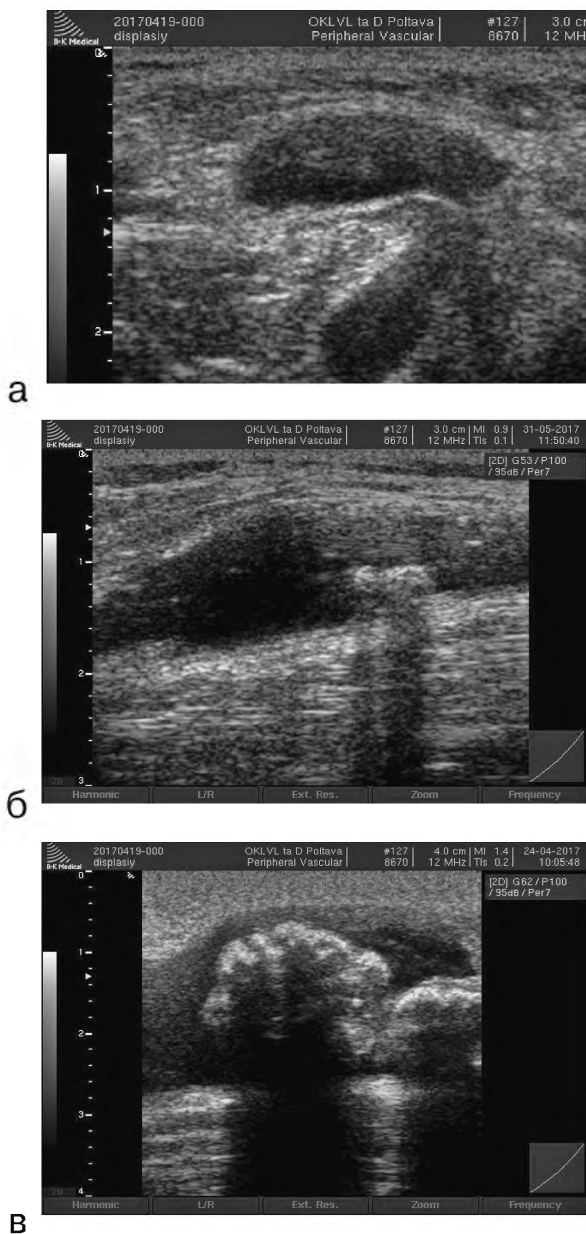


Рис. 2. Ехографічна візуалізація кісти Бейкера різних типів:
а – напружене заповнення поверхневого та глибокого заворотів;
б – застаріла кіста Бейкера з кальцином невеликих розмірів;
в – застаріла кіста Бейкера з кальцином великих розмірів.

2) проте, крайня ступінь кісти «застаріла» виключає підвищену рухову активність, і як наслідок, практично виключає сильний спазм.

Другим етапом було дослідження залежності ступеню кісти від ступеня артрозу колінного суглобу.

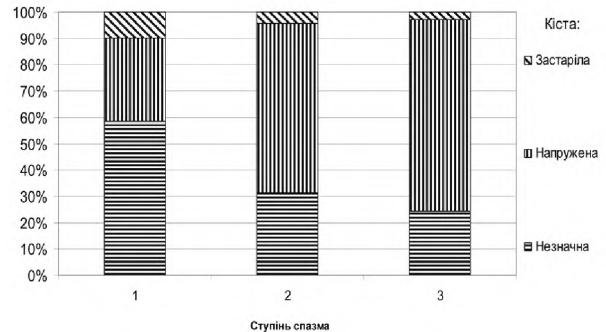


Рис. 3. Залежність ступеня кісти Бейкера від ступеню спазму.

Кіста Бейкера «застаріла» була характерною для артрозу II-III стадії (більше 70% випадків), та нехарактерною для менш виражених стадій артрозу.

Кіста Бейкера «напружена» та «незначна» – характерна (більше 85% випадків) для артрозу I-III стадії. При цьому відсутність артрозу або його диспластичний характер – малоймовірні. Відсутність кісти Бейкера могло спостерігатися при будь-якій стадії (**табл. 3**).

Висновок. Таким чином, саме м'язово-тонічний синдром напівперетинчастого та медіального литкового м'язів є причиною утворення кісти Бейкера, яку коректніше можна називати литково-напівперетинчастим бурситом, або синовітом заднього (підколінного) завороту.

В результаті дослідження з'ясовано, що при прогресуванні м'язово-тонічного синдрому, основною причиною якого є перенавантаження, кіста Бейкера збільшується, та при постійному перенавантаженні – може досягати великих розмірів. При різкому збільшенні навантаження – можливий розрив кісти з розвитком лімфостазу по задній поверхні гомілки. Знаючи механізм росту кісти, можна однозначно виключити необхідність хірургічного лікування кісти Бейкера. Переважно це консервативне лікування симптоматичного характеру. Відносним показником до оперативного лікування є можлива наявність кальцинатів, тобто в разі застарілої кісти.

У нашій роботі розкрито причини і механізм розвитку кісти Бейкера, тобто його етіопатогенез. Розвиток задньо-медіального синовіту колінного суглоба відбувається під впливом м'язово-тонічного синдрому м'язів задньої поверхні стегна і гомілки, причому ступінь вираженості кісти лінійно залежить від спазму м'язів. Новий погляд на етіопатогенез кісти Бейкера або синовіт задньо-медіального завороту обумовлює зміну існуючого плану лікування і профілактики.

Перспективи подальших досліджень. Розробка плану лікування та профілактики цієї патології.

Стадії кісти Бейкера відносно груп по артрозу

Групи по артрозу	Стадії кісти Бейкера									
№ групи	Кількість пацієнтів	% від заг. к-ті	0 – немає (кільк. чол.)	% від к-ті пацієнтів даної групи	1 – незначна (кільк. чол.)	% від к-ті пацієнтів даної групи	2 – напружена (кільк. чол.)	% від к-ті пацієнтів даної групи	3 – застаріла (кільк. чол.)	% від к-ті пацієнтів даної групи
1 (немає)	21	4,6	18	85,7	2	9,5	1	4,8	0	0,0
2 (ДА)	99	21,5	82	82,8	6	6,1	10	10,1	1	1,0
3 (I ст.)	210	45,6	147	70,0	29	13,8	33	15,7	1	0,5
4 (II-III ст.)	131	28,4	63	48,1	19	14,5	43	32,8	6	4,6
Всього	461	100	310	67,2	56	12,1	87	18,9	8	1,7

Література

- Bojkov V.P. Bolevoj sindrom pri zabelevaniyah i povrezhdeniyah kolennogo sustava / V.P. Bojkov, K.S. Chermakov, S.A. Karaulov // Medicinskaya sestra. – 2016. – № 3. – S. 39-42.
- Bukina I.E. Sinovit i kisty Bejkera na rannih stadiyah gonartroza / I.E. Bukina // Consilium medicum. – 2003. – № 2. – S. 96-97.
- Vasil'eva O.I. Sinovial'naya kista podkolenoj oblasti / O.I. Vasil'eva. – Ortopediya i travmatologiya. – 1984. – № 7. – S. 28-31.
- Differencial'naya diagnostika kist bejkera i drugih ob'emnyh obrazovanij podkolenoj oblasti pri ul'trazvukovom issledovanii / I.V. Andreeva, S.V. Levenec, A.A. Vinogradov, O.A. Vinogradov // Visnik LNU im. T. Shevchenka. – 2011. – № 18 (229). – S. 24-32.
- Kamshilov B.V. Sinovial'nye kisty podkolenoj oblasti: ehtiologiya, patogenez, diagnostika i lechenie (obzor otechestvennoj i zarubezhnoj literatury) / B.V. Kamshilov, V.D. Makushin, O.K. Chegurov // Genij ortopedii. – 2003. – № 2. – S. 108-115.
- Kirillova E.R. Ul'trazvukovaya ocenka suhozhil'no-svyazochnogo apparata kolennogo sustava u bol'nyh revmatoidnym artritom i osteoartrozom / E.R. Kirillova, R.A. Habirov // Prakticheskaya medicina. – 2011. – № 7 (55). – S. 69-71.
- Mogila A.A. Strukturnye izmeneniya myshechno-suhozhil'nogo kompleksa, opredelyaemye ul'trazvukovym skanirovaniem pri nespeceficheskom sinoviiite kolennogo sustava / A.A. Mogila // Visnik problem biologii i medicini. – 2017. – № 1 (135). – S. 152-157.
- Mogila O.O. Vpliv stupenya artrozu kolinnogo suglobu na virazhenist' sinoviiitu. Rezul'tati UZD / O.O. Mogila // Visnik problem biologii i medicini. – 2017. – № 2 (136). – S. 161-168.
- Osobennosti patologicheskikh izmenenij fibrozno-hryashchevyh tkanej kolennogo sustava u bol'nyh s kistoj Bejkera / S.A. Chernyad'ev, A.I. Chernoikov, E.A. Grebenev [i dr.] // Vestnik rentgenologii i radiologii. – 2016. – № 5. – S. 274-282.
- Picyn I.A. Optimizaciya ul'trazvukovogo issledovaniya v diagnostike povrezhdenij kolennogo sustava / I.A. Picyn // Vestnik travmatologii i ortopedii im. N. N. Priorova. – 2015. – № 3. – S. 30-35.
- Sinel'nikov R.D. Atlas anatomii cheloveka : ucheb. posob. dlya stud. med. in-tov : v 4-h t / R.D. Sinel'nikov. – izd. 2-e, stereotip. – M.: Medicina, 1996. – T. 1. Uchenie o kostyah, soedinenii kostej i myshchah. – 343 s.
- Shor N.A. Kista Bejkera: patogenez, diagnostika, lechenie / N.A. Shor, I.V. Andreeva // Klinichna hirurgiya. – 2012. – № 1. – S. 62-63.
- Baker's Cyst Filled with Hematoma at the Lower Calf / M.J. Yoo, J.S. Yoo, H.S. Jang, C.H. Hwang // Knee Surg Relat Res. – 2014. – Vol. 26 (4). – P. 253-256. – doi: 10.5792/ksrr.2014.26.4.253.
- Baker's cysts in knees with chronic osteoarthritic pain: a clinical, ultrasonographic, radiographic and scintigraphic evaluation / D. Chatzopoulos, E. Moralidis, P. Markou [et al.] // Rheumatol. Int. – 2008. – Vol. 29 (2). – P. 141-146.
- Billières J. Popliteal cysts: etiologic and therapeutic approach / J. Billières, P. Lascombes, R. Peter // Rev Med Suisse. – 2014. – Vol. 10 (432). – P. 1211-1215.
- Changes in ultrasound assessed markers of inflammation following intra-articular steroid injection combined with exercise in knee osteoarthritis: exploratory outcome from a randomized trial / C. Henricsdotter, K. Ellegaard, L. Klokke [et al.] // Osteoarthr. Cartil. – 2016. – Vol. 24 (5). – P. 814-821.
- Cysts about the knee: evaluation and management / D. Stein, M. Cantlon, B. Mackay, C. Hoelscher // J Am Acad Orthop Surg. – 2013. – Aug; 21 (8). – P. 469-479.
- Foris L. Cyst Baker [Internet] / L. Foris, St. Bhimji // StatPearls Publishing LLC. – 2017. – Mar. 29. – <https://www.ncbi.nlm.nih.gov/pubmed/28613525>.
- Frush T.J. Baker's Cyst: Diagnostic and Surgical Considerations / T.J. Frush, F.R. Noyes // Sports Health. – 2015. – Vol. 7 (4). – P. 359-365.
- Pankaj A. Arthroscopic management of popliteal cysts / A. Pankaj, D. Chahar, D. Pathrot // Indian J Orthop. – 2016. – Vol. 50 (2). – P. 154-158.
- Papadakis M. Popliteal cyst before William Baker: first report in the Galenic Corpus / M. Papadakis, A. Manios, C. Trompoukis // Acta Chir Belg. – 2017. – Vol. 117 (2). – P. 131-134. – doi: 10.1080/00015458.2017.1289734.
- Vlad V. Ultrasound of the knee in rheumatology / V. Vlad, A. Iagnocco // Med Ultrason. – 2012. – Vol. 14 (4). – P. 318-325.

УДК 616.728.3-002-073.48

М'ЯЗОВО-ТОНІЧНИЙ СИНДРОМ М'ЯЗІВ-ЗГИНАЧІВ СТЕГНА ТА ГОМІЛКИ ЯК ПРИЧИНА УТВОРЕННЯ ТА РОСТУ КІСТИ БЕЙКЕРА. ЗА РЕЗУЛЬТАТАМИ УЛЬТРАЗВУКОВОГО СКАНУВАННЯ

Могила О. О.

Резюме. Незважаючи на те, що про синовіальні кісти підколінної області відомо вже майже півтора століття, до теперішнього часу немає єдиної думки про етіопатогенез даної патології.

Досліджуючи м'язово-тонічний синдром м'язів групи Semi та медіального литкового м'яза за допомогою УЗ діагностики ми виявили різні стадії прояву кісти Бейкера, що дало новий погляд на цю проблему.

Дане дослідження засноване на клінічному обстеженні 461 пацієнта віком від 13 до 80 років, які звернулися зі скаргами на болі в колінних суглобах. Було визначено 3 групи ступеня м'язово-тонічного синдрому м'язів задньої поверхні стегна і гомілки, які не тільки поєднуються з УЗ ознаками Кісти Бейкера, а й впливають на ступінь її вираженості. Другим етапом було дослідження залежності ступеню кісти від ступеня артрозу колінного суглобу

З'ясовано, що саме м'язово-тонічний синдром напівперетинчастого та медіального литкового м'язів є причиною утворення кісти Бейкера, яку коректніше можна називати литково-напівперетинчастим бурситом, або синовіїтом заднього (підколінного) завороту.

Ключові слова: м'язово-тонічний синдром, колінний суглоб, м'язи стегна литкові м'язи, кіста Бейкера, підколінні синовіальні кісти, синовіїт, артроз, ультразвукове дослідження.

УДК 616.728.3-002-073.48

МЫШЕЧНО-ТОНИЧЕСКИЙ СИНДРОМ МЫШЦ-СГИБАТЕЛЕЙ БЕДРА И ГОЛЕНИ КАК ПРИЧИНА ОБРАЗОВАНИЯ И РОСТА КИСТЫ БЕЙКЕРА. ПО РЕЗУЛЬТАТАМ УЛЬТРАЗВУКОВОГО СКАНИРОВАНИЯ

Могила А. А.

Резюме. Несмотря на то, что о синовиальных кистах подколенной области известно уже почти полтора века, до настоящего времени нет единого мнения о этиопатогенезе данной патологии. Исследуя мышечно-тонический синдром мышц группы Semi и медиальной икроножной мышцы с помощью УЗД мы обнаружили различные стадии проявления кисты Бейкера, что дало новый взгляд на эту проблему.

Данное исследование основано на клиническом обследовании 461 пациента в возрасте от 13 до 80 лет, обратившихся с жалобами на боли в коленных суставах. Было определено 3 группы степени мышечно-тонического синдрома мышц задней поверхности бедра и голени, которые не только сочетаются с УЗ признаками Кисты Бейкера, но и влияют на степень ее выраженности. Вторым этапом было исследование зависимости степени кисты от степени артроза коленного сустава.

Определено, что именно мышечно-тонический синдром полуперепончатой и медиальной икроножных мышц является причиной образования кисты Бейкера, которую корректнее называть икроножно-полуперепончатым бурситом, или синовиитом заднего (подколенного) заворота.

Ключевые слова: мышечно-тонический синдром, мышцы бедра, мышцы голени, киста Бейкера, подколенные синовиальные кисты, синовиит, артроз, УЗД.

UDC 616.728.3-002-073.48

MUSCULAR-TONIC SYNDROME OF FEMUR AND TIBIA FLEXORS AS THE CAUSE OF FORMATION AND GROWTH OF BAKER'S CYST. BASED ON THE ULTRASOUND SCANNING DATA

Mohila O. O.

Abstract. Popliteal cysts are associated with the name of William Marrant Baker. In 1877 he examined 14 patients with synovial popliteal cysts and described the formation of the pouch with a liquid content outside the knee joint. Despite the fact that synovial cysts of the popliteal region have been studied for almost half a century, currently there is no consensus on the etiopathogenesis of this disease.

While studying the muscular-tonic syndrome of Semi muscle group and medial gastrocnemius muscle using ultrasound diagnostics, the different stages of Baker's cyst symptoms were identified, that gave a new perspective on this issue.

The research was based on clinical examination of 461 patients who experienced pain in the knee joints: 153 (33.2 %) men and 308 (66.8 %) women. The age of patients ranged from 13 to 80 years (average 48 years), while 218 (47.3%) persons – city residents, 243 (52.7%) – residents of rural areas.

Examination protocol presented the presence of trauma in medical history preceding the pain – 129 (28%) of cases; the presence of increased load that was atypical for patient – 421 (91.3%) of cases; complaints of pulling pain in semimembranous muscle (Musculus semimembranosus) – 379 (82.2 %) of cases, and medial gastrocnemius muscle (Musculus gastrocnemius) – 407 (88.3%) of cases.

All the patients experienced pain in the knee joints and also complained of pain along posterior surface of the femur and crus, in the knee joint, motion restriction and lameness. Clinical examination included identification of

pain on palpation in the view of the investigated structures of the relevant muscles, positive symptom of the upper inversion "fluctuation".

The ultrasonography of both knee joints was carried out to all the patients according to standard methods using "BK Medical" company device by linear transducer with a frequency of 10.0 MHz. Anterior, posterior and lateral surfaces of the knee joints were scanned in the longitudinal and transverse views considering complaints of localized pain along anterior and posterior surfaces of the femur or crus.

According to the examination results, the patients were distributed into 3 groups considering the degree of muscular- tonic syndrome:

The signs of muscular- tonic syndrome of semimembranosus muscle and medial gastrocnemius muscle were observed in all groups. In the 1st group they were not combined with the ultrasonic signs of synovitis.

The stages of Baker's cysts were determined in each experimental groups according to the ultrasound examination data. The ultrasonic signs of muscular- tonic syndrome of posterior muscles of femur and crus were not only combined with ultrasonic symptoms of Baker's cyst, but also affected the degree of severity. The cyst development provided the load redistribution on the joint and enlargement of its part, however, the extreme cyst degree – "inveterate" excluded increased motor activity, and as a result, eliminated severe spasm. The second stage included the study of the cyst degree dependence on the degree of the knee joint arthrosis.

It was determined, that Baker's cyst had been enlarged in case of muscular- tonic syndrome progression caused by overloading and could reach large sizes at constant overloading. In case of heavy load increase the cyst rupture with the development of lymphostasis along the posterior surface of the tibia was possible.

The research study has determined the causes and mechanism of Baker's cyst development, that is, its etiopathogenesis. The development of posterior- medial synovitis of the knee joint was caused by the muscular- tonic syndrome of the posterior muscles of the femur and crus and the cyst severity depended on the muscles spasm. The muscular- tonic syndrome of semimembranosus and medial gastrocnemius muscles is the cause of Baker's cyst development, which can be determined as gastrocnemius- semimembranosus bursitis or synovitis of posterior (popliteal) inversion. The new approach at the etiology of Baker's cyst or synovitis of posterior- medial inversion has stipulated the changes in current plan of treatment and prevention.

Keywords: muscular- tonic syndrome, knee joint, femur muscles, tibia muscles, Baker's cyst, popliteal synovial cysts, synovitis, arthrosis, ultrasound diagnostics.

Рецензент – проф. Шейко В. Д.
Стаття надійшла 05.06.2017 року