

УДК: 617.735-007.281-092-079-085

Сергиенко В. В

ГИДРОДИНАМИКА ГЛАЗА У ПАЦИЕНТОВ С ОТСЛОЙКОЙ СЕТЧАТКИ В ПЕРВЫЙ МЕСЯЦ СИЛИКОНОВОЙ ТАМПОНАДЫ

Медицинский центр

«Офтальмологическая клиника профессора Сергиенко» (г. Винница)

vsiriachenko@ukr.net

Работа была выполнена в рамках НИР кафедры офтальмологии НМАПО имени П.Л. Шупика: «Диагностика и лечение нарушений оптической системы глаза» (№ государственной регистрации 0110U002363, даты выполнения 2010-2014 года), «Диагностика и лечение нарушений оптической системы, сосудистых и дистрофических изменений органа зрения» (№ государственной регистрации 0115U002167, даты выполнения 2015 год) и «Клиническое и экспериментальное обоснование диагностики, лечения и профилактики рефракционных, дистрофических, травматических и воспалительных заболеваний органа зрения» (№ государственной регистрации 0116U002821, даты выполнения 2016-2020 года).

Вступление. Повышение внутриглазного давления (ВГД) является частым следствием оперативных вмешательств на заднем сегменте глаза [10]. Офтальмогипертензия встречается в 35% случаев всех витректомий в первые 48 часов [13]. При использовании силиконового масла, как тампонирующего агента, повышение ВГД может встречаться, как в раннем [7, 14, 15] так и в позднем послеоперационном периодах [12, 18]. Из клинических факторов, приводящих к офтальмогипертензии при силиконовых тампонадах, являются наличие миопии, дистрофии и неоваскуляризации радужной оболочки. Существует несколько гипотез причин нарушения внутриглазного давления – блокада силиконом путей оттока [17], изменения в трабекуле [16], смещение иридо-хрусталиковой диафрагмы [9]. Во всех случаях причинами повышения ВГД является нарушения оттока внутриглазной жидкости. Изменение гидродинамики глаза при силиконовой эндотампонаде в ранний послеоперационный период до конца не изучено.

Цель исследования – провести изучение изменений гидродинамики глаза в течении первого месяца силиконовой тампонады при хирургии регматогенной отслойки сетчатки.

Объект и методы исследования. В группу наблюдения вошли 66 пациентов (66 глаз) с диагнозом регматогенная отслойка сетчатки средний возраст которых составлял $54 \pm 1,16$ лет. Среди обследованных было 36 мужчин и 30 женщин 30. Все пациенты прошли комплексное офтальмологическое обследование и были осведомлены о характере исследования (Протокол решения этического комитета НМАПО имени П.Л. Шупика). Операции проводились с февраля 2015 года по ноябрь 2016 года в медицинском центре «Офтальмологическая клиника

профессора Сергиенко». В группу наблюдения включались пациенты в стадии пролиферативной витреоретинопатии от В до С2. Всем пациентам проводилась трехпортовая витректомиа 23-гейч с использованием перфтордекалина для иммобилизации сетчатки, лазерной коагуляции с прямой заменой на силиконовое масло. Использовалось силиконовое масло вязкостью 1300Cc (Bausch&Lomb).

При проведении отбора на первичном скрининге пациентов особое внимание обращали на сопутствующую патологию. В исследование не включались пациенты с травматическими отслойками сетчатки, рубцовыми повреждениями роговицы, диабетической ретинопатией и развитой глаукомой. В зависимости от вида клинической рефракции пациенты были разделены на две группы. В первую группу вошли 36 глаз пациентов, близких к эметропической рефракции и пациентов с миопией легкой степени. Вторую группу составили 30 глаз пациентов с миопией средней и высокой степени.

Всем пациентам проводилось стандартное офтальмологическое исследование, включающее визометрию, рефрактометрию, бесконтактную биометрию, биомикроскопию, непрямую офтальмоскопию. Гидродинамические показатели глаза определялись путем выполнения электронной тонографии с использованием аппарата GlauTest-60 (Россия). Тонография выполнялась до операции, через 2 недели и 1 месяц после оперативного вмешательства. Использовались показатели истинного внутриглазного давления (P0), коэффициента легкости оттока (C), минутной скорости образования внутриглазной жидкости (F), объема вытесненной внутриглазной жидкости (V), коэффициента Беккера (КБ). Производился пересчет показателей внутриглазного давления в зависимости от центральной толщины роговицы. Полученные результаты обработаны статистически с помощью программы Microsoft Office Excel 2010.

Результаты исследования и их обсуждение. Полученные данные представлены на **рисунках 1-4**.

Как показывают результаты (**рис. 1-4**), внутриглазное давление до операции было в пределах нормы в обеих группах. Через две недели после операции отмечалось повышение внутриглазного давления в обеих группах. В первой группе через 2 недели и через 1 месяц это повышение не выходило за пределы нормы, что составило 19,7 мм рт. ст. и 20,8 мм рт.ст. соответственно. Во второй группе отмечалось повышение внутриглазного дав-

ления через две недели до 26,7 мм рт.ст., но затем через месяц снижалось до 22,2 мм рт.ст. Следует отметить, что при обнаружении повышения внутриглазного давления через 2 недели в обеих группах, проводилась коррекция медикаментозной терапии, которая состояла в отмене стероидных капель и назначении бета-блокаторов в каплях.

На рис. 1-4 представлены гидродинамические показатели в обеих группах по данным электронной тонографии и пневмотонометрии. Значение показателя P_0 и данных пневмотонометрии представлены на рис. 1.

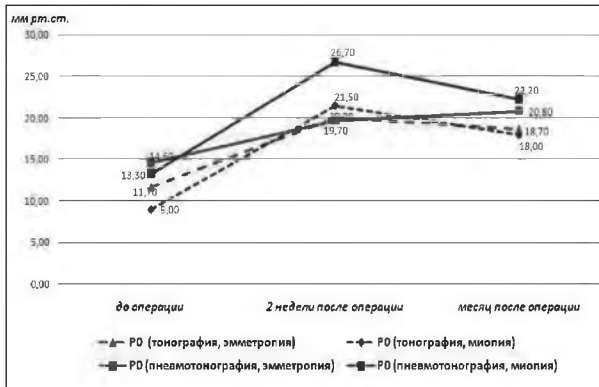


Рис. 1. Динамика внутриглазного давления у пациентов на протяжении первого месяца силиконовой тампонады (данные тонографии и пневмотонометрии).

Изменения коэффициента легкости оттока в обеих группах представлены на рис. 2. До операции значения коэффициентов легкости оттока были в пределах нормы, однако немного снижены. Через две недели в первой группе замечено затруднение оттока внутриглазной жидкости, но к концу первого месяца отмечается позитивная динамика до нормальных значений – 0,2 мм/мин Ч мм рт.ст. У пациентов с миопией отмечалось постепенное снижение коэффициента оттока внутриглазной жидкости до 0,12 и 0,11 мм/мин Ч мм рт.ст через две недели и через месяц соответственно.

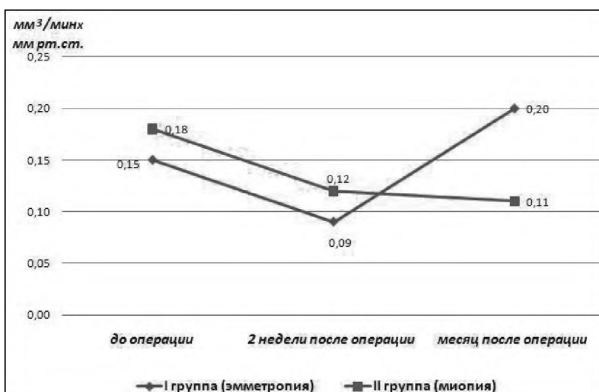


Рис. 2. Динамика коэффициента легкости оттока внутриглазной жидкости у пациентов на протяжении первого месяца силиконовой тампонады.

На рис. 3 представлена драматическая разница в выработке внутриглазной жидкости в обеих группах. Если у пациентов с эмметропией снижение до

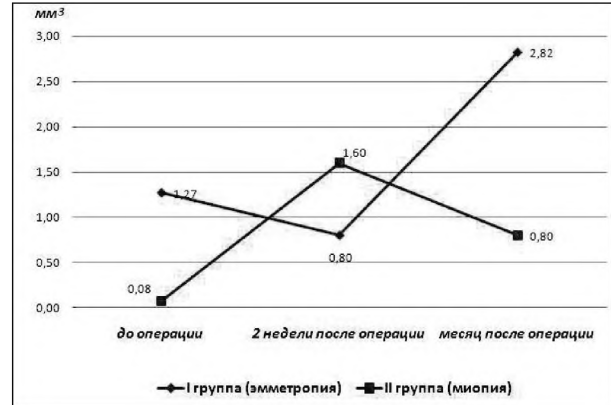


Рис. 3. Изменения минутной скорости образования внутриглазной жидкости у пациентов на протяжении первого месяца силиконовой тампонады.

операции показатели нормализуются через месяц. То у пациентов с миопией выявлено значительное снижение выработки до операции, с нормализацией через две недели, и последующим снижением через месяц минутной скорости образования внутриглазной жидкости.

Значения коэффициента Беккера (соотношение P_0 к коэффициенту легкости оттока), представленного на рис. 4, повышены в обеих группах на протяжении всего периода наблюдения. Это является отображением процессов, приводящих к ухудшению легкости оттока в обеих группах.

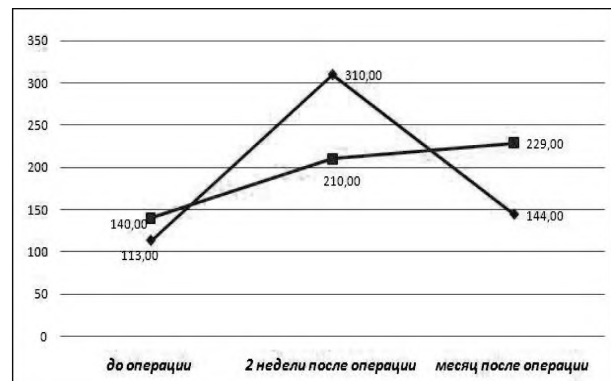


Рис. 4. Динамика коэффициента Беккера у пациентов на протяжении первого месяца силиконовой тампонады.

Ряд авторов вторичную глаукому и офтальмогипертензию при силиконовых тампонадах ассоциируют с наличием эмульгированного силикона в углу передней камеры [2,20]. В нашем исследовании мы не отмечали клинических признаков эмульгации и блокирования угла передней камеры видимыми фрагментами силикона. Механизм развития послеоперационной офтальмогипертензии при отслойке сетчатки носит многофакторный характер. По данным ряда авторов [5,22] выполнение витрэктомии без тампонады у пациентов при отсутствии отслойки сетчатки приводит к перераспределению гемодинамики глаза в сторону усиления кровообращения переднего отрезка, что может приводить к гиперволемии цилиарного тела и длительно существующим

офтальмогипертензиям. Сама отслойка сетчатой оболочки может приводить к нарушениям гидродинамических показателей – снижение коэффициента легкости оттока и выработки внутриглазной жидкости. Наше исследование показало, что при выполнении витрэктомии с силиконовыми тампонадами происходят значительные перераспределения притока и оттока внутриглазной жидкости. На эметропических глазах показатели выработки и оттока внутриглазной жидкости, снижающиеся максимально через две недели после операции, нормализуются к первому месяцу силиконовой тампонады, что позволяет удерживать уровень внутриглазного давления в пределах нормы. Более чувствительными к повышению внутриглазного давления оказались пациенты с высокой миопией. К этому предрасполагают изменения угла передней камеры при близорукости [1,6]. В настоящее время накопились убедительные доказательства того, что сам патогенез прогрессирующей близорукости базируется на блокировании путей оттока внутриглазной жидкости и повышения внутриглазного давления [3]. У пациентов с высокой миопией гидродинамические изменения глаза приводят к повышению внутриглазного давления, которое требует медикаментозной коррекции. Основной причиной является нарушение оттока внутриглазной жидкости. Даже на фоне снижения выработки внутриглазной жидкости, повышение внутриглазного давления отмечается через две недели. Назначение гипотензивной терапии не приводит к нормализации внутриглазного давления в большинстве случаев.

Результаты проведенных исследований показали, что при витрэктомии с силиконовой тампонадой по поводу регматогенной отслойки сетчатки через 2 недели после операции внутриглазное давление выше 21 мм рт.ст. было отмечено в 59% случаев в группе с миопией высокой степени и в 41% – в группе с эметропической рефракцией. В то же время ВГД выше 31 мм рт.ст. определялось в 33% случаев на глазах с миопией высокой степени и в 16% случаев – с эметропией и миопией слабой степени.

Через месяц после силиконовой тампонады на фоне гипотензивной капельной терапии внутриглазное давление в группе с миопией высокой сте-

пени выше 21 мм рт.ст. было отмечено в 40% случаев, а выше 31 мм рт.ст. – отмечалось в 13% случаев. В группе с эметропией и миопией слабой степени внутриглазное давление выше 21 мм рт.ст. определялось в 38% случаев, а выше 31 мм рт.ст. – в 5% случаев.

Выводы. Патогенез развития вторичной глаукомы у пациентов с регматогенной отслойкой сетчатки после хирургического лечения с применением силиконовой тампонады остается на сегодня недостаточно изученным.

По данным электронной тонографии при силиконовых тампонадах, выполненных по поводу отслойки сетчатки, на протяжении первого месяца отмечается снижение выработки внутриглазной жидкости и ухудшение её оттока.

На эметропических глазах в первый месяц после операции изменения показателей гидродинамики нормализуются к концу месяца после медикаментозной терапии. На миопических глазах силиконовая тампонада как элемент в хирургии регматогенной отслойки сетчатки вызывает нарушение гидродинамики в большей степени, которое к концу месяца нормализуется только у части больных.

Перспективы дальнейших исследований. Проведенный анализ литературы свидетельствует о том, что диагностика и лечение вторичной офтальмогипертензии на глазах после хирургического лечения регматогенной отслойкой сетчатки с применением силиконовой тампонады является актуальной задачей офтальмологии, и это объясняет стремление офтальмологов к усовершенствованию известных методов и разработке новых способов диагностики и профилактики этого заболевания. Поэтому актуальным и своевременным представляется провести углубленное исследование гидродинамики глаза у пациентов с отслойкой сетчатки в первый месяц силиконовой тампонады и научно обосновать качественно новую модель организации офтальмологической помощи таким пациентам в процессе реформирования отрасли здравоохранения Украины.

Литература

1. Akopyan A.I. Tsennost' biomekhanicheskikh parametrov glaza v traktovke razvitiya glaukomy, miopii i sochetannoy patologii / A.I. Akopyan [i dr.] // Glaukoma. – 2008. – № 1. – S. 9-14.
2. Glinchuk N.YA. Taktika vedeniya bol'nykh s silikonovoy tamponadoy pri tyazhelykh formakh otsloyki setchatki: avtoref. dis. ... kand. med. nauk / N.YA. Glinchuk. – Moskva, 2006. – 31 s.
3. Kondratenko YU.N. Effektivnost' sochetaniya skleroplastiki s ul'trazvukovoy aktivatsiyey fil'truyushchey zony ugla peredney kamery pri progressiruyushchey miopii / YU.N. Kondratenko, N.M. Sergiyenko // Oftal'mologicheskii zhurnal. – 1989. – № 5. – S. 281-283.
4. Kuznetsova M.V. Prichiny razvitiya blizorukosti i yeye lecheniya / M.V. Kuznetsova. — Moskva, «MEDpress- inform», 2005. – 176 s.
5. Sidamonidze A.L. Vliyaniye vitrektomii na osnovnyye gemo- i gidrodinamicheskiye parametry glaza: avtoref. dis. ... kand. med. nauk / A.L. Sidamonidze. — Moskva, 2014. – 33 s.
6. Stepanova Ye.A. Otsenka krovosnabzheniya sosudov glaza i orbity pri razlichnykh variantakh techeniya glaukomy / Ye.A. Stepanova [i dr.] // Glaukoma. – 2005. – № 1. – S. 13-15.
7. Ahn S.J. Comparison of postoperative intraocular pressure changes between 23-gauge transconjunctival sutureless vitrectomy and conventional 20-gauge vitrectomy / S.J. Ahn [et al.] // Eye. – 2012. – Vol. 26 (6). – P. 796-802.

8. Al-Jazzaf A.M. Incidence and management of elevation intraocular pressure after silicone oil injection / A.M. Al-Jazzaf, P.A. Netland, S.J. Charles // *Glaucoma*. – 2005. – Vol. 14 (1). – P. 40-46.
9. Ardjomand N. Pupillary block after silicone oil implantation in aphakic eye / N. Ardjomand, El-Shabrawi // *Eye*. – 2001. – Vol. 15 (3). – P. 331.
10. Costarides A.P. Elevated intraocular pressure following vitreoretinal surgery / A.P. Costarides, P. Alabata and C. Bergstrom // *Ophthalmology Clinics of North America*. – 2004. – Vol. 17 (4). – P. 507-512.
11. Framme C. Intraocular pressure changes following 20G pars-plana vitrectomy / Carsten Framme, Susane Klotz, Ute E.K Wolf-Schnurrbusch [et al.] // *Acta Ophthalmol.* – 2012. – Vol. 90. – P. 744-749.
12. Gosse E. Changes in day 1 post-operative intraocular pressure following sutureless 23-gauge and conventional 20-gauge pars plana vitrectomy / Emily Gosse [et al.] // *The Open Ophthalmology Journal*. – 2013. – Vol. 7. – P. 42-47.
13. Han D.P. Mechanisms of intraocular pressure elevation after pars plana vitrectomy / D.P. Han, H. Lewis, F.H. Lambrou [et al.] // *Ophthalmology*. – 1989. – Vol. 96. – P. 1357.
14. Hasegawa Y. Intraocular pressure elevation after vitrectomy for various vitreoretinal disorders / Y. Hasegawa [et al.] // *European journal of ophthalmology*. – 2013. – Vol. 24 (2). – P. 235-241.
15. Ho L. Study of intraocular pressure after 23-gauge and 25-gauge pars plana vitrectomy randomised to fluid versus air fill / L.Y. Ho [et al.] // *Retina*. – 2011. – Vol. 31 (6). – P. 1109-1117.
16. Ichhpujani P. Silicone oil induced glaucoma / Parul Ichhpujani, Anjana Jindal, L. Jay Katz // *Graefes Arch Clin Exp Ophthalmol.* – 2009. – Vol. 247. – P. 1585-1593.
17. Parolini B. Postoperative complications and intraocular pressure in 943 consecutive cases of 23-gauge transconjunctival pars plana vitrectomy with 1-year follow-up / B. Parolini [et al.] // *Retina*. – 2010. – Vol. 30 (1). – P. 107-111.
18. Popovic S. The effect of vitrectomy with silicone oil tamponade on intraocular pressure and anterior chamber morphology / S. Popovic Suic and J. Sikic // *Coll. Antropol. 25 Suppl.* – 2001. – P. 117-125.
19. Romano V. Development of ocular hypertension secondary to tamponade with light versus heavy silicone oil: A systematic review / V. Romano [et al.] // *Indian Journal of Ophthalmology*. – 2015. – Vol. 63. – P. 227-232.
20. Singh C.N. Intraocular pressure instability after 23-gauge vitrectomy / C.N. Singh, R. Lezzi, T.H. Mahmoud // *Retina*. – 2010. – Vol. 30 (4). – P. 629-634.
21. Tranos P. Postoperative intraocular pressure spikes: the need to treat / P. Tranos, G. Bha and B. Little // *Eye*. – 2004. – Vol. 18 (7). – P. 673-679.
22. Wong D. Comparison of postoperative intraocular pressure in patients with Densiron-68 vs conventional silicone oil: a case-control study / D. Wong, I. Kumar, S.A. Quah [et al.] // *Eye*. – 2009. – Vol. 23. – P. 190-194.
23. YongWoo Lee The Influence of a vitrectomy on the diurnal intraocular pressure / Lee YongWoo [et al.] // *Journal of Ophthalmology*. – 2015. – Article ID 427808.

УДК 617.735-007.281-092-079-085

ГІДРОДИНАМІКА ОКА У ПАЦІЄНТІВ З ВІДШАРУВАННЯМ СІТКІВКИ В ПЕРШИЙ МІСЯЦЬ СИЛІКОНОВОЇ ТАМПОНАДИ

Сергієнко В. В.

Резюме. Патогенез розвитку вторинної глаукоми у пацієнтів з регматогенним відшаруванням сітківки після хірургічного лікування з використанням силіконової тампонади залишається недостатньо вивченим. Метою дослідження було вивчення змін гідродинаміки ока на протязі першого місяця силіконової тампонади при хірургії регматогенного відшарування сітківки. В групу спостереження увійшли 66 пацієнтів, з діагнозом регматогенне відшарування сітківки. Всім пацієнтам проводилась трьохпортова вітректомія 23-гейч. Використовувалось силіконове масло вязкістю 1300Cc (Baush&Lomb). Пацієнтам проводилось стандартне офтальмологічне обстеження, що включало в себе візометрію, рефрактометрію, безконтактну біометрію, біомікроскопію, непрямую офтальмоскопію, реєстрацію гідродинамічних показників.

При силіконових тампонадах, виконаних при відшаруванні сітківки на еметропічних очах в перший місяць після операції, відбуваються зміни показників гідродинаміки, які нормалізуються до кінця місяця після медикаментозної терапії. На міопічних очах порушення гідродинаміки виражено в більшій мірі і до кінця місяця нормалізується тільки у частини хворих. Через 2 тижні після операції внутрішньоочний тиск вище 21 мм рт.ст. був відмічений у 59% випадків в групі з міопією високого ступеню і у 41% в групі з еметропічною рефракцією. Через місяць, на фоні гіпотензивної крапельної терапії, внутрішньоочний тиск вище 21 мм рт.ст. відмічено в 40% випадків, а вище 31 мм рт.ст. – в 13% випадків. Силіконова тампонада, як елемент в хірургії регматогенного відшарування сітківки, викликає розвиток гіпертензії, переважно на очах з короткозорістю, навіть в умовах крапельної терапії.

Ключові слова: вторинна глаукома, відшарування сітківки, силіконове масло.

УДК 617.735-007.281-092-079-085

ГІДРОДИНАМІКА ГЛАЗА У ПАЦІЄНТОВ С ОТСЛОЙКОЙ СЕТЧАТКИ В ПЕРВЫЙ МЕСЯЦ СИЛІКОНОВОЇ ТАМПОНАДИ

Сергієнко В. В.

Резюме. Патогенез развития вторичной глаукомы у пациентов с регматогенной отслойкой сетчатки после хирургического лечения с применением силиконовой тампонады остается недостаточно изученным. Целью исследования было изучение изменений гидродинамики глаза в течении первого месяца силиконовой тампонады при хирургии регматогенной отслойке сетчатки. В группу наблюдения вошли

66 пациентов, с диагнозом ретинальная отслойка сетчатки. Всем пациентам проводилась трехпортовая витрэктомия 23-гейч. Использовалось силиконовое масло вязкостью 1300Cc (Baush&Lomb). Пациентам проводилось стандартное офтальмологическое исследование, включающее визометрию, рефрактометрию, бесконтактную биометрию, биомикроскопию, непрямую офтальмоскопию, регистрацию гидродинамических показателей. При силиконовых тампонадах, выполненных при отслойке сетчатки на эметропических глазах в первый месяц после операции происходят изменение показателей гидродинамики, которые нормализуются к концу месяца после медикаментозной терапии. На миопических глазах нарушение гидродинамики выражено в большей степени и концу месяца нормализуется только у части больных. Через 2 недели после операции ВГД выше 21 мм рт.ст. было отмечено в 59% случаев в группе с миопией высокой степени и у 41% в группе с эметропической рефракцией. Через месяц на фоне гипотензивной капельной терапии внутриглазное давление выше 21 мм рт.ст. отмечено в 40% случаев, а выше 31 мм рт.ст. – в 13% случаев. Силиконовая тампонада как элемент в хирургии ретинальной отслойке сетчатки вызывает развитие гипертонии преимущественно в глазах с близорукостью даже в условиях капельной терапии.

Ключевые слова: вторичная глаукома, отслойка сетчатки, силиконовое масло.

UDC 617.735-007.281-092-079-085

HYDRODYNAMICS CHANGES OF EYES IN PATIENTS WITH RETINAL DETACHMENT IN THE FIRST MONTH SILICONE OIL TAMPONADE

Sergienko V. V.

Abstract. The pathogenesis of the secondary glaucoma in patients with rhegmatogenous retinal detachment after surgery using silicone tamponade poorly understood. At present, ophthalmohypertension occurs in 35% of all vitrectomies in the first 48 hours. When using silicone oil as a tamponizing agent, an increase in IOP can occur, as in the early and in the late postoperative periods. There are several hypotheses of the causes of the violation of intraocular pressure – silicone blockade of outflow tracts, changes in the trabecula, displacement of the iris-lens diaphragm. In all cases, the cause of an increase in IOP is a violation of the outflow of intraocular fluid.

Aim: to study hydrodynamic changes during the first month of silicone tamponade with rhegmatogenous retinal detachment surgery.

Object and methods. The study group included 66 patients with rhegmatogenous retinal detachment. All patients underwent vitrectomy of three-port 23-Goychay. The silicone (Baush&Lomb) of viscosity 1300Ss. Patients underwent standard ophthalmic examination including visometry, refractometry, biomicroscopy, indirect ophthalmoscopy, registration hydrodynamic parameters.

The results are showed that during first month after the surgery in the emmetropic eyes there was a change of hydrodynamics parameters that were normalized by the end of the month after the drug therapy. At the end of the month in the myopic eyes a distorted hydrodynamics was normalized only in part of patients. Two weeks postoperatively IOP above 21 mm Hg was observed in 59% in the group with high myopia, and in 41% in the group with emetropy. One month of hypotensive treatment the intraocular pressure above 21 mm Hg was found in 40% cases and above 31 mm Hg – in 13% of cases.

According to electronic tonography with silicone tamponades performed for retinal detachment, during the first month there is a decrease in the production of intraocular fluid and a deterioration in its outflow.

On the emmetropic eyes in the first month after the operation, the changes in the hydrodynamic parameters are normalized by the end of the month after drug therapy.

Silicon tamponade as an element in retinal detachment surgery induces the development of hypertension mostly in eyes with myopia even under conditions of adequate treatment.

Keywords: secondary glaucoma, retinal detachment, silicone oil.

Рецензент – проф. Безкоровайна І. М.

Стаття надійшла 29.05.2017 року