УДК 616.311/.314

Ткаченко П.І., Старченко І.І., Дмитренко М.І., Чоловський М.О.

МОРФОЛОГІЧНІ ОСОБЛИВОСТІ СЛИЗОВОЇ ОБОЛОНКИ НАД РЕТЕНОВАНИМИ ЗУБАМИ ЗАЛЕЖНО ВІД УМОВ ЇХ РОЗТАШУВАННЯ

Українська медична стоматологічна академія, Полтава, Україна

Зв'язок публікації з плановими науково-дослідними роботами

Робота виконана в рамках НДР кафедри дитячої хірургічної стоматології Української медичної стоматологічної академії за темою "Інтегративно-диференційоване обґрунтування вибору оптимальних методик оперативних втручань та обсягу лікувальних заходів при хірургічній патології щелепно-лицевої ділянки" (державний реєстраційний №0116U003821).

Вступ

Ретенція зубів – досить поширена й складна зубощелепна аномалія, яка потребує не тільки виваженого підходу до диференційованої діагностики її певної нозологічної форми, а і вибору раціональних методів лікування. Усі автори, які вивчали цю аномалію розвитку, сходяться на тому, що вона поліетіологічна [1-4]. Діють і загальні, і місцеві чинники, що спричиняють затримку прорізування зубів, зокрема провідну роль у розвитку цієї патології відіграють генетична спадковість і порушення внутрішньоутробного розвитку дитини [1-5].

Ортодонтичне лікування пацієнтів із ретенованими зубами складне й довготривале, середня тривалість його сягає 21,6 ± 8,7 місяця [1]. Основою всіх методів їх супроводу є: 1) створення умов для оптимального забезпечення процесу прорізування зубів; 2) стимуляція їх прорізування; 3) активне апаратурне переміщення після хірургічного відкриття доступу до коронок ретенованих зубів [1; 3].

Безумовно, ортодонтичну корекцію слід проводити з урахуванням етіологічного чинника, і вона передбачає насамперед усунення перепон на шляху прорізування зубів, забезпечення місця в зубній дузі, нормалізацію їх взаєморозташування й одночасне лікування поєднаних аномалій прикусу. Динаміка лікувального процесу залежить від віку хворого, глибини розміщення ретенованих зубів, кутів нахилу їхніх поздовжніх осей, наявності для них місця в зубному ряді, ступеня формування кореня зуба, загального стану організму [1-3].

У лікуванні таких хворих необхідно враховувати, що внаслідок неправильного хірургічного відтинання слизово-окісного клаптя над коронкою ретенованого зуба відбувається передчасне закриття сформованого «вікна», що потребує повторних хірургічних втручань. Негативно впливає й застосування постійно діючих «агресивних» ортодонтичних сил, що може призвести до розхитування ретенованого зуба й розсмоктування його кореня. Комбіноване хірургічно-ортодонтичне лікування може дати позитивний результат, але тільки за умов якісної підготовчої діагностики, що дозволяє звести до мінімуму ризики й уможливити виведення зубів із ретенції [6-8].

Ураховуючи багатофакторний характер передумов затримки прорізування зубів, підхід до лікування має бути спрямований на провідні ланки патогенезу цього феномена [9]. У наявних наукових публікаціях досить детально описана морфологічна структура ясен і окістя в нормі [10]. Відомі фізіологічні механізми прорізування зубів пояснює гідростатична теорія, а причиною підвищення гідростатичного тиску вважають локальне збільшення кровопостачання. Наближення зуба до слизової оболонки порожнини рота призводить до регресивних змін у сполучній тканині власної пластинки ясен. Дослідження, проведені в останні роки, демонструють значимість клітинних і молекулярних механізмів, які лежать у основі порушень прорізування зубів [10-12].

Проте це питання залишається недостатньо вивченим, і немає достеменних доказів щодо патогенетичної ролі у формуванні ретенції зубів структури слизової оболонки, розташованої над ретенованими зубами, що зумовлює актуальність представленої роботи.

Мета дослідження: підвищення ефективності хірургічно-ортодонтичного лікування пацієнтів із ретенованими зубами фронтальної ділянки верхньої щелепи шляхом вивчення морфологічних особливостей слизової оболонки над ретенованими зубами залежно від умов їх розташування.

Об'єкт і методи дослідження

Для послідовного вирішення завдань, передбачених метою роботи, об'єктами дослідження стали 42 особи віком від 10 до 25 років із затримкою прорізування постійних зубів (жінок 27– 64,3 %, чоловіків 15 – 35,7 %). Серед них ретенцію іклів було виявлено в 32 осіб (76,2%), ретенцію центральних різців – у 8 (19,0%), латеральних різців – у 2 пацієнтів (4,8%). В усіх обстежених було визначено найбільш імовірні причини, що могли призвести до виникнення ретенції. На кожного пацієнта заповнювали спеціально розроблений нами протокол дослідження (проведе-

ний аналіз 24 факторів ризику розвитку ретенції зубів).

Для об'єктивної оцінки результатів проведеної нами роботи було сформовано групу з 21 особи (57,1%) віком від 15 до 17 років, у яких клінічна ситуація була ідентичною за такими діагностичними критеріями: наявність ретенованих іклів верхньої щелепи, відсутність клінічних ознак захворювань ясен і слизової оболонки, задовільний гігієнічний стан порожнини рота. Обстежені були народжені від перших пологів; побутові умови життя були майже однакові; статок сім'ї середній; відсутні загальносоматичні захворювання й генетично зумовлена патологія. Дані комплексного обстеження (фотометрія обличчя, аналіз діагностичних моделей щелеп, ортопантомограм і 3D-комп'ютерних томограм) засвідчили, що умови розташування ретенованих іклів у цих пацієнтів були однотипні. Насамперед за такими діагностичними критеріями: по вертикалі глибина ретенції середнього рівня (в альвеолярному відростку); за станом кореня – повністю сформований; із відхиленням поздовжньої осі ретенованого зуба від правильної осі прорізування – від 15 º до 45º. На ортопантомограмах кут нахилу поздовжньої осі ретенованих зубів вимірювали відносно площини тіла верхньої щелепи (SpP) відкритим мезіально [12]. Залежно від умов розташування ретенованих зубів у вестибулооральному напрямку всіх пацієнтів розподілили на дві клінічні підгрупи. Першу підгрупу становили 10 пацієнтів (47,6%) із піднебінним зміщенням ретенованих зубів понад 2 мм. Другу підгрупу становили 11 осіб (53,4%) із вестибулярним зміщенням понад 2 мм. Порівняльний аналіз не виявив достовірної різниці між підгрупами залежно від віку, статі, патології прикусу, ступеня складності ретенції зубів, а також причин її виникнення (показник вірогідності за методом Манна - Уїтні ($p_{(M)} > 0,05$).

Матеріалами для морфологічного дослідження слугували біоптати слизової оболонки, розташованої над коронками ретенованих зубів, яку відтинали за запропонованою нами методикою [11]. Матеріал зневоднювали в спиртах висхідної концентрації, заливали в парафін і потім виготовляли гістологічні зрізи за загальноприйнятою методикою [13]. Візуалізацію й фотографування мікропрепаратів, забарвлених гематоксиліном і еозином, проводили за допомогою мікроскопа Olympus BX 41.

Результати дослідження та їх обговорення

Морфологічне дослідження слизових клаптів, екстирпованих над ретенованими іклами, розміщеними піднебінно, дозволило встановити зміни і в покривному епітелії, і у власній пластинці слизової оболонки. Зокрема, у багатошаровому плескатому епітелії постійно виявлялися явища гіперкератозу, про що свідчило суттєве потовщення рогового шару. У базальному й шипуватому шарах спостерігалося збільшення кількості інтраепітеліальних лімфоцитів. Періодично мали місце явища базальноклітинної реактивності, про що свідчило зростання рядів базальних епітеліоцитів до 2-3 і підвищення їхньої мітотичної активності. В окремих випадках проліферативні процеси в епітелії призводили до формування акантатичних тяжів епітеліального походження, які глибоко приникали у власну пластику.

Безпосередньо у власній пластинці слизової оболонки, переважно в сосочковому шарі, визначалися ділянки розростання грубоволокнистої сполучної тканини, кровоносні судини були нерівномірно наповнені кров'ю, з переважанням недокрів'я.

У сосочковому шарі власної пластинки слизової оболонки спостерігалися невеликих розмірів ділянки розростання грануляційної тканини й дифузна лімфо-, лейкоцитарна інфільтрація. Натомість у сітчастому шарі власної пластинки морфологічні зміни були мінімальними; зазвичай виявляли малокрів'я судин (рис.1).

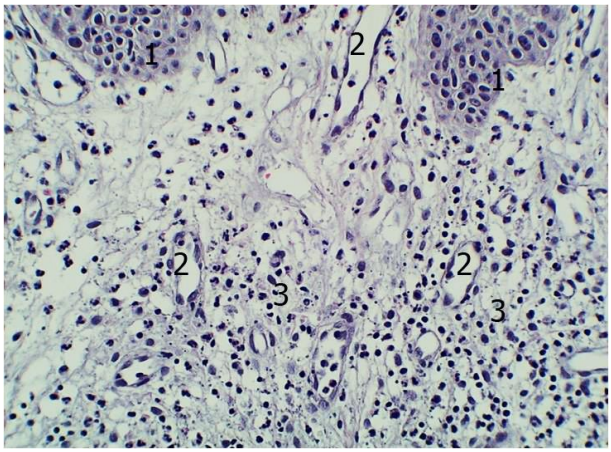

Рис.1. Мікрофотограма. Будова слизової оболонки над ретенованим зубом 13 (піднебінне розташування) у пацієнтки С., 15 років (медична карта №51). Забарвлення гематоксиліном і еозином, Об. 25^{x}, ок.10^{x}
Визначаються: 1 – покривний епітелій;
2 – судини з явищами малокрів'я;
3 – лімфо-плазмоцитарна інфільтрація

Отже, спираючись на отримані дані мікроскопічної будови слизової оболонки над ретенованими зубами, розміщеними піднебінно, виявлено наявність помірних дистрофічних змін у багатошаровому плескатому епітелії, помірні склеротичні зміни в сосочковому шарі власної пластинки. Імовірно, описані зміни є наслідками явищ ішемії, про що свідчить стан кровоносних мікросудин і підтверджується іншими дослідженнями [12]. Явища базальноклітинної реактивності й вогнищеву проліферацію багатошарового плескатого епітелію можна розцінювати як компенсаторний процес, що розвинувся у відповідь на дію провокуючого чинника, який представлено атипово розташованим зубом. Випадки розвитку у власній пластинці осередків інфільтрації клітинами запального ряду напевно є типовою реакцією, що розвиваються у м'яких тканинах навколо ретенованого зуба і зазнають тиску з його боку [2].

При дослідженні морфологічної будови слизової оболонки над ретенованими зубами, розміщеними вестибулярно, в покривному епітелії виявлено зміни, подібні до описаних вище. Так, практично постійно мали місце явища гіперкератозу, збільшення кількості інтраепітеліальних лімфоцитів, наявність епітеліоцитів у базальному шарі з ознаками гідропічної дистрофії; натомість явища базальноклітинної реактивності й формування осередків акантозу траплялися значно рідше.

У сосочковому шарі власної пластинки слизової оболонки були склеротичні зміни, виразніші в порівнянні з піднебінною локалізацією ретенованих зубів. В окремих випадках установлено наявність атрофічних змін у сполучнотканинних сосочках (рис.2).

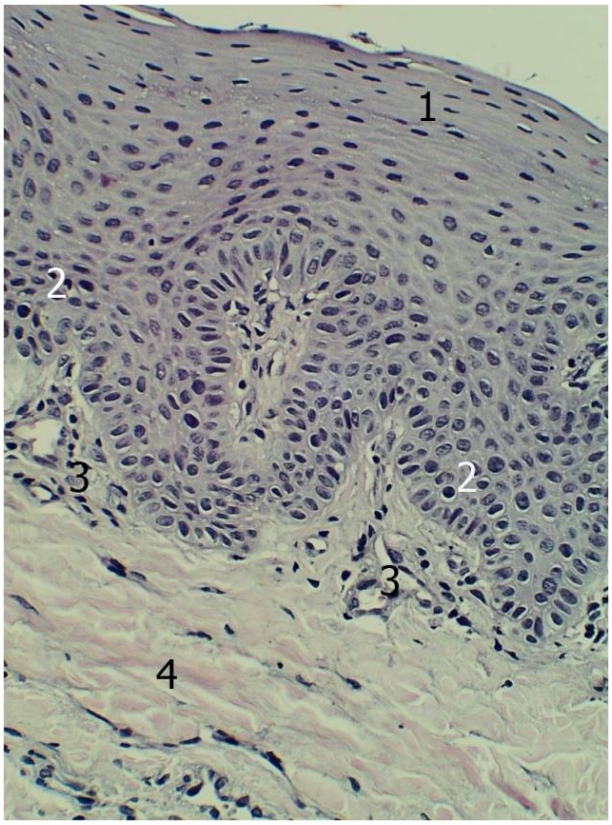

Рис.2. Мікрофотограма фрагмента слизової оболонки над ретенованим зубом 13 (вестибулярне розташування) у пацієнтки Б., 15 років (медична карта №32). Забарвлення гематоксиліном і еозином, Об. 25^{x}, ок.10^{x}. Визначаються: 1 – покривний епітелій; 2 – інтраепітеліальні лімфоцити; 3 – сосочковий шар власної пластинки слизової оболонки з дистрофічними змінами, явищами атрофії й малокрів'ям судин; 4 – сітчастий шар із явищами склерозу

Прояви інфільтрації, виявлені у власній пластинці, були тотожні описаним вище і спостерігалися лише у двох випадках.

Слід зазначити, що всупереч попередній групі спостережень за умов вестибулярної локалізації ретенованих зубів склеротичні зміни поширювалися й на сітчастий шар власної пластинки слизової оболонки і були виразніші. У поодиноких випадках у сітчастому шарі також спостерігалися дрібновогнищеві скупчення клітин лімфоплазмоцитарного ряду. Як і в попередній групі, постійно були наявні ознаки малокрів'я в судинах середнього калібру і в капілярах (рис.2). Загальновизнано, що капілярна мережа є кінцевою ланкою кровопостачання, де в клітинах відбувається обмін поживних речовин і продуктів метаболізму. При дослідженні мікропрепаратів у пацієнтів із ретенованими зубами, зміщеними піднебінно й вестибулярно, постійно виявляються зміни в мікроциркуляторному руслі зі зменшенням щільності судин, дисциркуляторними розладами, що надалі спричиняє формування зон ішемії, появу фокусів некробіотичних змін, ініціацію процесів склерозу.

Слід звернути увагу на той факт, що згідно з отриманими даними при вестибулярному розміщенні ретенованих зубів було виявлено виразніші дистрофічні й склеротичні процеси; натомість процеси компенсації й пристосування були виражені слабше. Нижчий рівень дистрофічних змін у слизовій оболонці над коронками ретенованих зубів, розміщених піднебінно, на нашу думку, можна пояснити особливостями кровопостачання цієї ділянки і сприятливим функціональним упливом м'язів язика під час ковтання, мовлення, жування.

Наші висновки частково узгоджуються з результатами проведених електронно-мікроскопічних досліджень Кульгінського Є.А. [12], який виявив, що в слизовій оболонці над ретенованим зубом спостерігаються майже повна відсутність нервових елементів і різке зменшення кількості мікросудин у слизовій оболонці. На його думку, це призводить до нейротрофічних порушень на місцевому рівні, зниження нервової імпульсації в цій ділянці та може бути однією з причин ретенції зуба.

Висновки

Комплексний аналіз результатів морфологічних досліджень засвідчив, що в слизовій оболонці, розташованій над ретенованими зубами, погіршуються умови наповнення мікроциркуляторного русла з явищами малокрів'я, дисциркуляторними розладами, що призводить до формування зон ішемії й розвитку дистрофічних і склеротичних процесів.

Морфологічні особливості будови слизової оболонки над ретенованими зубами необхідно враховувати в плануванні хірургічно-ортодонтичного лікування, що дозволяє певною мірою корегувати тактику ведення таких пацієнтів з урахуванням вестибулярного чи піднебінного розташування ретенованих зубів.

Перспектива подальших досліджень

На підставі отриманих даних про особливості морфоструктури слизової оболонки над ретенованими зубами плануємо обґрунтувати вибір оптимальної методики хірургічного відкриття доступу до коронок ретенованих зубів і раціональніше спланувати ортодонтичні заходи.

Автори присвячують наукову працю світлій пам'яті Анатолія Петровича Гасюка – видатного вченого, професора, доктора медичних наук, засновника полтавської морфологічної школи.

Список літератури

1. Becker A. Orthodontic Treatment of Impacted Teeth, 3rd Edition. Wiley-Blackwell, 2012. 455 p.
2. Дорошенко СИ, Кульгинский ЕА. Методы лечения ретенции зубов. Сучасна ортодонтія.2010; 2 (20).11-16.
3. Макеєв ВФ, Безвушко ЕВ, Пилипів НВ. Діагностика та лікування ретенції зубів. Львів: Кварт. 2013:126.
4. Tkachenko PI, Dmytrenko MI, Cholovskyi MO. Optimization of surgical-orthodontic treatment tactics in patients with impacted teeth. J Wiadomości Lekarskie. 2019; T. LXXII, nr 5, cz I: 838-845.
5. Garmash O. Dependence of Deciduous tooth eruption terms and tooth growth rate on the weight-height index at birth in macrosomic children over the first year of life. J Acta Medica (Hradec Králové). 2019; 62(2): 62-68.
6. Дрогомирецька МС, Амеліна Н В, Якимець А В , Мельник ІВ. Увага: коренева резорбція. Сплануйте, щоб не нашкодити. Світ ортодонтії. 2008; 2: 2-5.
7. Ткаченко ПІ, Дмитренко МІ, Чоловський МО. Порівняння інформативності та ефективності променевих методів обстеження у дітей з ретенованими зубами. Світ Медицини та Біології. 2019; 3(69): 158-162.
8. Dmytrenko MI, Gurzhiy OV. Treatment algorithms of patients with impaction of maxillary central incisors caused by supernumerary teeth. J Wiadomości Lekarskie. 2018; T. LXXI, nr 4, cz II: 922-932.
9. Voronkova H, Smagliuk L, Karasiunok A. Etiopathogenesis and diagnostics of the mandibular permanent first molars retention. J The Medical and Ecological Problems. 2019; 23(3-4): 41-45.
10. Гістологія. Цитологія. Ембріологія: підручник / за ред.: О.Д. Луцика, Ю.Б.Чайковського. Вінниця, 2018. 592 с.
11. Старченко ІІ, Філенко БМ, Черняк ВВ. Патоморфологія основних захворювань щелепно-лицевої ділянки : навч. посібн. Вінниця, 2019. 128 с.
12. Кульгінський ЄА. Удосконалення диференційної діагностики та особливості лікування дітей з різними формами ретенції зубів [автореф. дис. канд. мед. наук]. Одеса, ДУ "Ін-т стоматології АМН України; 2010. 20 с.
13. Багрій ММ, Діброва ВА, Попадинець ОГ. Методики морфологічних досліджень. Вінниця; 2016. 328 с.

References

1. Becker A. Orthodontic Treatment of Impacted Teeth, 3rd Edition. Wiley-Blackwell, 2012. 455 p.
2. Doroshenko SI, Kulginskiy EA. Metody lecheniya retentsii zubov [Methods of treatment of impacted teeth]. Suchasna ortodontiia. 2010; 2(20):11-16. (Russian).
3. Makeiev VF, editor. Diahnostyka ta likuvannia retentsii zubiv [Diagnosis and treatment of impacted teeth]. Lviv, 2013. 126 p. (Ukrainian).
4. Tkachenko PI, Dmytrenko MI, Cholovskyi MO. Optimization of surgical-orthodontic treatment tactics in patients with impacted teeth. J Wiadomości Lekarskie. 2019; T. LXXII, nr 5, cz I: 838-845.
5. Garmash O. Dependence of Deciduous tooth eruption terms and tooth growth rate on the weight-height index at birth in macrosomic children over the first year of life. J Acta Medica (Hradec Králové). 2019; 62(2): 62-68.
6. Drohomyretska MS, Amelina NV, Yakymets AV, Melnyk IV. Uvaha: koreneva rezorbtsiia. Splanuite, shchob ne nashkodyty [Attention: root resorption. Plan to avoid health injure]. Svit ortodontii. 2008; 2: 2-5. (Ukrainian).
7. Tkachenko PI, Dmytrenko MI, Cholovskyi MO. Porivniannia informatyvnosti ta efektyvnosti promenevykh metodiv obstezhennia u ditei z retenovanymy zubamy [Comparison of informativeness and effectiveness of radialogic examination methods in children with impacted teeth]. Svit Medytsyny ta Biolohii. 2019; 3(69): 158-162. (Ukrainian).
8. Dmytrenko MI, Gurzhiy OV. Treatment algorithms of patients with impaction of maxillary central incisors caused by supernumerary teeth. J Wiadomości Lekarskie. 2018; T. LXXI, nr 4, cz II: 922-932.
9. Voronkova H, Smagliuk L, Karasiunok A. Etiopathogenesis and diagnostics of the mandibular permanent first molars retention. J The Medical and Ecological Problems. (2019; 23(3-4): 41-45.
10. Lutsyk OD, Chaikovskyi YuB, editor. Histolohiia. Tsytolohiia. Embriolohiia [Histology. Cytology. Embryology]. Vinnytsia; 2018. 592 p. (Ukrainian).
11. Starchenko II, editor. Patomorfolohiia osnovnykh zakhvoriuvan shchelepno-lytsevoi dilianky [Pathomorphology of the main diseases of the maxillofacial area]. Vinnytsia; 2019. 128 p. (Ukrainian).
12. Kulhinskyi YeA. Udoskonalennia dyferentsiinoi diahnostyky ta osoblyvosti likuvannia ditei z riznymy formamy retentsii zubiv [Improvement of differential diagnostics and features of treatment of children with different forms of tooth impaction] [dissertation]. *Odessa,* Institute of Dentistry NAMS of Ukraine; 2010. 20 p. (Ukrainian).
13. Bahrii MM, editor. Metodyky morfolohichnykh doslidzhen [Methods of morphological investigations]. Vinnytsia; 2016. 328 p.(Ukrainian)

Стаття надійшла: 10.02.2020 року

Резюме

Ретенція зубів – це досить поширена й складна зубощелепна аномалія, яка потребує не тільки виваженого підходу до диференційованої діагностики її певної нозологічної форми, а і вибору раціональних методів лікування. Ураховуючи багатофакторний характер формування умов для затримки прорізування зубів, підхід до лікування має бути спрямований на провідні ланки патогенезу.

Мета дослідження: підвищення ефективності хірургічно-ортодонтичного лікування пацієнтів із ретенованими зубами фронтальної ділянки верхньої щелепи шляхом вивчення морфологічних особливостей слизової оболонки над ретенованими зубами залежно від умов їх розташування.

Для об’єктивної оцінки результатів роботи було сформовано групу з 21 особи віком від 15 до 17 ро-

ків, в яких клінічна ситуація була однаковою за такими діагностичними критеріями: наявність ретенованих іклів верхньої щелепи, по вертикалі глибина ретенції середнього рівня (в альвеолярному відростку); за станом кореня – повністю сформований; із відхиленням поздовжньої осі ретенованого зуба від правильної осі прорізування – від 15º до 45º. У подальшому аналізі було виділено клінічні підгрупи залежно від умов розташування ретенованих зубів у вестибулооральному напрямку.

Спираючись на отримані дані мікроскопічної будови слизової оболонки над ретенованими зубами, розміщеними піднебінно, виявлено наявність помірних дистрофічних змін у багатошаровому плескатому епітелії, помірні склеротичні зміни в сосочковому шарі власної пластинки.

При дослідженні морфологічної будови слизової оболонки над ретенованими зубами, розміщеними вестибулярно, мали місце явища гіперкератозу, збільшення кількості інтраепітеліальних лімфоцитів, наявність епітеліоцитів у базальному шарі з ознаками гідропічної дистрофії. У сосочковому шарі власної пластинки слизової оболонки виявляли склеротичні зміни, виразніші в порівнянні з піднебінною локалізацією ретенованих зубів.

Комплексний аналіз результатів морфологічних досліджень засвідчив, що в слизовій оболонці, розташованій над ретенованими зубами, погіршуються умови наповнення мікроциркуляторного русла з явищами малокрів'я, дисциркуляторними розладами, що призводить до формування зон ішемії й розвитку дистрофічних і склеротичних процесів.

Морфологічні особливості будови слизової оболонки над ретенованими зубами необхідно враховувати в плануванні хірургічно-ортодонтичного лікування, що дозволяє певною мірою корегувати тактику ведення таких пацієнтів з урахуванням вестибулярного чи піднебінного розташування ретенованих зубів.

Ключові слова: ретеновані зуби, морфоструктура слизової оболонки, хірургічно-ортодонтичне лікування.

Резюме

Ретенция зубов – это довольно распространенная и сложная зубочелюстная аномалия, требующая не только взвешенного подхода к дифференциальной диагностике ее определенной нозологической формы, но и выбора рациональных методов лечения. Учитывая многофакторный характер формирования условий для задержки прорезывания зубов, подход к лечению должен быть направлен на ведущие звенья патогенеза.

Цель исследования: повышение эффективности хирургически-ортодонтического лечения пациентов с ретенированными зубами фронтального участка верхней челюсти путем изучения морфологических особенностей слизистой оболочки над ретенированными зубами в зависимости от условий их расположения.

Для объективной оценки результатов проведенной работы была сформирована группа из 21 лиц в возрасте от 15 до 17 лет, у которых клиническая ситуация была одинаковой по таким диагностическим критериям: наличие ретенированных клыков верхней челюсти, по вертикали глубина ретенции среднего уровня (в альвеолярном отростке); по состоянию корня – полностью сформированный; с отклонением продольной оси ретенированного зуба от правильной оси прорезывания от 15° до 45°. В дальнейшем анализе были выделены клинические подгруппы в зависимости от условий расположения ретенированных зубов в вестибулооральном направлении.

На основании полученных данных микроскопического строения слизистой оболочки над ретенированными зубами, размещенными небно, выявлено наличие умеренных дистрофических изменений в многослойном плоском эпителии, умеренные склеротические изменения в сосочковом шаре собственной пластинки.

При исследовании морфологического строения слизистой оболочки над ретенированными зубами, размещенными вестибулярно, имели место явления гиперкератоза, увеличение количества интраэпителиальных лимфоцитов, наличие эпителиоцитов в базальном слое с признаками дистрофии. В сосочковом шаре собственной пластинки слизистой оболочки прослеживались склеротические изменения, которые были более выражены в сравнении с небной локализацией ретенированных зубов.

Комплексный анализ результатов морфологических исследований показал, что в слизистой оболочке, расположенной над ретенированными зубами, ухудшаются условия наполнения микроциркуляторного русла с явлениями малокровия, дисциркуляторными нарушениями, которые приводят к формированию зон ишемии и развитию дистрофических и склеротических процессов.

Морфологические особенности строения слизистой оболочки над ретенированными зубами необходимо учитывать при планировании хирургически-ортодонтического лечения, что позволяет в определенной мере корректировать тактику ведения таких пациентов с учетом вестибулярного или небного расположения ретенированных зубов.

Ключевые слова: ретенированные зубы, морфоструктура слизистой оболочки, хирургически-ортодонтическое лечение.

UDC616.311/.314

MORPHOLOGICAL FEATURES OF MUCOUS MEMBRANE OVER IMPACTED TEETH DEPENDENING ON CONDITIONS OF THEIR POSITION

Tkachenko P.I., Starchenko I.I., Dmytrenko M.I., Cholovskyi M.O.
Ukrainian Medical Stomatological Academy, Poltava, Ukraine

Summary

Impacted teeth are rather common and complex dentofacial anomaly, which requires a balanced approach not only in differential diagnosis of its specific nosological form, but also in a choice of rational treatment methods. Taking into account the multi-factor nature of conditions formation for delay of teeth eruption, an approach to treatment should be directed towards guiding links of pathogenesis.

The aim of the study is to increase effectiveness of surgical and orthodontic treatment of patients with impacted teeth of anterior maxillary region by studying morphological features of mucous membrane over impacted teeth, depending on conditions of their positioning.

A group of 21 individuals aged from 15 to 17 years was formed to evaluate objectively the results of our work. Clinical situation in all the patients was the same according to diagnostic criteria as presence of impacted maxillary canines and medium level of vertical depth of impaction (in alveolar process); root formation: completely formed, with deviation of longitudinal axis of impacted tooth from correct axis of eruption from 15º to 45º. During further analysis, clinical subgroups were identified depending on conditions of impacted teeth positioning in vestibular-oral direction.

Moderate dystrophic changes in stratified squamous epithelium, moderate sclerotic changes in papillary layer of lamina propria were found based on findings of microscopic structure of mucous membrane over palatal positioning of teeth.

During investigation of morphological structure of mucous membrane over labially positioning of impacted teeth, there were phenomena of hyperkeratosis, an increase in the number of intraepithelial lymphocytes, presence of epithelial cells in the basal layer with signs of hydropic degeneration. In papillary layer of lamina propria of mucous membrane, sclerotic changes were observed, which were more pronounced in comparison with palatal positioning of impacted teeth.

Complex analysis of results of morphological studies showed that in mucous membrane positioning over impacted teeth there is deterioration with anemia in filling conditions of microcirculatory bed, discirculatory disorders, which leads to formation of ischemic zones and development of dystrophic and sclerotic processes.

Morphological features of the structure of mucous membrane over impacted teeth is an important to consider while planning surgical and orthodontic treatment, and to some extent, it is possible to adjust management tactics of such patients, taking into account labial or palatal positioning of impacted teeth.

Key words: impacted teeth, morphostructure of mucous membrane, surgical-orthodontic treatment.