МЕТОДИ І МЕТОДИКИ

УДК 618.14-006.36-08

Ибадова Ш. Т.

ОЦЕНКА НОРМАТИВНЫХ ПОКАЗАТЕЛЕЙ ТРЕХМЕРНОЙ ЭХОГРАФИИ В ГИНЕКОЛОГИЧЕСКОЙ ПРАКТИКЕ

Азербайджанский Государственный Институт

Усовершенствования Врачей им. А. Алиева (г. Баку, Азербайджан)

nauchnayastatya@yandex.ru

Данная работа является фрагментом выполняемой диссертации на соискание ученой степени доктора философии по медицине «Ультразвуковая диагностика причин хронических тазовых болей у женщин репродуктивного возраста».

Вступление. Прогресс современной медицины во многом обусловлен появлением новых методов диагностики, которые не только облегчают выявление заболеваний, но и меняют наше представление об их распространённости. На современном этапе развития произошли кардинальные изменения в области применения высокоинформативных методов визуализации в целях диагностики гинекологических заболеваний [3,5,6]. Большой и обоснованный интерес при обследовании внутренних половых органов у женщин вызывает эхография, которая не оказывает ионизирующего воздействия на организм, являясь недорогим, многократно применяемым неинвазивным методом диагностики [1,4].

Исследования последних лет указывают на достаточно высокую информативность 3D -эхографии [3,4] в выявлении различных заболеваний внутренних половых органов. Ультразвуковое исследование осуществляется с использованием современной аппаратуры, что позволяет получать качественные результаты [1,4,5].

Цель исследования — оценка нормативных показателей 3D-эхографии в гинекологической практике.

Объект и методы исследования. В проводимом исследовании были отработаны нормативные показатели трёхмерной эхографии у 50 здоровых женщин в возрасте от 18 до 45 лет (средний возраст – 29,1±1,6 лет). Менструальный цикл у всех был регулярным, двухфазным, жалоб на нарушение менструального цикла не было. Гинекологических заболеваний, в том числе достоверных изменений гормонального профиля диагностировано не было. Осмотр осуществляли в первую и вторую фазу менструального цикла.

Эхографическое исследование проводили на аппарате SonoScape 6 (КНР) конвексными датчиками частотой 3,5-6,0 и внутриполостными — частотой 6,0-9,0 МГц трансабдоминальным и трансвагинальным доступом. При этом оценивали состояние шейки матки, толщину и однородность эндоцервикса, положение, величину и форму тела матки, состояние эндо – и миометрия. Ультразвуковое исследование проводилось как трансабдоминальным, так и трансвагинальным датчиком.

Статистическую обработку полученных данных проводили с использованием пакета прикладных программ MSExcel для Windows , «Statistica 8.0». Сравнения проводились на уровнях значимости $p<0,05$, $p<0,01$, $p<0,001$ [2].

Результаты исследования и их обсуждение. В результате проведенного исследования нами было выделено 4 типа эхограмм, соответствующих общепринятой градации:

- 0 степень – срединная структура матки представлена линейным эхом с высокой акустической плотностью;
- I степень – появляется эхопозитивный ободок, окружающий линейное маточное эхо;
- II степень – наблюдается усиление звукопоглощаемости зоны, непосредственно прилегающей к миометрию;
- III степень – срединное М-эхо определяется в виде однородной гиперэхогенной структуры или выявляются ровные утолщенные контуры миометрия.

У всех женщин матка располагалась по средней линии и находилась в anteflexio. Видимых изменений расположения матки в зависимости от степени наполнения мочевого пузыря не наблюдалось. При трансвагинальном исследовании болезненность отсутствовала. Скольжение матки относительно окружающих тканей не было нарушено. Во всех случаях (100,0%) матка имела овальную форму, наблюдался четкий и ровный наружный контур органа без инвагинации. Полость матки была представлена равнобедренным треугольником, основание которого было обращено к дну, а вершиной являлась область перешейка **(рис.).**

Устья маточных труб в первую фазу менструального цикла имели правильную остроугольную форму, во вторую фазу границы устьев становились более сглаженными и округлыми.

Размеры тела матки, полученные по результатам ультразвукового исследования трансабдоминальным и трансвагинальным доступом, представлены в **таблице 1.**

Как видно из полученных результатов измерение линейных размеров матки достоверно отлича-

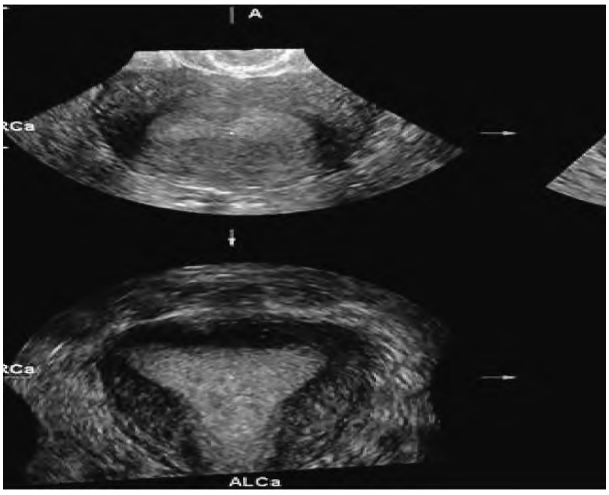

Рис. Фронтальный срез полости матки при 3D ультразвуковой визуализации.

лось при различных доступах ультразвукового исследования (p<0,05). Так, линейный размер длины матки при трансабдоминальном доступе был равен 52,2±0,9 мм, толщины – 35,2±0,7 мм, ширины – 51,8±0,9 мм. При трансвагинальном исследовании эти показатели составили соответственно: 46,3±0,7 мм, 43,7±1,0 мм и 55,3±1,1 мм. Вместе с тем показатели объема достоверно не менялись и составили 53,4± 1,1 мм при трансабдоминальном и 54,8±1,2 мм при трансвагинальном исследовании (p>0,05).

Во всех наблюдениях по данным эхографии патологии миометрия или эндометрия не выявлено. Структура миометрия была достаточно однородной (гомогенной), четкая дифференциация мышечных слоев имелась у 42 (84,0%) женщин, а у 8 (16,0%) женщин структура миометрия носила ячеистый характер. На границе наружного и среднего слоя в 9 (18,0%) случаях визуализировались анэхогенные включения округло-овальной формы, классифицируемое нами как сосудистое сплетение с диаметром представленных сосудов 1,8-2 мм.

В первую фазу цикла толщина эндометрия, измеренная при трансвагинальном сканировании, составила 4-10 мм (в среднем 7,8±1,5 мм). Эндометрий имел однородную структуру пониженной (в сравнении с миометрием) эхогенности. Наружный контур во всех наблюдениях был четкий. Во вторую фазу цикла толщина эндометрия составила 9-16 мм (в среднем 12,3±1,1 мм). Эндометрий был однородной структуры, повышенной эхогенности с четко определяемым наружным контуром.

Эхографические изменения при 3D УЗИ не зависели от возраста женщины и длительности менструального цикла. Благодаря трехмерной ультразвуковой визуализации появились принципиально новые эхографические характеристики, позволяющие более достоверно оценивать топографическую анатомию полости матки, а также качественные и количественные характеристики эндометрия, имеющие прогностическое значение для сравнительной оценки нормы и патологии.

Трехмерная ультразвуковая визуализация позволяет определить объем, форму шейки матки, наличие ее деформаций, рубцовые изменения, различные патологические состояния эндоцервикса. При эхографическом исследовании патологии шейки матки не обнаружено. У всех женщин шейка матки была цилиндрической или конической формы и имела следующие средние линейные размеры: длина – 33,4±0,6 мм, толщина – 28,1±0,5 мм, ширина – 31,5±0,5 мм.

Мышечный слой был однородный, с четкой и ровной линией смыкания слизистой цервикального канала. Граница между эндоцервиксом и мышечным слоем у 46 (92,0%) женщин была практически неопределяемой, изменений эхогенности слизистой в зависимости от фазы менструального цикла не установлено. Эндоцервикс имел пониженную эхогенность и в первую, и во вторую фазу менструального цикла. При измерении М-эха толщина эндоцервикса не превышала 5 мм. Цервикальный канал не был деформирован. При эхографическом исследовании дугласова пространства у 27(54,0%) женщин отмечалось незначительное скопление жидкости, а у 23 (46,0%) скопления жидкости не наблюдалось. У здоровых женщин мышечная ткань шейки матки, эндоцервикс и цервикальный канал четко прослеживались, имели равномерную ширину. Граница между телом и шейкой матки проходила в области внутреннего зева. Если при обычном двухмерном исследовании проведение точной границы затруднено, то 3D УЗИ во фронтальных сечениях позволяет более четко осуществить эту дифференциацию. При этом границей служит зона окончания гипоэхогенного ободка эндометрия.

Таблица 1.

Размеры тела матки по результатам ультразвукового исследования (M±m) (min-max)

Показатель	Значение		Достоверность (p)
	Трансабдоминальный доступ	Трансвагинальный доступ	
Длина, мм	52,2±0,9 (43-66)	46,3±0,7 (41-59)	<0,05
Толщина (переднезадний размер), мм	35,2±0,7 (27-49)	43,7±1,0 (30-52)	<0,05
Ширина, мм	51,8±0,9 (42-69)	55,3±1,1 (45-71)	<0,05
Объем, см3	53,4±1,1 (40-67)	54,8±1,2 (41-69)	>0,05

Таблица 2.

Размеры яичников в первую фазу цикла у здоровых женщин по результатам ультразвукового исследования (M±m) (min-max)

Показатель	Значение		Достоверность (p)
	Правый яичник	Левый яичник	
Длина, мм	34,3±3,6	30,3±4,7	<0,05
Толщина (переднезадний размер), мм	17,4±3,1	16,1±2,5	<0,05
Ширина, мм	30,1±4,9	26,8±3,3	<0,05
Объем, см3	8,6±1,5	7,2±1,7	<0,05

Расположение яичников у всех женщин было типичным, кроме этого у 27 (54,0%) женщин положение менялось в зависимости от степени наполнения мочевого пузыря. При движении трансвагинальным датчиком яичники хорошо смещались относительно окружающих тканей. Размеры яичников в первую фазу цикла представлены в **таблице 2.**

При оценке размеров яичников было установлено, что линейные размеры и объем правого яичника были достоверно больше левого (p<0,05). Так, показатели длины правого яичника составили 34,3 ±3,6 мм, левого – 30,3±4,7 мм (p<0,05). Показатели толщины правого яичника составили 17,4±3,1 мм, левого – 16,1±2,5 мм (p<0,05). Показатели ширины правого яичника составили 30,1 ±4,9 мм, левого – 26,8±3,3 мм (p<0,05). Показатели объема правого яичника составили 8,6±1,5 см^3, левого – 7,2±1,7 см^3 (p<0,05). Средний объем яичника в норме не должен превышать 10,0 см^3; в нашем исследовании он составил 7,8±1,4 см^3.

При исследовании полостным датчиком визуализация внутренних структур и наружного контура каждого яичника во всех случаях была отчетливой. Строма яичника представляла собой достаточно однородную ткань, эхогенность которой соответствовала миометрию. У 14 (28,0%) женщин на эхограммах были видны мелкие, размером 1-2 мм эхогенные линейные структуры высокой эхогенности без акустических теней.

В строме яичников в первую раннюю фазу цикла у всех женщин были обнаружены антральные фолликулы, максимальное количество которых в срезе колебалось от 4 до 10. Диаметр максимального фолликула в среднем составил 9,3±2,7 мм. Во вторую фазу цикла в яичниках 39 (78,0%) женщин были обнаружены желтые тела, диаметр которых в среднем составил 20,4±2,3 мм.

При проведении цветового допплеровского картирования у всех женщин регистрировался кровоток в маточных, аркуатных и радиальных артериях. В пролиферативной фазе цикла базальные артерии удалось визуализировать у 22 (44,0%), а спиральные артерии – у 3 (6,0%) женщин. В секреторной фазе базальные артерии регистрировались у 37 (74,0%), а спиральные артерии – у 8 (16,0%) женщин.

Изучение скорости кровотока показало, что достоверно значимая разница по данным параметрам отмечалась только в аркуатной вене: 6,7±1,4 см/сек в первую фазу цикла и 7,2±1,3 см/сек – во вторую фазу цикла (p<0,05). Венозный кровоток определялся со скоростью 5-9 см/сек. Диаметр аркуатных вен колебался от 0,6 до 2,2 мм и составил в среднем 1,3 ± 0,5 мм. По другим венозным сосудам матки достоверных различий в скорости кровотока не выявлено (p>0,05).

При изучении внутрияичникового кровотока визуализация стромальных сосудов происходила во всех случаях и значения индексов сосудистого сопротивления, полученные при допплерометрии сосудов стромы яичников достоверно различались в первую и вторую фазу цикла (p<0,05). Анализ полученных результатов показал, что во вторую фазу цикла обнаружено достоверное повышение венозной скорости кровотока в строме правого (8,6±2,1 см/сек) и левого (8,3±1,9 см/сек) яичника по сравнению с первой фазой цикла: 6,3±1,4 см/сек и 6,4±1,5 см/сек для правого и левого яичника соответственно (p<0,05). В то же время изучение венозного кровотока здоровых женщин показало отсутствие достоверной разницы между показателями стромы правого и левого яичника (p>0,05).

Комплексное УЗИ с использованием допплеровского картирования и последующей трехмерной реконструкцией изображения является высокоинформативным методом, который может быть использован для скрининга изменений матки и яичников, а также позволяет получать объективную информацию о динамике лечения выявленных изменений. Ультразвуковая ангиографическая картина выявленных изменений способствует повышению качества диагностики на всех этапах проводимого лечения и позволяет прогнозировать течение заболевания.

Вывод. Изучение эхографических параметров с использованием допплеровского картирования в группе здоровых женщин позволяет выработать нормативные показатели трехмерной эхографии, имеющие прогностическое значение для сравнительной оценки нормы и патологии.

Перспективой дальнейших исследований является разработка мероприятий, позволяющих повысить уровень информированности и повышения приверженности женщин репродуктивного возраста к проведению регулярно УЗИ для повышения качества диагностики на всех этапах проводимого лечения и прогноза течения заболевания.

Литература

1. Berezhkov D.V. Covremennye vozmozhnosti ul'trazvukovogo issledovanija v akusherstve i ginekologii / D.V. Berezhkov, G. Moskvicheva, I.V. Litvinenko // Medicinskaja vizualizacija. — 2015. — № 3. — S. 114-122.
2. Borovikov V.P. Statistica. Iskusstvo analiza dannyh na komp'jutere / V.P. Borovikov SPb.: Piter, 2003. — 688 s.
3. Karimova Z.N. Transvaginal'nye metody ul'trazvukovoj diagnostiki organov malogo taza / Z.N. Karimova, Sh.U. Rashidova, D.Z. Mamarasulova // Molodoj uchenyj. — 2016. — № 28 (132). — S. 274-275.
4. Tuhbatullin M.G. Sovremennye ul'trazvukovye tehnologii v klinicheskoj praktike / M.G. Tuhbatullin, I.M. Alieva // Prakticheskaja medicina. — 2012. — № 5 (60). — S. 30-35.
5. Durfee S.M. Sonographic spectrum of the corpus luteum in early pregnancy: gray-scale, color, and pulsed Doppler appearance / S.M. Durfee, M.C. Frates // J. Clin. Ultrasound. — 2009. — V. 27 (2). — P. 55-59.
6. Frajndlich R. Color Doppler sonographic study of the uterine artery in patients using intrauterine contraceptive devices / R. Frajndlich, H. von Eye Corleta, N. Frantz // J. Ultrasound Med. — 2010. — V. 19 (8). — P. 577-579.

УДК 618.14-006.36-08

ОЦІНКА НОРМАТИВНИХ ПОКАЗНИКІВ ТРИВИМІРНОЇ ЕХОГРАФІЇ У ГІНЕКОЛОГІЧНІЙ ПРАКТИЦІ

Ібадова Ш. Т.

Резюме. Були відпрацьовані нормативні показники тривимірної ехографії у 50 здорових жінок у віці від 18 до 45 років (середній вік — 29,1±1,6 років). Огляд здійснювали в першу і другу фазу менструального циклу. Оцінювали стан шийки матки, товщину і однорідність ендоцервіксу, положення, величину і форму тіла матки, стан ендо - і міометрія. Ендоцервікс мав знижену ехогенність і в першу, і в другу фазу менструального циклу. При вимірюванні М-еха товщина ендоцервіксу не перевищувала 5 мм. Цервікальний канал не був деформований. При ехографічному дослідженні дугласова простору у 27 (54,0%) жінок відзначалося незначне скупчення рідини, а у 23 (46,0%) скупчення рідини не спостерігалося. У здорових жінок м'язова тканина шийки матки, ендоцервікс і цервікальний канал чітко простежувалися, мали рівномірну ширину.

У всіх жінок матка розташовувалася по середній лінії і перебувала в anteflexio. Видимих змін розташування матки в залежності від ступеня наповнення сечового міхура не спостерігалося. При трансвагінальному дослідженні болючість була відсутня. Лінійний розмір довжини матки при трансабдомінальному доступі дорівнював 52,2±0,9 мм, товщини — 35,2±0,7 мм, ширини — 51,8±0,9 мм. При трансвагінальному дослідженні ці показники склали відповідно: 46,3±0,7 мм, 43,7±1,0 мм і 55,3±1,1 мм. Разом з тим показники об'єму достовірно не змінювалися і склали 53,4±1,1 мм при трансабдомінальному і 54,8±1,2 мм при трансвагінальному дослідженні (p> 0,05).

Вивчення ехографічних параметрів з використанням допплерівського картування в групі здорових жінок дозволяє виробити нормативні показники тривимірної ехографії, що мають прогностичне значення для порівняльної оцінки норми і патології.

Ключові слова: гінекологія, ультразвукове дослідження, ехогенність.

УДК 618.14-006.36-08

ОЦЕНКА НОРМАТИВНЫХ ПОКАЗАТЕЛЕЙ ТРЕХМЕРНОЙ ЭХОГРАФИИ В ГИНЕКОЛОГИЧЕСКОЙ ПРАКТИКЕ

Ибадова Ш. Т.

Резюме. Были отработаны нормативные показатели трёхмерной эхографии у 50 здоровых женщин в возрасте от 18 до 45 лет (средний возраст – 29,1±1,6 лет). Осмотр осуществляли в первую и вторую фазу менструального цикла. Оценивали состояние шейки матки, толщину и однородность эндоцервикса, положение, величину и форму тела матки, состояние эндо - и миометрия. Эндоцервикс имел пониженную эхогенность и в первую, и во вторую фазу менструального цикла. При измерении М-эха толщина эндоцервикса не превышала 5 мм. Цервикальный канал не был деформирован. При эхографическом исследовании дугласова пространства у 27 (54,0%) женщин отмечалось незначительное скопление жидкости, а у 23 (46,0%) скопления жидкости не наблюдалось. У здоровых женщин мышечная ткань шейки матки, эндоцервикс и цервикальный канал четко прослеживались, имели равномерную ширину.

У всех женщин матка располагалась по средней линии и находилась в anteflexio. Видимых изменений расположения матки в зависимости от степени наполнения мочевого пузыря не наблюдалось. При трансвагинальном исследовании болезненность отсутствовала. Линейный размер длины матки при трансабдоминальном доступе был равен 52,2±0,9 мм, толщины – 35,2±0,7 мм, ширины – 51,8±0,9 мм. При трансвагинальном исследовании эти показатели составили соответственно: 46,3±0,7 мм, 43,7±1,0 мм и 55,3±1,1 мм. Вместе с тем показатели объема достоверно не менялись и составили 53,4±1,1 мм при трансабдоминальном и 54,8±1,2 мм при трансвагинальном исследовании (p>0,05).

Изучение эхографических параметров с использованием допплеровского картирования в группе здоровых женщин позволяет выработать нормативные показатели трехмерной эхографии, имеющие прогностическое значение для сравнительной оценки нормы и патологии.

Ключевые слова: гинекология, ультразвуковое исследование, эхогенность.

UDC 618.14-006.36-08

ASSESSMENT OF STANDARD INDICATORS OF THREE-DIMENSIONAL ULTRASOUND IN GYNECOLOGICAL PRACTICE

Ibadova Sh. T.

Abstract. *Goal.* Assessment of standard indicators of three-dimensional sonography in gynecological practice.

Methods. Was developed the standard indicators of three-dimensional ultrasound in 50 healthy women aged 18 to 45 years (mean age of 29.1±1.6 years). The inspection was carried out in the first and second phase of the menstrual cycle. Echographic study was conducted on the machine SonoScape 6, (China) convex sensors with a frequency of 3.5-6.0 and intracavitary — frequency of 6.0-9.0 MHz transabdominal and transvaginal access. It was evaluated the condition of the cervix, the thickness and uniformity of the endocervix, the position, size and shape of the body of the uterus, as endo - and myometrium. Ultrasonography was performed as transabdominal and transvaginal sensor. The muscle layer was homogeneous, with a clear and straight line closure of the mucosa of the cervical canal. The boundary between endocervical and the muscle layer in 46 (92,0%) women were almost undetectable, changes in echogenicity of the mucosa depending on the phase of the menstrual cycle is not established. Endocervix have a reduced echogenicity and in the first and second phase of the menstrual cycle. When measuring the M-echo thickness of the endocervix does not exceed 5 mm. the Cervical canal was not deformed. Echographic study in the Douglas space 27 (54,0%) women showed a slight accumulation of fluid, and 23 (46,0%) of fluid accumulation was not observed. In healthy women the muscle tissue of the cervix, endocervix and the cervical canal was clear, had a uniform width. The boundary between the body and the cervix took place in the region of the internal OS. If a conventional two-dimensional study, the conduct of precise boundaries is difficult, then 3D ultrasound in the frontal sections allows you to more clearly make this differentiation. In this case, the border is the area of the end of the hypoechoic rim of the endometrium.

Results. All women have a uterus was located in the midline and was in anteflexio. Visible changes of position of the uterus, depending on the degree of filling of the bladder was observed. When transvaginal study tenderness was absent. The slide of the uterus relative to surrounding tissues was not violated. In all cases (100,0%) the uterus was an oval shape, showed a clear and smooth outer contour of the body without intussusception. As can be seen from the results of measuring the linear dimensions of the uterus was significantly different at different approaches ultrasound ($p<0.05$). So, the linear size of the uterus during transabdominal access was equal to 52.2±0.9 mm, thickness is 35.2±0.7 mm and width of 51.8±0.9 mm. When transvaginal study, the figures were respectively: 46,3±0.7 mm, 43,7±1.0 mm and 55.3±1.1 mm. However, the output was not significantly changed and amounted to 53.4±1.1 mm in transabdominal and 54.8±1.2 mm at transvaginal study ($p>0.05$).

Conclusion. The study of the ultrasonographic parameters using the Doppler in the group of healthy women allows you to develop standard indicators of three-dimensional ultrasound with predictive value for the comparative evaluation of norm and pathology.

Keywords: gynecology, ultrasound, echogenicity.

Рецензент – проф. Громова А. М.
Стаття надійшла 02.06.2017 року