УДК 611.216-031-018.73

Довбня Ю. М.

ГІСТОТОПОГРАФІЧНІ ОСОБЛИВОСТІ ЗАЛОЗ СЛИЗОВОЇ ОБОЛОНКИ ПЕРЕДНЬОЇ І ЗАДНЬОЇ СТІНОК ЛОБОВОЇ ПАЗУХИ ЛЮДИНИ

ВДНЗУ «Українська медична стоматологічна академія» (м. Полтава)

Dovbnya-ulia@ukr.net

Робота являється фрагментом НДР кафедри оперативної хірургії та топографічної анатомії ««Вивчення закономірностей морфогенезу органів, тканин та судинно-нервових утворень організму в нормі, експерименті та під дією зовнішніх чинників. Морфо-експериментальне обґрунтування дії нових хірургічних шовних матеріалів при використанні їх в клінічній практиці», № державної реєстрації 0113U001024.

Вступ. Власне патологія приносових пазух у структурі ЛОР-захворюваності складає одну третину. Серед приносових пазух частіше захворювання виникають у верхньощелепних та решітчастих; лобові уражаються дещо рідше, однак запальний процес у них має важчий перебіг і досить часто (від 0,8 до 3%) супроводжується грізними внутрішньоорбітальними та внутрішньочерепними ускладненнями. Важкість перебігу пояснюється значною варіабельністю будови лобових пазух та різноманітністю клінічних проявів патологічних процесів у них [1,2,5]. Окрім цього, фронтити можуть викликати ураження різних внутрішніх органів, нервової системи, призвести до алергізації організму та ослаблення імунітету. Виникненню та розвитку хронічних синуситів можуть сприяти різні варіанти форм і розташування внутрішньоносових структур, які викликають звуження носових ходів та порушення вентиляції приносових пазух [3,4,6].

Мета дослідження. Визначити гістотопографічні особливості залоз слизової оболонки передньої і задньої стінки лобової пазухи людини.

Об'єкт і методи дослідження. Досліджувалася слизова оболонка лобової пазухи у 32 трупів людей обох статей, віком від 30 до 87 років, які померли від причин не пов'язаних із патологією приносових пазух Напівтонкі зрізи товщиною (1-2) мкм отримували за допомогою ультрамікротома Сумського ВО «Selmi» УМТП-7 (серійний номер 8-31.4, ТУ 25-74-01 0063-91).

Проведені наукові дослідження відповідають морально-етичним принципам Гельсінської декларації, прийнятої Генеральною асамблеєю Всесвітньої медичної асоціації (1964-2000 рр.), Конвенції Ради Європи про права людини та біомедицину (1997 р.), відповідним положенням ВООЗ, Міжнародної ради медичних наукових товариств, Міжнародного кодексу медичної етики (1983 р.) та законам України.

Робота була проведена у відповідності до вимог «Інструкції про проведення судово-медичної експертизи», затвердженої наказом МОЗ України № 6 від 17.01.1995 року та типовим положенням про комісії з питань етики, затвердженого наказом МОЗ України № 690 від 23.09.2009 року.

Оцінка якості отриманих зрізів проводилась нами за допомогою стереоскопічного мікроскопа. Оцінка якості отриманих зрізів проводилась нами за допомогою стереоскопічного мікроскопа.

В якості барвників використовували метиленовий синій та гематоксилін і еозин. Мікрофотографування вибраних для ілюстрацій ділянок проводили за допомогою мікроскопу з цифровою мікрофотонасадкою фірми «Olympus» C 3040-ADU з адаптованими для даних досліджень програмами (Olympus DP – Soft, ліцензія № VJ285302, VT310403, 1AV4U13B2680.

Результати дослідження та їх обговорення. В результаті проведених досліджень в слизовій оболонці передньої стінки лобової пазухи виявлені складні розгалужені альвеолярно-трубчасті залози, які складались з кінцевих відділів і вивідних проток.

В стінці кінцевих відділів залоз виявлені клітини низько призматичної форми. В їх апікальній цитоплазмі виявлялися дрібні оптично щільні секреторні гранули.

Кінцеві відділи залоз передньої стінки лобової пазухи людини представлені клітинами на різних стадіях секреторного процесу (надходження секреторних продуктів, синтезу і накопичення секрету, виведення секрету, відновлення), що є морфологічним підтвердженням білкового типу секреції.

Ядра секретуючих епітеліоцитів кінцевих відділів залоз були двох видів. У клітинах з оптично світлою цитоплазмою в ядрах округлої форми переважав деконденсованний хроматин, що свідчило про їх функціональну активность. Ядерця локалізувалися в центрі. Ядра клітин з оптично темною цитоплазмою мали витягнуту форму, у їх складі переважав гетерохроматин.

В кінцевих відділіах залоз слизової оболонки передньої стінки лобової пазухи виявлялися камбіальні клітини, які мали невеликі розміри, розташовувалися на базальній мембрані між базальними відділами сусідніх епітеліоцитів **(рис. 1).**

Оптично темні ядра були овальної форми і оточені неширокими смужками базофільной цитоплазми, були орієнтовані паралельно до базальної мембрани.

Просвіти кінцевих відділів були заповнені неоднорідним секретом середньої оптичної щільності **(див. рис. 1).**

Епітеліоцити стінки вивідних проток залоз слизової оболонки передньої стінки лобової пазухи були

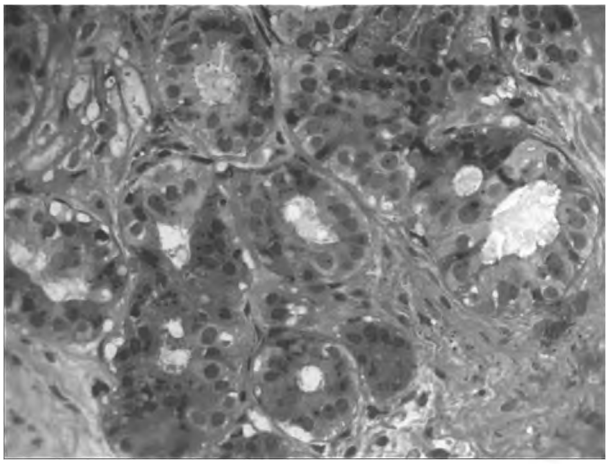

Рис. 1. Кінцеві відділи білкових залоз слизової оболонки передньої стінки лобової пазухи людини. Напівтонкий зріз. Забарвлення метиленовим синім: Ок. х 10, Об. х 40:

низкопризматичної форми. Їх ядра містили значну кількість деконденсованного хроматину, мали округлу форму і локалізувалися в базальних відділах слабобазофільної цитоплазми з незначною кількістю органел і поодинокими секреторними гранулами. Переважно вони розташовувалися в один шар **(рис. 2).**

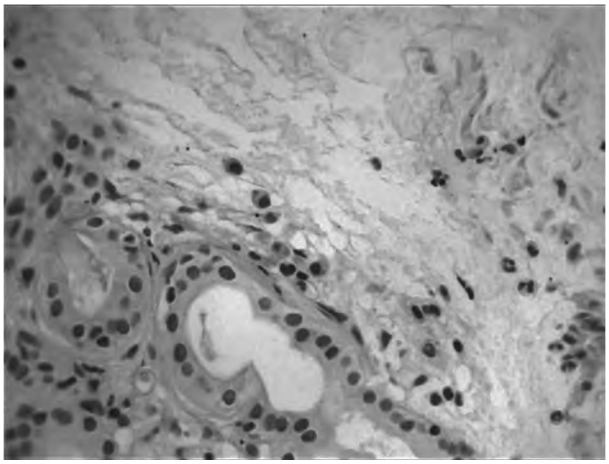

Рис. 2. Вивідні протоки білкових залоз слизової оболонки передньої стінки лобової пазухи людини. Забарвлення гематоксиліном та еозином: Ок. х 10, Об. х 40:

У просвітах проток виявлявся слабобазофільний секрет, в складі якого іноді виявлялись не розчинені базофільні секреторні гранули.

У сполучній тканині в безпосередній близкості від кінцевих відділів залоз визначались судини капілярного типу. В перипротоковій сполучній тканині були локалізовані артеріоли і венуоли з виоким ендотелієм **(рис. 3).**

В складі епітелію стінок кінцевих відділів виявлялися поодинокі інтраепітеліальні лімфоцити. Це свідчило про наявність системи місцевого імунного захисту в секреторному епітелії залоз слизової оболонки передньої стінки лобової пазухи людини. Крім того, свідченням цього факту є наявність в сполучній

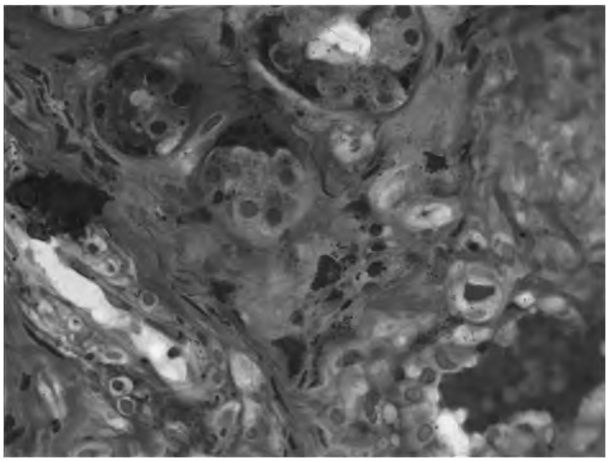

Рис. 3. Артеріола та венула з високим ендотелієм в стромі білкових залоз слизової оболонки передньої стінки лобової пазухи людини. Напівтонкий зріз. Забарвлення метиленовим синім: Ок. х 10, Об. х 40:

тканині, що оточує кінцеві відділи і протокову систему, клітин лейкоцитарного ряду макрофагів, мастоцитів, зрідка – лімфоцитів. Мастоцити з центрально розташованими ядрами визначались досить часто в стані дегрануляції **(рис. 4).**

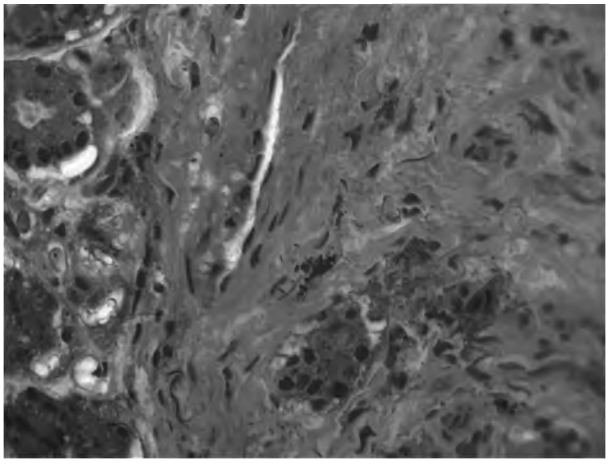

Рис. 4. Мастоцити в стромі білкових залоз слизової оболонки передньої стінки лобової пазухи людини. Напівтонкий зріз. Забарвлення метиленовим синім: Ок. х 10, Об. х 40:

При вивченні структурних особливостей залоз задньої стінки слизової оболонки лобової пазухи людини встановлено, що кінцеві відділи утворені одним шаром кубічних або низькопризматичних клітин (в залежності від їх функціонального стану) в центральній частині яких визначаються округлі ядра.

Окрему групу складають клітини в стані функціонального спокою. Цитоплазма їх, при забарвленні метиленовим синім є оптично щільною, ядра сплощені, розміри клітин є невеликими **(рис. 5).**

При забарвленні гематоксиліном та еозином ядра вищеописаних клітин притиснуті і орієнтовані паралельно до базальної мембрани, що може бути морфологічним свідченням їх камбіальної функції в складі секреторного епітелію залоз. Секрет в просвіті має низьку оптичну щільність.

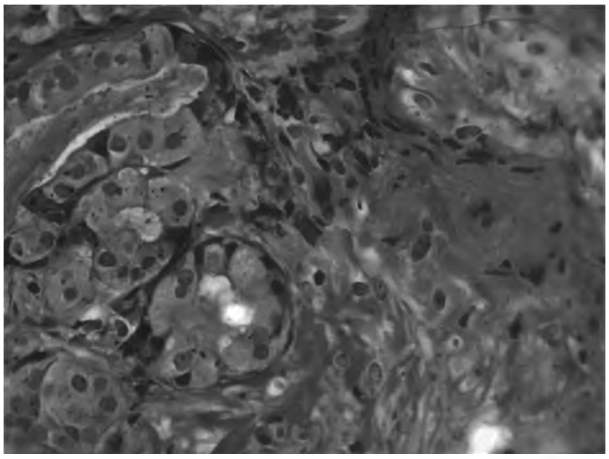

Рис. 5. Кінцеві відділи білкових залоз слизової оболонки задньої стінки лобової пазухи людини. Напівтонкий зріз. Забарвлення метиленовим синім: Ок. х 10, Об. х 40:

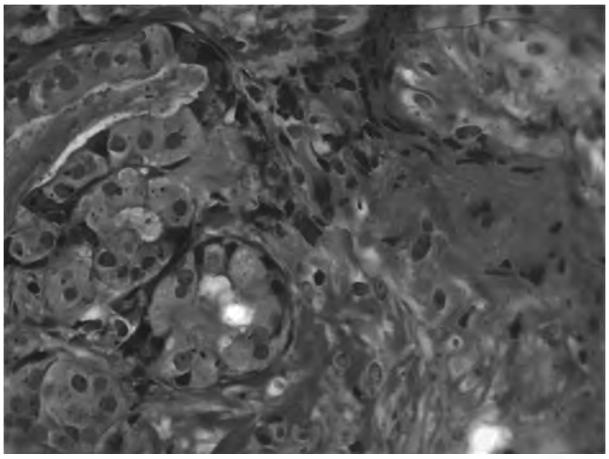

Рис. 6. Вивідні протоки білкових залоз слизової оболонки задньої стінки лобової пазухи людини. Забарвлення гематоксиліном та еозином: Ок. х 10, Об. х 40:

В протоках білкових залоз задньої стінки лобової пазухи людини стінка була утворена призматичними епітеліоцитами з посиленою оптичною щільністю апікальної поверхні. Ядра мали округлу форму, розміщувались на межі середньої і нижньої третини клітин. Секрет в просвітах мав посилену оптичну щільність в центральних відділах.

Морфологічно чітко вирізнялись клітини, які відповідали за регенерацію секреторного епітелію – ядра їх займали базальне положення, були орієнтовані паралельно до базальної мембрани, цитоплазма мала вищу оптичну щільність, порівняно з робочими клітинами **(рис. 6).**

Судини гемомікроциркуляторного русла були представлені капілярами в периацинарній сполучній тканині. Артеріоли виявлялись в перипротоковій сполучній тканині. Венули визначались як периацинарно, перипротоково. Стінка їх була побудована за класичною схемою – шар ендотеліальних клітин розміщувався на базальній мембрані, був оточений шаром фібробластів і колагеновими волокнами. Ззовні розміщувались адвентиційні клітини, які утворювали не суцільний шар.

Місцевий захисний бар'єр був утворений дифузно локалізованими периацинарно і перипротоково лімфоцитами, макрофагами і плазмоцитами, які забезпечували клітинну і гуморальну ланки імунітету.

Перипротоково визначались мастоцити з переважно центрально розміщеними ядрами і досить значною кількістю секреторних гранул в цитоплазмі.

Висновки

1. В слизовій оболонці передньої і задньої стінки лобової пазухи виявлені складні розгалужені альвеолярно-трубчасті залози, які складались з кінцевих відділів і вивідних проток.

2. В складі епітелію стінок кінцевих відділів виявлялися поодинокі інтраепітеліальні лімфоцити. Їх присутність свідчила про наявність системи місцевого імунного захисту в секреторному епітелії залоз слизової оболонки передньої і задньої стінки лобової пазухи людини.

3. Судини гемомікроциркуляторного русла були представлені капілярами в периацинарній сполучній тканині. Артеріоли виявлялись в перипротоковій сполучній тканині. Венули визначались як периацинарно, перипротоково. Стінка їх була побудована за класичною схемою – шар ендотеліальних клітин розміщувався на базальній мембрані, був оточений шаром фібробластів і колагеновими волокнами.

Перспективи подальших досліджень. В подальшому планується вивчення морфо-функціональних особливостей залоз слизової оболонки нижньої стінки і перегородки лобової пазухи людини.

Література

1. Budyakov S.V. Osobennosti vnutrinosovykh struktur u bol'nykh s khronicheskim rinosinusitom / S.V. Budyakov, V.I. Shutov, A.Ye. Shapovalova // Uspekhi sovremennogo yestestvoznaniya. – 2008. – № 12. – S. 43-44.
2. Volkov A.G. Ostryy i khronicheskiy frontit: sovremennyy vzglyad na problemu / A.G. Volkov, I.V. Stagniyeva // Vestnik otorinolaringologii. – 2012. – № 6. – S. 98-102.
3. Mashkova T.A. Topografo-anatomicheskoye obosnovaniye patologii srednego ukha pri ekssudativnykh frontitakh / T.A. Mashkova, A.I. Nerovnyy, R.S. Egiyeva // Rossiyskaya rinologiya. – 2014. – № 2. – S. 54-55.
4. Sergeyev S.V. Osobennosti zabolevaniy okolonosovykh pazukh sredi vzroslogo naseleniya Penzenskoy oblasti za period 2008–2012 gody / S.V. Sergeyev, Ye.S. Grigor'kina, T.N. Yudina // Fundamental'nyye issledovaniya. – 2013. – № 7 (chast' 2). – S. 399-402.
5. Langille M. Frontal sinus cells: identification, prevalence, and association with frontal sinus mucosal thickening / M. Langille, E. Walters, P.T. Dziegielewski [et al.] // Am J Rhinol Allergy. – 2012. – Vol. 26, № 3. – P. 107-10.
6. Verma P. Combined use of frontal sinus and nasal septum patterns as an aid in forensics: a digital radiographic study / P. Verma, K.G. Verma, R. Khosa // N Am J Med Sci. – 2015. – Vol. 7, № 2. – P. 47-52.

УДК 611.216-031-018.73

ГІСТОТОПОГРАФІЧНІ ОСОБЛИВОСТІ ЗАЛОЗ СЛИЗОВОЇ ОБОЛОНКИ ПЕРЕДНЬОЇ І ЗАДНЬОЇ СТІНОК ЛОБОВОЇ ПАЗУХИ ЛЮДИНИ

Довбня Ю. М.

Резюме. Проведено гістологічне дослідження слизової оболонки передньої і задньої стінки лобової пазухи людини з метою визначення гістотопографічних особливостей залоз. В результаті встановлено, що виявлені залози являються складними розгалуженими альвеолярно-трубчастими, які складались з кінцевих відділів і вивідних проток. В складі епітелію стінок кінцевих відділів виявлялися поодинокі інтраепітеліальні лімфоцити. Їх присутність свідчила про наявність системи місцевого імунного захисту в секреторному епітелії залоз слизової оболонки передньої і задньої стінки лобової пазухи людини.

Ключові слова: слизова оболонка, лобова пазуха, залози, структура.

УДК 611.216-031-018.73

ГИСТОТОПОГРАФИЧЕСКИЕ ОСОБЕННОСТИ ЖЕЛЕЗ СЛИЗИСТОЙ ОБОЛОЧКИ ПЕРЕДНЕЙ И ЗАДНЕЙ СТЕНОК ЛОБНОЙ ПАЗУХИ ЧЕЛОВЕКА

Довбня Ю. Н.

Резюме. Проведено гистологическое исследование слизистой оболочки передней и задней стенок лобной пазухи человека с целью установления гистотопографических особенностей желез. В результате установлено, что выявленные железы являются сложными разветвленными альвеолярно-трубчатыми, которые состоят из концевых отделов и выводных протоков. В составе эпителия стенок концевых отделов выявляются единичные интраэпителиальные лимфоциты. Их присутствие свидетельствует о наличии системы местной иммунной защиты в секреторном эпителии желез слизистой оболочки передней и задней стенки лобной пазухи человека.

Ключевые слова: слизистая оболочка, лобная пазуха, железы, структура.

UDC 611.216-031-018.73

HISTOTOPOGRAPHIC CHARACTERISTICS OF MUCOUS MEMBRANE GLANDS OF THE ANTERIOR AND POSTERIOR WALLS OF HUMAN FRONTAL SINUS

Dovbnia Yu. M.

Abstract. The maxillary and ethmoid sinuses are the most often affected by diseases among all paranasal sinuses; frontal ones are more rarely affected, but the inflammatory process involving them has more severe course and often (from 0.8 to 3%) is accompanied by interorbital and intracranial complications. The severity of complication is explained by significant variability of the frontal sinuses structure and variety of clinical manifestations of pathological processes in them.

The mucous membrane of frontal sinus has been investigated in 32 human cadavers of both genders, aged 30–87 years who had died from diseases that were not associated with paranasal sinuses pathology. Semifine sections in thikness (1–2) μm were obtained using ultramicrotome "Selmi" UMTP-7 (serial number 8-31.4, TS 25-74-01 0063-91) produced by Sumy PA.

The assessment of the obtained sections quality was carried out by stereoscopic microscope. The freshly prepared and filtered twice 0.1% solution of toluidine blue according to Lynn, J. A. was used as stain.

The histological investigation of mucous membrane semifine sections of the anterior wall of frontal sinus has determined compound branched alveolar-tubular glands, consisting of end portions and excretory ducts. The end portion wall of the glands was represented by low prismatic cells. The small optically dense secretory granules have been revealed in the apical cytoplasm of epithelial cells.

The cells at different stages of the secretory process (flow of secretory products, synthesis and accumulation of secretion, removal of secretion, recovery) have been revealed in the end portions of the glands of the frontal sinus anterior wall, which morphologically proved the protein type of secretion.

The excretory ducts wall of the mucous membrane glands of the frontal sinus anterior wall was formed by low prismatic epithelial cells. Nuclei, which contained a significant amount of decondensated chromatin, round shaped were found in the basal parts of slightly basophilic cytoplasm with few organelles and single secretory granules. Most of them were located in a single layer.

The study of structural features of the glands located on the mucous membrane posterior wall of the human frontal sinus had determined that the end portions were formed by one layer of cubic or low prismatic cells (depending on their functional condition) with round nuclei in the central part. The wall in the ducts of the protein glands of frontal sinus posterior wall was formed by prismatic epithelial cells with intensive optical density of the apical surface. The nuclei were round in shape and located on the border of middle and lower third of the cells. The secretion in lumens had intensive optical density in the central portions.

Conclusions

1. The compound branched alveolar-tubular glands, consisting of end portions and excretory ducts were revealed in the mucous membrane of the anterior and posterior walls of the frontal sinus.

2. Epithelium of the end portions of the walls was consisted of single intraepithelial lymphocytes. Their existence proved the presence of local immune protection in the secretory epithelium of the mucous membrane glands of the anterior and posterior walls in human frontal sinus.

3. The vessels of hemomicrocirculatory bloodstream were represented by capillaries in the periacinar connective tissue. Arterioles were revealed in periductal connective tissue. Venules were determined both periacinarly and periductal. Their wall had the classical scheme of structure – the layer of endothelial cells was located on the basement membrane and surrounded by a layer of fibroblasts and collagen fibers.

Keywords: mucous membrane, frontal sinus, glands, structure.

Рецензент – проф. Єрошенко Г. А.

Стаття надійшла 26.05.2017 року