

УДК: 611-08/.087:591.1

Нич Я. І., Ященко А. М., Луцик О. Д.

**ЕКСПОНУВАННЯ РЕЦЕПТОРІВ ЛЕКТИНІВ У СТРУКТУРНИХ КОМПОНЕНТАХ  
ЯЗИКА ПОТОМСТВА ЩУРІВ, ЩО РОЗВИВАЛОСЯ ЗА УМОВ МЕРКАЗОЛІЛ-  
ІНДУКОВАНОГО ГІПОТИРОЗУ МАТЕРИНСЬКОГО ОРГАНІЗМУ**

Львівський національний медичний університет імені Данила Галицького (м. Львів)

nych.yaryna@gmail.com

Робота є фрагментом планової науково-дослідної теми кафедри гістології, цитології та ембріології Львівського національного медичного університету імені Данила Галицького «Лектино- та імуногістохімічний аналіз вуглеводних детермінант нормальних та патологічно змінених клітин і тканин» (№ державної реєстрації 0117U001076).

**Вступ.** За останні десятиріччя в структурі ендокринних захворювань невпинно прогресують захворювання щитоподібної залози [10]. Важливим чинником, який визначає розповсюдженість та нозологічну структуру захворювань щитоподібної залози в популяції, є рівень вживання йоду. На території України налічується близько 80 регіонів із дефіцитом йоду [8]. Недостатність йоду призводить до зниження продукції тиреоїдних гормонів та розвитку низки йододефіцитних захворювань, спектр яких включає зоб, низькорослість, глухонімоту, розумову відсталість і рак щитоподібної залози [15]. В організмі виникають і прогресують характерні морфофункціональні зміни всіх органів і систем, порушення різних видів метаболізму, зокрема зниження основного обміну, збільшення в крові концентрації холестерину та зменшення йоду, зв'язаного з білком [7].

Порушення функції щитоподібної залози частіше розвивається у жінок і це безпосередньо впливає на стан здоров'я дітей, оскільки доведено, що навіть субклінічні форми патології щитоподібної залози у матері можуть несприятливо відобразитися на стані плода та новонародженої дитини [3,7,8,10,11,13,14]. Окрім дефіциту йоду, розвиток захворювань щитоподібної залози можуть ініціювати несприятливі екологічна та радіологічна ситуація, хронічні стресові стани, інфекційні захворювання, імунні зміни тощо.

Морфо-фізіологічні особливості слизової оболонки язика, її тісний взаємозв'язок з внутрішніми органами та системами, що зумовлюють різноманітні клінічні варіанти її змін, давно привертають увагу вчених [2,9]. Часто перші ознаки різних захворювань проявляються саме на язиці (зміна кольору, наліт, почервоніння тощо), який образно називають «дзеркалом організму». Завдяки зв'язкам з центральною нервовою системою через блукаючий, трійчастий та язико-горловий нерви язик є однією з найважливіших рефлексогенних зон, що мають двосторонній зв'язок з органами вісцеральних систем та головним мозком. Стан внутрішнього середовища організму позначається на периферичних рецепторах не дифузно, а знаходить локальне віддзеркалення, зокрема, у слизовій оболонці язика [4].

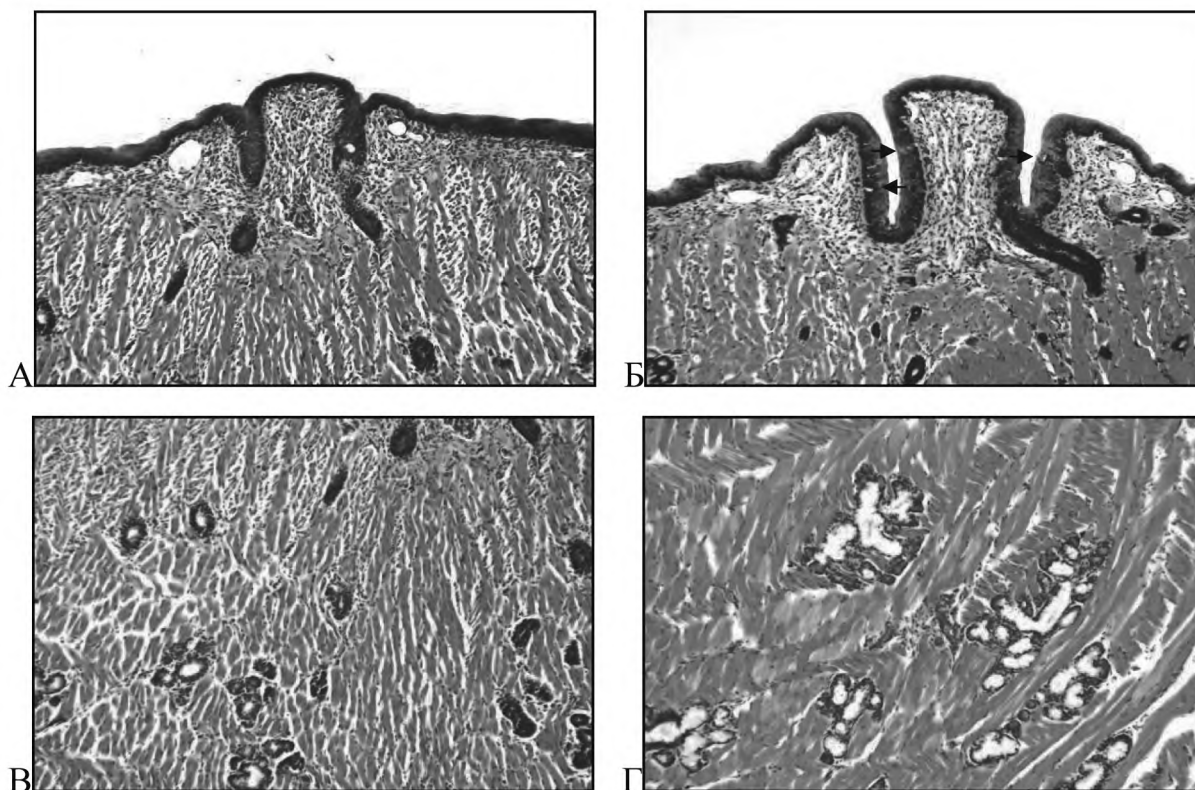
За останні десятиліття нагромаджено значний фактичний матеріал, що свідчить про ключову роль вуглеводних детермінант біополімерів як у біології розвитку, нормальній гістофізіології органів і систем організму, так і при різноманітних формах патології [1,5,16,17,20,21]. При наявності значної кількості публікацій, присвячених вивченню змін мікроструктури язика при різних патологічних станах, у доступній літературі нам не вдалося відшукати праць, присвячених вивченню впливу гіпотирозу материнського організму на морфогенез язика потомства, зокрема, перерозподіл у його складі вуглеводних детермінант – рецепторів лектинів.

**Мета дослідження.** Дослідити вплив дисфункції щитоподібної залози материнського організму на морфо-функціональні особливості та вуглеводні детермінанти структурних компонентів язика щурів у постнатальному онтогенезі.

**Об'єкт і методи досліджень.** Дослід проводили на 20 самках лінії Вістар масою 180-200 г, які були розділені на дві групи: перша – контрольна (10), друга – дослідна (10), від яких отримали потомство. Тварини утримувались у стандартних умовах віварію з дотриманням санітарно-гігієнічних норм та раціону харчування. Дослідження здійснювалися згідно погодження Комісії з біоетики ЛНМУ імені Данила Галицького (Протокол № 2 від 15.02.2016 р.) у відповідності з положенням Європейської конвенції щодо захисту хребетних тварин, яких використовують в експериментальних та інших наукових цілях (Страсбург, 1986 р.), Директиви Ради Європи 2010/63/EU, Закону України № 3447-IV «Про захист тварин від жорстокого поводження».

Екзогенний гіпотироз індукували щоденним введенням з їжею мерказолілу («Здоров'я», Харків) з розрахунку 5 мг/кг маси тіла. Після другого тижня від початку експерименту шляхом щоденного взяття мазків з піхви самок контрольної та дослідної груп, контролювали естральний цикл. Самок в стадії еструсу підсаджували до інтактних самців. Перший день вагітності визначали за наявністю сперматозоїдів у піхвових мазках. Контроль функції щитоподібної залози самок здійснювали шляхом визначення гормонів Т3 та Т4 у сироватці крові радіологічним методом у радіоізотопній лабораторії Львівської обласної клінічної лікарні.

Для дослідження був використаний язик потомства щурів на 1-й та 10-й день постнатального розвитку, який забирали після декапітації тварин. Гістологічний матеріал фіксували у рідині Буена, зневоднювали у спиртах зростаючої концентрації,



**Рис. 1.** Мікроморфологія структурних компонентів язика щура на 1-й (А, В) та 10-й (Б, Г) дні постнатального морфогенезу в нормі: в епітеліальній пластинці бічних поверхонь валкуватого сосочка на 10-й день виявлені ледь помітні смакові бруньки (Б); у складі ацинусів з'являються мукоцити і накопичується слизовий секрет (Г). Забарвлення гематоксилін-еозином. 36. x100.

ущільнювали і заливали у парафін. Для загально-морфологічного дослідження зрізи товщиною 5-7  $\mu\text{m}$  зафарбовували гематоксиліном та еозином. Вуглеводні компоненти виявляли зафарбовуванням алціановим синім у комбінації з PAS-реакцією.

Гістотопографію вуглеводних детермінант глікокон'югатів досліджували методом лектин-пероксидазної техніки з використанням лектинів WGA (DGlcNAc > NeuNAc), CNFA (GalNAc $\beta$ 1-4GlcNAc), Con A ( $\alpha$ DMan > DGlc, глікоген), VAA (DGal), SNA (NeuNAc2-6Gal). Візуалізацію рецепторів лектинів проводили у системі 3,3-діамінобензидину тетрагідроклориду (Sigma, США) у присутності пероксида водню [5]. Огляд та фотографування гістологічних препаратів здійснювали за допомогою мікроскопа «Granum», обладнаним камерою «Echo-Imager 502000» з використанням програми «TopView 3.2».

#### Результати досліджень та їх обговорення.

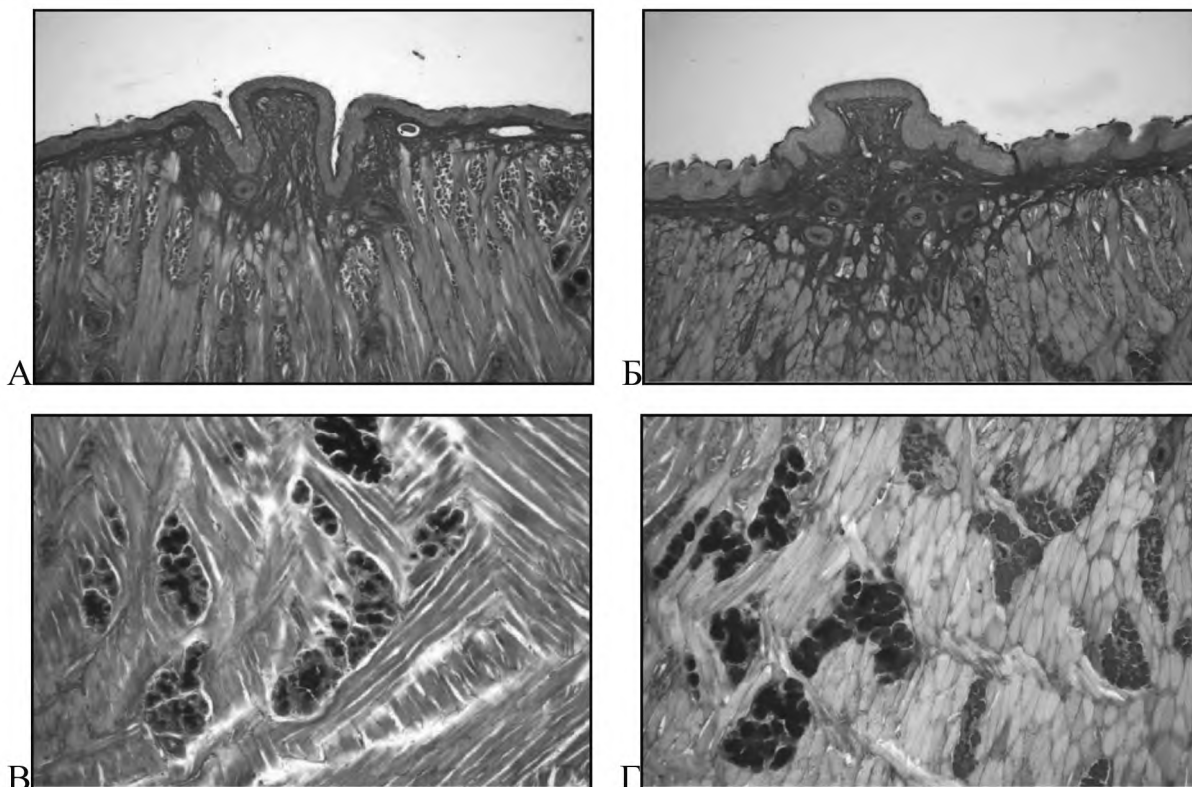
У самок щурів дослідної групи макроскопічно щитоподібні залози були удвічі більші в порівнянні з контрольною групою, спостерігалася гіперемія органа. Мікроскопічно тироїдні фолікули набували неправильної складчастої форми, колоїд був присутній у малих кількостях або взагалі не виявлявся; фолікулярні клітини тварин дослідної групи набували циліндричної форми, у той час як у контрольних зразках вони мали кубічну форму. Аналогічні результати морфології щитоподібної залози в нормі та при експериментальному гіпотирозі, індукованому введенням мерказолілу (5 мг/кг) спостерігалися і раніше [6]. Гіпотирозний стан самок дослідної групи

підтверджувався також зменшенням рівня тироїдних гормонів у сироватці крові (Т3 – від  $1,16 \pm 0,11$  нмоль/л до  $0,92 \pm 0,11$  нмоль/л,  $p < 0,01$ ; та Т4 – від  $50,0 \pm 3,39$  нмоль/л до  $41,6 \pm 1,8$  нмоль/л,  $p < 0,01$ ).

На оглядових препаратах язика тварин як контрольної, так і дослідної груп виявлені наступні структурні компоненти: поверхня язика вкрита багат шаровим плоским незроговілим епітелієм; наявний жолобуватий сосочок оточений валиком; між ними формується досить глибока борозна, в яку відкриваються вивідні протоки слинних залоз. Посмугована м'язова тканина пронизана прошарками сполучної тканини, у якій залягають малі слинні залози язика.

На 1-й постнатальний день смакові бруньки у товщі епітеліальної пластинки жолобуватого сосочка ще не сформовані (рис. 1А). На 10-й день постнатального розвитку поверхневий епітелій язика частково паракератинізований; в епітелії бічних поверхонь валкуватих сосочків виявляються ледь помітні смакові бруньки (рис. 1Б). У складі кінцевих секреторних відділів слинних залоз, які на 1-й постнатальний день представлені сероцитами (рис. 1В), на 10-й день розвитку з'являються мукоцити і накопичується слизовий секрет (рис. 1Г). Отримані нами дані узгоджуються з результатами інших авторів [19,22], які свідчать що смакові бруньки з'являються у щурів на 8-10 постнатальний день.

Використання PAS-реакції в комбінації з алціановим синім продемонструвало збільшення вмісту вуглеводного компонента як у власній пластинці слизової оболонки (рис. 2 А, Б), так і в складі екзо-



**Рис. 2.** Вміст вуглеводного компонента в складі глікополімерів структурних компонентів язика потомства щурів, що розвивалося за умов гіпотирозу материнського організму. А, В – 1-й день; Б, Г – 10-й день: підвищена реактивність власної пластинки слизової оболонки валкуватих сосочків (А, Б), а також секрету в просвіті слинних залоз (В, Г) на 10-й постнатальний день. Забарвлення алціановим синім у комбінації з PAS-реакцією. 3б. х100.

криноцитів у поєднанні зі збільшенням кількості муцинового секрету в просвіті слинних залоз на 10-й день постнатального розвитку у порівнянні з 1-м постнатальним днем (рис. 2 В, Г). При цьому накопичення глікокон'югатів було істотно вищим у гістологічних пробах язика тварин дослідної групи.

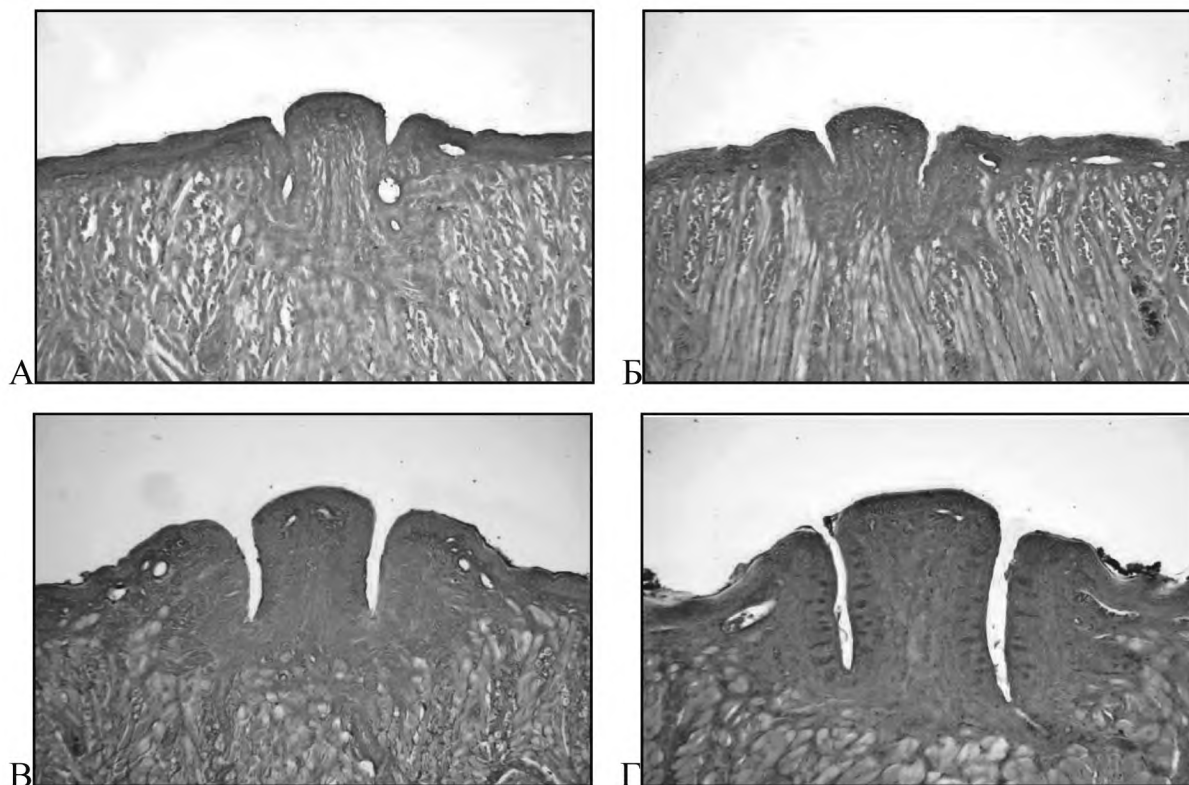
Усі використані в роботі лектини взаємодіяли з глікокон'югатами поверхневого епітелію язика, а також з секреторними продуктами, які нагромаджувалися у складі супрануклеарної зони екзокриноцитів та у просвіті слинних залоз. При цьому виявлено перерозподіл вуглеводних детермінант структурних компонентів язика потомства як у процесі нормального постнатального морфогенезу, так і на тлі гіпотирозу материнського організму. Результати лектиногістохімічних досліджень представлені в таблиці та на рисунку 3-4.

**Лектин WGA.** На 1-й день постнатального розвитку у тварин контрольної і дослідної груп експонування рецепторів лектину WGA спостерігалось у всіх шарах поверхневого епітелію та у складі залоз язика; реактивність м'язових волокон була значно нижчою. На 10-й день постнатального розвитку у контрольній групі тварин реактивність слинних залоз була редукованою, реактивність поверхневого епітелію не відрізнялась у порівнянні з 1-м постнатальним днем. У дослідній групі спорідненість лектину WGA з епітелієм та власною пластинкою слизової оболонки, залозистими структурами була істотно вищою у порівнянні з контрольними зразками тієї ж вікової

групи. Підвищену реактивність з означеним лектином у тварин дослідної групи демонстрували клітини смакових бруньок, які у контрольних тварин не відрізнялися на тлі епітелію валкуватих сосочків.

**Лектин CNFA.** На 1-й день постнатального розвитку в нормі найвища концентрація рецепторів означеного лектину була локалізована у поверхневому шарі епітелію слизової, тоді як на тлі гіпотирозу материнського організму лектин CNFA з однаковою інтенсивністю взаємодіяв як з поверхневим епітелієм, так і з базальним шаром епітелію (рис. 3А, Б). У слинних залозах язика як контрольної, так і дослідної групи тварин 1-го та 10-го днів розвитку ідентифіковано значну спорідненість лектину CNFA з поверхневим епітелієм слизової оболонки та слинними залозами язика. Істотною відмінністю язика тварин, що розвивалися за умов гіпотирозу материнського організму, було підвищене експонування рецепторів означеного лектину в епітеліоцитах смакових бруньок валкуватих сосочків (рис. 3В, Г).

**Конканавалін А (Con A).** У слизовій оболонці тварин контрольної групи 1-го постнатального дня слабка реактивність манозоспецифічного лектину Con A була виявлена з епітелієм і власною пластинкою слизової оболонки, м'язовими волокнами та слинними залозами язика. Деяко інтенсивніше означений лектин взаємодіяв з поверхневим епітелієм слизової. На тлі гіпотирозу реактивність поверхневого епітелію та власної пластинки слизової оболонки посилювалась. На 10-й день постнатального розвитку у тварин як контрольної, так і дослідної



**Рис. 3.** Рецептори лектину CNFA у складі валкуватих сосочків язика щура. А – 1-й день, контроль; Б – 1-й день, дослід; В – 10-й день, контроль; 10-й день, дослід: підвищена реактивність клітин смакових бруньок на 10-й день постнатального розвитку (Г). Зб. x100.

груп виявлено підвищення реактивності усіх шарів поверхневого епітелію. Мозаїчність зв'язування конканаваліну А з клітинами слинних залоз тварин контрольної групи на 10-й постнатальний день змінювалась на повну ареактивність слинних залоз з означеним лектином на тлі гіпотирозу.

**Лектин SNA.** Сіалоспецифічний лектин SNA у слизовій оболонці язика потомства контрольної групи тварин на 1-й день розвитку виявив високу спорідненість до поверхневих шарів епітелію слизової і дещо нижчу – до базального шару. У тварин дослідної групи інтенсивність зв'язування лектину SNA для усіх шарів епітелію була однаковою. Найвищу афінність цей лектин виявляв до слинних залоз язика тварин контрольної і дослідної груп (рис. 4А, Б). На 10-й день розвитку поверхневий шар епітелію язика тварин як контрольної, так і дослідної груп виявляв більшу спорідненість з лектином SNA, аніж базальний шар. На тлі гіпотирозу спостерігалась незначна редукція реактивності означеного лектину зі всіма шарами епітелію та з власною пластинкою слизової оболонки язика. Експонування рецепторів лектину SNA у слинних залозах язика на 10-й день розвитку дещо зростало у порівнянні з 1-м постнатальним днем, при цьому приріст реактивності у препаратах язика тварин дослідної групи був більш виражений у порівнянні з контролем (рис. 4В, Г).

**Лектин VAA.** На 1-й день постнатального розвитку тварин контрольної групи рецептори галактозоспецифічного лектину VAA експонувалися головним чином у епітелії та залозах язика; слабшою,

проте помітною, була реактивність власної пластинки слизової оболонки язика та м'язових волокон. На тлі гіпотирозу материнського організму у потомства дещо підвищувалась інтенсивність зв'язування лектину з епітелієм слизової оболонки, клітинами слинних залоз, м'язовими волокнами язика. На 10-й день розвитку у тварин як дослідної, так і контрольної груп виявлено зростання реактивності лектину VAA з усіма структурними компонентами язика, за винятком екзокриноцитів слинних залоз, які демонстрували мозаїчність зв'язування означеного лектину. Зростання реактивності структурних компонентів язика з лектином VAA у гістологічних препаратах язика тварин дослідної групи було менш виражено у порівнянні з контролем.

Отримані результати показали, що морфогенез структурних компонентів язика у фізіологічних умовах супроводжується накопиченням вуглеводних детермінант DGlcNAc, DGalNAc, αDMan та DGal (рецепторів лектинів WGA, CNFA, Con A, VAA) у поєднанні з редукцією сіалогліканів (рецепторів SNA) у складі епітеліальної пластинки слизової оболонки. При розвитку потомства за умов гіпотирозу материнського організму задокументована тенденція до посиленого експонування вищезначених вуглеводних детермінант у поєднанні з редукцією сіалогліканів у епітелії слизової оболонки. За умов гіпотирозу материнського організму констатовано посилене, у порівнянні з контролем, експонування епітеліоцитів смакових бруньок рецепторів лектинів WGA та CNFA, що може віддзеркалювати альтерацію вугле-

## МОРФОЛОГІЯ

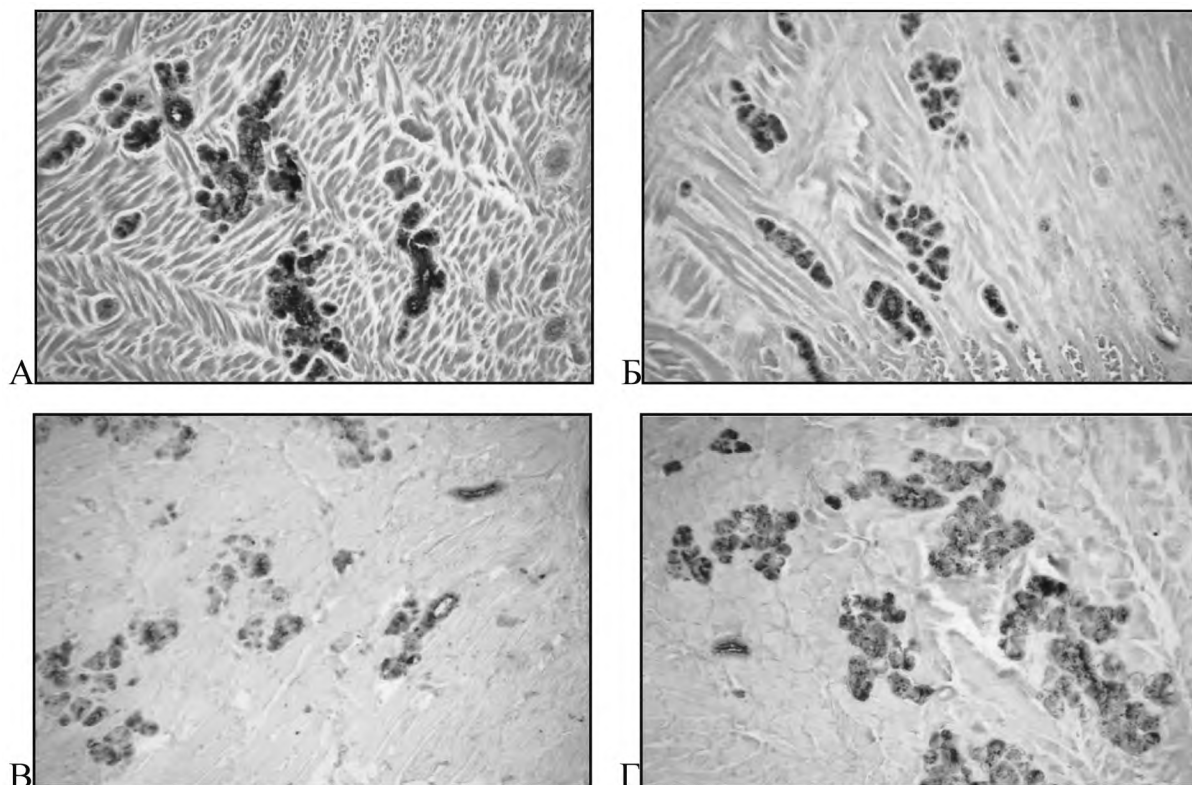


Рис. 4. Рецептори лектину SNA у складі слинних залоз язика щура. А – 1-й день, контроль; Б – 1-й день, дослід; В – 10-й день, контроль; Г – 10-й день, дослід; підвищена реактивність глікокон'югатів слинних залоз на тлі гіпотирозу (Б, Г) у порівнянні з контролем. Зб. x100.

Таблиця.

### Специфічність зв'язування лектинів різної вуглеводної специфічності з структурними компонентами язика потомства щурів в нормі та на тлі гіпотирозу материнського організму

Лектини	Дні	Групи тварин	Слизова оболонка язика			М'язові волокна	Залози	
			Епітелій	Власна пластинка	Валкуваті сосочки		Сероцити	Мукоцити
WGA	1	К	++	++	++ ЕС	+	++	+++
		Д	+++	+++	+++ ЕС	+++	+++	+++
	10	К	++	++	++ ЕС ++ СЕ ++ ВС	++	++	+
		Д	+++	+++	+++ СЕ +++ ВС	+++	+++	++
CNFA	1	К	+++ ПШ ++ БШ	+++	+++ ЕС +++ ВС	++	+++	+++
		Д	+++	+++	+++ ЕС +++ ВС	+++	+++	+++
	10	К	+++	+++	+++ ЕС ++ СЕ +++ ВС	+++	+++	+++
		Д	+++ ПШ ++ БШ	++	+++ СЕ ++ ВС	++	+++	+
ConA	1	К	++ ПШ + БШ	+	++ ПШ + БШ ++ ВС	+	+	+
		Д	+++ ПШ + БШ	++	+++ ПШ + БШ ++ ВС	++	+	+-
	10	К	++	+	- СЕ ++ ВС	+	+	+-
		Д	+++ ПШ ++ БШ	++	+++ ЕС ++ ВС	++	++	-

## МОРФОЛОГІЯ

SNA	1	К	+++ ПШ ++ БШ	++	+++ ЕС ++ ВС	++	+++	+++
		Д	++	++	+++ ЕС +++ ВС	++	+++	+++
	10	К	++ ПШ + БШ	-	++ ЕС ++ СЕ	-	++	+
		Д	++ ПШ + БШ	-	++ ЕС + СЕ	+	+++	++
VAA	1	К	++	+	++ ЕС ++ ВС	+	++	++
		Д	++	+	++ ЕС ++ ВС	++	+++	+++
	10	К	+++	++	+++ СЕ +++ ВС	++	++	+-
		Д	+++ ПШ ++ БШ	++	++ СЕ ++ ВС	++	+++	+-

### Примітки:

+++ інтенсивне зв'язування;  
++ помірне зв'язування;  
+ слабе зв'язування;  
- мозаїчне зв'язування;  
- відсутність зв'язування;  
1-й постнатальний день;  
10-й постнатальний день;

К – контрольна група тварин;  
Д – дослідна група тварин;  
ПШ – поверхневий шар епітелію;  
БШ – базальний шар епітелію;  
ЕС – епітелій валкуватих сосочків;  
СЕ – смакові епітеліоцити;  
ВС – валик сосочка.

водних детермінант білків смакових рецепторних клітин.

Клітини слинних залоз язика виявляли високу спорідненість з усіма використаними лектинами на 1-й постнатальний день, демонструючи певну редукцію і мозаїчність зв'язування лектинів на 10-й день розвитку. Означений феномен, ймовірно, обумовлений ініціацією та десинхронізацією секреторних циклів залозистих клітин, що може бути використано для селективної ідентифікації слинних залоз язика і моніторингу їхньої діяльності. Виявлене накопичення рецепторів лектинів WGA, SNA та VAA у складі слинних залоз на тлі гіпотирозу може бути пов'язано як із затримкою виведення специфічних секреторних продуктів, так і з порушенням їх синтезу.

**Висновки.** Отримані дані поглиблюють уявлення про вплив гіпотирозу материнського організму на морфогенез язика потомства, зокрема, на модифікацію вуглеводних детермінант його структурних компонентів. Використані лектини можуть бути

рекомендовані в якості селективних гістохімічних маркерів смакових бруньок (лектини WGA та CNFA) та слинних залоз (лектини WGA, CNFA, SNA, VAA) язика, а також виявитися корисними для гістохімічного виявлення та моніторингу секреторного процесу, спостереження за перебудовою вуглеводних детермінант глікополімерів язика як упродовж нормального морфогенезу, так і на тлі тироїдної патології. Виявлені зміни глікому язика потомства на тлі материнського гіпотирозу, правдоподібно, відображають альтерацію глікокон'югатів рецепторних клітин смакових бруньок та асоційованих з ними слинних залоз, що, у свою чергу, може призводити до спотворення смакових відчуттів.

**Перспективи подальших досліджень** полягають у вивченні вуглеводних детермінант структурних компонентів язика потомства, що розвивалося на тлі гіпотирозу материнського організму, на більш віддалених термінах постнатального морфогенезу та з використанням ширшої панелі лектинів різної вуглеводної специфічності.

## Література

1. Antoniuk V.O. Lektyny ta yikh syrovynni dzherela / V.O. Antoniuk. – Lviv: Kvant, 2005. – 550 s.
2. Bogomolov B.P. Ob izmeneniyah slizistoy obolochki rta pri ostrykh kishhechnykh infekciyakh / B.P. Bogomolov, A.A. Sorokina // Klinicheskaya medicina. – 2008. — № 3. – S. 66-70.
3. Demin D.B. Tireoidnyy status i fizicheskoe razvitie detey, prozhivayushikh na razlichnykh geograficheskikh shirotakh evropeyskogo severa / D.B. Demin, L.V. Poskotinova // Pediatriia. – 2009. – T. 87, № 2. – S. 144-146.
4. Zayachkivska O.S. Klinichni ta fiziologichni osnovy lnhvodiahnostyky / O.S. Zayachkivska, Ye.M. Panasyuk. – Lviv : Svit, 2000. – 56 s.
5. Lutsyk A.D. Lektyny v hystokhymyy / A.D. Lutsyk, E.S. Detyuk, M.D. Lutsyk. – Lviv: Vyshcha shkola, 1989. – 144 s.
6. Lutsyk S.O. Eksperymentalnyy hipotyroidyzm obumovlyuie posylene eksponuvannya vuhlevodnykh determinant  $\alpha$ LFuc,  $\beta$ DGal ta DGalNAc u nadnyrkovykh zalozakh shchuriv / S.O. Lutsyk, A.M. Yashchenko // Svit medytsyny ta biolohii. – 2012. – № 2. – S. 123-127.
7. Makar R.D. Hipotyreoz: kontseptual'ni aspekty kriz pryizmu chasu / R.D. Makar, M.V. Sandurs'ka // Mezhdunarodnyy endokrynolohicheskyy zhurnal. – 2009. – T. 1, № 19. – S. 124-131.
8. Nazarenko L.G. Patologiya schitovidnoy zhelezy – problema sovremennogo akusherstva / L.G. Nazarenko, E.N. Babadzhanian // Problemy meditsynskoy nauki i obrazovaniya. – 2005. – № 3. – S. 60-63.
9. Nigmatov R.N. Patomorfologicheskie izmeneniya slizistoy obolochki polosti rta u bol'nykh s obshchesomaticheskim zabolivaniem / R.N. Nigmatov, N.R. Juldashaeva // Visnyk stomatologii. – 2009. — № 4. – S. 37-38.

16. Pankiv V.I. Praktychna tyreoidolohiia / V.I. Pan'kiv. – Donetsk: Zaslavskiy O.Yu., 2011. – 224 s.
17. Patolohiia shchytovydnoi zalozy ta vahitnist / N.V. Pasyechko, L.V. Naumova, S.M. Heryak [ta in.] // Visnyk naukovykh doslidzhen. – 2009. – № 4. – S. 54-56.
18. Perminova S.T. Reproduktyvnaya funkciya zhenshchin s patologiej shchitovidnoy zhelezy / S.T. Perminova, V.V. Fadeev, I.E. Korneeva // Problemy reprodukci. – 2006. – T. 12, № 1. – S. 70-77.
19. Petrova V.N. Akusherskie i perinatal'nye iskhody u zhenshchin, prozhivayushchih v usloviyakh prirodnoho yodnogo defitsita: avtoref. dis. doktora. med. nauk: spec. 14.00.01 «Akusherstvo i ginekologiya» / V.N. Petrova. – Moskva, 2006. – 22 s.
20. Popovych L.V. Chastota dyfuznoho netoksychnoho zoba u vahitnykh za umov yodnoi nedostatnosti / L.V. Popovych // Endokrynolohiya. – 2002. – T. 7, № 11. – S. 143-147.
21. Prystupiuk O.M. Hipotyreo: ushkodzhennia orhaniv i system / O.M. Prystupiuk // Mizhnarodnyy endokrynolohichnyy zhurnal. – 2011. – № 4. – S. 104-109.
22. Dan X. Development and applications of lectins as biological tools in biomedical research / X. Dan, W. Liu // Med. Res. Rev. – 2015. – V. 36. – P. 121-147.
23. Gabius H.J. The sugar code. Fundamentals of glycosciences / H.J. Gabius. – Weinheim: Wiley, 2009. – P. 317-328.
24. Girling J. Thyroid disease in pregnancy / J. Girling // Obstet. Gynaecol. Reproduct. Med. – 2008. – Vol. 18, № 10. – P. 259-264.
25. Parker G.A. Atlas of histology of the juvenile rat / G.A. Parker, C.A. Picut, eds. // Amsterdam: Elsevier-AP, 2016. – P. 128-142.
26. Roth J. Lectins for histochemical demonstration of glycans / J. Roth // Histochem. Cell. Biol. – 2011. – Vol. 136. – P. 117-130.
27. Sharon N. Lectins: Carbohydrate-specific reagents and biological recognition molecules / N. Sharon // J. Biol. Chem. – 2007. – Vol. 282. – P. 2753-2764.
28. Torrey N.W. The influence of nerve fibers upon taste buds during embryonic development / N.W. Torrey // Proc. Natl. Acad. Sci. USA. – 1940. – V. 26. – P. 627-634.

УДК 611-08/.087:591.1

### ЕКСПОНУВАННЯ РЕЦЕПТОРІВ ЛЕКТИНІВ У СТРУКТУРНИХ КОМПОНЕНТАХ ЯЗИКА ПОТОМСТВА ЩУРІВ, ЩО РОЗВИВАЛОСЯ ЗА УМОВ МЕРКАЗОЛІЛ-ІНДУКОВАНОГО ГІПОТИРОЗУ МАТЕРИНСЬКОГО ОРГАНІЗМУ

Нич Я. І., Ященко А. М., Луцик О. Д.

**Резюме.** З використанням загальноморфологічних методів і панелі з 5 лектинів (WGA, CNFA, Con A, SNA та VAA) вивчали глікокон'югати структурних компонентів язика потомства щурів, що розвивалося за умов гіпотирозу материнського організму. Встановили, що морфогенез структурних компонентів язика у фізіологічних умовах супроводжується накопиченням вуглеводних детермінант DGlcNAc, GalNAc,  $\alpha$ DMa та DGal (рецепторів лектинів WGA, CNFA, Con A, VAA) у поєднанні з редукцією сіалогліканів (рецепторів SNA) у складі епітеліальної пластинки слизової оболонки. Клітини малих слинних залоз язика виявляли високу спорідненість з усіма використаними лектинами на 1-й постнатальний день, демонструючи певну редукцію і мозаїчність зв'язування лектинів на 10-й день розвитку. Смакові бруньки були вперше ідентифіковані на 10-постнатальний день як Con A-реагивні структури на тлі помірної реактивності прилеглого епітелію. На тлі материнського гіпотирозу задокументована тенденція до накопичення вищеозначених вуглеводних детермінант у поєднанні з редукцією сіалогліканів у епітелії слизової оболонки. Також констатовано посилене експонування епітеліоцитами смакових бруньок рецепторів лектинів WGA та CNFA, підвищену реактивність клітин слинних залоз з лектинами WGA і SNA, у поєднанні зі зниженням їхньої реактивності з лектином CNFA. Виявлені зміни гліканового профілю язика, правдоподібно, можуть впливати на функції смакових рецепторних клітин та спотворювати смакові сприйняття.

**Ключові слова:** язик щура, постнатальний морфогенез, експериментальний гіпотироз, лектинова гістохімія.

УДК 611-08/.087:591.1

### ЕКСПОНИРОВАНИЕ РЕЦЕПТОРОВ ЛЕКТИНОВ В СТРУКТУРНЫХ КОМПОНЕНТАХ ЯЗЫКА ПОТОМСТВА КРЫС, РАЗВИВАВШЕГОСЯ В УСЛОВИЯХ МЕРКАЗОЛИЛ-ИНДУЦИРОВАННОГО ГИПОТИРЕОЗА МАТЕРИНСКОГО ОРГАНИЗМА

Нич Я. И., Ященко А. М., Луцик А. Д.

**Резюме.** С использованием общеморфологических методов и панели из 5 лектинов (WGA, CNFA, Con A, SNA, VAA) изучали гликоконъюгаты структурных компонентов языка потомства крыс, что развивалось в условиях гипотиреоза материнского организма. Установили, что морфогенез структурных компонентов языка в физиологических условиях сопровождается накоплением углеводных детерминант DGlcNAc, GalNAc,  $\alpha$ DMa и DGal (рецепторов лектинов WGA, CNFA, Con A, VAA соответственно) в сочетании с редукцией сиалогликанов (рецепторов SNA) в составе эпителиальной пластинки слизистой оболочки. Клетки слюнных желез языка проявляли высокое сродство ко всем использованным лектинам на 1-й постнатальный день, демонстрируя определенную редукцию и мозаичность связывания лектинов на 10-й день развития. Вкусовые почки были впервые идентифицированы на 10-й постнатальный день как Con A-реагивные структуры на фоне умеренной реактивности прилегающего эпителия. На фоне материнского гипотиреоза задокументирована тенденция к накоплению вышеуказанных углеводных детерминант в сочетании с редукцией сиалогликанов в эпителии слизистой оболочки. Также констатировано усиленное экспонирование эпителиоцитами вкусовых почек рецепторов лектинов WGA и CNFA, повышенную реактив-



ность клеток слюнных желез с лектинами WGA и SNA в сочетании со снижением их реактивности с лектином CNFA. Выявленные изменения гликанового профиля языка потомства на фоне материнского гипотиреоза, вероятно, отражают повреждение гликоконъюгатов вкусовых рецепторных клеток, обуславливающие искажение вкусовых восприятий.

**Ключевые слова:** язык крысы, постнатальный морфогенез, экспериментальный гипотиреоз, лектиновая гистохимия.

UDC 611-08/.087:591.1

### EXPOSURE OF LECTIN RECEPTOR SITES IN THE TONGUE OF RAT PROGENY, DEVELOPING UNDER MERKAZOLIL-INDUCED HYPOTHYROIDISM OF MATERNAL ORGANISM

Nych Ya. I., Yaschenko A. M., Lutsyk A. D.

**Abstract.** Methods of general morphology and a panel of 5 lectins with different carbohydrate specificity were used to study the influence of maternal hypothyroidism on the structural components and glycoconjugate determinants of progeny tongue. The experiment was carried out on offsprings of 20 adult female rats weighing 180-200 g (10 control and 10 experimental). Hypothyroidism in the experimental group animals was induced by oral administration of antithyroid drug merkazolil at the dose of 5 mg/kg of body weight, which was added to daily food allowance during two weeks before fertilization and during the whole pregnancy. Studies were conducted in accordance with the provisions of the European Convention for the protection of vertebrate animals used for experimental and other scientific purposes (Strasbourg, 1986), Council Directive 2010/63/EU, the Law of Ukraine number 3447-IV «On protection of animals from cruelty». Thyroid dysfunction of experimental group animals was proved by detection of hormones T3 and T4 in blood serum in the radioisotope laboratory of Lviv Regional Hospital, and confirmed by histological studies of thyroid glands, which exposed certain signs of hypothyroidism (overweighting and the increased thyrocytes height). Samples of progeny tongues were excised on days 1-st and 10-th of postnatal development after an overdose of ether anesthesia. Histological material was fixed in Bouins fluid and embedded in paraffin. For general morphology 5-7  $\mu\text{m}$  sections were stained with hematoxylin and eosin. Glycoconjugate content was estimated by alcian blue staining combined with PAS-reaction. Carbohydrate determinants were detected by lectin-peroxidase technique using a set of 5 lectins: WGA (specific to DGlcNAc > NeuNAc), CNFA (DGalNAc $\beta$ 1-4GlcNAc specific), Con A (specific to  $\alpha$ DMan, glycogen), SNA (NeuNAc $\alpha$ 2-6Gal specific), VAA (specific to DGal) with subsequent visualization of lectin receptor sites in diaminobenzidin-H<sub>2</sub>O<sub>2</sub> medium. Microscopic investigation was performed using «Granum R6053» microscope, equipped with «Echoo-Imager 502502000» camera and the computer program «ToupView 3.7». It was revealed that on the 1-st postnatal day the surface of tongue was covered with stratified squamous not keratinized epithelium, which till day 10-th became partially keratinized. Circumvallate papilla on the 1-st postnatal day were lacking taste buds, which became detectible on the day 10-th. In sublingual connective tissue were located small salivary glands, some of these filled with mucous substance. Morphogenesis of tongue under the physiological conditions was accompanied by the enhanced exposure of DGlcNAc, DGalNAc,  $\alpha$ DMan and DGal carbohydrate determinants (WGA, CNFA, Con A, VAA receptor sites), in combination with the reduction of sialoglycans (SNA receptors) in the mucosal membrane epithelial lining. Salivary gland cells demonstrated strong reactivity with all used lectins on the 1-st postnatal day; lectin labeling was reduced and obtained characteristic mosaicism on postnatal day 10-th, this observation apparently encompassing the initiation and desynchronization of glandulocyte secretory cycles. Taste buds were first identified on the 10-th postnatal day as Con A non-reactive structures on the background of moderate reactivity of the adjacent epithelium. Maternal hypothyroidism induced enhanced exposure of the above mentioned carbohydrate determinants in combination with sialoglycans reduction in the mucosal epithelium. It was also noted significantly increased reactivity of taste buds with WGA and CNFA, of salivary glands with WGA and SNA combined with their reduced CNFA reactivity. The revealed modifications of rat tongue glycan profile under the influence of maternal hypothyroidism apparently encompass alterations of receptor cell glycoconjugates with subsequent distortion of taste perception.

**Keywords:** rat tongue, postnatal morphogenesis, experimental hypothyroidism, lectin histochemistry.

*Рецензент – проф. Білаш С. М.  
Стаття надійшла 10.06.2017 року*