УДК: 616.37–092.9–092:612.345:613.24/25

Николаева О. В., Ковальцова М. В., Сиренко В. А., Остапенко Д. Н., Нагорный И. А., Халимов Е. Г.

МОРФОФУНКЦИОНАЛЬНОЕ СОСТОЯНИЕ ЭКЗОКРИННОЙ ЧАСТИ ПОДЖЕЛУДОЧНОЙ ЖЕЛЕЗЫ БЕРЕМЕННЫХ КРЫС, КОТОРЫЕ НАХОДИЛИСЬ НА НЕСБАЛАНСИРОВАННОМ ПИТАНИИ

Харьковский национальный медицинский университет (г. Харьков)

daria.ostapencko@yandex.ua

Данная работа является фрагментом НИР «Патогенез впливу екзогенних шкідливих факторів на морфофункціональний стан підшлункової залози», № гос. регистрации 012U002381.

Вступление. Одной из актуальных проблем современной медицины являются заболевания поджелудочной железы (ПЖ). Панкреатит и другая патология ПЖ встречается у детей реже, чем у взрослых, но распространение заболеваний неуклонно растет [6]. Неясным является роль пищевых факторов в развитии дисфункции ПЖ [3]. По данным литературы, с даже незначительным увеличением в сыворотке крови уровня триглицеридов у пациентов, имеется повышенный риск заболеваниям поджелудочной железы [3]. Авторы полагают [4], что возникновение метаболических расстройств в следствии несбалансированного питания является так же фактором риска разнообразной патологии ПЖ. Однако роль пищевых факторов на морфофункциональные преобразования экзокринных панкреоцитов и ацинусов ПЖ остается недостаточно неизученным.

Целью исследования явилось выяснение влияния гипо- и гиперкалорийной диеты на морфофункциональное состояние экзокринной части ПЖ крыс.

Объект и методы исследования. Эксперимент проведен на 30 крысах WAG/G Sto. Животные 1-й группы получали гиперкалорийную диету (300,4 калорий в сутки); 2-й группы – гипокалорийную диету (57,4 калорий в сутки); 3-й группы – находились на сбалансированном питании (104,5 калорий в сутки). Морфологическое исследование ПЖ включало комплекс гистологических, гистохимических и морфометрических методов [2]. В биохимическом исследовании использовался спектрометрический метод для определения в сыворотки крови уровней липазы и α-амилази (наборы реагентов La Chema, Чехія), и иммунотурбодиметрический метод для определения уровеня α_1-антитрипсина (α_1-АТр) (набор реагентов фирмы «Диалаб», Австрия [1]. Все полученные цифровые данные обработаны методом однофакторного дисперсионного анализа.

Эксперименты на животных проведены в соответствии с Общими принципами работы на животных, одобренными 1-м Национальным конгрессом по биоэтике (Киев, Украина, 2001) и согласованными с положением Европейской конвенции о защите позвоночных животных, используемых для экспериментальных и других научных целей (Страсбург, Франция, 1985).

Результаты исследования и их обсуждение. Рацион питания животных 1 группы (n=10) обусловил увеличение объёма паренхимы ПЖ, который составил 112,9±0,2% (p< 0,001) от группы контроля. При этом также увеличена площадь ацинусов. Морфометрическое исследование показало, что она составляет 126,5±0,2%, (p< 0,001) по отношению к показателям 3-й группы. В свою очередь объем стромальной части ПЖ уменьшился и составляет 67±0,3% (p< 0,001). У животных получавших гипокаллорийную диету (2 группа) отмечается уменьшение объёма паренхимы и ацинусов по сравнению с группой контроля, что составило 91,3±0,8% (p<0,001) и 79,9±0,2% (p< 0,001) соответственно. Объем стромальной части, по сравнению с груп-

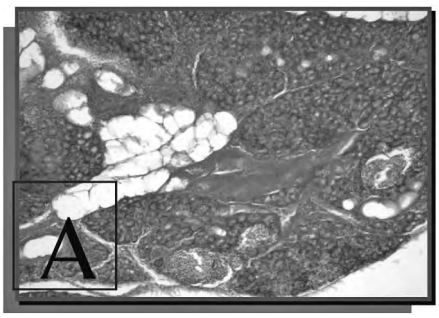

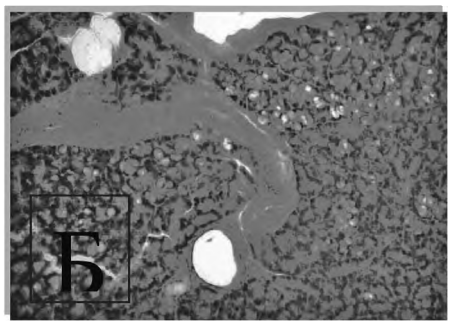

Рис. 1. Морфологические изменения экзокринной части ПЖ представлены выраженным фиброзом и липоматозом.

Примечания: А – 1 группа (окраска гематоксилином и эозином × 400); Б – 2 группа (окраска по Ван Гизон × 100).

Таблица.

Сравнение морфологических изменений основных структурных элементов поджелудочной железы у крыс 1-й и 2-й групп (у % от количества животных)

1 группа	2 группа
Широкие прослойки паренхимы ПЖ (у 100%, p< 0,001)	Атрофия паренхимы (у 80±12,6 %, p< 0,001)
Склероз и отек стромы (у 100%, p< 0,001)	
Липоматоз (у 40±15,5 %)	Липоматоз (у 80±12,6 %, p< 0,001)
Полнокровие капилляров (у 100%, p< 0,001)	Воспалительная инфильтрация (у 40±15,5 %)
Дистрофические изменения ядер и цитоплазмы ацинусов (у 100%, p< 0,001)	

Примечание: p – достоверность отличия между Гр. 1 и Гр. 2 (p<0,001).

пой контроля увеличился и равен 123,3±2,1 % (p< 0,001). Микроскопически у животных 1 и 2 групп выявлены идентичные изменения в строме, паренхиме и экзокринной части ПЖ **(рис. 1, табл.).**

При биохимическом исследовании установлено **(рис. 2),** что у животных получавших гиперкаллорийную диету (1 группа) уровень липазы составляет 16,8±1,06 мкМ/хвил·л *(p<0,001),* что свидетельствует о повышении показателей по сравнению с группой контроля 1,5±0,1 мкМ/хвил·л *(p<0,001)*. Уровень α-амилазы у крыс 1 группы повышен 7,1±0,3 мг/с·л *(p<0,001),* по сравнению с контрольной группой 2,2±0,2 мг/с·л *(p<0,001)*. Уровень α_1-антитрипсина снижен и составляет 20,3±0,6 *(p<0,001), по* сравнению с группой контроля, у которой α_1-антитрипсина 30,4±1,4. Данные изменения могут быть обусловлены длительной гипертрипсинемией, истощением антипротеазной системы.

У крыс получавших гипокалорийное питание показатели липазы повышены и составляют 6,4±0,4 мкМ/хвил·л *(p<0,001)* по сравнению с группой контроля. Уровень α-амилазы у 2-й группы несколько снижен по сравнению с животными контрольной группы и равен 6,0±0,4 мг/с·л *(p<0,001)*. При этом у крыс с недостаточным количеством питательных веществ в рационе α_1-антитрипсин составляет 10,0±0,3 нг/мл *(p<0,001)*, что также свидетельствует о снижении показателя в сравнении с группой контроля. Данные изменения могут быть следствием длительной гипертрипсинемии, которая обусловленная недостаточной активностью антепротеиназной системы плазмы крови вследствие дефицита белка, а также активным потреблением плазменных ингибиторов (вероятно, истощением защитных механизмов).

Гиперферментемия у крыс 1-й группы связана с избытком углеводов и жиров в рационе питания. Вероятно, гиперферментемия у 2-й группы животных обусловлена стимулирующим влиянием нерогуморальных влияний на ациноциты, например «ваготонии» [5], или «уклонением» ферментов в кровь при повреждении панкреацитов.

Выводы

1. Несбалансированное питание отрицательно сказывается на морфофункциональном состоянии экзокринной части ПЖ крыс получивших как недостаточное так и избыточное питание.

2. Выявленная гиперферментемия у животных на гипо- и гиперкалорийном питании указывает на гиперанкреатизм, причем у животных 1-й группы его степень выше, чем у крыс 2-й группы.

3. Несбалансированное питание является фактором риска функциональных нарушений ПЖ и вероятно, может явиться условием для развития другой органической патологи ПЖ.

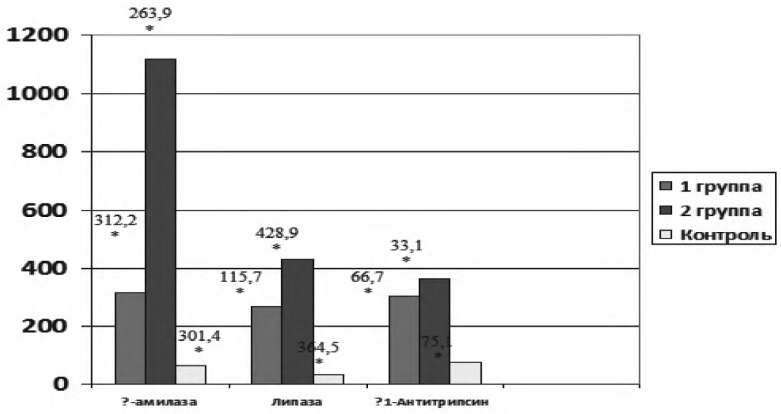

Рис. 2. Сравнение содержания в крови ферментов у крыс 1-й, 2-й и 3-й групп (в % от норматива).

Примечание: * достоверность отличия по сравнению с гр. контроля (p<0,001).

Перспективы дальнейших исследований заключаются в дальнейшей динамики морфофункциональных изменений ПЖ не только у взрослых крыс, а и у их будущего потомства, имевших алиментарный дисбаланс в течение беременности, значимость этих изменений на становление репродуктивной функции у этих животных и здоровье их потомства, реальную угрозу формирования хронических заболеваний ПЖ (в том числе панкреатита и сахарного диабета) в зрелом возрасте животных. Выяснение этих вопросов на уровне эксперимента имеет важное значение для углубления знаний относительно патогенеза повреждения ПЖ при нарушении питания у взрослых людей и детей, а значит и совершенствования методов профилактики и лечения у них заболеваний ПЖ.

Литература

1. Ametov A.S. «Fisiologia metabolisma glukozu» / A.S. Ametov // Sacharnuy diabet 2 tipa: problemu i reshenia. – 2011. – № 23. — S. 21-51 [in Russian].
2. Merculov G.A. Kyrs patologogistologicheskoy texniki [Course of patologogistologicheskoy technology] / G.A. Merculov. — Moskva, 1998. – S. 339 [in Russian].
3. Farese R.V. Atypical PKC: a target for treating insulin-resistant disorders of obesity, the metabolic syndrome and type 2 diabetes mellitus / R.V. Farese, M.C. Lee, M.P. Sajan // Expert Opin Ther Targets. – 2014. – № 12. – P. 1-13.
4. Kolesnik U.M. «Chronic fetal hyperglycemia as a predictor of neuroendocrine imbalance development with metabolic disturbances» / U.M. Kolesnik, O.V. Gancheva, U.I. Varodeeva // Klinichna farmacia. – 2013. — V. 17, № 4. — P. 52-55.
5. Malta A. Low protein diet in adult male rats has long term effects on metabolism / A. Malta, J.C. de Oliveira [et al.] // J. End. – 2014. – Vol. 5. – P. 1011-1017.
6. Wolters Kluwer Health «Recurrent acute, chronic pancreatitis in children has high disease burden, health care costs» // Science Daily. – 2016. – № 10. – P. 10-58.

УДК 616.37–092.9–092:612.345:613.24/25

МОРФОФУНКЦІОНАЛЬНИЙ СТАН ЕКЗОКРИННОЇ ЧАСТИНИ ПІДШЛУНКОВОЇ ЗАЛОЗИ ВАГІТНИХ ЩУРІВ, ЯКІ ЗНАХОДИЛИСЬ НА НЕЗБАЛАНСОВАНОМУ ХАРЧУВАННІ

Ніколаєва О. В., Ковальцова М. В., Сиренко В. А.,
Остапенко Д. М., Нагорний І. А., Халімов Є. Г.

Резюме. У підшлунковій залозі вагітних щурів, які отримували гіперкалорійну дієту, виявлені такі морфофункціональні зміни: збільшення обсягу паренхіми, площі ацинусів, зменшення стромального компонента. У тварин, які отримували гіпокалорійну дієту відзначається зменшення обсягу паренхіми, зменшена площа ацинусів, збільшений об'єм стромальної частини. При біохімічному дослідженні встановлено, що у тварин, які отримували гіперкалорійну дієту рівень ліпази і α-амілази підвищено, рівень α_1-антитрипсину знижений. У щурів, які отримували гіпокалорійное харчування показники ліпази підвищені, рівень α-амілази і α_1-антитрипсин знижений. Подібні морфофункціональні зміни підшлункової залози у тварин створюють передумови для розвитку її екзокринної дисфункції.

Ключові слова: гіпокалорійна дієта, гіперкалорійна дієта, будова та функція підшлункової залози, вагітні щури, ферменти підшлункової залози.

УДК 616.37–092.9–092:612.345:613.24/25

МОРФОФУНКЦИОНАЛЬНОЕ СОСТОЯНИЕ ЭКЗОКРИННОЙ ЧАСТИ ПОДЖЕЛУДОЧНОЙ ЖЕЛЕЗЫ БЕРЕМЕННЫХ КРЫС, КОТОРЫЕ НАХОДИЛИСЬ НА НЕСБАЛАНСИРОВАННОМ ПИТАНИИ

Николаева О. В., Ковальцова М. В., Сиренко В. А.,
Остапенко Д. Н., Нагорный И. А., Халимов Е. Г.

Резюме. В поджелудочной железе беременных крыс, получавших гиперкалорийную диету, выявлены морфофункциональные изменения: увеличение объёма паренхимы, площади ацинусов, уменьшение стромального компонента. У животных получавших гипокалорийную диету отмечается уменьшение объёма паренхимы, уменьшена площадь ацинусов, увеличен объем стромальной части. При биохимическом исследовании установлено, что у животных получавших гиперкаллорийную диету уровень липазы и α-амилазы повышен, α_1-антитрипсина снижен. У крыс получавших гипокалорийное питание показатели липазы повышены, уровень α-амилазы и α_1-антитрипсин снижен. Подобные морфофункциональные изменения поджелудочной железы у животных способствуют развитию ее экзокринной дисфункции.

Ключевые слова: гипокалорийная диета, гиперкалорийная диета, строение и функция поджелудочной железы, беременные крысы, ферменты поджелудочной железы.

UDC 616.37–092.9–092:612.345:613.24/25

MORPHOFUNCTIONAL STATE OF THE EXOCRINE PART OF THE PANCREAS OF PREGNANT RATS THAT WERE ON AN UNBALANCED DIET

Nikolayeva O. V., Kovaltsova M. V., Sirenko V. A., Ostapenko D. N., Nagorniy I. A., Khalimov E. G.

Abstract. One of the urgent problems of modern medicine are diseases of the pancreas. Pancreatitis and other pathology of the pancreas are more common in children than in adults, but the spread of diseases is steadily increasing. The role of nutritional factors in the development of pancreas dysfunction is unclear. According to the literature - with even a slight increase in serum triglyceride levels in patients, there is an increased risk of pancreatic disease. The authors believe that the emergence of metabolic disorders due to unbalanced nutrition is also a risk factor for the various pathologies of the pancreas. However, the role of the influence of nutritional factors in the morphofunctional transformations of exocrine pancreocytes and pancreas acinuses remains insufficiently unexplored.

The purpose of this study was to elucidate the influence of hypo-and hyper-caloric diet on the morphofunctional state of the exocrine part of the pancreas of pregnant rats.

Object and methods. The experiment was performed on 30 nonlinear pregnant white rats in the WAG / G Sto population. Animals of the 1st group received a hypercaloric diet (300.4 calories per day); 2 nd group - hypocaloric

diet (57.4 calories per day); 3 rd group - were on a balanced diet (104.5 calories per day). Morphological examination of the pancreas included a complex of histological, histochemical and morphometric methods. The tissue of the prostate was fixed in a 10% formalin solution, after the action of alcohols of increasing concentration, the solution of Nikiforov, chloroform, was filled with paraffin. Sections of 4-5 Ч 10-6 m thick were stained with hematoxylin and eosin, as well as picroxyxin by Van Guison. Light microscopy of the prostate tissue was performed using an Olympus BX-41 microscope using Olympus DP-Soft (Version 3: 1). In a biochemical study, a spectrometric method was used to determine the serum levels of lipase and α-amylase (sets of La Chema reagents, Czechia), and an immunoturbidimetric method for determining the level of α1-antitrypsin (α1-ATP) (a set of reagents from "Dialab", Austria. All the obtained digital data were processed by the method of one factor analysis of variance.

Results. Animal diet of the 1st group (n = 10) caused an increase in the volume of the parenchyma of the pancreas which amounted to 112.9 ± 0.2% (p <0.001) from the control group. It is also increased and is 126.5 ± 0.2%, (p <0.001) acini in comparison with the control group. In turn, the stromal part of the prostate gland decreased, in comparison with the control, and was 67 ± 0.3% (p <0.001). In animals receiving a hypocaloric diet (group 2), a decrease in parenchymal volume was noted, compared with the control group and was 91.3 ± 0.8% (p <0.001). The area of the acini, sucking 79.9 ± 0.2% (p <0.001), as compared with the control group, was also reduced. The volume of the stromal part, in comparison with the control group, increased and is 123.3 ± 2.1% (p <0.001). Microscopically, in animals of Groups 1 and 2, identical changes were observed in the stroma, parenchyma, and exocrine part of the prostate. Moreover, the degree of expression of these changes is greater in rats receiving a hypocaloric diet. In biochemical studies it Antitrypsin was established, that in animals receiving a hypercaloric diet (group 1) the level of lipase is 16.8 ± 1.06 μM / hvil • l (p <0.001), which indicates an increase in the indices compared with the control group of 1.5 ± 0.1 μM / Hvil • l (p <0.001). The level of α-amylase in rats of group 1 was increased 7.1 ± 0.3 mg / s · l (p <0.001), compared with the control group 2.2 ± 0.2 mg / s · l (p <0.001). The level of α1-antitrypsin is reduced and is 20.3 ± 0.6 (p <0.001), in comparison with the control group, in which α1-antitrypsin is 30.4 ± 1.4. In this regard, it can be assumed that these changes may be due to prolonged hypertrypsinemia, depletion of the antiprotease system. In rats fed hypocaloric diet, lipase indices were increased and were 6.4 ± 0.4 μM / hvil • l (p <0.001) compared to the control group. The level of α-amylase in the 2-nd group is somewhat lower in comparison with the animals of the control group and is equal to 6.0 ± 0.4 mg / s · l (p <0.001)). In rats with insufficient nutrients in the diet, α1-antitrypsin is 10.0 ± 0.3 ng / ml (p <0.001), which also indicates a decrease in the indicator in comparison with the control group. These changes may be the result of prolonged hypertrypsinemia, which is due to insufficient activity of the anteproteinase system of blood plasma due to protein deficiency, as well as active consumption of plasma inhibitors (probably depletion of protective mechanisms). Hyperfermentemia in rats of the 1 st group is associated with an excess of carbohydrates and fats in the diet. Probably, hyperfermentemia in the 2nd group of animals is caused by the stimulating effect of non-neurohumoral influences on acinocytes, for example, "vagotonia", or "evasion" of enzymes in the blood with damage to pancreatic cells.

Keywords: hypocaloric diet, hypercaloric diet, morphology and function of the pancreas, pregnant rats, enzymes of pancreas.

Рецензент – проф. Білаш С. М.

Стаття надійшла 10.06.2017 року