НАНОМЕДИЦИНА ТА НАНОТЕХНОЛОГІЇ

УДК: 546.284-31-022.532-06:[611.36+611.61+611.41]-091.8-092.9

Бандас І. А., Куліцька М. І., Корда М. М.

СТРУКТУРНІ ЗМІНИ ПЕЧІНКИ, НИРОК ТА СЕЛЕЗІНКИ ЩУРІВ ПРИ ДІЇ НАНОЧАСТИНОК ДІОКСИДУ КРЕМНІЮ

ДВНЗ «Тернопільський державний медичний університет імені І. Я. Горбачевського МОЗ України» (м. Тернопіль)

bandas@tdmu.edu.ua

Дана робота є фрагментом науково-дослідної роботи «Біохімічні механізми порушень метаболізму за умов надходження до організму токсикантів різного генезу», № державної реєстрації 0116U003353.

Вступ. В даний час у світі спостерігається прискорений розвиток високих технологій з використанням наночастинок та наноматеріалів [1,6]. Очікується, що в найближчі десятиліття саме розвиток нанотехнологій стане однією з рушійних сил сучасної науково-технічної революції, яка призведе до суттєвих змін у багатьох галузях діяльності людини.

Одним з пріоритетних видів наноматеріалів є наноструктурний високодисперсний аморфний діоксид кремнію (SiO_2), який широко використовується у всезростаючих масштабах, зокрема у виробництві харчової продукції, медицині (переносник ліків), фармакології (сорбент) і косметології [2,11]. За певних умов наночастинки можуть проявляти несприятливий, у тому числі токсичний, вплив на організм [3,13]. Наночастинки SiO_2 можуть чинити шкідливу дію на клітини тварин і людини in vitro. Навіть у невисоких дозах вони здатні збільшувати продукцію медіаторів запалення, проникати в ядро клітини і вбудовуватись у фосфатний каркас ДНК, підвищувати рівень активних форм кисню, впливати на процеси апоптозу. Змінюючи цілісність ядра, вони можуть формувати внутрішньоядерні білкові скупчення, що, в свою чергу, викликає пригнічення реакцій реплікації, транскрипції і проліферації [6,9,12]. Проте, питання про біологічні ефекти наночастинок SiO_2 in vivo при пероральному надходженні в організм вивчено недостатньо. У зв'язку з цим дослідження токсичності наноструктурного діоксиду кремнію представляє великий інтерес як для вирішення фундаментальних проблем нанотоксикології, так і для практики гігієнічного нормування.

Метою даної **роботи** було дослідити морфологічні зміни печінки, нирок і селезінки піддослідних щурів за умов внутрішньошлункового введення наночастинок SiO_2.

Об'єкт і методи дослідження. Досліди проведено на 20 безпородних білих щурах-самцях масою 150-160 г, яких утримували на стандартному раціоні віварію. Усі тварини перебували в однакових умовах і досліджувалися в один і той же час (зберігалась сезонність і час доби). Всі маніпуляції з експериментальними тваринами проводили із дотриманням правил відповідно до «Європейської конвенції про захист хребетних тварин, що використовуються для дослідних та інших наукових цілей» [10] та «Науково-практичних рекомендацій з утримання лабораторних тварин та роботи з ними» [7].

Піддослідних тварин було поділено на такі групи: 1-ша – інтактні щури (контроль); 2-га – щури, яким щоденно внутрішньошлунково вводили колоїдний розчин наночастинок SiO_2 в дозі 50 мг/кг маси тіла тварини протягом 3-х тижнів [8]. Інтактним тваринам щоденно внутрішньошлунково вводили відповідну кількість фізіологічного розчину. Евтаназію щурів здійснювали шляхом кровопускання за умов тіопентал-натрієвого наркозу через 21 добу від початку досліду.

В експерименті використовували аморфний нанопорошок діоксиду кремнію (SiO_2, 99+%, 20-30 nm) виробництва «US Research Nanomaterials, Inc.» (США). Диспергування наночастинок в дистильованій воді проводили за допомогою ультразвукового диспергатора УЗДН-М750Т (20-25 кГц, 750 Вт) протягом 5 хв.

Матеріалом для морфологічних досліджень стали фрагменти печінки, нирок та селезінки.

Для здійснення гістологічного дослідження матеріал (шматочки печінки, нирок, селезінки) фіксували в 10 %–му розчині забуференого нейтрального формаліну. Подальше проведення гістологічних препаратів здійснювалося згідно загальноприйнятих методик [5]. Виготовлення серійних парафінових зрізів товщиною 4-6 мкм проводилося на санному мікротомі. Фарбування препаратів здійснювалося гематоксиліном і еозином.

Для фотодокументації зображення з гістологічних препаратів виводили на монітор комп'ютера за допомогою мікроскопа Delta Optical та цифрової відеокамери (Digital Camera SCMOS) за допомогою програмного забезпечення ToupWiew при різних збільшеннях.

Результати досліджень та їх обговорення. Гістологічне дослідження печінки експериментальної групи тварин, яким щоденно внутрішньошлунково вводили колоїдний розчин наночастинок SiO_2, встановило незначне вогнищеве порушення її структурної організації. Будова часточки не пошкоджувалась. Балкова організація гепатоцитів залишалась збереженою. Центральні вени та синусоїдні

капіляри дещо розширювались, в їх просвітах візуалізувались поодинокі макрофаги **(рис. 1).** Дрібновогнищева ретикулоендотеліальна інфільтрація виявлялась переважно центролобулярно і незначно по ходу розширених синусоїдів **(рис. 2).** Структура переважної більшості гепатоцитів була однорідною, контури клітин залишалися чіткими. Цитоплазма окремих клітин дещо просвітлювалась, мала дрібнозернисті включення, що свідчило про розвиток в них білкової гіаліново-крапельної дистрофії. В частини ядер гепатоцитів формувалась зернистість хроматину. Міжклітинні зв'язки залишались збереженими. Навколо поодиноких дистрофічно-ушкоджених гепатоцитів, переважно центролобулярної зони, виявлялись гіпертрофовані клітини або двоядерні гепатоцити **(рис. 1).** Просвіти портальних трактів незначно розширювались, в основному за рахунок вогнищевої периваскулярної лімфо- та гістіоцитарної інфільтрації.

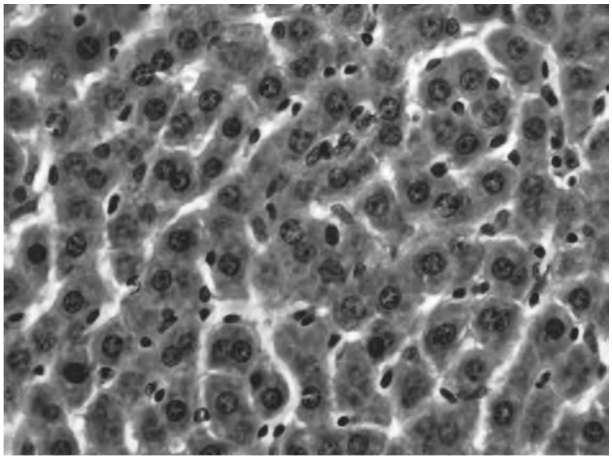

Рис. 1. Структура печінки тварини через 21 добу після введення наночастинок SiO_2. (Поодинокі двоядерні гепатоцити). Забарвлення гематоксиліном та еозином. × 200.

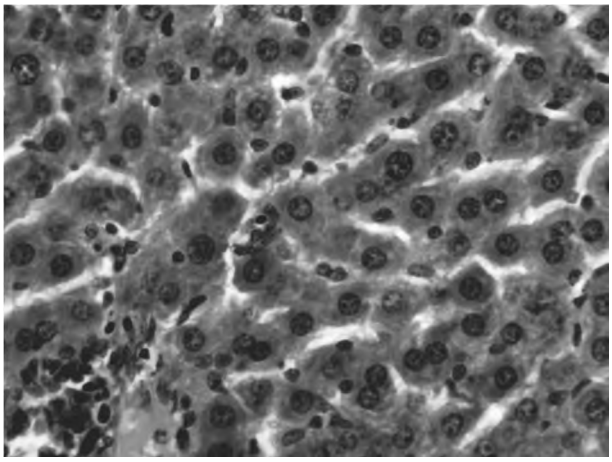

Рис. 2. Структура печінки тварини через 21 добу після введення наночастинок SiO_2. (Нерівномірне кровонаповнення центральних вен, вогнищева ретикулоендотеліальна інфільтрація). Забарвлення гематоксиліном та еозином. × 200.

В кірковому шарі нирки спостерігалось її нерівномірне кровонаповнення, яке проявлялось повнокров'ям артеріол клубочків **(рис. 3)** та судин строми кіркового та мозкового шарів, поодинокими спазмами в судинах артеріального русла строми та вогнищевими стазами мікроциркуляторного русла. Більшість клубочків кіркового шару мали підвищене кровонаповнення, що візуально збільшувало розміри судинних клубочків. В просвітах судин виявлялись дещо гіпертрофовані ендотеліоцити. Просвіти капсули зменшувались, поодинокі нефроцити зовнішнього листка капсули сплющувались, зазнавали дистрофічних змін.

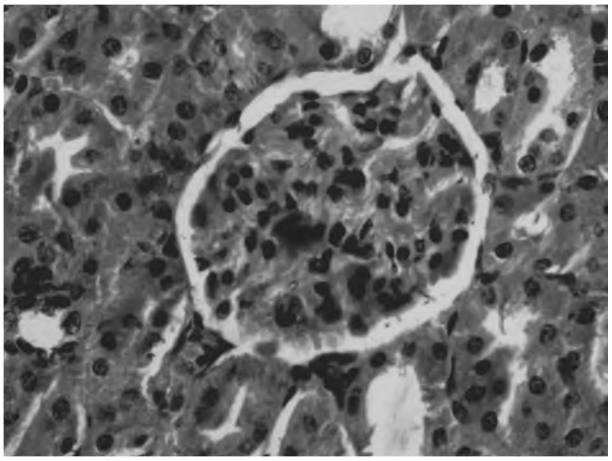

Рис. 3. Структура кіркового шару нирки тварини через 21 добу після введення наночастинок SiO_2. (Збільшення судинного клубочка за рахунок вираженого повнокров'я артеріол, вогнищеві дистрофічні зміни нефроцитів). Забарвлення гематоксиліном та еозином. × 200.

Незначні структурні зміни виявлялися і в епітелії проксимальних та дистальних відділів канальців. Епітелій виглядав дещо набубнявілим, місцями спостерігалася його апікальна десквамація. Цитоплазма незначної частини клітин була зернистою або вакуолізованою. Нормохромні ядра візуалізувались у переважної більшості клітин. Просвіти канальців не розширювались, були вільними від ексудату **(рис. 4).** Базальні мембрани канальців не пошкоджувались, в інтерстиційній тканині розвивався помірний набряк.

В білій пульпі селезінки спостерігалась дрібновогнищева гіперплазія лімфоїдних фолікулів, яка проявлялась розширенням реактивних центрів за рахунок гіперплазії бластних клітин у центрах розмноження. В мантійних зонах розвивалась незначна гіперплазія лімфобластів, лімфоцитів та макрофагів, незначно зростала кількість сидерофагів з включеннями гемосидерину, яка поєднувалась із незначною інтенсивністю апоптозу лімфоцитів **(рис. 5).**

В червоній пульпі просвіти венозних синусів практично не змінювались. Окремі ендотеліоцити синусів зазнавали дистрофічних змін. В ретикулярних волокнах дещо збільшувалась кількість сидерофагів. Вогнищеве розширення і місцями повнокров'я синусоїдів поєднувалось зі збільшенням кількості вільно розташованих гранул гемосидерину

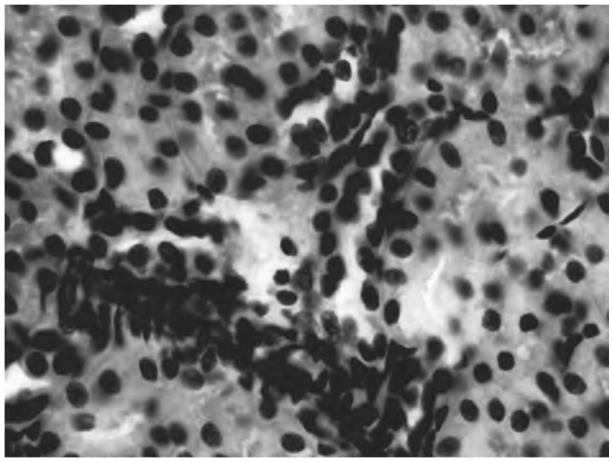

Рис. 4. Структура мозкового шару нирки тварини через 21 добу після введення наночастинок SiO_2. (Збережена структура базальних мембран канальців, мутне набубнявіння поодиноких нефроцитів). Забарвлення гематоксиліном та еозином. × 200.

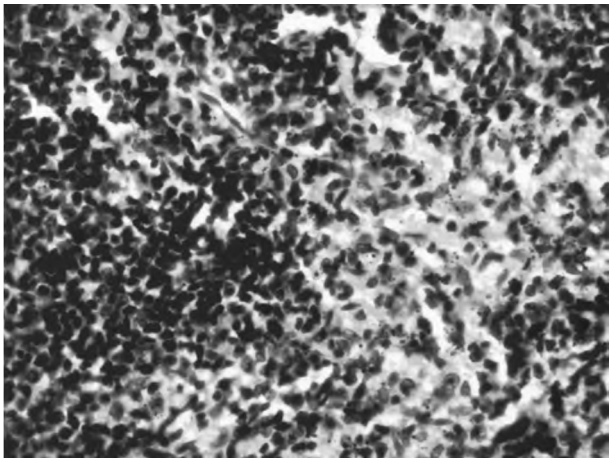

Рис. 5. Біла пульпа селезінки тварини через 21 добу після введення наночастинок SiO_2. (Дрібновогнищева гіперплазія лімфоїдних волікулів, розширенням реактивних центрів за рахунок гіперплазії бластних клітин у центрах розмноження). Забарвлення гематоксиліном та еозином. × 200.

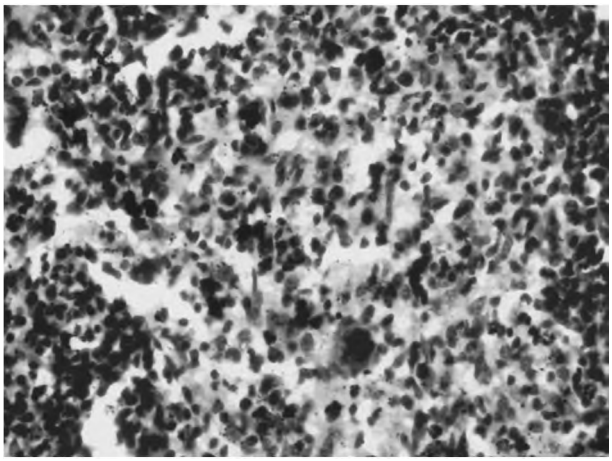

Рис. 6. Червона пульпа селезінки тварини через 21 добу після введення наночастинок SiO_2. (Незначне збільшення кількості сидерофагів між ретикулярними волокнами). Забарвлення гематоксиліном та еозином. × 200.

(рис. 6). В білій пульпі селезінки спостерігалась дрібновогнищева гіперплазія лімфоїдних фолікулів, яка проявлялась розширенням реактивних центрів за рахунок гіперплазії бластних клітин у центрах розмноження. В мантійних зонах розвивалась незначна гіперплазія лімфобластів, лімфоцитів та макрофагів, незначно зростала кількість сидерофагів з включеннями гемосидерину, яка поєднувалась із незначною інтенсивністю апоптозу лімфоцитів.

В основі взаємодії високодисперсних діоксидів кремнію (наночастинок) з біомолекулами і біооб'єктами, в першу чергу з мембранами, закладений механізм їх активної адсорбції на поверхні клітин, здійснюваний, як прийнято вважати, в дві стадії за участю електростатичних зв'язків, надмембранного матриксу і фосфоліпідів власне мембрани [4].

Перша стадія – швидка адсорбція негативно заряджених наночасток клітинною поверхнею через четвертинні амонієві групи фосфоліпідів, що містять лецитин і сфінгомієлін, з подальшим зміцненням цього контакту водневими зв'язками і силами ван-дер-ваальсового тяжіння. Друга стадія супроводжується денатурацією мембранних протеїнів, ступінь вираженості якої залежить від співвідношення розмірів наночастинок і протеїнових молекул, що призводить до активації і подальшої загибелі частини клітин внаслідок порушення трансмембранного вибіркового транспорту іонів.

У дослідах in vitro встановлено здатність наночастинок силіксу викликати гемоліз еритроцитів, впливати на активність гладких клітин ексудату черевної порожнини щурів і їхню здатність до виживання в короткостроковій культурі, блокувати специфічні рецептори лімфоцитів периферичної крові. Ці ефекти розглядаються авторами як пряма мембранотоксична дія наночастинок діоксиду кремнію, яке реалізується при безпосередньому контакті з клітинами [4].

Ряд дослідників стверджують [1,9], що наночастинки, потрапляючи в організм, здатні пошкоджувати біомембрани, впливати на функції біомолекул, в тому числі молекул генетичного апарату клітини й клітинних органел (мітохондрій), що призводить до порушення регуляторних процесів і загибелі клітини. Механізм впливу нанооб'єктів на живі структури пов'язаний з утворенням в їх присутності вільних радикалів, в тому числі пергідратів, а також з виникненням комплексів з нуклеїновими кислотами. Ефект для живого організму проявляється в розвитку запальних процесів в окремих органах і тканинах та зниженні імунітету.

Токсичність наночастинок залежить від їх концентрації, площі поверхні, а також від середовища, в якому вони знаходяться. Зі зменшенням розмірів частинок токсичність зростає. Експерименти свідчать про здатність наночастинок з неймовірною легкістю долати захисні механізми і перепони організму. Так, частки звичайного пилу в легені потрапити не можуть. Клітини так званого миготливого епітелію, що вистилають дихальні шляхи, забезпечені особливими волосками-віями, які виводять частки пилу, що потрапили з повітрям в легені, назовні [1]. Однак, у випадку з наночастинками вони, очевидно,

безсилі. Усередині організму будь-яке стороннє тіло зустрічає і нейтралізує ціла армія клітин імунної системи. Але наночастинки і тут виявляються практично невразливими. Проникаючи все далі, вони викликають цілий каскад біохімічних реакцій [1].

Отже, результати проведених нами морфологічних досліджень свідчать про те, що у досліджуваних органах тварин, яким щоденно внутрішньошлунково вводили колоїдний розчин наночастинок SiO_2, в дозі 50 мг/кг маси тіла тварини протягом 3-х тижнів, відмічалися деякі незначні зміни, порівняно з контрольною групою. При цьому значних ефектів, які могли б бути інтерпретовані як шкідливі (токсичні), у вказаній дозі не виявлено.

Висновки

1. Вплив наночастинок SiO_2 викликає мінімальні структурні зміни в печінці та нирках, які проявляються дрібновогнищевими ураженнями епітеліальних структур печінки та нирок, вогнищевою макрофагальною інфільтрацією та нерівномірним кровонаповненням судин.

2. В селезінці дія наночастинок діоксиду кремнію характеризується появою апоптозу лімфоцитів у фолікулах і, як наслідок, компенсаторною гіперплазією бластних клітин у центрах розмноження.

Перспективи подальших досліджень. У перспективі необхідно дослідити вплив наночастинок SiO_2 на основні біохімічні процеси в печінці, нирках і селезінці.

Література

1. Abaeva L.F. Nanochastitsy i nanotekhnolohii v meditsyne sehodnia i zavtra / L.F. Abayeva, V.I. Shumskii, Ye.N. Petrytskaya, D.A. Rohatkin, P.N. Liubchenko // Almanakh klinicheskoi meditsyny. – 2010. – № 22. – S. 10-16.
2. Zastosuvannia nanochastynok u biomedytsyni / P.H. Telehieeva, D.S. Yefremenko, H.D. Telehieev, S.S. Maliuta // Biotechnologia Acta. – 2013. – T. 6, № 2. – S. 21-32.
3. Klestova Z.S. Nanotekhnolohii ta bioryzyky (ohlyad literatury) / Z.S. Klestova, A.M. Holovko // Nauk.-tekhn. biul. In-tu biolohii tvaryn i Derzh. nauk.-doslid. kontrol. in-tu vetpreparativ ta kormovykh dobavok. – 2014. – Vyp. 15, № 2–2. – S. 329-339.
4. Meditsynskaya khimia i klinicheskoye primenenie dioksida kremnia / Pod red. A.A. Chuiko. — K.: Nauk. Dumka, 2003. — 230 s.
5. Metodyky morfolohichnykh doslidzhen: monohrafia / M.M. Bahrii, V.A. Dibrova, O.H. Popadynets, I.M. Hryshchuk; za red. M.M. Bahria, V.A. Dibrovy. – Vinnytsya: Nova knyha, 2016. – 328 s.
6. Nanochastynky: vazhlyvist siohodni, klasyfikatsia, vykorystannia v medytsyni, toksychnist / I.A. Bandas, I.Ya. Krynytska, M.I. Kulitska, M.M. Korda // Med. ta klinich. khimia. – 2015. – T. 17, № 3 (64). – S. 123-129.
7. Naukovo-praktychni rekomendatsii z utrymanna laboratornykh tvaryn ta roboty z nymy / Yu.M. Kozhemiakin, O.S. Khromov, M.A. Filonenko, H.A. Saifetdinova. – K.: Avitsena, 2002. – 156 s.
8. Poriadok i metody otsenki vozdeistvia iskusstvennykh nanochastits i nanomaterialov na toksicheskoye deistvie khimicheskikh veshchestv: metodicheskie rekomendatsii. MR 1.2.0054–11 / H.H. Onishchenko, V.A. Tutelian, I.V. Hmoshinskii [i dr.]. – M.: Federalnyi tsentr hihieny i epidemiolohii Rospotrebnadzora, 2011. – 39 s.
9. Chekman I.S. Nanohenotoksykolohia: vplyv nanochastynok na klitynu / I.S. Chekman, M.O. Hovorukha, A.M. Doroshenko // Ukr. med. chasop. – 2011. – № 1 (81), I/II. – S. 30-35.
10. European convention for the protection of vertebrate animals used for experimental and other scientific purposes. – Council of Europe, Strasbourg, 1986. – 56 p.
11. Mesoporous silica nanoparticles in nanotechnology / D. Douroumis, I. Onyesom, M. Maniruzzaman, J. Mitchell // Crit. Rev. Biotechnol. – 2013. — 33 (3). – P. 229-245. [PubMed]
12. Yang X. SiO2 nanoparticles induce cytotoxicity and protein expression alteration in HaCaT cells / X. Yang, J. Liu, H. He // Part Fibre Toxicol. – 2010. — 7, № 1. – P. 1-10.
13. Ying Zhu The biocompatibility of nanodiamonds and their application in drug delivery systems / Ying Zhu // The 7th International Nanotoxicology Congress «NanoTox2014»: materials of the conference. – Antalya, Turkey, 2014. – P. 256.

УДК 546.284-31-022.532-06:[611.36+611.61+611.41]-091.8-092.9

СТРУКТУРНІ ЗМІНИ ПЕЧІНКИ, НИРОК ТА СЕЛЕЗІНКИ ЩУРІВ ПРИ ДІЇ НАНОЧАСТИНОК ДІОКСИДУ КРЕМНІЮ

Бандас І. А., Куліцька М. І., Корда М. М.

Резюме. У статті представлено результати морфологічних змін печінки, нирок і селезінки щурів при дії наночастинок діоксиду кремнію. Встановлено, що вплив наночастинок SiO_2 викликає мінімальні структурні зміни в печінці та нирках, які проявляються вогнищевою макрофагальною інфільтрацією, нерівномірним кровонаповненням тканини. В селезінці посилюється гемосидероз червоної пульпи та дрібновогнищева гіперплазія лімфоїдних фолікулів білої пульпи.

Ключові слова: наночастинки, діоксид кремнію, щури, морфологія, печінка, нирки, селезінка.

УДК 546.284-31-022.532-06:[611.36+611.61+611.41]-091.8-092.9

СТРУКТУРНЫЕ ИЗМЕНЕНИЯ ПЕЧЕНИ, ПОЧЕК И СЕЛЕЗЕНКИ КРЫС ПРИ ДЕЙСТВИИ НАНОЧАСТИЦ ДИОКСИДА КРЕМНИЯ

Бандас И. А., Кулицкая М. И., Корда М. М.

Резюме. В статье представлены результаты морфологических изменений печени, почек и селезенки крыс при действии наночастиц диоксида кремния. Установлено, что влияние наночастиц SiO_2 вызывает минимальные структурные изменения в печени и почках, которые проявляются очаговой макрофагальной инфильтрацией, неравномерным кровенаполнением ткани. В селезенке усиливается гемосидероз красной пульпы и мелкоочаговая гиперплазия лимфоидных фолликулов белой пульпы.

Ключевые слова: наночастицы, диоксид кремния, крысы, морфология, печень, почки, селезенка.

UDC 546.284-31-022.532-06:[611.36+611.61+611.41]-091.8-092.9

STRUCTURAL CHANGES OF LIVER, KIDNEYS AND SPLEEN IN RATS AFFECTED WITH NANOPARTICLES OF SILICON DIOXIDE

Bandas I. A., Kulitska M. I., Korda M. M.

Abstract. High dispersible nanostructured amorphous silicon dioxide (SiO_2) is one of the main types of nanomaterial. It is everincreasingly used in food and medicine production, pharmacology and cosmetology. Under certain conditions, nanoparticles can have unfavourable, even toxic effect on the body. Nano-SiO_2 may also affect animal and human cells in vitro. Even in low doses SiO_2 nanoparticles can increase the production of inflammatory mediators, penetrate the cell nucleus and integrate into the phosphate frame of DNA, increase the level of active oxygen forms, influence the apoptosis processes. Changing the integrity of nucleus they may form intra-nuclear protein assembly that causes inhibition of replication, transcription and proliferation reactions. However, the biological effects of SiO_2 nanoparticles in vivo in cases of oral intake have not been adequately studied. So, the study of nanostructured silicon dioxide toxicity is an urgent matter of nanotoxicology as well as of hygienic standardization.

The aim of the study was to investigate morphological changes in liver, kidneys and spleen of rats in cases of intragastrical administration of SiO_2 nanoparticles.

20 white outbred rats, 150-160 g in weight, which were kept on a standard vivarium diet, were used for the experiments. All manipulations with experimental animals were carried out in accordance with the bioethics principles.

The test animals were divided into the following groups: the 1st – the intact rats (control); the 2nd – the rats administered intragastrically with nano-SiO_2 colloidal solution at a dose of 50 mg/kg of body weight daily during 3 weeks. The intact animals were administered intragastrically with appropriate amount of normal saline daily. Euthanasia was performed by exsanguination under thiopental sodium anaesthesia in 21 days after the beginning of the experiment.

Fragments of liver, kidney and spleen were used as the material for morphological studies.

The histological examination of liver of the animals injected with SiO_2 nanoparticles proved minor disorders that were manifested by uneven blood filling of great veins and sinusoids, and microfocal reticuloendothelial infiltration. In the cortex and medulla of kidneys moderate circulatory disorders developed, which were manifested by single stasis or spasms in blood vessels of arterial bed. Some of the cortical glomeruli experienced reduced blood filling or were ischemic; some hypertrophied endothelial cells were visualized in vessels lumens. Tubular basement membranes were not damaged; moderate oedema developed in interstitial tissues. In the white pulp of spleen a slight hyperplasia of lymphoid follicles was evidenced, which was manifested by the distention of reactive centres associated with hyperplasia of blast cells in germinal centres. Hyperplasia of red pulp was mainly associated with the increase in the number of sideroblasts and siderophages.

The conclusion was drawn that SiO_2 nanoparticles cause minimal structural changes in liver, kidneys and spleen.

Keywords: nanoparticles, silicon dioxide, rats, morphology, liver, kidney, spleen.

Рецензент – проф. Єрошенко Г. А.

Стаття надійшла 07.06.2017 року