

DOI 10.31718/2077-1096.19.3.151
УДК 616.379-008.64:616.7-091.8-092.9

Понирко А.О.

МІКРОСКОПІЧНА БУДОВА ТА МОРФОМЕТРИЧНІ ПОКАЗНИКИ ДОВГИХ ТРУБЧАСТИХ КІСТОК ЩУРІВ СТАРЕЧОГО ВІКУ З ІНДУКОВАНОЮ ГІПЕРГЛІКЕМІЄЮ

Сумський державний університет

Дослідження останніх років показали, що хворі на цукровий діабет дуже часто мають патологічні зміни опорно-рухового апарату. Говорячи про розвиток патологічних змін в кістковій тканині під впливом гіперглікемії потрібно відзначити, що багато аспектів даної проблеми залишаються досі нез'ясованими, а саме частота пошкоджень кісткової тканини коливається в досить широкому діапазоні, не до кінця вивчено механізм зниження мінеральної щільності кісток, що призводить до виникнення частих переломів. Дана стаття присвячена обговоренню впливу гіперглікемії на стан довгих трубчастих кісток. Метою нашого експерименту було дослідження структурних змін довгих трубчастих кісток щурів старечого віку обох статей під час індукованої гіперглікемії, щури перебували в експерименті з 30 до 180 добу. В ході експерименту були застосовані різні методи досліджень. Для гістологічного аналізу брали стегнові кістки щурів. Фіксували у 10 % забуференому фосфатним буфером формаліні протягом доби. Декальцинували у 10 % розчині мурашиної кислоти, отриманий матеріал заливали у парафін. В результаті дослідження було виявлено поступове стоншення кортикального шару у щурів старечого віку, що є суттєвим з огляду на те, що клінічно встановлено зростання ризику перелому шийки стегнової кістки у індивідуумів з цукровим діабетом I типу. Рівень глюкози в крові на протязі всього експерименту був досить високий, що говорить про розвиток хронічної гіперглікемії. Аналізуючи дані про вплив гіперглікемії на ростові показники кісток і зіставляючи ці показники з контролем, можна говорити про затримку повздовжнього росту кісток. Результати та строки експерименту показують, що ступінь отриманих змін залежить від тривалості експерименту.

Ключові слова: алоксан, цукровий діабет, довгі трубчасті кістки, морфометрія, епіфіз, метафіз, мікроскопічна будова.
Дана робота є фрагментом НДР 0118U006611 «Морфофункціональні аспекти порушення гомеостазу організму».

Вступ

Цукровий діабет (ЦД) був та залишається глобальною проблемою сьогодення, яка призводить до інвалідизації, втрати працездатності та смерті. Інтерес до цієї патології не згасає та спонукає науковців до пошуків нових шляхів діагностики та лікування цукрового діабету та його ускладнень [1,8].

За офіційними даними Міністерства охорони здоров'я України в Україні ЦД (всіх типів) діагностований у 2,67% населення [4,5]. Актуальність проблеми цукрового діабету зумовлена значною поширеністю захворювання та тим, що він є базою для розвитку складних супутніх захворювань та ускладнень, основу яких складають діабетичні мікроангіопатії та нейропатії. Зміна структури кісток у хворих на ЦД може бути як прямим наслідком дефіциту інсуліну так і негативним ефектом гіперглікемії [2].

Відомо, що хронічна гіперглікемія викликає пригнічення остеобластів, а також неферментативне глікування білків, що в подальшому веде до порушення їх функції [6,7].

Мета

Дослідити мікроскопічну будову та морфометричні зміни довгих трубчастих кісток щурів старечого віку під час індукованої гіперглікемії.

Матеріали та методи

Експеримент проводився на 42 білих лабора-

торних щурах старечого віку. Гіперглікемія моделювалася шляхом інтраперитонеального введення дигідрату алоксану одноразово у вигляді 0,9% нормального сольового розчину в дозі 150 мг/кг.

Експеримент було проведено у відповідності до вимог «Європейської конвенції захисту хребетних тварин, яких використовують в експериментальних та інших наукових цілях» (Страсбург, 1986) та Закону України про гуманне відношення до піддослідних тварин [2,3].

Тварини були поділені на дві групи: перша – тварини групи контролю; друга – експериментальна група (тварини з гіперглікемією).

У роботі використовували гістологічні, морфометричні та статистичні методи досліджень. Забір матеріалу та аналіз здійснювали на 30, 60, 90, 120, 150, 180 добу. Наявність гіперглікемії визначали за сукупністю різних показників: рівня глюкози в крові та сечі. Концентрацію глюкози в сечі визначали тест-полосками з використанням діагностичних наборів "Citolab" виробництва (Україна). Рівень глюкози в крові визначали глюкозооксидазним методом з використанням наборів реагентів «Філісіт» (Україна).

Тварин виводили з експерименту через кожні 30 днів шляхом декапітації.

Для гістологічного аналізу виділяли стегнову кістку у тварин контрольної та піддослідної групи. Кістки очищували від м'яких тканин та фіксували у 10 % забуференому фосфатним буфе-

ром формаліні протягом доби. Декальцинували у 10 % розчині мурашиної кислоти. Після цього дегідрували у серії етилових спиртів зростаючої, отриманий матеріал заливали у парафін. Виготовлені парафінові блоки різали на санному мікроскопі "Reichert" з отриманням зрізів (6-10 мкм). Гістологічні зрізи забарвлювали гематоксиліном Вейгерта та еозином, заключали в полістерол.

Гістолічний аналіз та фотографування зрізів проводили з використанням мікроскопа Olympus BX63 (Japan).

Морфометрію різних зон трубчастої кістки проводили за наступними параметрами: ширина кісткових трабекул, загальна ширина епіфізарного хряща, визначення об'ємної частки спонгіози в зоні первинного остеогенезу.

Статистичний аналіз цифрових показників проводили на персональному комп'ютері з використанням програми Statistica. Достовірність отриманих змін поміж групами визначали по U-критерію Мана-Уїтні з достовірністю похибки 0,05.

Результати досліджень та їх обговорення

У щурів старечого віку на термін спостереження було виявлено незначні структурні зміни у дистальному метафізі стегнової кістки. Ширина епіфізарного хряща зменшилася з $240,79 \pm 3,82$ мкм. у нормі до $183,96 \pm 2,03$ мкм. на 30 добу.

Рівень глюкози в крові становив $22,7$ ммоль/л, в сечі 55 ммоль/л., що свідчило про розвиток гіперглікемії тяжкого ступеню.

У зоні первинної спонгіози розташовувалася велика кількість кісткових трабекул, деякі з них мали сліпі закінчення та не утворювали з'єднань з сусідніми трабекулами, що розташовані поблизу. У зоні вторинної спонгіози ми спостерігали подібну ситуацію, а саме відсутність контакту між трабекулами (рис. 1). Ширина кісткових трабекул знизилась з $70,53 \pm 3,30$ мкм. у нормі до $69,57 \pm 4,0$ мкм. У кортикальному шарі порушень виявлено не було.

На 60 добу у епіфізарному хрящі щурів відмічено майже повну відсутність поверхневої зони, що вказує на пригнічення ростових процесів, пов'язане з відсутністю клітин, що є джерелом клітин для проміжної зони. Ширина епіфізарного хряща зменшилася до $178,23 \pm 3,54$ мкм. Клітини проміжної зони розміщувалися переважно у стовпчиках паралельно центральній вісі кістки, але на ділянках утворювали скупчення, що нагадували великі ізогенні групи, характерні для проміжної зони суглобового хряща. Матрикс на таких ділянках мав еозинофільне забарвлення, що також є притаманним суглобовому хрящу, а не епіфізарному. Де-не-де стовпчики були повністю

відсутні або складалися з гіпертрофованих клітин. Зона первинної спонгіози містила велику кількість новоутворених трабекул, які були довшими за попередні, та потовщувалися з утворенням невеликої кількості зв'язків між собою. У зоні вторинної спонгіози кількість трабекул була невеликою, вони розміщувалися поодинокі. Ширина кісткових трабекул знизилась до $68,01 \pm 3,04$ мкм.

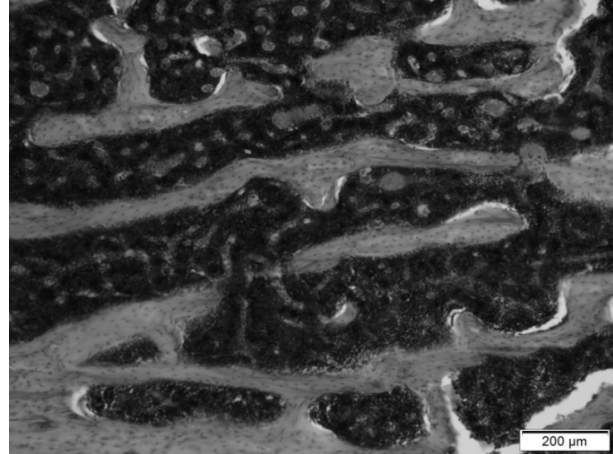


Рис. 1. Зона вторинної спонгіози та кортикальний шар стегнової кістки щура старечого віку на 30 добу після введення алоксану. Кісткові трабекули зі сліпими закінченнями. Зб. 100. Гематоксилін та еозин.

Показники глюкози в крові склали $15,8 \pm 0,3$ ммоль/л. та 28 ммоль/л. в сечі відповідно, що свідчить про розвиток гіперглікемії середнього ступеню важкості.

Також, після введення алоксану у щурів старечого віку відмічено появу гіпертрофованих клітин у проліферативних колонках, що свідчить про пригнічення процесів поділу хондроцитів.

Гістологічний аналіз епіфізарного хряща на 120 добу у щурів старечого віку зберігав характерну структуру, як і у тварин на попередніх термінах (рис. 2а). Ширина епіфізарного хряща становила $172,05 \pm 4,30$ мкм.

Однак, на даному етапі було зафіксовано значне скорочення чисельності кісткових трабекул у зоні первинної спонгіози (рис. 2б). Поодинокі кісткові трабекули у цій зоні розміщувалися на значній відстані одна від одної, були дуже короткими та не утворювали зв'язків між собою. У зоні вторинної спонгіози кількість трабекул була більшою, але вони також розміщувалися на значній відстані, не утворюючи трабекулярну мережу.

Ширина кісткових трабекул змінилась до $65,44 \pm 3,71$ мкм. У процентному співвідношенні ширина кісткових трабекул зменшилась на $7,77\%$.

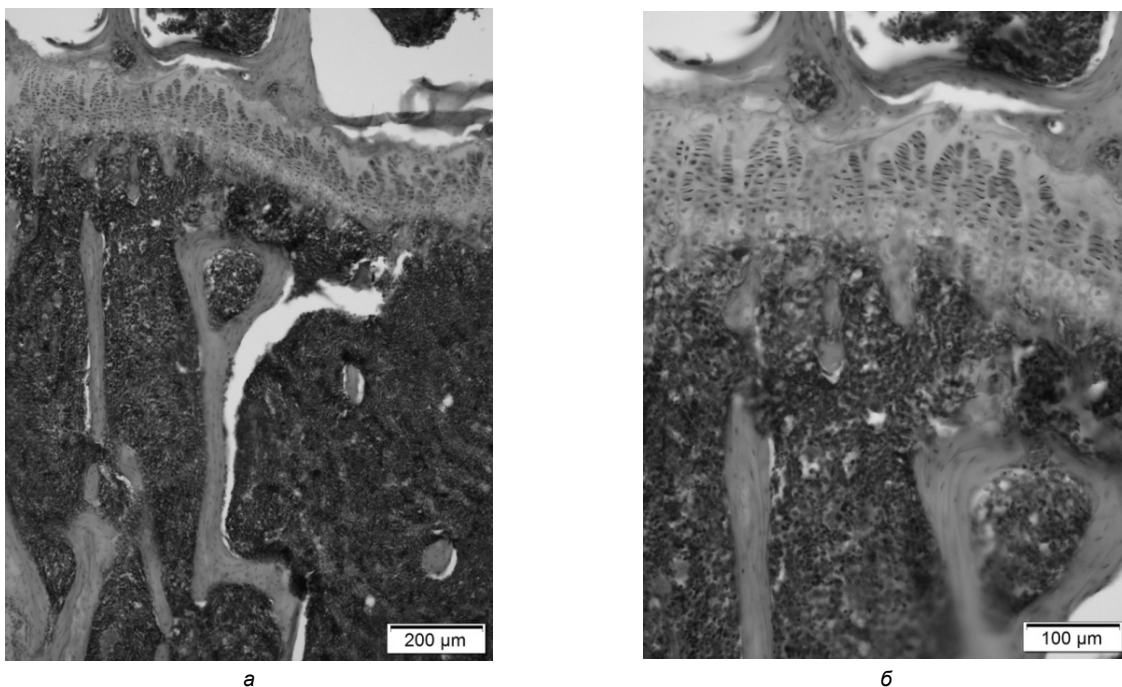


Рис. 2. Фрагмент метафізу дистального відділу стегнової кістки щура старечого віку на 120 добу після введення алоксану. Епіфізарний хрящ (а, б) зі збереженою структурою, зоною первинною та вторинної спонгіози (а). Відсутність кісткових трабекул у зоні первинної спонгіози (а, б). Збільшення: а) 100; б) 200. Гематоксилін та еозин.

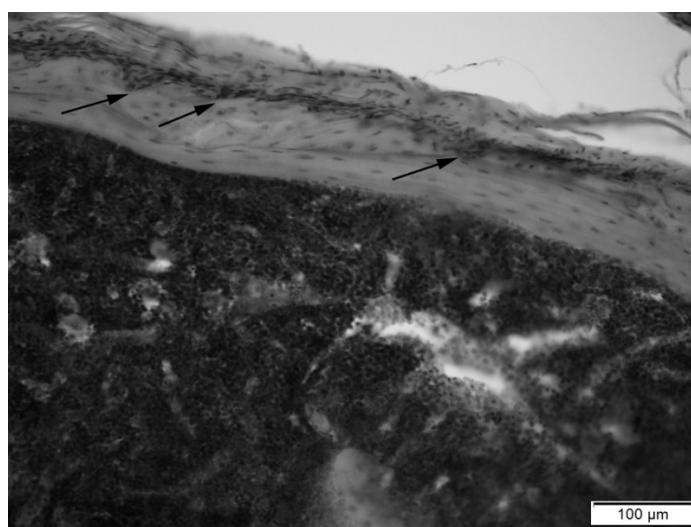


Рис. 3. Кортикальний шар стегнової кістки щура старечого віку на 180 добу після введення алоксану. Резорбція періосту (стрілки). Відсутність кісткових трабекул вторинної спонгіози. Зб. 200. Гематоксилін та еозин.

У кортикальному шарі виявлено виражену резорбцію періосту, що призвело до його потоншення. Встановлено зниження щільності остеоцитів. На ділянках матрикс періосту мав базофільне забарвлення, що свідчить про його демінералізацію та втрату характерної структури. Траплялися ділянки хрящового матриксу, що також є нехарактерним для кортикального шару та свідчать про зниження міцності.

Вміст глюкози в крові складав $11,1 \pm 0,01$ ммоль/л. та 14 ммоль/л. в сечі відповідно, що свідчить про наявність у щурів гіперглікемії середнього ступеню важкості.

У епіфізарному хрящі на 150-180 добу експерименту було зафіксовано значні порушення

структури. Також спостерігали виражене скорочення чисельності кісткових трабекул у первинній та вторинній спонгіозі.

У кортикальному шарі відзначено його потоншення вірогідно за рахунок резорбції періосту (рис. 3).

Ширина кісткових трабекул зменшилася до $52,97 \pm 2,59$ мкм., що у процентному співвідношенні склало 33,15%.

Виявлені зміни структури губчастої та компактної кістки схожі на встановлені на термін 120 діб у цій віковій групі, однак з більшим проявом на 180 добу.

Показники глюкози в крові становили $11,3 \pm 0,11$ ммоль/л. та 5,5 ммоль/л. в сечі, рівень

гіперглікемії все ще тримався на середньому ступені важкості.

Висновок

Таким чином у результаті гістологічного аналізу встановлено, що алоксан-змодельований діабет викликає зміни як у компактній, так і у губчастій кістковій тканині на всіх термінах спостереження.

Зафіксовано припинення утворення кісткових трабекул, можливо внаслідок загибелі хондроцитів у проліферативній зоні та стоншення кортексу.

Також зафіксовано загибель хондроцитів у проліферативних колонках у епіфізарному хрящі на початку дослідження та терміни 120 та 180 доба. Відомо, що дія інсуліну на хондроцити сприяє їх проліферації, диференціації та формуванню ними хрящового матриксу [5]. Встановлене поступове зниженням чисельності кісткових трабекул губчастої кістки, можливо є результатом зниження рівня інсуліну та реакції хондроцитів на це. Також встановлене повільне потоншенням кортикального шару протягом усього дослідження, внаслідок резорбції періосту кортикального шару. Максимальний прояв структурних змін ми спостерігали на кінець експерименту (180 діб).

Протягом всього експерименту рівень глюкози в крові та сечі був збільшений у декілька раз. На початкових етапах рівень глюкози знаходився на досить високому рівні, а після 120 доби по-

казники глюкози дещо знизились до середнього рівня важкості і залишилися такими до кінця експерименту.

Перспективи подальших досліджень

В подальшому планується порівняти ступінь структурних змін довгих трубчастих кісток щурів у віковому аспекті за умов індукованої гіперглікемії.

Література

1. Gritsuk MI. Porivnalna charakteristika eksperimental'nuh modelej tsukrovogo diabētu [Comparative characteristics of experimental models of diabetes mellitus]. Svit medutsunu ta biologii. 2014; 2(44):199-202. [Ukrainian]
2. Evropejs'ka konventsija pro zahyst hrebetnyh tvaryn, sho vykorystovujut'sa dlya doslidnyh ta inshyh naukovyh tsilej. Strasburg, 18 bereznya 1986 roku: ofitsijnyj pereklad [Convention for the protection of vertebrate animals used for research and other scientific purposes. Strassburg, 18 March 1986: Official translation]. Verkhovna Rada of Ukraine. Official website. Available from: http://zakon.rada.gov.ua/cgi-bin/laws/main.cgi?nreg=994_137.
3. Zakon Ukrainy № 3447-IV vid 21.02.2006 «Pro zahyst tvaryn vid zhorstokogo povodzhennja» (Statyja 26). [Ukrainian]
4. Kaminskij AV. Saharnyj Diabet chast 1. Nprostye voprosy diagnostiki [Diabetes mellitus part 1. Difficult questions diagnostics]. International Endocrinological Journal. 2012; 3(43).
5. Kuzishyn OV. Biohimiya tsukrovogo liabetu: 1 typu. Teoretychna chastyna [Biochemistry of Type 1 diabetes. Theoretical part]. Medychna himiya. 2010; 1:74-102.
6. Raisingani M, Preneet B, Kohn B, Yakar S. Skeletal growth and bone mineral acquisition in type 1 diabetic children; abnormalities of the GH/IGF-1 axis. Growth Hormone & IGF Research. 2017; 34:13-21.
7. Rubin MR. Bone cells and bone turnover in diabetes mellitus. Current osteoporosis report. 2015; 13(3):186-191.
8. Jiao H, Xiao E, Graves DT. (2015). Diabetes and its effect on bone and fracture healing. Current osteoporosis reports. 2015; 13(5):327-335.

Реферат

МИКРОСКОПИЧЕСКОЕ СТРОЕНИЕ И МОРФОМЕТРИЧЕСКИЕ ПОКАЗАТЕЛИ ДЛИННЫХ ТРУБЧАТЫХ КОСТЕЙ КРЫС СТАРЧЕСКОГО ВОЗРАСТА С ИНДУЦИРОВАННОЙ ГИПЕРГЛИКЕМИЕЙ
Понырко А.А.

Ключевые слова: аллоксан, сахарный диабет, длинные трубчатые кости, морфометрия, эпифиз, метафиз, микроскопическое строение.

Исследования последних лет показали, что больные сахарным диабетом очень часто имеют патологические изменения опорно-двигательного аппарата. Говоря о развитии патологических изменений в костной ткани под влиянием гипергликемии, нужно отметить, что многие аспекты данной проблемы остаются до сих пор невыясненными, а именно частота повреждений костной, но до конца изучен механизм снижения минеральной плотности костей. Данная статья посвящена обсуждению влияния гипергликемии на состояние длинных трубчатых костей. Целью нашего эксперимента было исследование структурных изменений длинных трубчатых костей крыс старческого возраста обоих полов при индуцированной гипергликемии, крысы находились в эксперименте с 30 до 180 сутки. В ходе эксперимента были применены различные методы исследований. Для гистологического анализа мы брали бедренные кости крыс. Фиксировали в 10% забуференном фосфатным буфером формалине в течение суток. Декальцинировали в 10% растворе муравьиной кислоты, полученный материал заливали в парафин. В результате исследования было выявлено постепенное истончение кортикального слоя у крыс старческого возраста, что является существенным ввиду того, что клинически установлено возрастание риска перелома шейки бедренной кости в индивидуумов с сахарным диабетом I типа. Уровень глюкозы в крови на протяжении всего эксперимента был достаточно высок, что говорит о развитии хронической гипергликемии. Анализируя данные о влиянии гипергликемии на ростовые показатели костей и сопоставляя эти показатели с контролем, можно говорить о задержке продольного роста костей. Результаты и сроки эксперимента показывают, что степень полученных изменений зависит от продолжительности эксперимента.

Summary

MICROSCOPIC STRUCTURE AND MORPHOMETRIC PARAMETRES OF LONG TUBULAR BONES OF SENILE RATS WITH INDUCED HYPERGLYCEMIA

Ponyrko A.A.

Key words: alloxan, diabetes mellitus, long tubular bones, morphometry, epiphysis, metaphysis, microscopic structure.

Recent studies have shown that patients with diabetes mellitus are found very often to have pathological changes in the musculoskeletal system. Discussing the development of pathological changes in the bone tissue due to hyperglycemia, it should be noted that many aspects of this problem are still unexplained, and in particular the frequency of bone damage varying in a fairly wide range, the mechanism of reducing bone mineral density that leads to the occurrence of frequent fractures. This article discusses the effects of hyperglycemia on the state of long tubular bones. The goal of our experiment was to study the structural changes in the long tubular bones of senile rats of both sexes with induced hyperglycemia. The period the rats were included into the experiment ranged from 30 to 180 days. During the experiment, various research methods were applied. To perform the histological analysis, we took rat femurs and fixed them in 10% phosphate buffered formalin for 24 hours. Then samples were decalcified in 10% formic acid solution, the materials obtained were embedded in paraffin. The study revealed a gradual thinning of the cortical layer in senile rats that is of great importance due to the fact that there is clinically confirmed increased risk of femoral neck fracture in individuals with type II diabetes. The level of blood glucose throughout the experiment was rather high that indicates the development of chronic hyperglycemia. Having analyzed the data on the effect of hyperglycemia on bone growth parameters and comparing these indicators with the control, we can suggest a delay in longitudinal growth of bones. The results and timing of the experiment show that the degree of changes obtained depends on the duration of the experiment.