



УКРАЇНА

(19) UA (11) 51930 (13) U
(51) МПК (2009)
A61B 17/00

МІНІСТЕРСТВО ОСВІТИ
І НАУКИ УКРАЇНИ

ДЕРЖАВНИЙ ДЕПАРТАМЕНТ
ІНТЕЛЕКТУАЛЬНОЇ
ВЛАСНОСТІ

ОПИС ДО ПАТЕНТУ НА КОРИСНУ МОДЕЛЬ

видається під
відповідальність
власника
патенту

(54) СПОСІБ АБДОМІНОПЛАСТИКИ

1

2

(21) u201000480

(22) 19.01.2010

(24) 10.08.2010

(46) 10.08.2010, Бюл.№ 15, 2010 р.

(72) ЛИСЕНКО БОРИС ПИЛИПОВИЧ, ЛИСЕНКО
РУСЛАН БОРИСОВИЧ

(73) ВИЩИЙ ДЕРЖАВНИЙ НАВЧАЛЬНИЙ ЗАКЛАД
УКРАЇНИ "УКРАЇНСЬКА МЕДИЧНА СТОМАТОЛО-
ГІЧНА АКАДЕМІЯ"

(57) Спосіб абдомінопластики, що включає дерма-
толіпектомію з видаленням надлишку перерозтяг-

нутої шкіри, підшкірної клітковини та жирового "ви-
сячого фартуха" живота, старого післяопераційно-
го рубця "якореподібним" розрізом, який **відрізня-**
ється тим, що використовують два V-подібних
розрізи по нижньому краю рани, симетрично з
обох боків від середньої лінії, чим досягається
більш адекватне співставлення верхнього та ниж-
нього клаптів шкіри, кращий косметичний ефект,
краще загоєння післяопераційної рани.

Запропонований спосіб відноситься до галузі
медицини, а саме до хірургії і може бути викорис-
таний при хірургічному лікуванні ожиріння, вентра-
льних гриж, у пластичній та естетичній хірургії.

Відомо декілька способів абдомінопластики. У
хворих із абдомінальним типом ожиріння, вираз-
ною нижньою жировою складкою живота, мезо- та
гіпогастральною локалізацією грижових воріт ви-
користовують "якореподібне" висічення надлишку
перерозтягнутої шкіри, підшкірної клітковини та
жирового "висячого фартуха" живота з видален-
ням старого післяопераційного рубця у мезо- та
гіпогастрій. При зшиванні рани після цього розрізу
утворюється Т-подібний рубець [Жебровский В.В.,
Ильченко Ф.Н. Атлас операций при грыжах живо-
та. - Симф.: Элиньо, 2005. -315с.].

Однак цей спосіб абдомінопластики має недо-
статній ступінь ефективності, обумовлений не
співпаданням довжини ліній розрізів у ділянці вер-
хнього та нижнього клаптів. Часто, незважаючи на
всі попередні вимірювання (з урахуванням індиві-
дуальної мобільності підшкірної основи) величини
майбутніх розрізів, нижній край рани виявляється
довшим, а при зшиванні різних за довжиною країв
рани на довшому завжди утворюються "лишки"
шкіри.

Найбільш близьким до запропонованого є спо-
сіб абдомінопластики за Берсоном [Валенберг
А.М. Справочник по косметической хирургии. - М.:
Книга, 1986. - 254 с.]. Особливістю його є наяв-
ність V-подібного розрізу довжиною 5-7 см в ниж-
ній частині по серединній лінії Т-подібного розрізу,

гострий кут якого починається зразу над лоном.
При зшиванні рани після розрізу за Берсоном
утворюється хрестоподібний рубець.

Ключовим недоліком способу є те, що при
зшиванні в центрі одночасно чотирьох мобілізова-
них клаптів шкіри значно порушується кровообіг їх
і це може призвести до ішемії та навіть некротич-
них змін шкіри в цій ділянці.

У основу корисної моделі поставлене завдан-
ня розробити спосіб абдомінопластики, шляхом
удосконалення відомого, досягти більш адекватно-
го співставлення верхнього та нижнього країв рани
під час дерматоліпектомії передньої черевної стінки
та запобігти некротичним змінам у ділянці рани.

Поставлене завдання вирішують створенням
способу абдомінопластики, що включає дермато-
ліпектомію з видаленням надлишку перерозтягну-
тої шкіри, підшкірної клітковини та жирового "ви-
сячого фартуха" живота, старого післяопераційного
рубця "якореподібним" розрізом, який, згідно кори-
сної моделі, відрізняється використанням двох V-
подібних розрізів по нижньому краю рани, симет-
рично з обох боків від середньої лінії, завдяки чо-
му створюється можливість найбільш оптимально-
го співставлення верхнього та нижнього країв
рани.

Запропонований спосіб абдомінопластики
схематично зображено на Фіг., де:

1. - "якореподібний" розріз передньої черевної
стілки;
2. - V-подібні розрізи по нижньому краю рани;

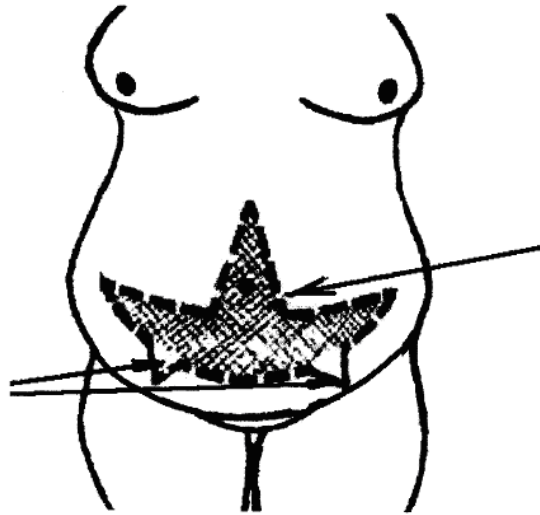
(19) UA (11) 51930 (13) U

Запропонований спосіб здійснюють наступним чином:

Проводиться "якореподібний" розріз у мезо- та гіпогастрій, цю включає дерматоліпектомію з видаленням старого післяопераційного рубця, надлишку перерозтягнутої шкіри, підшкірної клітковини та жирового "вісячого фартуха" живота (1). Ушивається підшкірна клітковина із фасцією рани по серединній лінії. Виконуються два V-подібні розрізи на нижньому краю рани, симетрично з обох боків від середньої лінії (2). Розміри цих V-

подібних розрізів на нижньому краю операційної рани моделюються індивідуально після зшивання підшкірної основи із фасцією в гіпогастрії та перед ушиванням шкіри.

Запропонований спосіб абдомінопластики використовується для забезпечення висічення частини жирової клітковини та шкіри передньої черевної стінки, що застосовують в пластичній, естетичній хірургії, при лікуванні гриж живота та ожиріння.



Фіг.