УДК 616.314.21/.22

ФУНКЦИОНАЛЬНОЕ СОСТОЯНИЕ ЗУБОЧЕЛЮСТНОЙ СИСТЕМЫ У БОЛЬНЫХ С ВТОРИЧНЫМИ ДЕФОРМАЦИЯМИ ЗУБНЫХ РЯДОВ

Дворник В.Н., Кузь В.С.
Высшее государственное учебное заведение Украины «Украинская медицинская стоматологическая академия» г. Полтава

В статье освещены вопросы возникновения вторичных деформаций зубных рядов, представлены особенности клинических изменений в зубочелюстной системе при данной патологии. На основе сравнительной оценки функционального состояния жевательных мышц установлена степень указанных изменений по сравнению с нормой.

Ключевые слова: зубочелюстная система, вторичные деформации, функциональная характеристика.

Актуальность темы

Частичное отсутствие зубов – распространенная патология зубочелюстной системы, которая, по мнению большинства исследователей, служит причиной развития деформаций зубных рядов и прикуса.

Нарушение непрерывности зубных рядов вызывает их перестройку сначала в области дефекта, а затем по всему зубному ряду и во всей зубочелюстной системе в целом. При деформации зубных рядов и прикуса зубочелюстную систему следует рассматривать как находящуюся в патологическом состоянии.

При данной патологии может наблюдаться зубоальвеолярное удлинение, изменение окклюзионной кривой, перемещение зубов (корпусное, с наклоном). Отсутствие контактных пунктов в зубных рядах ведет к постепенному перемещению зубов в мезиальном направлении, происходит смещение зубов-антагонистов (феномен Попова-Годона). Нарушается окклюзионная кривая, что ведет со временем к блокированию артикуляционных движений нижней челюсти (замок). Если не провести своевременное ортопедическое лечение, то в дальнейшем происходит сагиттальное смещение нижней челюсти, снижение высоты нижнего отдела лица, нарушение функции ВНЧС, развивается синдром Костена.

При вторичных деформациях наблюдаются нарушения гемодинамики (при перегрузке присутствующих зубов сосуды находятся в расширенном состоянии, что затрудняет венозный отток; при перегрузке в области отсутствующих антагонистов – в суженном состоянии, что значительно снижает регионарное кровоснабжение), изменения в пульпе зубов, не имеющих антагонистов (проявляется снижением электровозбудимости пульпы по сравнению с одноименными интактными зубами, которые сберегли свою функцию, причем она уменьшается пропорционально увеличению срока потери антагонистов и не зависит от возраста пациента), также встречается функциональная недостаточность пародонта, что проявляется компенсированным, суб- и декомпенсированным сосояниями.

Особое внимание необходимо уделить изменениям в жевательной мускулатуре, которые зависят от количества сохраненных окклюзионных контактов. Такие изменения можно проследить при изучении состояния мышц путем электромиографии (метод определения биопотенциалов жевательной мускулатуры). Так, при нормальном функционировании зубочелюстной системы (интактный зубной ряд) на электромиограмме четко видны чередования всплесков активности с периодами покоя, а при анализе электромиограмм можно увидеть, что амплитуда жевательных движений не превышает в среднем 800 мкВ, время активности практически совпадает с временем покоя, а коэффициент активности «К» приближается к 1.

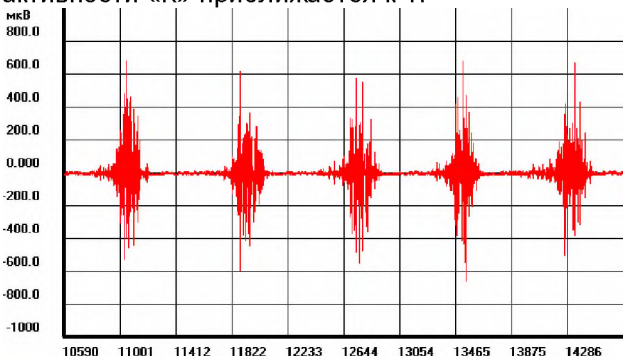

Число жевательных движений 5
Максимальное значение (мкВ) 683.93
Минимальное значение (мкВ) -654.62
Среднее значение (мкВ) 669.27
Частота заполнения (Гц) 264.81
Время активности (мс) 410.66
Время покоя (мс) 404.93
Коэффициент активности 1.01

При патологии зубочелюстной системы на электромиограмме на стороне дефекта нет четкого чередования всплесков активности с периодами покоя, причем время активности гораздо выше времени покоя, амплитуда жевательных движений уменьшается до 200-300 мкВ, а коэффициент активности «К» увеличивается до 3 единиц и выше. На здоровой стороне при электроммиографических исследованиях наблюдается перегрузка жевательной мускулатуры, по сравнению с нормой.

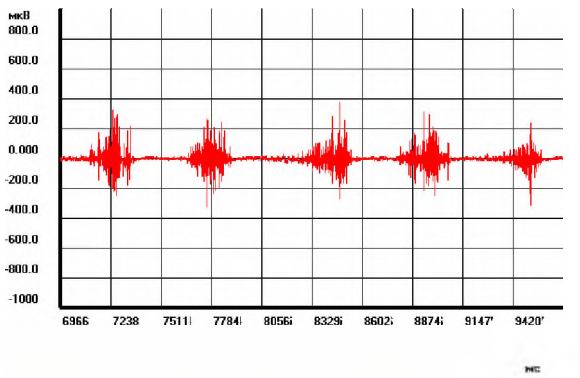

Число жевательных движений 5
Максимальное значение (мкВ) 376.16
Минимальное значение (мкВ) -327.31
Среднее значение (мкВ)
Время активности (мс) 261.58
Время покоя (мс) 291.63
Частота заполнения (Гц) 257.16
Коэффициент активности 1.95

Это свидетельствует о дисфункции жевательных мышц, что может привести к тяжелым изменениям в челюстно-лицевой области.

Выводы

Профилактическое направление современного развития стоматологии обязывает проводить протезирование в возможно более ранние сроки. Профилактика заключается в предупреждении функциональной перегрузки пародонта зубов, функциональной перегрузке ВНЧС и жевательных мышц. Лечебные мероприятия заключаются в нормализации окклюзионных отклонений, устранении блокирования движений нижней челюсти, нормализации функции височно-нижнечелюстного сустава, создании условий для изготовления рациональной конструкции протеза.

Литература

1. Гаврилов Е.И. Деформации зубных рядов. – М.: Медицина, 1984. - 91 с.
2. Король М.Д. Вторинні деформації зубних рядів. – Полтава, 2003. – 104 с.
3. Карпенко Н.И. Устранение вторичных деформаций окклюзионной поверхности зубных рядов перед протезированием: дис. на получение науч. степени канд. мед. наук.: специальность 14.00.21 «Стоматология» – Калинин, 1968. – 297 с.
4. Пономарева В.А. Перестройка зубочелюстной системы при образовании зубочелюстных деформаций после частичной потери зубов и подготовка полости рта к протезированию (клинико-эксперим. исслед.): дис. на соискание ученой степени доктора мед. наук.: специальность 14.00.21 «Стоматология» – М.,1968. – 354 с.
5. Рубинов И.С. Физиологические основы стоматологии. – [2-е изд., испр. и доп.]. –Л., 1970. – 334 с.

Реферат

ФУНКЦІОНАЛЬНИЙ СТАН ЗУБОЩЕЛЕПНОЇ СИСТЕМИ У ХВОРИХ З ВТОРИННИМИ ДЕФОРМАЦІЯМИ ЗУБНИХ РЯДІВ
Дворник В.М., Кузь В.С.
Ключові слова: зубощелепна система, вторинні деформації, функціональна характеристика.
У статті висвітлені питання виникнення вторинних деформацій зубних рядів, представлені особливості клінічних змін в зубощелепній системі при даній патології. На підставі порівняльної оцінки функціонального стану жувальних м'язів встановлена ступінь вказаних змін в порівнянні з нормою.

Summary

FUNCTIONAL CONDITION OF DENTO-MAXILLARY SYSTEM IN PATIENTS WITH SECONDARY DENTITION DEFORMITIES
Dvornik V.N., Kuz' V.S.
Key words: dentition, dento-maxillary system, masticatory muscles.
The paper throws light upon the problems referring to the occurrence and the development of dentition deformities and represents the peculiar clinical changes in the dento-maxillary system under the pathology. Comparative assessment of functional condition of masticatory muscles allows to establish the intensity of above mentioned changes in comparison with normal.