

МОРФОМЕТРИЧНА ХАРАКТЕРИСТИКА СТРУКТУРНИХ ЕЛЕМЕНТІВ СЛИЗОВОЇ ОБОЛОНКИ ЛОБОВОЇ ПАЗУХИ ЛЮДИНИ В НОРМІ ТА ПРИ ХРОНІЧНОМУ ФРОНТИТІ

Вищий державний навчальний заклад України

«Українська медична стоматологічна академія» (м. Полтава)

romasurgeon@gmail.com

Робота є фрагментом планової науково-дослідної роботи кафедри ВДНЗ України «Українська медична стоматологічна академія» м. Полтава за темою «Розробка нових медичних технологій в діагностиці та лікуванні патології верхніх дихальних шляхів», № державної реєстрації 2301020. Автор є співвиконавцем даної роботи.

Вступ. Хронічні запальні процеси слизової оболонки носа, приносних пазух належать до найпоширеніших хвороб верхніх дихальних шляхів, кількість яких зростає як у абсолютних цифрах, так й у відсотках від загальної ЛОР-патології [3-5].

Запальні процеси у лобовій пазусі мають власні особливості перебігу, оскільки цей синус є відносно замкненою порожниною з малою концентрацією кисню. Це сприяє росту анаеробів із пригніченням нормальної мікрофлори [11]. При цьому відмічається порушення мукоциліарного транспорту, що викликає низку безповоротних змін: збільшення кількості келихоподібних клітин, плоскоклітинну метаплазію респіраторного епітелію та атрофічні зміни епітелію в умовах пластичної недостатності регенераторного процесу при виражених склеротичних змінах власної пластинки [1,10]. При запальних змінах слизової оболонки має порушення імунологічного гомеостазу, метаболічний ацидоз призводить до пригноблення дії лізоциму [9]. За даними електронної мікроскопії у хворих із неускладненим фронтитом та наявністю локального больового симптому, завжди є морфологічні зміни запальної реакції, а клітини слизової оболонки (мукоцити) не секретують білкових гранул, а при відсутності локального больового симптому відбувається активна секреція білкових гранул [2,7,8].

Мета дослідження – провести аналіз змін метричних показників структурних елементів слизової оболонки лобової пазухи людини в нормі та при хронічному фронтиті.

Об'єкт і методи дослідження. Матеріалом дослідження була слизова оболонка 10 лобових пазух людей обох статей віком від 22 до 86 років, які померли від причин, не пов'язаних з патологією приносних пазух, згідно з міжнародними нормами проведення біологічних досліджень та 7 біопсійних зразків, отриманих при виконанні оперативних втручань ураженого фронтального синусу.

Матеріал фіксували в 10% нейтральному формаліні, після класичної проводки готувались парафінові блоки, фрагменти слизової оболонки лобової пазухи орієнтувались так, щоб зріз проходив через всі шари. Виготовлялись гістологічні зрізи товщиною 4-5 мкм,

які фарбували гематоксиліном і еозином та гематоксиліном Майєра.

Морфометричні дослідження проводили використовували мікроскоп з цифровою мікрофотонасадкою фірми Olympus C 3040-ADU з адаптованими для даних досліджень програмами (Olympus DP – Soft, ліцензія № VJ285302, VT310403, 1AV4U13B26802) та BIOREX 3 (серійний номер 5604).

Статистичну обробку результатів проводили з використанням пакету статистичних програм Statistica v.6.1 (Statistica Inc. USA), «Biostat» і MS Excell. Відмінності між групами встановлювали з використанням непараметричного критерію Манна-Утні-Вілкоксона. Достовірними вважали відмінності з рівнем значущості більше 95% ($p < 0,05$).

Результати дослідження та їх обговорення.

При вивченні гістологічних препаратів слизової оболонки лобової пазухи встановлено, що вона була побудова з епітеліального шару, який розташовувався на власній пластинці. Під слизовою оболонкою візуалізувалась підслизова основа в якій розташовувались елементи гемомікроциркуляторного русла, нервові волокна та лімфатичні судини. Серед елементів гемомікроциркуляторного русла візуалізувались: артеріоли, капіляри і венули. Залозистий компонент слизової оболонки лобової пазухи був представлений ацинарними відділами, які продукують білковий і слизовий секрет та системою протоків.

Морфометрично визначали в білкових та змішаних кінцевих відділах: висоту епітеліоцитів; зовнішній діаметр ацинусів; діаметр протоків. В судинах мікроциркуляторного русла вимірювали зовнішній діаметр артеріол, капілярів і венул.

В білкових кінцевих відділах на гістологічних препаратах які не пов'язані з патологією лобової пазухи висота епітеліоцитів в середньому складала $69,71 \pm 4,21$ мкм. Зовнішній діаметр білкових кінцевих відділів в середньому становив $258,78 \pm 7,39$ мкм. Середній діаметр периацинарної протоки в середньому складав $149,41 \pm 6,08$ мкм. Середній діаметр периацинарних мікросудин, розташованих навколо білкових кінцевих відділів, становив для: артеріол – $65,36 \pm 4,45$; капілярів – $28,36 \pm 1,08$; вену $81,61 \pm 6,22$.

В змішаних кінцевих відділах в нормі висота епітеліоцитів в середньому складала $180,82 \pm 5,64$ мкм. Зовнішній діаметр змішаних кінцевих відділів в середньому становив $483,44 \pm 18,87$ мкм. Середній діаметр периацинарної протоки в середньому складав $81,07 \pm 4,08$ мкм. Середній діаметр периацинарних мікросудин, розташованих навколо змішаних кінцевих

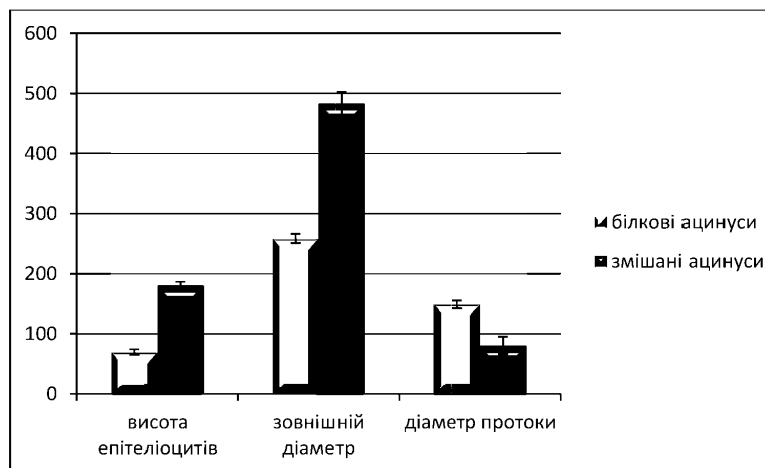


Рис. 1. Порівняльна характеристика метричних показників структурних елементів серозних та змішаних кінцевих відділів.

відділів, становив для: артеріол – $66,45 \pm 4,56$; капілярів – $30,58 \pm 1,02$; венул $90,95 \pm 3,07$.

При порівнянні морфометричних показників структурних компонентів білкових та змішаних кінцевих відділів залозистого компоненту слизової оболонки лобової пазухи встановлені чіткі відмінності. Так середня висота ацинарних епітеліоцитів білкових ацинусів майже в 2,6 рази менша від таких розмірів змішаних ацинарних епітеліоцитів. Середній розмір зовнішнього діаметру змішаних ацинусів в 1,9 рази перебільшував такий же показник в білкових кінцевих відділах. Середній діаметр периацinarної протоки навпаки в змішаних кінцевих відділах був в 1,8 рази меншим ніж в білкових кінцевих відділах. Порівняльна характеристика метричних показників структурних елементів серозних та змішаних кінцевих відділів наведена на **рисунку 1**.

При порівнянні морфометричних показників середнього діаметру елементів гемомікроциркуляторного русла периацinarних мікросудин навколо білкових і змішаних ацинусів

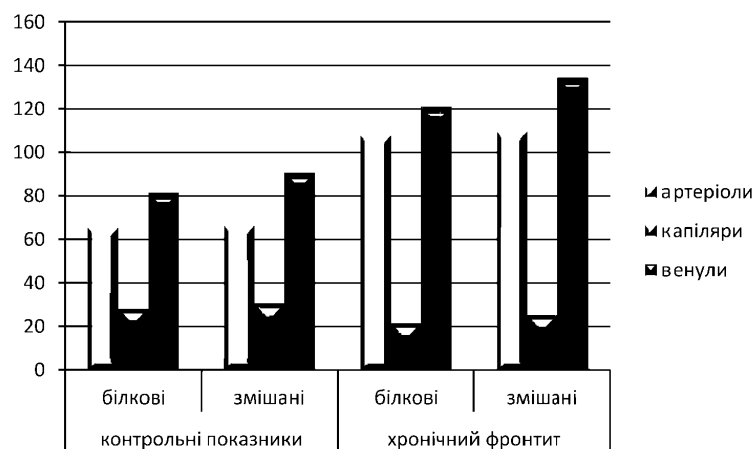


Рис. 3. Морфометричні зміни середнього діаметру елементів гемомікроциркуляторного русла при хронічному фронтиті у порівнянні з контрольними показниками.

встановлено, що ці показники наближаються один до одного і достовірної різниці при $p < 0,05$ не спостерігається. Це свідчить, що периацinarні мікросудини мають практично однакові (в межах достовірної похибки) середні розміри, і гістологічно класичну будову, що потрібно враховувати при аналізі таких показників при хронічному фронтиті. Дані щодо середніх розмірів периацinarних мікросудин наведені на **рисунку 2**. Отримані дані метричних показників структурних компонентів слизової оболонки лобової пазухи людини не пов'язані з патологією приносних пазух є контрольними для аналізу морфометричних змін цих же структурних компонентів при хронічному фронтиті.

Класичною ознакою запального процесу є судинна реакція. Так при хронічному фронтиті елементи гемомікроциркуляторного русла реагу-

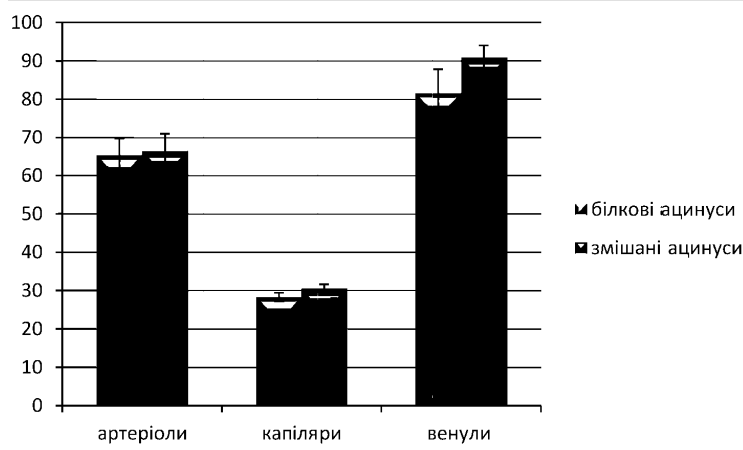


Рис. 2. Порівняльна характеристика метричних показників середнього діаметру периацinarних мікросудин серозних та змішаних кінцевих відділів.

вали по-різному. Середній діаметр периацinarних артеріол як білкових так і змішаних кінцевих відділів достовірно при $p < 0,05$ збільшився в середньому в 1,6 разів. Це свідчить, що приток крові до кінцевих відділів, які безпосередньо виробляють серозний та мукоїдний секрет збільшено. Середній діаметр капілярів білкових і змішаних ацинусів достовірно при $p < 0,05$ зменшився в 1,2 рази, що свідчить про їх спазмування і наслідком чого є утруднення переходу крові з артеріального в венозне русло. Середній розмір венул теж був достовірно збільшеним при $p < 0,05$ майже в 1,4 рази, у порівнянні з контрольними показниками. Така судинна реакція свідчить, що утруднений кровообіг у слизовій оболонці лобової пазухи відбувається за рахунок спастичних капілярних реакцій і дилатційних реакцій з боку артеріол та

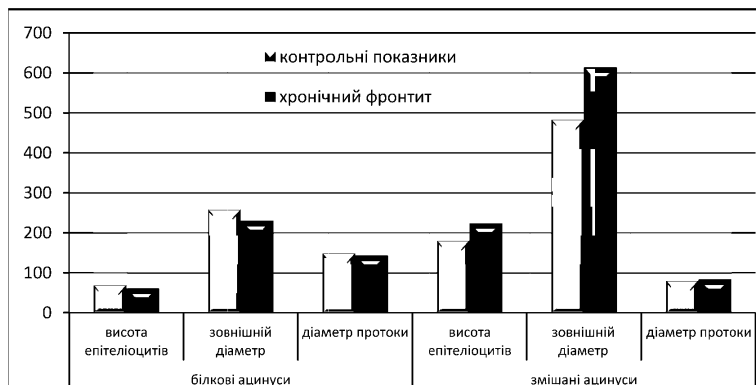


Рис. 4. Морфометричні зміни структурних елементів залозистого компоненту слизової оболонки лобової пазухи людини при хронічному фронтиті у порівнянні з контрольними показниками.

венул. Дані морфометричні зміни наведені на **рисунку 3**.

Поряд з судинною реакцією у відповідь на хронічний запальний процес відбуваються зміни і у залозистому компоненті слизової оболонки лобової пазухи людини. Так висота епітеліоцитів в білкових ацинусах зменшувалась на 12 % у порівнянні з контрольною групою при $p < 0,05$, а в змішаних ацинусах навпаки збільшувалась на 24 %, що свідчить про зміну профілю секрету у бік мукоїдного. Зовнішній діаметр змішаних ацинусів достовірно збільшувався на 27 %, а білкових зменшувалась на 11 %. Середній діаметр протокової системи змінювався наступним чином:

периацінарні протоки білкових ацинусів не змінювали свого діаметру у порівнянні з групою контролю, а середній діаметр периацінарних протоків змішаних ацинусів збільшувався лише на 4 %. Динаміка морфометричних змін структурних елементів залозистого компоненту слизової оболонки лобової пазухи людини представлена на **рисунку 4**.

Висновок. Таким чином при хронічному фронтиті у порівнянні з контрольною групою морфометрично встановлено, що у відповідь на хронічний запальний процес відбувається судинна реакція, яка проявлялась спастичними капілярними реакціями і дилатційними реакціями з боку артеріол та венул. Залози при хронічному фронтиті реагували зменшеною активністю білкових залоз і підвищеною активністю змішаних залоз які виробляють мукоїдний компонент секрету. На гістологічних препаратах епітеліоцити кінцевих відділів змінювали щільність цитоплазми, а у протоковій системі візуалізувалась велика кількість слизу. Паралельно з им спостерігалось нерівномірне кровонаповнення елементів гемомікроциркуляторного русла і спостерігались діapedезні крововиливи.

Перспективи подальших досліджень. В подальшому планується вивчення імуногістохімічних особливостей структурних елементів слизової оболонки лобових пазух при фронтиті.

Література

- Bykova V.P. Limfoepitelialni orhany v systemi mistsevoho imunitetu slyzovykh obolonok / V.P. Bykova // Arch. patolohiya. – 1995. – № 1. – S. 11-16.
- Volkov A.H. Morfolohichni osoblyvosti slyzovoyi obolonky frontalnykh pazukh. / A.H. Volkov, I.V. Stahnyeva // Tezy. Dok. VII z'yizd Rosiyskoho suspilstva rynolohiyi. Ros rynolohiya. – 2007. – № 2. – S. 15.
- Volodin M.N. Riven smertnosti ta narodzhuvanosti v Rosiyskiy Federatsiyi / N.N. Volodin // Pediatriya. – 2006. – № 1. – S. 5-8.
- Deryuhina O.V. Otorinolarynholohiya na rubezhi tysyacholit / O.V. Deryuhina, F.M. Chumakov, L.Yu. Musatenko // 16-y z'yizd otorinolarynholohiv Rosiyskoyi Federatsiyi: materialy. – Sochi, 2001. – S. 549-553.
- Kazakovtsev V.P. Rozrobka rekomendatsiy shchodo zmenshennya zahvoryuvanosti Omskoho naselennya z khronichnymy zahvoryuvannyamy slyzovoyi obolonky nosa, pry nosovykh pazukh ta hlotky / V.P. Kazakovtsev, O.M. Kulykova, Yu. Anokhin // Fundamentalni doslidzhennya. – 2013. – № 7-1. – S. 96-100.
- Pronina O.M. Rehionalni osoblyvosti zaloz slyzovoy obolobolinky lobovoy pazukhy lyudyni / O.M. Pronina, S.I. Serbin, G.A. Eroshenko [ta in.] // Visnik problem biolohiyi ta medytsyny. – 2012. – № 2, T. 2 (93) – S. 212-215.
- Stahnyeva I.V. Osoblyvosti klinichnoho perebihu frontytu v suchasnykh umovakh. Stahnyeva / I.V. Stahnyeva // Avtoreferat. dys Mozhna mylo nauk. – Sankt-Peterburh, 2008. – S. 24.
- Stahnyeva I.V. Morfolohichni doslidzhennya frontalnykh pazukh / I.V. Stahnyeva // Mat. 55-ya Konf. molodi vcheni otolinolarni. – rosiyskyy otolinolar. – 2008. – № 1. – S. 136-142.
- Ogino S. Nasal mucociliary clearance in patients with upper and lower respiratory diseases / S. Ogino, M. Nose, M. Irifune [et al.] // ORL J Otorhinolaryngol Relat Spec. – 1993. – Vol. 55, № 6. – P. 352-355.
- Proctor D.F. The nose-upper airway physiology and the atmospheric environment / D.F. Proctor, I. Andersen // Amsterdam: Elsevier Biomedical Press, 1982. – P. 72-75.
- Traserra-Parareda J. Patologia de la sinusitis / J. Traserra-Parareda // Rev. Laryng., Otol., Rhinol. – 1983. – V. 104, № 1. – P. 39-43.

УДК 611.216.2+616.216.2-002]-018.25-07

МОРФОМЕТРИЧНА ХАРАКТЕРИСТИКА СТРУКТУРНИХ ЕЛЕМЕНТІВ СЛИЗОВОЇ ОБОЛОНКИ ЛОБОВОЇ ПАЗУХИ ЛЮДИНИ В НОРМІ ТА ПРИ ХРОНІЧНОМУ ФРОНТИТІ

Лобурець А. В.

Резюме. Проведене морфометричне дослідження структурних елементів слизової оболонки лобової пазухи людини в нормі та при хронічному фронтиті. Матеріалом були слизові оболонки, отримані від трупів людей, що померли з причин, не пов'язаних з патологією при носових пазух та біопсійний матеріал, отриманий при операціях на лобовій пазусі. Було встановлено, що при хронічному фронтиті у порівнянні з контрольною групою морфометрично встановлено, що у відповідь на хронічний запальний процес відбувається судинна реакція, яка проявлялась спастичними капілярними реакціями і дилатційними реакціями з боку артеріол та венул. Залози при хронічному фронтиті реагували зменшеною активністю білкових залоз і підвищеною активністю змішаних залоз які виробляють мукоїдний компонент секрету. На гістологічних препаратах епітеліоцити кінцевих відділів

змінювали щільність цитоплазми, а у протоковій системі візуалізувалась велика кількість слизу. Паралельно з цим спостерігалось нерівномірне кровонаповнення елементів гемомікроциркуляторного русла і спостерігались діапедезні крововиливи.

Ключові слова: слизова оболонка, лобова пазуха, морфометрія.

УДК 611.216.2+616.216.2-002]-018.25-07

МОРФОМЕТРИЧЕСКАЯ ХАРАКТЕРИСТИКА СТРУКТУРНЫХ ЭЛЕМЕНТОВ СЛИЗИСТОЙ ОБОЛОЧКИ ЛОБНОЙ ПАЗУХИ ЧЕЛОВЕКА В НОРМЕ И ПРИ ХРОНИЧЕСКОМ ФРОНТИТЕ

Лобурец А. В.

Резюме. Проведено морфометрическое исследование структурных элементов слизистой оболочки лобной пазухи человека в норме и при хроническом фронтите. Материалом были слизистые оболочки, полученные от трупов людей, умерших по причинам, не связанным с патологией приносных пазух и биопсийный материал, полученный при операциях на лобной пазухе. Было установлено, что при хроническом фронтите по сравнению с контрольной группой происходит сосудистая реакция, которая проявлялась спастическими капиллярными и дилатационными реакциями со стороны артериол и венул. Железы при хроническом фронтите реагировали уменьшенной активностью белковых желез и повышенной активностью смешанных желез производящих мукоидный секрет. На гистологических препаратах эпителиоциты конечных отделов меняли плотность цитоплазмы, а в протоковой системе визуализировалось большое количество слизи. Параллельно с этим наблюдалось неравномерное кровенаполнение элементов гемомікроциркуляторного русла и наблюдались диапедезные кровоизлияния.

Ключевые слова: слизистая оболочка, лобная пазуха, морфометрия.

UDC 611.216.2+616.216.2-002]-018.25-07

MORPHOMETRIC CHARACTERISTICS FOR STRUCTURAL ELEMENTS OF HUMAN FRONTAL SINUS MUCOUS MEMBRANE IN NORM AND IN CHRONIC FRONTITIS

Loburets A. V.

Abstract. Chronic inflammatory processes of the nasal mucous membrane and paranasal sinuses are the most common diseases of the upper respiratory airway, which have been increasing in absolute figures, as well as in percentage of total ENT pathology.

The aim of research is to analyze the changes in metric indices of structural elements of human frontal sinus in norm and in case of chronic frontitis.

Object and methods of research. Mucous membrane of 10 frontal sinuses of people aged from 22 to 86 years both sexes, who died from causes which were not associated with paranasal sinus pathology according to international standards for biological research, were investigation material for the study as well as 7 biopsy specimens obtained while performing surgical intervention on affected frontal sinus.

Material was fixed in 10% neutral formalin, paraffin blocks were prepared after classical processing, fragments of the mucous membrane of frontal sinus were oriented so, that the cut passed through all the layers. Histological sections with a thickness of 4–5 μm were made and stained with hematoxylin and eosin as well as Mayer's hematoxylin.

Morphometric studies were carried out using a microscope with digital photomicrographic attachment Olympus C 3040-ADU with the programs adapted for presented studies.

When comparing the morphometric parameters of the average diameter in hemomicrocirculatory bloodflow of periacinar microvessels around protein and mixed acini, it was determined that these values approximated each other and significant difference at $p < 0.05$ was not observed. This indicates that periacinar microvessels have almost the same (within the limits of error tolerance) average size and histologically classical structure, which should be considered when analyzing such indicators in chronic frontitis.

Vascular response is a classical sign of the inflammatory process. Thus, in chronic frontitis, the elements of hemomicrocirculatory bloodflow responded differently. The average diameter of periacinar arterioles of both protein and mixed end parts was significantly increased by an average of 1.6 times at $p < 0.05$. This indicates that the flow of blood to the end parts which directly produce serous and mucoid secret is increased. The average diameter of protein and mixed acini capillaries was significantly decreased by 1.2 times at $p < 0.05$, which indicated their spasms, and resulted in difficulty of blood transfer from arterial to venous bloodflow. The average venule size was also significantly increased at $p < 0.05$ almost by 1.4 times, in comparison with the control parameters. Such vascular response indicates that blood circulation in mucous membrane of the frontal sinus is complicated by spastic capillary responses and dilatation responses from arterioles and venules.

Along with the vascular response to chronic inflammatory process, changes in the glandular component of mucous membrane of human frontal sinus occurred. Thus, the height of epitheliocytes in protein acini decreased by 12% compared to the control group at $p < 0.05$, and in mixed acini, on the contrary, it increased by 24%, indicating the changes in secretion profile toward mucoid. The external diameter of mixed acini increased significantly by 27%, and protein diameter decreased by 11%. The average diameter of the duct system changed as follows: periacinar ducts of protein acini did not change their diameter compared to the control group, and the average diameter of periacinar ducts of mixed acini increased only by 4%.

Thus, it was determined morphometrically, that in chronic frontitis compared to the control group, a vascular response that manifested by spastic capillary and dilational responses of arterioles and venules had occurred in response to a chronic inflammatory process. In chronic frontitis the glands responded with reduced activity of protein glands and increased activity of mixed glands producing mucoid secret. On histological specimens, the epithelial cells of the end parts changed the cytoplasm density, and a large amount of mucus was visualized in the duct system. Along with, irregular blood filling of hemomicrocirculatory bloodflow elements and diapedesis hemorrhages were observed.

Keywords: mucous membrane, frontal sinus, morphometry.

Рецензент – проф. Білаш С. М.

Стаття надійшла 11.08.2017 року