УДК 616.314-76-67.001.8

СТУПІНЬ ЗМІН КІСТКОВОЇ ТКАНИНИ ПРИ СИСТЕМНИХ УРАЖЕННЯХ СКРОНЕВОНИЖНЬОЩЕЛЕПНОГО СУГЛОБА

В. М.Новіков
ВДНЗ України «Українська медична стоматологічна академія», м.Полтава

Кісткова тканина людини протягом життя істотно змінюється і постійно знаходиться в стані регенерації і ремоделювання. Зміни в кістковій тканині можуть виникати внаслідок внутрішніх і зовнішніх дій. Втрата кісткової речовини обумовлює зниження основних функцій кісткової тканини, зокрема, міцності кісток [1].

В даний час рентгенодіагностика не є основним методом для виявлення остеопорозу, але з причини недоступності рентгенівської денсітометрії, кількісної комп'ютерної томографії та інших необхідних досліджень, рентгенодіагностика може виявитися єдино можливою. Важливо реально оцінювати і використовувати можливості цього досить корисного методу. Нерідко в практичній роботі доводиться стикатися з ототожненням підвищеної рентгенологічної прозорості з діагнозом остеопороз [2]. У літературі нам вдалося знайти роботи в цій області досліджень: ступінь вираженості остеопорозу (Smith, Rizek, 1966). Кортикальний індекс (за Barnett, Nordin, 1960). Індекс ключиці (Helela, 1969) Індекс ребра IV або V (Fischer, Hausser, 1969) Індекс Singh (Singh et al., 1970). Індекс Dambaher (Dambaher, 1982). Індекс Saville (Saville, 1967) [4]. В Україні індексна оцінка остеопорозу в альвеолярному відростку проведена І.С.Мащенком (2002) [5]. Проте, оцінки щільності головок СНЩС при нетравматичних поразках ми не зустріли.

Причиною діагностичних труднощів є варіабельність лікарської оцінки рентгенограм, товщини м'яких тканин, укладок, особливостей прояву, якості і чутливості плівки, експозиції і безліч інших чинників [3]. Проте, R-графія є простим і недорогим методом дослідження, що надає важливу діагностичну інформацію, необхідну для вибору правильної лікарської тактики.

Метою роботи було вивчення симетричності проявів уражень кісткової тканини суглобових голівок СНЩС при системних захворюваннях.

Матеріал і методи дослідження. Досліджувались рентгенограми СНЩС, виконані в укладці за Парма. Для дослідження були відібрані 60 парних рентгенограм пацієнтів, які проходили ортопедичне лікування на кафедрі ортопедичної стоматології та імплантології УМСА з приводу різних порушень функцій СНЩС. Всі рентгенограми виконані на дентальному апараті 5Д2 з незмінним режимом зйомки в 50 kV і 7 mA. Після візуальної оцінки і попередньої діагностики всі рентгензнімки оцифровані за допомогою сканера HP scanjet 3570c.

Пацієнти були розділені на групи згідно з нозологічними одиницями: м'язово-суглобова дисфункція, ревматоїдний артрит, деформуючий та склерозуючий артрози (по 25 осіб відповідно). Аналіз протоколу проводився без розділення пацієнтів на групи по статі й віку.

Оцінка рентгенологічної щільності проводилася на рентгенвізіографі Intra-oral X-ray system "Elitys" за допомогою денсітометричної функції програми Trophy Windows Version 5.06. Виміри проводились в одиницях відносної рентгенологічної щільності за Хаусфільдом.

Рис.1 Схема точок виміру оптичної щільності суглобових голівок

У літературі ми не знайшли даних про відмінність рентгенологічної щільності компактної і губчастої речовини суглобових головок СНЩС. Тому нами були запропоновані точки вимірювання: губчасту речовину вимірювали по прямій лінії, що з'єднувала ділянки з видимими дефектами (т.1) і візуально не уражені ділянки (т.2), компактну речовину – в контактній точці (т.5), на верхівці суглобової голівки (т.4) і на дистальній поверхні (т.3). У зв'язку з тим, що візуально ні на одній рентгенограмі не визначались осередки остеопенії або остеопорозу на дистальній поверхні суглобових голівок, вимірювання в цій точці були прийняті за відправну точку відліку (рис.1). Приклади дослідження наведені на рисунках 2, 3.

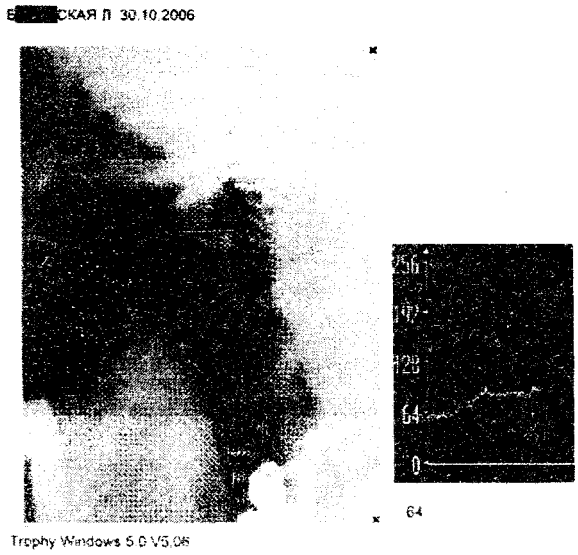

Фото 1.

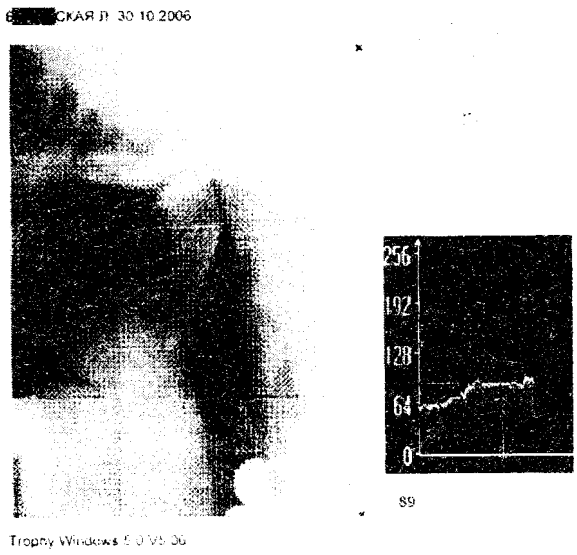

Фото 2.

Рис. 2. Вимірювання рентгенологічної густини губчастої речовини суглобових головок СНЩС.

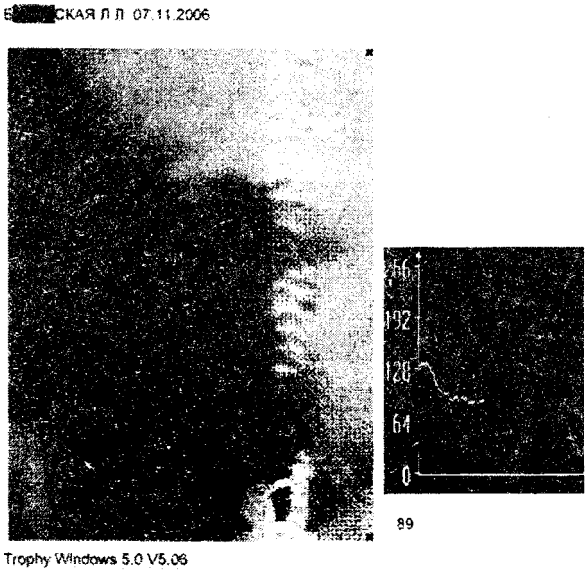

Фото 3.

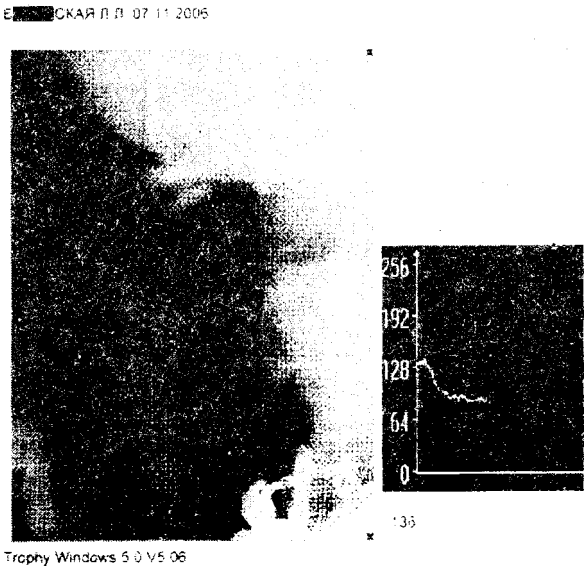

Фото 4.

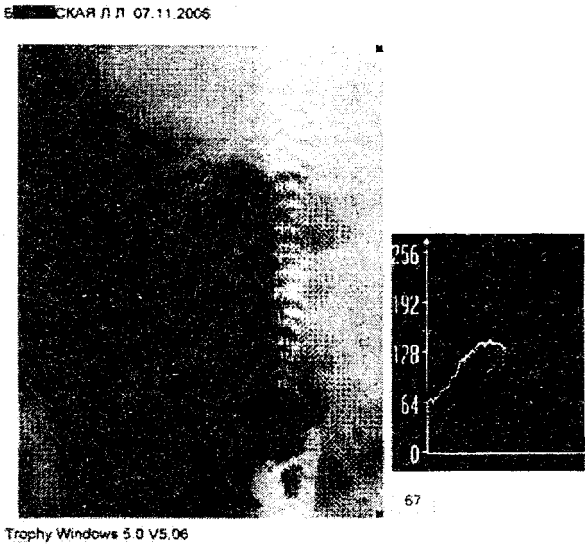

Фото 5.

Рис.3. Вимірювання рентгенологічної густини компактної речовини суглобових головок СНЩС.

Результати дослідження та їх обговорення. Оцінку рентгенологічного стану ми проводили по наступних параметрах: · зниження щільності рентгенологічної тіні; стоншування кортикального шару, підкресленість замикаючих пластинок; картина «гіпертрофічної атрофії» (зникнення трабекулярного малюнку, зменшення або зникнення поперечного і посилення вертикального малюнку кісткової тканини суглобових голівок); рамкова структура голівки (голівка здається порожнистою, а кортикальні структури, замикаючі пластинки і передній контур стають помітнішими).

В результаті дослідження нам вдалося сформувати групи пацієнтів згідно зі ступенем дистрофічних процесів в суглобових голівках СНЩС.

Ступінь 0 – ніяких змін, норма.

Ступінь 1 – легкий остеопороз: виразне стоншування трабекул, підкресленість замикаючих пластинок, зменшення кісткової щільності.

Ступінь 2 – помірний остеопороз: подальший спад кісткової щільності.

Ступінь 3 - важкий остеопороз: важка демінералізація.

Приклади вимірів згідно з встановленними діагнозами наведені в таблиці 1. Згідно з проведеними вимірами хворі розподілилися наступним чином (табл. 2).

Таблиця 1

Результати вимірів оптичної щільності суглобових голівок

	Ліва сторона					Права сторона				
	т.1	т.2	т.3	т.4	т.5	т.1	т.2	т.3	т.4	т.5
Хвора Б-х (*мязово-суглобова дисфункція)*	96	96	72	140	160	94	92	84	146	163
Хвора М-р *(Склерозуючий артроз)*	89	105	152	245	245	62	129	138	224	224
Хвора Кр-ко *(Ревматоїдний артрит)*	76	93	92	92	92	68	90	124	108	69
Хвора К-ко *(Деформуючий артроз)*	137	77	169	171	171	72	121	139	171	65

Таблиця 2

Розподіл хворих по групах згідно зі ступенем дистрофічних процесів у суглобових голівках СНЩС

	Ліва сторона			Права сторона		
	Ступінь	Кількість	%	Ступінь	Кількість	%
Мязово-суглобова дисфункція	0	25	100	0	25	100
Склерозуючий артроз	1	25	100	1	25	100
Ревматоїдний артрит	1	10	40	1	6	24
	2	15	60	2	19	86
Деформуючий артроз	2	12	48	2	9	36
	3	13	52	3	16	64

Наведені дані ми аналізували за ступенем та симетричністю уражень. При м'язово-суглобовій дисфункції, яка виникає як наслідок функціонального перевантаження м'язів або елементів суглобу, осередків уражень суглобових голівок ми не виявили. Рентгенологічно щільність суглобових голівок справа і зліва майже не відрізняється.

Склерозуючий артроз є наслідком м'язово-суглобової дисфункції, що не була вилікувана (найчастіше ортопедичними заходами). Для нього характерна симетричність уражень, яка відрізняється ступенем підкреслення виразності замикаючих пластинок поряд з початковими ступенями остеопорозу кісткової тканини. Зміни при ревматоїдному артриті більш наявні. Поряд з початковими ступенями остеопорозу зустрічається помірна ураженість, що характерна для другого ступеня. Хворі з третім ступенем ураження нам не зустрічалися. Принциповою відмінністю від перелічених вище захворювань є несиметричність уражень.

Останній в нашому огляді захворювань – дефомуючий артроз – є, на наш погляд, найбільш складним для лікування. Осередки уражень помірного (другого) і важкого (третього) ступеню зустрічаються найчастіше в медіальній частині суглобової голівки. Іноді ураження набувають форми

шипів-наростів або узур на контактних поверхнях суглобових голівок. Абсолютна несиметричність уражень є критерієм диференційної діагностики.

При рентгенографії ми очікуємо виявити характерні ознаки остеопорозу, але у багатьох випадках тільки на звичайній рентгенограмі майже неможливо розрізнити остеопороз, остеомаляцію, остеопенію, компактні остеоми або інші ураження кісток. Рекомендується робити висновок про нормальну або підвищену прозорість по 5-ти знімках осьового скелету (грудного, поперекового відділів хребта у двох проекціях, оглядовий знімок кісток тазу, знімки черепа в бічній проекції, кисті рук в прямій проекції). Але достовірно поставити діагноз остеопорозу за допомогою рентгенографічного дослідження однієї якої-небудь локалізації можна лише при втраті близько 20-40 % кісткової маси (це далеко не рання діагностика).

Остеопороз стає все більш значущою проблемою світового масштабу. Всесвітня організація охорони здоров'я вважає його головною хворобою цивілізації. Частота захворюваності остеопорозом збільшується з віком, а пов'язані з ним проблеми ростуть разом зі збільшенням тривалості життя. Особливо гостро ці проблеми виявляються у жінок. Остеопороз є руйнівним і безперервно прогресуючим захворюванням. Серед причин летальних результатів він посідає третє місце - після патології системи кровообігу і новоутворень.

Судячи з епідеміологічних даних, для більш ніж 25% українців старше 50 років існує реальна загроза остеопоротичних переломів, а переломи шийки стегна складають близько 9% причин госпіталізації в травматологічні відділення лікарень. В Україні число хворих на остеопороз перевищило 3 млн. У Сполучених Штатах остеопороз увійшов до життя 25 мільйонів людей. Він є причиною 1,3 мільйона переломів на рік, зокрема 500 тисяч переломів хребта, 250 тисяч - стегнової кістки і 240 тисяч - передпліччя, на лікування яких з бюджету служби охорони здоров'я йде більше 10 мільйонів доларів.

На жаль, судячи по всіх прогнозах, а також виходячи з припущення, що чисельність популяції літніх людей, як і раніше, зростатиме, а нездоровий спосіб життя і харчування збережеться, кількість остеопоротичних процесів також зросте. Проведені розрахунки говорять про те, що кількість переломів тільки стегнової кістки у всьому світі (які сьогодні складає 1,6 мільйонів) в 2025 році досягне приблизно 4 мільйонів, а до 2050 року перевищить 6 мільйонів [2].

Наявні дані показують, що якщо вже сьогодні не будуть прийняті профілактичні заходи, остеопоротичні процеси разом зі всіма їх наслідками відбуватимуться все частіше і частіше. Це дає лікарям підставу вважати профілактику і раннє виявлення хвороби найбільш рентабельними напрямами в боротьбі з остеопорозом. Пам'ятаючи про те, що кісткові елементи не містять нервових закінчень [6] і, тим самим, не можуть бути джерелом болю, саме механічний вплив на м'якоткані елементи суглобу може справляти подразнюючу дію. На наш погляд, так може виглядати один із механізмів виникнення функціональних порушень.

Підсумок

Проведене нами дослідження дозволяє оцінити ступінь ураження суглобових головок СНЩС, застосовуючи наявну в практичній охороні здоров'я дослідницьку і рентгенологічну апаратуру. Доступність дослідження дозволяє нам рекомендувати використання методу оптичної денсітометрії в стоматологічній практиці як для диференційної діагностики та планування комплексного лікування, так і для раннього виявлення захворювання, що особливо важливо на сучасному рівні медицини.

Перспективою подальших досліджень в даному напрямку *є дослідження перебудови кісткової тканини суглобових голівок при змінах функціонального навантаження.*

Література

1. Рябоконь Е.Н. Ортопедия, травматология и протезирование. - 2000, № 2,-с.134-135.
2. "Остеопороз" Методические рекомендации для врачей. Москва 1997. Российская Ассоциация по остеопорозу, эндокринологический научный центр РАМН, институт ревматологии РАМН. (htm 50 592).
3. "Остеопороз" Методические рекомендации для врачей. Москва 1997. Российская Ассоциация по остеопорозу, эндокринологический научный центр РАМН, институт ревматологии РАМН. (htm 46 002).
4. "Остеопороз" Методические рекомендации для врачей. Москва 1997. Российская Ассоциация по остеопорозу, эндокринологический научный центр РАМН, институт ревматологии РАМН. (htm 100 100).
5. Мащенко И.С., Самойленко А.В. Индексная оценка остеопорозного процесса в альвеолярном отростке больных генерализованым парадонтитом. //Вісн. Стоматології.- 2002 - №2 – с. 8-10.
6. Рабухина Н.А. Заболевания височно-нижнечелюстного сустава и их рентгенологическое распознавание. М., Медицина, 1966. – 78с.

СТЕПЕНЬ ИЗМЕНЕНИЙ КОСТНОЙ ТКАНИ ПРИ СИСТЕМНЫХ ПОРАЖЕНИЯХ ВИСОЧНОНИЖНЕЧЕЛЮСТНОГО СУСТАВА

Новиков В. М.

Приведены результаты анализа изменений костной ткани суставных головок ВНЧС при системных поражениях по данным оптической денситометрии. Проведенное нами исследование позволяет оценить степень остеопороза суставных головок ВНЧС, применяя доступную в практическом здравоохранении исследовательскую и рентгенологическую аппаратуру.

Остеопороз становится все более значимой проблемой мирового масштаба. Всемирная организация здравоохранения считает его главной болезнью цивилизации.

Ключевые слова: остеопороз, височно-нижнечелюстной сустав, денситометрия.

DEGREE OF BONE TISSUE CHANGES AT THE SYSTEMS DEFEATS OF TEMPORO-MANDIBULAR JOINT

Novikov V.N.

The results of analysis of changes bone fabric of joints heads of TMJ are presented at the defeats of the systems from data of optical densitometry. Our research allows to estimate the degree of osteoporosis of heads of joints of TMJ, applying present in a practical health protection research and rontgenologic apparatus.

Osteoporosis becomes more meaningful problem of world scale. Worldwide organization of health protection considers his main illness of civilization.

Key words: osteoporosis, temporo-mandibular joint, densitometria.

УДК 616.314.18-002.4-089

ХИРУРГИЧЕСКОЕ ЛЕЧЕНИЕ ХРОНИЧЕСКОГО ГЕНЕРАЛИЗОВАННОГО ПАРОДОНТИТА АУТОЛОГИЧНЫМИ СТВОЛОВЫМИ КЛЕТКАМИ КРОВИ

П.Н.Скрипников, Н.П.Ярынич-Бучинская , И.П.Кайдашев, Л.Я.Богашова, Н.А.Боброва

ВГУЗ Украины «Украинская медицинская стоматологическая академия», г.Полтава

Заболевание пародонта, по данным разных авторов [3, 5, 13], является одной из самых распространенных патологий челюстно-лицевой области и достигает 98% среди других воспалительных заболеваний. В потогенезе пародонтита одна из важных ролей принадлежит воспалительному процессу, нарушениям центральных механизмов регуляции нейротрофических функций тканей челюстно-лицевой локализации вследствие расстройства корково-подкорковых взаимоотношений [11, 14]. Развитие пародонтита находится в прямой зависимости от количества зубного налета и общей микробной загрязненности полости рта и от эффективности гигиенических мероприятий [6 и др.]. Большое внимание исследователи уделяют реактивности организма больных пародонтитом [1, 8 и др.]. Считается, что выявление заболеваний пародонта в условиях поликлиники не представляет особого труда. Однако при необходимости дифференциации их форм, установлении стадии развивающейся патологии зачастую возникают неразрешимые проблемы. В практике врача основным дифференциально-диагностическим признаком, хотя и с известными оговорками, признается состояние зубо-десневого прикрепления. Таким образом, патологический процесс в опорно-удерживающем аппарате зуба на органном уровне при пародонтите характеризуется наличием стойких прогрессирующих морфологических изменений в зубной связке, на уровне организма в целом – наличием хронических очагов одонтогенной инфекции [7 и др.].

Следовательно, многочисленные причины и разнообразие взглядов на патогенез обуславливают значительные трудности в выборе лечения заболеваний пародонта. Приоритетная роль в комплексной терапии пародонтита отводится хирургическим методам, с помощью которых можно добиться ликвидации очагов воспаления, устранить пародонтальные карманы, стабилизировать процессы деструкции костной ткани [7, 9, 15].При использовании метода клеточной трансплантации появляется возможность возмещения отсутствующих клонов специализированных клеток в поврежденных органах, увеличения количества функционирующих клеток, а также активации в сохранившихся клетках поврежденного органа собственного резерва регенерации и пролиферации [2, 10, 12 и др.]. Несмотря на очевидную перспективу тканевой реконструкции околозубных тканей, имеется целый ряд нерешенных проблем. В частности, проблемой остается восстановление не только зубной связки, но и утерянной костной ткани, десны, цемента. Выбор клеточного материала и биоматрицы (носителя, проводника) является определяющим фактором применения современных технологий. На наш взгляд, наиболее перспективным, доступным и недорогим для пациента методом лечения хронического генерализованного пародонтита может быть метод с применением