УДК 616.617-089.844

Савченко Р.Б.

ОСОБЛИВОСТІ ЛІКУВАЛЬНОЇ ТАКТИКИ У ХВОРИХ НА ІНФРАВЕЗИКАЛЬНУ ОБСТРУКЦІЮ З ДЕКОМПЕНСАЦІЄЮ СЕЧОВОГО МІХУРА, УСКЛАДНЕНУ УТВОРЕННЯМ МЕГАЦИСТУ

Українська медична стоматологічна академія, м. Полтава

roman.savchenko.93s@gmail.com

Зв'язок публікації з плановими науково-дослідними роботами.

Дана робота є фрагментом НДР кафедри урології з судовою медициною Української медичної стоматологічної академії: «Роль ендотеліальної дисфункції у розвитку симптомів нижніх сечових шляхів у чоловіків із загальноклінічними проявами вікового андрогенного дефіциту» № держреєстрації: 0114U005500.

Вступ. Інфравезикальна обструкція (ІО) є поширеним патологічним станом, притаманним більш ніж 80% чоловіків старших вікових груп [1]. Серед причин ІО виділяють доброякісну гіперплазію (ДГПЗ), склероз передміхурової залози, рак передміхурової залози, склероз шийки сечового міхура, стриктуру уретри [2]. У відповідь на порушення відтоку сечі, підвищення внутрішньоміхурового тиску відбувається ремоделювання сечового міхура, яке послідовно проходить три стадії: компенсації, субкомпенсації та декомпенсації детрузора [3].

Морфологічно стадія *компенсації* детрузора характеризується гіпертрофією клітин гладких м'язів, проліферацією уротеліальних та інтерстиціальних фібробластів, підвищеним синтезом колагену. При цьому, прогресивне збільшення м'язової маси забезпечує повне випорожнення сечового міхура. Клінічно проявляється симптомами накопичення – частим, ургентним сечовипусканням.

Подальше підвищення внутрішньоміхурового тиску, який превалює над внутрішньокапілярним, призводить до хронічної мультифокальної ішемізації детрузора. Морфологічними ознаками *субкомпенсації* є деструкція мітохондрій, порушення синтезу АТФ, дистрофія гладком'язових клітин та прогресуючий фіброз. Клінічно проявляється частим, ургентним сечовипусканням, неповним випорожненням сечового міхура.

Тривала внутрішньоміхурова гіпертензія, яка викликає порушення кровопостачання та хронічну гіпоксію детрузора. супроводжуются прогресивним зменшенням м’язової та збільшенням сполучнотканинної маси, ригідністю сечового міхура. Крім того, наслідком хронічної гіпоксії стає порушення іннервації сечового міхура. Морфологічно стадія *декомпенсації* характеризується деградацією волокон гладких м’язів та надмірним фіброзом. В результаті вищезазначених змін сечовий міхур втрачає скорочувальну функцію. Клінічно проявляється частим, ургентним сечовипусканням, неповним випорожненням сечового міхура підкапуванням сечі, розвитком уретерогідронефрозу, рецидивуючою сечовою інфекцією, каменеутворенням, нирковою недостатністю [4, 5, 6, 7].

На експериментальних моделях було доведено, що зазначені патологічні зміни носять зворотній характер лише на стадії компенсації детрузора [8]. За даними M. Speakman et al. (2015) у 52–80% хворих на ДГПЗ відбуваються незворотні морфо-функціональні зміни детрузора [3].

Нерідко чоловіки старших вікових груп несвоєчасно звертаються за медичною допомогою внаслідок недостатньої уваги до свого здоров’я, хибного уявленням про те, що проблеми сечовипускання є “нормальними віковими змінами” [4]. Також незадовільні клінічні результати пов’язують з відтермінуванням оперативного лікування внаслідок складної супутньої

патології, високого операційного ризику, неефективної медикаментозної терапії. Оперативне лікування усуває більшість симптомів випорожнення, але не усуває симптоми накопичення. Коли декомпенсаційні процеси проходять «критичну крапку», ушкодження сечового міхура стає незворотним. Внаслідок декомпенсації детрузора з утворенням мегацисту не вдається відновити повне випорожнення сечового міхура після усунення обструкції, що стає причиною рецидивуючої сечової інфекції, каменеутворення, уретерогідронефрозу, ниркової недостатності [5, 6, 9].

У 2011 р. Е.О. Стаховський і співавт. запропонували хірургічне лікування мегацисту шляхом резекції патологічно зміненої частини (верхівки) сечового міхура, що дозволяє зменшити об'єм сечового міхура, але супроводжується втратою значної частини м'язової тканини, що знижує скоротливу здатність детрузора і не завжди супроводжується усуненням залишкової сечі і пов'язаних з цим ускладнень [10].

Таким чином, розробка нових методів хірургічної корекції декомпенсованого сечового міхура з утворенням мегацисту є актуальною проблемою урології.

Мета роботи: оптимізація хірургічного лікування декомпенсованого сечового міхура з утворенням мегацисту внаслідок тривалої інфравезикальної обструкції, зумовленої ДГПЗ, за рахунок утворення дублікатури стінки сечового міхура.

Матеріали і методи дослідження.

В урологічній клініці ПОКЛ, 2010-2019 рр. з приводу ДГПЗ оперовано 1726 хворих, 48-89 років (M±m 69,3±6,0) із них 715 (41,4%) - у два етапи.

В 2017-2019 рр. з приводу інфравезикальної обструкції, ускладненої мегацистом, оперовано 3 чоловіків (вік 52 - 66 років) з декомпенсованим сечовим міхуром, зумовленим ДГПЗ (із них 1 пацієнт - із стриктурою

мембранозного відділу уретри та дивертикулом сечового міхура; 1 пацієнт - зі склерозом шийки, множинними конкрементами сечового міхура).

Результати досліджень та їх обговорення.

Запропонований спосіб хірургічного лікування мегацисту шляхом утворення дублікатури стінки сечового міхура, який дозволяє зменшити об'єм сечового міхура з максимальним збереженням м'язової тканини.

Операцію проводили під спінальною анестезією. За показаннями хворому виконують позадулонну або крізьміхурову простатектомію чи усувають інші причини інфравезикальної обструкції.

Наступним етапом нижню частину розсіченої впоперек (рис. 1) у ділянці верхівки передньої стінки сечового міхура впродовж 5–7 см лібералізують від адвентиції в напрямку шийки, а верхню частину впродовж 5–7 см лібералізують від слизової в напрямку дна, застосовуючи гідропрепаровку (рис. 2). Лібералізовану від адвентиції нижню частину сечового міхура підтягують догори і підшивають по краю безперервно-вузловим швом VICRYL 3/0 до лібералізованої від слизової верхньої частини сечового міхура. Далі лібералізовану від слизової верхню частину стінки сечового міхура накладають на лібералізовану від адвентиції нижню частину стінки сечового міхура і також підшивають по краю безперервно-вузловим швом VICRYL 3/0, утворивши дублікатуру (рис. 3). Накладені одна на одну стінки сечового міхура додатково зшивають між собою поодинокими вузловими швами VICRYL 3/0 (рис. 4). Рану дренують 2 поліхлорвініловими трубками і пошарово ушивають. Уретральний катетер видаляють на 8-10 добу після операції.

При контрольному обстеженні в усіх хворих в строки до 6 місяців: максимальний об'єм сечового міхура не перевищував 400 мл, об'єм залишкової сечі – 70-110 мл, Qmax - 14,3-17,6 мл/с, I-PSS 8-12 балів, QoL –

1-2 бали. При динамічному спостереженні до 3-х років негативної динаміки не спостерігалось.

Висновки: Розроблена операція забезпечує зменшення об’єму сечового міхура при максимальному збереженні м’язової тканини, що дозволяє підвищити скоротливу здатність детрузора, відновити випорожнення сечового міхура, усунути ускладнення у вигляді уретерогідронефрозу, рецидивуючої сечової інфекції, каменеутворення, ниркової недостатності.

Перспективи подальших досліджень полягають у вивченні структурних та функціональних змін сечового міхура під впливом інфравезикальної обструкції, розробці нових методів лікування декомпенсованого сечовго міхура.

СПИСОК ЛІТЕРАТУРИ

1. Borysov KO, Kostiev FI, Borysov O V. Efektyvnist kompleksnoho likuvannia khvorykh na infravezykalnu obstruktsiiu u pisliaoperatsiinyi period [Effectiveness of complex treatment of patients with infravesical obstruction in the postoperative period]. Zdorovie muzhchyny, 2013; 4: 188-188. [In Ukranian].
2. Andersson KE, de Groat WC, McVary KT. Tadalafil for the treatment of lower urinary tract symptoms secondary to benign prostatic hyperplasia: pathophysiology and mechanism(s) of action. Neurourol. Urodyn. 2011;30:292–301.
3. Speakman M, Kirby R, Doyle S, Ioannou C. Burden of male lower urinary tract symptoms (LUTS) suggestive of benign prostatic hyperplasia (BPH) - focus on the UK. BJU Int. 2015;115(4):508–519.
4. GRAVAS S. Management of non-neurogenic male lower urinary tract symptoms (LUTS), incl. benign prostatic obstruction (BPO). 2018.

5. Sonksen J, Barber NJ, Speakman MJ, Berges R, Wetterauer U, Greene D, Sievert KD, Chapple CR, Montorsi F, Patterson JM, Fahrenkrug L, Schoenthaler M, Gratzke C. Prospective, randomized, multinational study of prostatic urethral lift versus transurethral resection of the prostate: 12-month results from the BPH6 study. Eur Urol. 2015;68(4):643-652.
6. Sherstyuk OA, Saryichev LP, Ustenko RL, Saryichev YV. Rol anatomicheskih znaniy v diagnostike i lechenii zabolevaniy prostatyi [The role of anatomical knowledge in the diagnostics and treatment of prostate diseases]. Visnik problem biologiyi ta meditsini. 2013; 2(103):56-61. [In Ukranian].
7. Bercovich E. Multivariate analysis of lower urinary tract ageing and urinary symptoms: the role of fibrosis / E. Bercovich, G. Barabino, F. Pirozzi-Farina, M. A. Deriu // Arch. Ital. Androl. 1999; 5. 287-292.
8. Rahmi Onur, Cemal Tasdemir, Dilara Seckin, Necip Ilhan. Combined use of melatonin and terazosin restores bladder contractility in rabbits with partial outlet obstruction. Urology 2008;72:439-43.
9. Mayer EK, Kroeze SG, Chopra S, Bottle A, Patel A. Examining the ‘gold standard’: a comparative critical analysis of three consecutive decades of monopolar transurethral resection of the prostate (TURP) outcomes. BJU International; 2012; 110: 1595-1601.
10. Stakhovskyi EO, Vitruk YV, Vukalovych PS, Yatsyna OI, inventors; Ukrainian National Cancer Institute, assignee. Method for surgical treatment of patients with benign prostate gland hyperplasy, complicated with megacyst. Ukraine patent 56242. 2011 Jan10. [In Ukranian].

ОСОБЛИВОСТІ ЛІКУВАЛЬНОЇ ТАКТИКИ У ХВОРИХ НА ІНФРАВЕЗИКАЛЬНУ ОБСТРУКЦІЮ З ДЕКОМПЕНСАЦІЄЮ

СЕЧОВОГО МІХУРА, УСКЛАДНЕНУ УТВОРЕННЯМ МЕГАЦИСТУ

Савченко Р.Б.

Резюме. Інфравезикальна обструкція є поширеним патологічним станом, притаманним більш ніж 80% чоловіків старших вікових груп. Серед причин інфравезикальної обструкції провідне місце займає доброякісна гіперплазія передміхурової залози. Нерідко чоловіки старших вікових груп несвоєчасно звертаються за медичною допомогою внаслідок недостатньої уваги до свого здоров'я, хибного уявленням про те, що проблеми сечовипускання є "нормальними віковими змінами". Також незадовільні клінічні результати пов'язують з відтермінуванням оперативного лікування внаслідок складної супутньої патології, високого операційного ризику, неефективної медикаментозної терапії. У відповідь на хронічне порушення відтоку сечі відбувається ремоделювання сечового міхура, яке послідовно проходить три стадії: компенсації, субкомпенсації та декомпенсації детрузора. Тривала внутрішньоміхурова гіпертензія, яка викликає порушення кровопостачання та хронічну гіпоксію детрузора, супроводжуются прогресивним зменшенням м'язової та збільшенням сполучнотканинної маси, ригідністю сечового міхура. Крім того, наслідком хронічної гіпоксії стає порушення іннервації сечового міхура. Морфологічно стадія декомпенсації характеризується деградацією волокон гладких м'язів та надмірним фіброзом. Сечовий міхур втрачає скорочувальну функцію. Внаслідок декомпенсації детрузора з утворенням мегацисту не вдається відновити повне випорожнення сечового міхура після усунення обструкції, що стає причиною рецидивуючої сечової інфекції, каменеутворення, уретерогідронефрозу, ниркової недостатності.

Запропонований спосіб хірургічного лікування хворих з мегацистом шляхом утворення дублікатури стінки сечового міхура, який забезпечує

зменшення об’єму сечового міхура при максимальному збереженні м’язової тканини, що дозволяє підвищити скоротливу здатність детрузора, відновити випорожнення сечового міхура, усунути ускладнення у вигляді уретерогідронефрозу, рецидивуючої сечової інфекції, каменеутворення, ниркової недостатності.

Ключові слова: інфравезикальна обструкція, декомпенсований сечовий міхур, хірургічна корекція мегацисту.

ОСОБЕННОСТИ ЛЕЧЕБНОЙ ТАКТИКИ У БОЛЬНЫХ ИНФРАВЕЗИКАЛЬНОЙ ОБСТРУКЦИЕЙ С ДЕКОМПЕНСАЦИЕЙ МОЧЕВОГО ПУЗЫРЯ, ОСЛОЖНЕННОЙ ОБРАЗОВАНИЕМ МЕГАЦИСТА

Савченко Р.Б.

Украинская медицинская стоматологическая академия, г. Полтава

Резюме. Инфравезикальная обструкция является распространенным патологическим состоянием, присущим более чем 80% мужчин старших возрастных групп. Среди причин инфравезикальной обструкции ведущее место занимает доброкачественная гиперплазия предстательной железы. Нередко мужчины старших возрастных групп несвоевременно обращаются за медицинской помощью вследствие недостаточного внимания к своему здоровью, ошибочному представлению о том, что проблемы мочеиспускания являются “нормальными возрастными изменениями”. Также неудовлетворительные клинические результаты связывают с отсрочкой оперативного лечения вследствие сложной сопутствующей патологии, высокого операционного риска, неэффективной медикаментозной терапии. В ответ на хроническое нарушение оттока мочи происходит ремоделирование мочевого пузыря, которое последовательно проходит три стадии: компенсации, субкомпенсации и декомпенсации

детрузора. Длительная внутрипузырная гипертензия, которая вызывает нарушение кровоснабжения и хроническую гипоксию детрузора, сопровождаются прогрессивным уменьшением мышечной и увеличением соединительнотканной массы, ригидностью мочевого пузыря. Кроме того, следствием хронической гипоксии становится нарушение иннервации мочевого пузыря. Морфологически стадия декомпенсации характеризуется деградацией волокон гладких мышц, избыточным фиброзом. Мочевой пузырь теряет сократительную функцию. Вследствие декомпенсации детрузора с образованием мегациста не удается восстановить полное опорожнение мочевого пузыря после устранения обструкции, что становится причиной рецидивирующей мочевой инфекции, камнеобразования, уретерогидронефроза, почечной недостаточности.

Предложенный способ хирургического лечения больных с мегацистом путем образования дубликатуры стенки мочевого пузыря, который обеспечивает уменьшение объема мочевого пузыря при максимальном сохранении мышечной ткани, что позволяет повысить сократительную способность детрузора, восстановить опорожнения мочевого пузыря, устранить осложнения в виде уретерогидронефроза, рецидивирующей мочевой инфекции, камнеобразования, почечной недостаточности.

Ключевые слова: инфравезикальная обструкция, декомпенсированный мочевой пузырь, хирургическая коррекция мегациста.

PECULIARITIES OF TREATMENT TACTICS IN PATIENTS WITH URINARY BLADDER DECOMPENSATION DUE TO INFRAVESICAL OBSTRUCTION, COMPLICATED WITH MEGACIST

Savchenko R.B.

Abstract. Infravesical obstruction is a common pathological condition inherent in more than 80% of older men. Among the causes of infravesical obstruction, the leading place is occupied by benign prostatic hyperplasia. Often, men of older age groups fail to seek medical help due to lack of attention to their health, the erroneous idea that urination problems are “normal age-related changes”. Also, unsatisfactory clinical results are associated with a delay in surgical treatment due to complex concomitant pathology, high operational risk, and ineffective medicine therapy. Responding to a prolonged violation of the urine outflow, remodeling of the urinary bladder occurs, which goes through three sequential stages: compensation, subcompensation and decompensation of the detrusor. Prolonged intravesical hypertension, which causes a violation of blood supply and chronic detrusor hypoxia, is accompanied by a progressive decrease in muscle and an increase in connective tissue mass, bladder rigidity. In addition, the result of chronic hypoxia is bladder innervation violation. Morphologically, the decompensation stage is characterized by degradation of smooth muscle fibers and excessive fibrosis. The urinary bladder loses contractile function. Due to decompensation of detrusor with formation of a megacyst, it is not possible to restore complete emptying of the urinary bladder after elimination of obstruction, which causes recurrent urinary infection, stone formation, ureterohydronephrosis, and renal failure.

According to the indications, infravesical obstruction is removed, on next stage, additionally carried out by the duplication of anterior wall of the urinary bladder by liberalization from adventitia dissected across the anterior wall of the urinary bladder for 5-7 cm in the direction of the neck and from the mucosa for 5-7 cm in the direction of the bottom and imposition of the upper part of the urinary bladder on the lower and suturing in VICRYL 2-3/0. The wound is drained and sutured in layers, the urethral catheter is removed for 8-10 days after surgery.

The proposed method for the surgical treatment of megacyst patients with creating duplicated bladder wall, which ensures a decrease in the volume of the bladder while preserving muscle tissue, thus improving detrusor contractility, restoring bladder emptying, eliminating complications such as ureterohydronephrosis, recurrent urinary infection, stone formation, renal failure.

Key words: infravesical obstruction, decompensated urinary bladder, megacyst surgical correction.

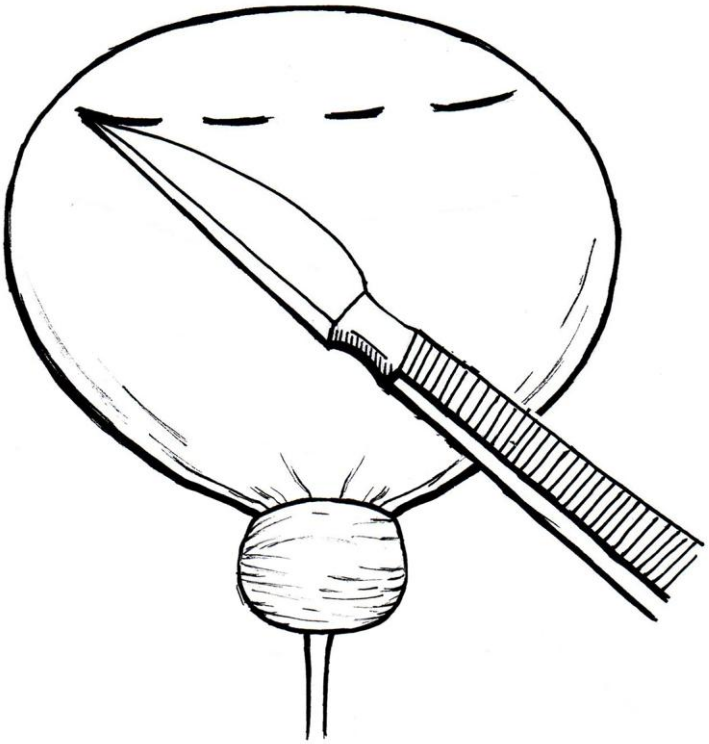

Рис. 1. Поперечне розсічення сечового міхура.

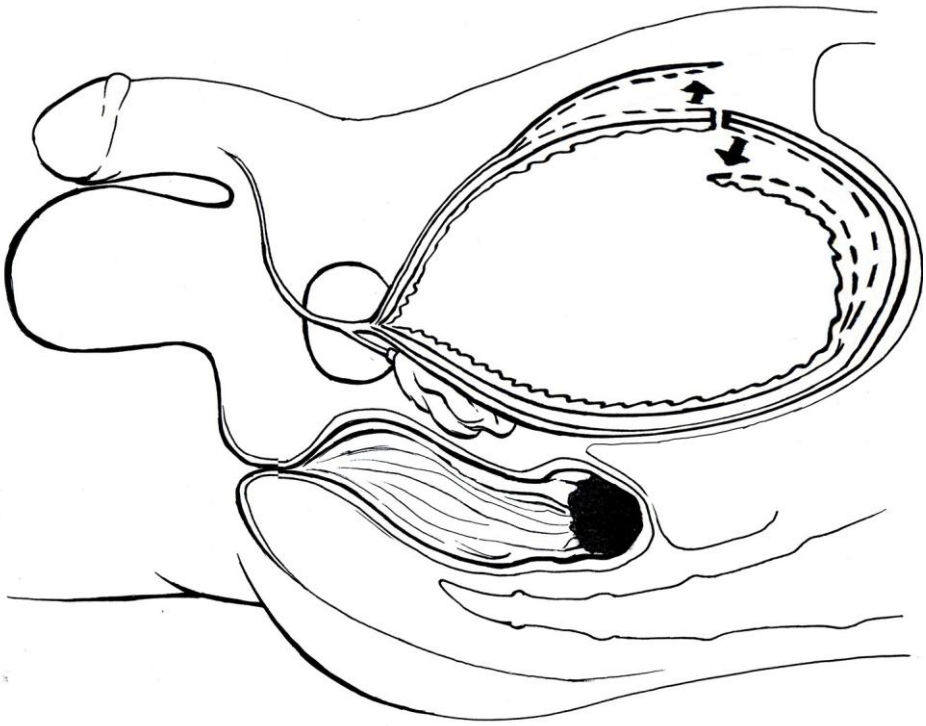

Рис. 2. Лібералізація від адвентиції в напрямку шийки та від слизової в напрямку дна.

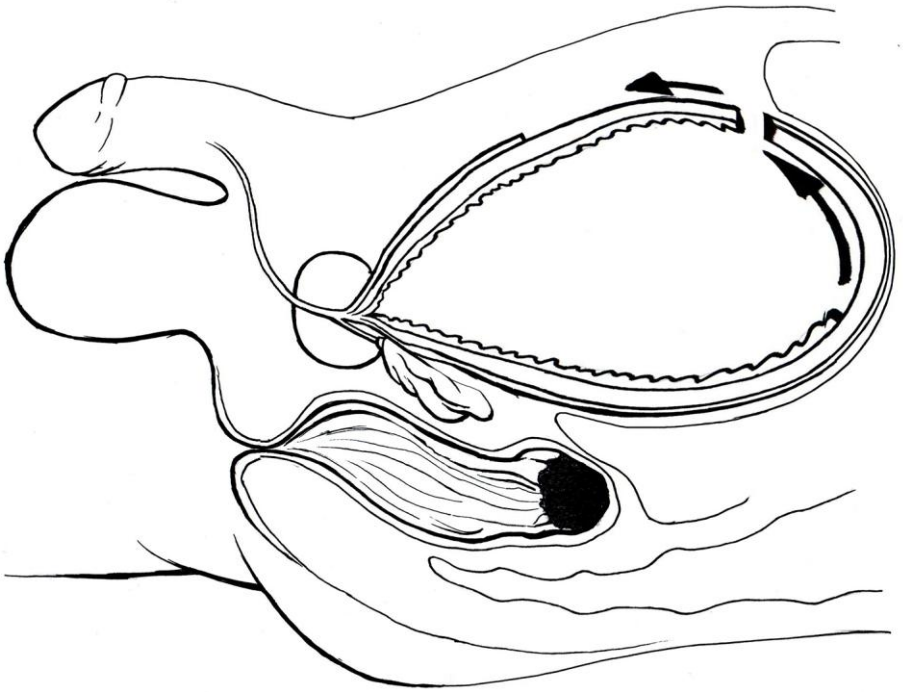

Рис. 3. Напрямок накладення лібералізованої від слизової верхівки на лібералізовану від адвентиції передню стінку.

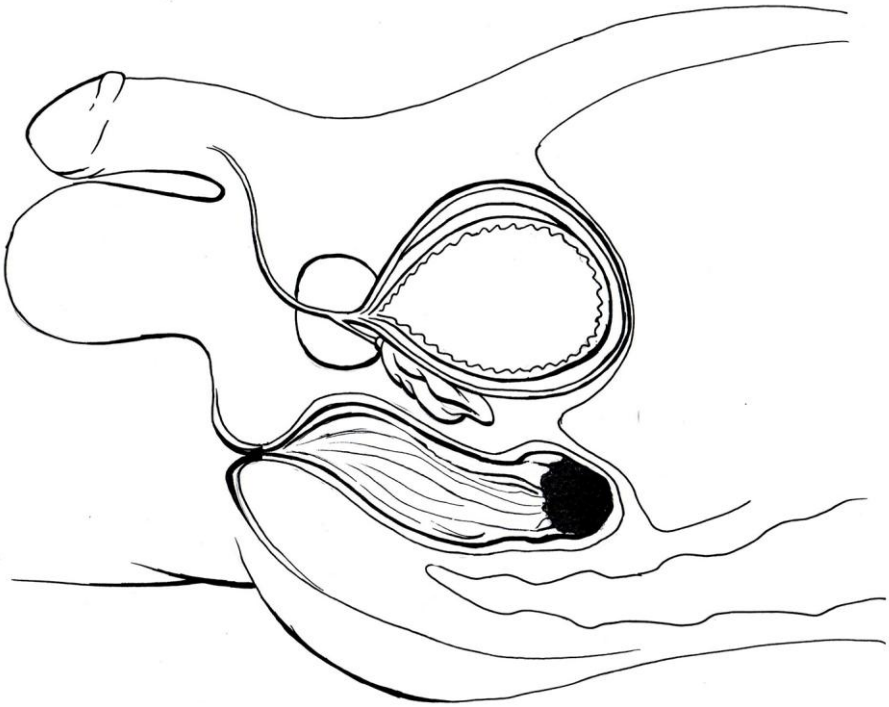

Рис. 4. Утворення дублікатури передньої стінки сечового міхура.