

П. І. Ткаченко, К. Ю. Резніна
ВДНЗ України «Українська медична стоматологічна академія», м. Поділля

ІНФОРМАТИВНІСТЬ УЛЬТРАЗВУКОВОГО ДОСЛІДЖЕННЯ ПРИ ДИФЕРЕНЦІЙНІЙ ДІАГНОСТИЦІ КІСТ БІЧНОЇ ДІЛЯНКИ ШИЇ

В роботі представлені особливості проведення ультразвукового дослідження кіст бічної ділянки шиї. На підставі отриманих результатів та аналізу було встановлено, що в цій ділянці найчастіше локалізуються кісти, кожна з яких має свої специфічні ознаки і за ехографічною структурою їх можна розподілити на бранхіогенні, епідермоїдні, дермоїдні та кісти слинних залоз, що в подальшому знайшло підтвердження при морфологічному дослідженні матеріалу. Це засвідчує високу діагностичну інформативність даного методу обстеження і який заслуговує на більш широке застосування в повсякденній клінічній практиці у пацієнтів з пухлинами та пухлиноподібними утвореннями шиї.

Ключові слова: ультразвукова діагностика, бічні кісти шиї.

Робота є фрагментом НДР «Алгоритм хірургічного та консервативного лікування хворих, що мають косметичні дефекти щелепно-лицевої ділянки, інволюційний птоз шкіри обличчя та шкіри, больові синдроми обличчя та профілактика утворення патологічних рубцево змінених тканин», державний реєстраційний номер - 0114U001910.

По теперішній час залишається актуальним питання відносно застосування додаткових методів діагностики кістозних утворень щелепно-лицевої ділянки та шиї з метою об'єктивного встановлення їх топографо-анатомічної локалізації та розповсюженості. Особлива увагу приділяється тим методам, які були б простими, доступними та нешкідливими, але надавали достовірну інформацію, котра так необхідна для визначення подальшої тактики лікування [2].

Ультразвукове дослідження (УЗД) м'яких тканин обличчя та шиї в його сучасному варіанті не потребує застосування яких-небудь спеціальних ультразвукових датчиків чи сканерів та може бути виконано на обладнанні, яке призначається для дослідження периферичних структур і цілком достатніми в даному випадку являються лінійні датчики з частотою коливань 5,0-7,5-9,0 МГц [3, 6]. Чрезшкірна ехографія має високу інформативність і в основному задовольняє запитам клініцистів, адже практично всі відділи обличчя та шиї (включаючи тіло та корінь язика) доступні ехографічному дослідженню за умов використання зовнішніх датчиків. Недоступними є лише верхні поверхи навколوجلоткового простору та крилощелепний простір, які екрануються гілкою нижньої щелепи. Вікових обмежень при цьому немає, а спеціальної підготовки пацієнта до проведення ехографічного дослідження не потрібно [3, 7, 8].

Анатомічна деталізація співвідношення органних структур має велике значення, оскільки визначення органопринадлежності патологічного процесу та уточнення топографо-анатомічних особливостей його розповсюженості являються однією з важливих задач діагностики для ідентифікації нозологічної форми захворювання. Цей аргумент набуває особливої актуальності, якщо враховувати, що при операціях в межах щелепно-лицевої ділянки перед хірургом особливо гостро стоїть задача пошуку компромісу між вибором оптимального доступу для здійснення максимально можливої радикальності втручання та нанесенням меншої естетичної шкоди обличчю пацієнта [1, 2, 4]. Цьому може сприяти ультразвукове діагностичне обстеження, що і лягло в основу даної роботи.

Метою роботи було вивчення діагностичної інформативності ультразвукового методу дослідження при кістах бічної ділянки шиї.

Матеріал та методи дослідження. З метою визначення діагностичної інформативності УЗД було обстежено 67 пацієнтів віком від 15 до 74 років за допомогою сканерів "HDI 5000" "Dornier AI 5200", "Aloka 630", із лінійними або конвексними датчиками і частотою випромінювання 7,5 чи 10 МГц. Як проміжне середовище використовували гідрогель мультисистотний. Тонкоголова пункція кіст бічної ділянки шиї під ультразвуковим контролем проводилась з метою визначення їх співвідношення до оточуючих тканин всім пацієнтам, в тому числі у 5 із них (8,8%) 14 пункцій зроблено при нагноєнні кіст. Процедура виконувалась з дотриманням правил асептики та антисептики. Дослідження виконувалося в положенні пацієнта лежачи на спині. Огляд бічної кісти шиї починали з серії поперечних сканувань загальної сонної артерії. Послідовно вивчали поперечні, поздовжні й косі зрізи, після чого зосереджували безпосередньо увагу на самому кістозному утворенні.

Результати дослідження та їх обговорення. В результаті аналізу отриманих напрацювань стосовно УЗД 67 пацієнтів з кістами бічної ділянки шиї (КБДШ) у віці від 15 до 74 було виділено чотири групи, кожна з яких мала схожу ультразвукову структуру утворень.

Відповідно до створеної робочої схеми, перша група була представлена 20 пацієнтами (29,7%) із брахіогенною кістою шиї, друга включала – 18 хворих (26,9%) із епідермоїдною кістою бічної ділянки шиї, третя – 18 хворих (26,9%) з дермоїдною кістою, четверта – 11 пацієнтів (16,5%) із кістою слинної залози. При істинних БКШ ультразвукове сканування виявило на ехограмах у усіх хворих чітко обмежені ан- або гіпоехогенні округлі структури з рівними контурами. Товщина стінки, зазвичай, складала 1 мм, відмічалася гідрофільність та наявність у середині порожнини дрібнодисперсної субстанції (рис.1). У випадках наявності епідермоїдних кіст при проведенні УЗД визначалася чіткість їх контурів, гіпоехогенність та гідрофільність з дрібнодисперсним вмістом в порожнині. Стінка кісти бічної ділянки шиї мала товщину 1мм у 9 хворих (50%), 2 мм – у 9 пацієнтів (50%) (рис.2).

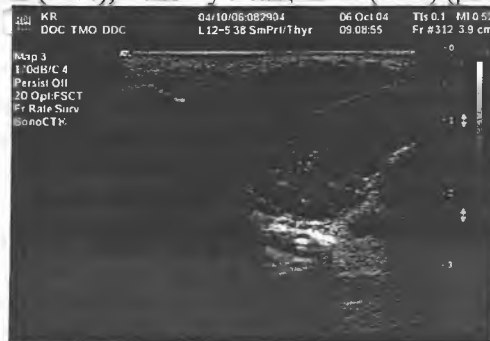

Рис. 1 Ультразвукове зображення кістозного утворення бокової ділянки шиї хворого Г., 45 років, історія хвороби № 1730. Діагноз: брахіогенна кіста бічної ділянки шиї зліва. Візуалізується порожнинне гіпоехогенне гідрофільне утворення, розміром 2х3 см, округлої форми з рівними чіткими контурами, товщина стінки – 1мм. У порожнині кісти – пункційна голка.

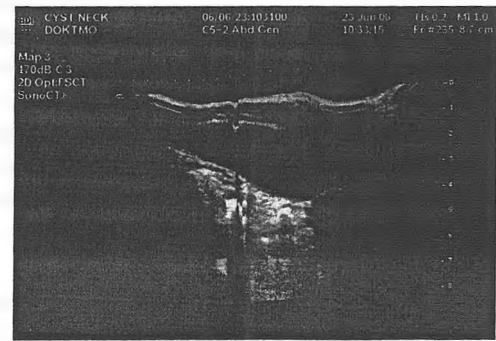


Рис. 2 Ультразвукове зображення кістозного утворення бічної ділянки шиї хворого П., 17 років, історія хвороби № 1144. Діагноз: епідермоїдна кіста бічної ділянки шиї зліва. Візуалізується порожнинне, гіпоехогенне, гідрофільне утворення, розміром 1,5х3 см, овальної форми з рівними чіткими контурами, товщина стінки – 1,5мм.

За умов ультразвукового обстеження пацієнтів з дермоїдними кістами ехоструктура вказувала на гіпоехогенність та гідрофільність, чіткість та рівність контурів. У середині порожнини прослідковувалась наявність рідинної субстанції з дрібнодисперсними включеннями, яка була оточена щільною та потовщеною стінкою до 3мм (рис.3). Результати УЗД кіст слинної залози бічної поверхні шиї вказували на гіпоехогенність та гідрофільність тканин кісти слинної залози, чіткість контурів із товщиною оболонки до 1мм. У середині порожнини визначався ехопрозорий вміст. В спостереженнях (45,4%) вони мали перетинки у вигляді тяжів (рис.4).



Рис. 3 Ультразвукове зображення кістозного утворення бічної ділянки шиї хворого С., 37 років, історія хвороби № 1052. Діагноз: дермоїдна кіста бічної ділянки шиї справа. Візуалізується гіпоехогенне, гідрофільне утворення, розміром 2,5х3 см, округлої форми з рівними чіткими контурами, оточене стінкою товщиною 3мм.

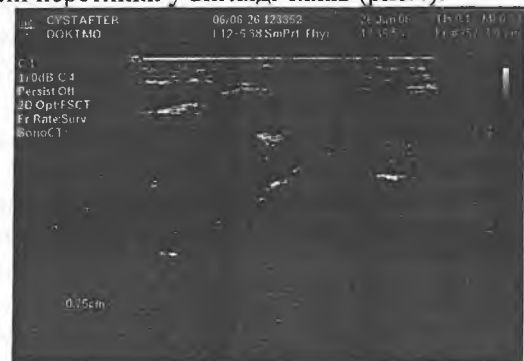

Рис. 4 Ультразвукове зображення кістозного утворення бічної ділянки шиї хворого В., 47 років, історія хвороби № 940. Діагноз: кіста слинної залози справа. Візуалізується два поряд розташованих порожнинних гіпоехогенних гідрофільних утворень, розміром 11,5см, і 2х2 см округлої і овальної форми з рівними чіткими контурами, розмежованих ущільненою пертинкою. Товщина стінки – 1мм.

Висновки

1. Отримані результати ультразвукового дослідження мають певне практичне значення. “Класичні” ехографічні ознаки всіх різновидів бічних кіст - рівні контури, низька ехогенність або анехогенність, “еховільна” (без ехогенних уключень) структура. Виражене дорсальне посилення зустрічається не завжди.

2. Ехографічна картина кістозних утворень в пацієнтів досліджуваної групи співпадає з даними літератури. Проте ступінь вираженості гіпоехогенності та гідрофільності тканин КБДШ, чіткість їх контурів і характер вмісту різняться в порівнянні з отриманими нами даними, як і частота цих проявів. Товщина капсули утворень в 49 пацієнтів (73,1%) становила 1-2мм; у 18 пацієнтів (26,9%) вона була до 3мм, що потребує додаткової конкретизації і подальшого узагальнення.

Перспективи подальших досліджень. Отримані дані будуть використані для деталізації показань щодо вибору методу оперативних втручань та засвідчують доцільність подальшого впровадження отриманих даних у клінічну практику.

Список літератури

1. Ключихин А. Л. Кистозные образования шеи / А.Л. Ключихин, Г.И. Марков, А.Е. Кашманов [и др.] // Вестник оториноларингологии. – 2003. - №5. – С. 63-64.
2. Киселев А. С. Бранхиогенные кисты и свищи лица и шеи / А. С. Киселев, А. Р. Пажетнев // Российская оториноларингология. – 2007. - №5. – С. 91-95.
3. Митьков В. В. Клиническое руководство по ультразвуковой диагностике / В.В. Митьков, М.В. Медведев // – М.: Видар, - 1996. – С. 303-329.
4. Манакова А. А. Боковая киста шеи / Л.Н. Манакова, А.А. Блоцкий, Е.С. Еланская // Вестник оториноларингологии. – 2006. - №1. – С.65-66.
5. Маланчук В. О. Доброякісні пухлини та пухлино подібні ураження щелепно-лицевої ділянки та шиї / В.О. Маланчук, А.В. Кончак // – К.: Видавничий дім "Асканія", - 2008. – 320 с.
6. Ткаченко П.І. Кісти щелепно-лицевої ділянки (клініко-морфологічні аспекти) / П.І. Ткаченко, І.І. Старченко, С.О. Білоконь [та ін.] // – Полтава, - 2013. – 103 с.
7. Gritzmann N. Sonography of soft tissue masses of the neck / N. Gritzmann, A. Hollerweger, P. Macheiner [et al.] // J. Clin. Ultrasound. – 2002. – Vol. 30. – № 6. – P. 356–373.
8. Koischwitz D. Ultrasound of the neck / D. Koischwitz, N. Gritzmann // Radiol. Clin. – N. Am. – 2000. – Vol. 38. – № 5. – P. 1029–1045.

Реферати

ИНФОРМАТИВНОСТЬ УЛЬТРАЗВУКОВОГО ИССЛЕДОВАНИЯ ПРИ ДИФФЕРЕНЦИАЛЬНОЙ ДИАГНОСТИКЕ КИСТ БОКОВОЙ ОБЛАСТИ ШЕИ

Ткаченко П. И., Резвина К. Ю.

В работе представлены особенности проведения ультразвукового исследования кист боковой области шеи. На основании полученных результатов и анализа было установлено, что в этой области чаще всего локализуются кисты, каждая из которых имеет свои специфические признаки и по эхографической структурой их можно разделить на бранхиогенные, эпидермоидные, дермоидные и кисты слюнных желез, что в дальнейшем подтвердилось при морфологическом исследовании материала. Это свидетельствует о высокой диагностической информативности данного метода обследования и заслуживает более широкого применения в повседневной клинической практике у пациентов с опухолями и опухолевидными образованиями шеи.

Ключевые слова: ультразвуковая диагностика, боковая киста шеи.

Стаття надійшла 8.01.2016 р.

INFORMATIVE ULTRASOUND IN THE DIFFERENTIAL DIAGNOSTICS OF CYST OF THE LATERAL NECK AREA

Tkachenko P. I., Rezvina K. Yu.

This paper presents the features of ultrasound brush the side areas of the neck. Based on the results and analysis it was found that in this area often localized cysts, each of which has its own specific features and sonographic structure can be divided into branhiohenni, epidermoid, dermoid and cysts of the salivary glands, which later was confirmed in morphological study material. This shows high diagnostic informative method of examination and which deserves wider use in everyday clinical practice in patients with tumors and tumor formations neck.

Key words: ultrasound diagnostics, lateral cyst of neck.

Рецензент Аветіков Д.С.

УДК 618.001.895(477.53)

Н. О. Удовинська

ВДНУ України «Українська медична стоматологічна академія», м. Полтава

ДОСВІД РОБОТИ ПОЛТАВСЬКОГО МІСЬКОГО КЛІНІЧНОГО ПОЛОГОВОГО БУДИНКУ В УМОВАХ ВТІЛЕННЯ ІННОВАЦІЙНИХ ТЕХНОЛОГІЙ

В статті представлені порівнювані дані по роках (2002 та 2012) кількості пологів, показників перинатальної, ранньої неонатальної смертності, кількості партнерських пологів та ускладнень в пологах у Полтавському міському клінічному пологовому будинку після втілення інноваційних технологій.

Ключові слова: індивідуальні пологові зали, партнерські пологи, раннє грудне вигодовування.

Надання якісної медичної допомоги вагітній, роділлі, породіллі та новонародженій дитині є запорукою здорового та повноцінного життя людини. Враховуючи, що наш пологовий будинок надає допомогу не тільки жінкам нашого міста, а й області, ми одні з перших в Україні виступили з ініціативою щодо втілення новітніх перинатальних технологій [1-3]. Наслідуючи мудру пораду