

УКРАЇНСЬКА МЕДИЧНА СТОМАТОЛОГІЧНА АКАДЕМІЯ
МІНІСТЕРСТВО ОХОРОНИ ЗДОРОВ'Я УКРАЇНИ

Кваліфікаційна наукова праця
на правах рукопису

Яценко Павло Ігорович

УДК 616.724-001.6-089.23


М'ЯЗОВО-СУГЛОВОВА КОМПРЕСІЙНО-ДИСЛОКАЦІЙНА
ДИСФУНКЦІЯ СКРОНЕВО- НИЖНЬОЩЕЛЕПНОГО СУГЛОБУ,
ОСОБЛИВОСТІ КЛІНІЧНОЇ ДІАГНОСТИКИ ТА ЛІКУВАННЯ

221 – Стоматологія

22 – Охорона здоров'я

Подається на здобуття наукового ступеня доктора філософії

Дисертація містить результати власних досліджень. Використання ідей,
результатів і текстів інших авторів мають посилання на відповідне джерело

 П. І. Яценко

Науковий керівник: доктор медичних наук,
професор Новіков Вадим Михайлович

Полтава – 2020

АНОТАЦІЯ

Яценко П.І. М'язово-суглобова компресійно-дислокаційна дисфункція скронево-нижньощелепного суглоба, особливості клінічної діагностики та лікування. - Кваліфікаційна наукова праця на правах рукопису.

Дисертація на здобуття наукового ступеня доктора філософії за спеціальністю 221 – Стоматологія. Українська медична стоматологічна академія МОЗ України, Полтава, 2020.

Захворювання скронево-нижньощелепних суглобів (СНЩС) вважаються однією з найбільш складних і невирішених питань ортопедичної та хірургічної стоматології незважаючи на проведені численні дослідження в напрямку їх діагностики і лікування. При великому різноманітті апробованих методів діагностики захворювань СНЩС не описані чіткі характеристики компресійно-дислокаційної дисфункції для доказової бази постановки цього діагнозу. Лікування пацієнтів з м'язово-суглобовою компресійно-дислокаційною дисфункцією СНЩС є однією з актуальних проблем стоматології.

На основі проведених досліджень у дисертаційній роботі розроблені наукові положення та отримані нові практичні результати відносно патології СНЩС, що часто зустрічається – м'язово-суглобової компресійно-дислокаційної дисфункції, які в сукупності вирішують актуальне наукове завдання в розділах ортопедичної, хірургічної стоматології, ортодонтії щодо теоретико-методологічного обґрунтування сутності захворювання, його діагностичних критеріїв та особливостей лікування.

Мета дослідження - підвищення ефективності діагностики і методів патогенетичного лікування м'язово-суглобової компресійно-дислокаційної дисфункції скронево-нижньощелепних суглобів, обґрунтованих аналізом клінічних проявів і результатів променевих та функціональних досліджень жувального м'язово-суглобового комплексу.

Об'єкт дослідження – клініко-функціональні та рентген-анатомічні характеристики жувального м'язово-суглобового комплексу у пацієнтів із

м'язово-суглобовою компресійно-дислокаційною дисфункцією скронево-нижньощелепного суглобу.

Предмет дослідження – ефективність діагностики і методів корекції порушень жувального м'язово-суглобового комплексу у пацієнтів з м'язово-суглобовою компресійно-дислокаційною дисфункцією скронево-нижньощелепних суглобів.

Відповідно до поставленої мети і завдань дослідження було проведено вивчення частоти звернень пацієнтів із м'язово-суглобовою компресійно-дислокаційною дисфункцією скронево-нижньощелепних суглобів серед інших видів дисфункціональних станів СНЩС, проведений аналіз клінічних проявів м'язово-суглобової компресійно-дислокаційної дисфункції скронево-нижньощелепних суглобів, вивчені результати електроміографії власне жувальних і скроневих м'язів у здорових та у хворих із м'язово-суглобовою компресійно-дислокаційною дисфункцією скронево-нижньощелепних суглобів різних ступенів тяжкості, проаналізовані результати ультразвукових, променевих та магнітно-резонансних досліджень СНЩС у пацієнтів із м'язово-суглобовою компресійно-дислокаційною дисфункцією скронево-нижньощелепних суглобів різних ступенів тяжкості; розроблена тактика лікування пацієнтів із м'язово-суглобовою компресійно-дислокаційною дисфункцією скронево-нижньощелепних суглобів різних ступенів тяжкості з урахуванням особливостей її патогенезу.

На підставі аналізу річних звітів КУ ПОЦСКСП, клініки ортопедичної стоматології з імплантологією і кафедри хірургічної стоматології та щелепно-лицевої хірургії з пластичною та реконструктивною хірургією голови та шиї за три роки (2015-2018 рр.) серед пацієнтів з дисфункціональними станами СНЩС доведено, що м'язово-суглобова компресійно-дислокаційна дисфункція займає друге місце після оклюзійно-артикуляційної і становить 33,57% від загального числа звернень з патологією СНЩС.

З первинно діагностованою компресійно-дислокаційною дисфункцією СНЩС комплексне обстеження і лікування проведено 115 пацієнтам віком

від 19 до 45 років, що не мали ортопедичної патології. У 47 (40,87%) з них мав місце легкий, 42 (36,52%) - середній ступень тяжкості, у 26 (22,61%) – важкий ступінь захворювання.

З метою диференційної діагностики в наукове дослідження включено 29 пацієнтів із гіпермобільністю суглобових головок та 12 пацієнтів із м'язово-суглобовою контрактурою СНЩС, інтактну групу склали 14 здорових осіб однакової статури і ваги з фізіологічним прикусом у віці 24 – 36 років.

Під час обстеження поряд із загально прийнятими методиками клінічного дослідження пацієнтів використовували функціональне дослідження слинних залоз: загальну сіалометрію, сіалометрію привушних слинних залоз; психометричне тестування - ВАШ болю; електроміографію власне жувальних та скроневих м'язів для встановлення ступеня функціональних м'язових порушень; ортопантомографія, прицільна рентгенографія, КТ СНЩС; МРТ суглобів для уточнення анатомічних змін у компонентах СНЩС; фотозйомку обличчя і прикусу досліджуваних.

Статистичну обробку отриманих результатів проводили з використанням пакету програм Microsoft Office Excel в розширенні Real Statistics 2019. Для перевірки розподілу ознак на нормальність використовували критерій Шапіро-Уїлкі з наступним попарним порівнянням за критеріями Ст'юдента. При розподілі ознак, які відрізнялися від нормальних, використовували аналіз за методом Хрускала-Уолліса з наступним попарним порівнянням Манна-Уїтні. Для аналізу груп до та після лікування використовували критерій Вілкоксона.

Автором визначена наукова новизна дослідження: доведено, що серед оклюзійних, посттравматичних, нейрогенних дисфункцій СНЩС, дисфункціональних станів при аномаліях прикусу, гіпермобільності суглобових головок м'язово-суглобова компресійно-дислокаційна дисфункція СНЩС займає провідне місце разом з оклюзійною дисфункцією;

уперше доведено, що больовий симптом при м'язово-суглобовій компресійно-дислокаційній дисфункції СНЩС обумовлений явищами компресії однієї з суглобових головок на біламінарну зону з чітко вираженими проявами міалгії. На протилежному боці при цьому визначається неадекватна дислокація допереду суглобової головки; доведено, що при м'язово-суглобовій компресійно-дислокаційній дисфункції СНЩС у пацієнтів спостерігається порушення біоелектричної активності рухових одиниць власне жувальних і скроневих м'язів як на боці компресії, так і на боці дислокації суглобової головки з явищами парадоксальних реакцій; уперше встановлено, що функціональний стан слинних залоз взаємопов'язаний з рівнем больового симптому і м'язової активності у пацієнтів з дисфункцією скронево-нижньощелепних суглобів; уперше доведено, що при м'язово-суглобовій компресійно-дислокаційній дисфункції СНЩС, за даними прицільної рентгенографії, комп'ютерної і магніто-резонансної томографії, спостерігається різного ступеня асиметрія розташування суглобових головок по відношенню до суглобового горбика і суглобової западини. У частини пацієнтів, ймовірно, причиною м'язово-суглобової компресійно-дислокаційної дисфункції СНЩС може бути асиметрія розмірів і форм суглобових головок нижньої щелепи; встановлено, що в розвитку м'язово-суглобової компресійно - дислокаційної дисфункції СНЩС, при відсутності дефектів і деформації зубних рядів, особливу роль відіграє механічне порушення капсули (за даними МРТ) і одностороннє перевантаження жувальних м'язів; запропонована гіпотеза виникнення м'язово-суглобової компресійно - дислокаційної дисфункції СНЩС; уперше на підставі виявлених ланок патогенезу м'язово-суглобової компресійно-дислокаційної дисфункції СНЩС розроблені і впроваджені в практику методи лікування захворювання.

Теоретична та практична цінність. Результати клінічних, електрофункціональних, рентгенологічних досліджень пацієнтів із м'язово-суглобовою компресійно-дислокаційною дисфункцією СНЩС мають

теоретичне та практичне значення в ортопедичній та хірургічній стоматології, ортодонтії, оториноларингології, рентгенології, невропатології.

Виконане дослідження має наукове й практичне значення в диференційно-діагностичному процесі різних дисфункціональних станів СНЩС.

Запропонована гіпотеза патогенезу м'язово-суглобової компресійно-дислокаційної дисфункції СНЩС доповнює вчення про дисфункціональні стани СНЩС.

Розроблений патогенетичний комплекс лікувальних заходів у пацієнтів з різним ступенем важкості м'язово-суглобової компресійно-дислокаційної дисфункції СНЩС довів його достатньо високу ефективність, що дає підставу для його широкого впровадження в клініку.

Ключові слова: скронево-нижньощелепний суглоб, компресійно-дислокаційна дисфункція, діагностика, патогенез, лікування.

АННОТАЦИЯ

Яценко П.И. Мышечно-суставная компрессионно-дислокационная дисфункция височно-нижнечелюстного сустава, особенности клинической диагностики и лечения. - Квалификационная научная работа на правах рукописи.

Диссертация на соискание ученой степени доктора философии по специальности 221 «Стоматология». -Украинская медицинская стоматологическая академия МЗ Украины, Полтава. Украинская медицинская стоматологическая академия МЗ Украины. Полтава, 2020.

Заболевания височно-нижнечелюстных суставов (ВНЧС) считаются одной из наиболее сложных и нерешенных вопросов ортопедической и хирургической стоматологии несмотря на проведенные многочисленные исследования в направлении их диагностики и лечения. При большом разнообразии апробированных методов диагностики заболеваний ВНЧС не описаны четкие характеристики компрессионно-дислокационной дисфункции для доказательной базы постановки этого диагноза. Лечение пациентов с мышечно-суставной компрессионно-дислокационной дисфункцией ВНЧС является одной из актуальных проблем стоматологии.

На основании проведенных исследований в диссертационной работе разработаны научные положения и получены новые практические результаты относительно часто встречаемой патологии ВНЧС - мышечно-суставной компрессионно-дислокационной дисфункции, которые в совокупности решают актуальную научную задачу в разделах ортопедической, хирургической стоматологии и ортодонтии по теоретико-методологическому обоснованию сущности заболевания, его диагностических критериев и особенностей лечения.

Цель исследования - повышение эффективности диагностики и методов патогенетического лечения мышечно-суставной компрессионно-дислокационной дисфункции височно-нижнечелюстного сустава, обоснованных анализом клинических проявлений и результатов лучевых и

функциональных исследований жевательного мышечно-суставного комплекса.

Объект исследования – клинико-функциональные и рентгеноанатомические характеристики жевательного мышечно-суставного комплекса у пациентов с компрессионно-дислокационной дисфункцией височно-нижнечелюстного сустава.

Предмет исследования – эффективность диагностики и методов коррекции нарушений жевательного мышечно-суставного комплекса у пациентов с компрессионно-дислокационной дисфункцией височно-нижнечелюстного сустава.

Согласно поставленной цели и задачам исследования было проведено изучение частоты обращений пациентов с мышечно-суставной компрессионно-дислокационной дисфункцией височно-нижнечелюстных суставов среди других видов дисфункциональных состояний ВНЧС, проведен анализ клинических проявлений мышечно-суставной компрессионно-дислокационной дисфункции височно-нижнечелюстных суставов, изучены результаты электромиографии собственно жевательных и височных мышц у здоровых и у больных с мышечно-суставной компрессионно-дислокационной дисфункцией височно-нижнечелюстных суставов различной степени тяжести, проанализированы результаты ультразвуковых, лучевых и магнито-резонансных исследований ВНЧС у пациентов с компрессионно-дислокационной дисфункцией височно-нижнечелюстных суставов различной степени тяжести, представлена гипотеза патогенеза мышечно-суставной компрессионно-дислокационной дисфункции височно-нижнечелюстных суставов, разработана тактика лечения пациентов с компрессионно-дислокационной дисфункцией височно-нижнечелюстных суставов различной степени тяжести с учетом особенностей ее патогенеза.

На основании анализа годовых отчетов КУ ПОЦСКСП, клиники ортопедической стоматологии с имплантологией и кафедры хирургической

стоматологии и челюстно-лицевой хирургии с пластической и реконструктивной хирургией головы и шеи за четыре года (2015-2018 гг.) Среди пациентов с дисфункциональными состояниями ВНЧС доказано, что мышечно-суставная компрессионно-дислокационная дисфункция занимает второе место после окклюзионно-артикуляционной и составляет 33,68%, от общего числа обращений с патологией ВНЧС.

С первично диагностированной компрессионно-дислокационной дисфункцией ВНЧС комплексное обследование и лечение проведено 115 пациентам в возрасте от 19 до 45 лет, которые не имели ортопедической патологии. У 47 (40,87%) из них имела место легкая, у 42 (36,52%) - средней степени тяжести, у 26 (22,61%) - тяжелая степень заболевания.

С целью дифференциальной диагностики в научное исследование включено 29 пациентов с гипермобильностью суставных головок и 12 пациентов с мышечно-суставной контрактурой ВНЧС. Интактную группу составили 14 здоровых лиц одинакового телосложения и веса с физиологическим прикусом в возрасте 24 - 36 лет.

При обследовании, наряду с общепринятыми методиками клинического исследования пациентов, использовали функциональное исследование слюнных желез: общую сиалометрию, сиалометрию околоушных слюнных желез; психометрическое тестирование - ВАШ боли; электромиографию собственно жевательных и височных мышц для установления степени функциональных мышечных нарушений; ортопантографию, прицельную рентгенографию (зонографию), КТ ВНЧС; МРТ суставов для уточнения анатомических изменений в компонентах ВНЧС; фотосъемку лица и прикуса пациентов.

Статистическую обработку полученных результатов проводили с использованием пакета программ Microsoft Office Excel в расширении Real Statistics 2019. Для проверки распределения признаков на нормальность использовали критерий Шапиро-Уилки с последующим парным сравнением по критериям Стьюдента. При распределении признаков, которые

отличались от нормальных, применяли анализ по методу Хрускала-Уоллиса с последующим парным сравнением Манна-Уитни. Для анализа групп до и после лечения применяли критерий Вилкоксона.

Автором обозначена научная новизна исследования: доказано, что среди окклюзионных, посттравматических, нейрогенных дисфункций ВНЧС, дисфункциональных состояний при аномалиях прикуса, гипермобильности суставных головок мышечно-суставная компрессионно-дислокационная дисфункция ВНЧС занимает ведущее место вместе с окклюзионной дисфункцией; впервые доказано, что болевой симптом при мышечно-суставной компрессионно-дислокационной дисфункции ВНЧС обусловлен явлениями компрессии одной из суставных головок на биламинарную зону с четко выраженными проявлениями миалгии. На противоположной стороне при этом определяется неадекватная дислокация кпереди суставной головки; доказано, что при мышечно-суставной компрессионно-дислокационной дисфункции ВНЧС у пациентов наблюдаются нарушения биоэлектрической активности двигательных волокон собственно жевательных и височных мышц как на стороне компрессии, так и на стороне дислокации суставной головки с явлениями парадоксальных реакций; впервые установлено, что функциональное состояние слюнных желез взаимосвязано с уровнем болевого симптома и мышечной активностью у пациентов с дисфункцией ВНЧС: впервые доказано, что при мышечно-суставной компрессионно-дислокационной дисфункции ВНЧС, по данным прицельной рентгенографии, компьютерной и магнитно-резонансной томографии, наблюдается различной степени асимметрия расположения суставных головок по отношению к суставному бугорку и к суставной ямке. У части пациентов вероятной причиной мышечно-суставной компрессионно-дислокационной дисфункции ВНЧС может быть асимметрия размеров и форм суставных головок нижней челюсти: установлено, что в развитии мышечно-суставной компрессионно-дислокационной дисфункции ВНЧС, при отсутствии дефектов и деформаций зубных рядов, особую роль играет механическое нарушение капсулы (по

данным МРТ) и односторонняя перегрузка жевательных мышц; предложена гипотеза возникновения мышечно-суставной компрессионно-дислокационной дисфункции ВНЧС; впервые на основании выявленных звеньев патогенеза мышечно-суставной компрессионно-дислокационной дисфункции ВНЧС разработаны и внедрены в практику методы лечения заболевания.

Теоретическая и практическая ценность. Результаты клинических, электро-функциональных, рентгенологических исследований пациентов с мышечно-суставной компрессионно-дислокационной дисфункцией ВНЧС имеют теоретическое и практическое значение в ортопедической и хирургической стоматологии, ортодонтии, оториноларингологии, рентгенологии, неврологии. Проведенное исследование имеет научное и практическое значение в дифференциально-диагностическом процессе дисфункциональных состояний ВНЧС.

Предложенная гипотеза патогенеза мышечно-суставной компрессионно-дислокационной дисфункции ВНЧС дополняет теории о дисфункциональных состояниях ВНЧС.

Разработанный патогенетически обоснованный комплекс лечебных мероприятий для пациентов с различной степенью тяжести мышечно-суставной компрессионно-дислокационной дисфункцией ВНЧС доказал его достаточно высокую эффективность, что дает основание для его широкого внедрения в клинику.

Ключевые слова: височно-нижнечелюстной сустав, компрессионно-дислокационная дисфункция, диагностика, патогенез, лечение.

ANNOTATION

Yatsenko P.I. Muscle and Joint Compression-Dislocation Dysfunction of the Temporomandibular Joint, Peculiarities of Clinical Diagnostics and Treatment
Qualifying scientific work not for publication.

Thesis for a the degree of doctor of philosophy (PhD) in specialty 221 – Dentistry. – Ukrainian Medical and Dental Academy, Poltava, 2020.

Temporomandibular disorders (TMD) are considered to be one of the most complex and unresolved issues of orthopedic and surgical dentistry, despite numerous studies of their diagnosis and treatment. With a wide variety of proven methods of diagnosis of temporomandibular joint (TMJ) disorders, the clear characteristics of the compression-dislocation dysfunction for the evidentiary basis for making this diagnosis are not described. Treatment of patients with musculoskeletal compression-dislocation dysfunction of TMJ is one of the topical problems in dentistry.

The thesis presents scientific concepts and new practical results obtained in relation to frequently observed pathology of the TMJ – muscle and joint compression-dislocation dysfunction, which in their aggregate solve actual scientific task in the fields of orthopedic and surgical dentistry concerning theoretical and methodological substantiation of the essence of the disease, its diagnostic criteria and peculiarities of treatment.

Aim of the research is to increase efficiency of diagnostics and methods of pathogenetic treatment of muscle and joint compression-dislocation dysfunction of the TMJ, which are substantiated by the analysis of clinical signs and results of radiological and functional examinations of the muscle and joint masticatory complex.

The object of the study is the clinical-functional and radio-anatomical characteristics of the masticatory musculoskeletal complex in patients with compression-dislocation dysfunction of the TMJ.

The subject of the study is the effectiveness of diagnostics and methods of correction of disorders of the masticatory musculoskeletal complex in patients with compression-dislocation dysfunction of the TMJ.

In accordance with the aim and the tasks of the research set the study of frequency of medical care encounters by patients with muscle and joint compression-dislocation dysfunction among other types of TMJ dysfunction states has been carried out, the analysis of clinical signs of muscle and joint compression-dislocation dysfunction has been performed, the results of electromyography of mastication muscles and temporal muscles in healthy individuals and patients with muscle and joint compression-dislocation dysfunction of the TMJ of various degrees of severity have been studied, the results of ultrasound, radiological and magnetic resonance investigations of the TMJ in patients with muscle and joint compression-dislocation dysfunction of various degrees of severity have been analyzed, the hypothesis of pathogenesis of the muscle and joint compression-dislocation dysfunction has been presented, therapeutic approach for patients with muscle and joint compression-dislocation dysfunction of the TMJ of various degrees of severity with a glance to its pathogenesis has been elaborated.

On the ground of annual reports of the clinic KU POCSKSP of orthopedic dentistry with implantology and the Department of Surgical Dentistry and Maxillofacial Surgery with Plastic and Reconstructive Surgery of the Head and the Neck for the period of four years (2015-2018) for patients with dysfunctional states of the TMJ it has been proven that muscle and joint compression-dislocation dysfunction ranks second after occlusal and articulatory pathologies and makes 33.57% of the total amount of medical care encounters due to TMJ pathology.

Total number of the patients with newly diagnosed compression-dislocation dysfunction of the TMJ, who have never had orthopedic pathology and who underwent complex examination and treatment, amounted to 115 persons aged from 19 to 45 years. For differential diagnosis 29 patients with hypermobility of articular heads and 12 patients with muscle and joint contracture of the TMJ were included to the scientific research. Intact group was composed of 14 patients of the

same build and weight with the difference of ± 2.2 kg aged 24 – 36 years with physiological occlusion. Out of 115 patients with muscle and joint compression-dislocation dysfunction of the TMJ 47 patients were diagnosed with light, 42 with moderately severe and 26 with severe stage of the disease.

During examination along with conventional methods of clinical examination functional examination of the salivary glands was applied, which involved general sialometry, sialometry of parotid glands with study of physicochemical characteristics of the saliva; psychometric testing: VAS scale of pain; electromyography of mastication muscles and temporal muscles to determine the degree of functional disturbances of the muscles; orthopantomography, periapical X-ray, CT of the TMJ; MRI of the joints to specify anatomic changes in the components of the TMJ; taking photos of the face and occlusion of the patients.

Statistical processing of the results was carried out using the Microsoft Office Excel software package in the Real Statistics 2019 extension. To check the distribution of signs for normality, the Shapiro-Wilk test was used, followed by pairwise comparison according to Student's criteria. When distributing traits that differed from normal, an analysis using the Khruskal-Wallis method followed by a paired Mann-Whitney comparison was used. To analyze the groups before and after treatment, the Wilcoxon test was used.

The author indicates the scientific novelty of the study: it is proved that among the occlusal, post-traumatic, neurogenic dysfunctions of the TMJ, dysfunctional states at anomalies of the bite, hypermobility of the joint heads, musculoskeletal compression-dislocation dysfunction of the TMJ occupies the first place along with the pain symptom. For the first time it is proved that musculoskeletal compression-dislocation dysfunction of the TMJ is caused by the phenomena of compression of one of the articular heads on the bilaminar area with clearly expressed manifestations of myalgia. On the opposite side, this determines the inadequate dislocation of the articular head to the front; it is proved that in patients with musculoskeletal compression-dislocation dysfunction of the TMJ there are disturbances of the bioelectric activity of the motor fibers of the actual

masticatory and temporal muscles both on the side of the compression and on the side of the dislocation of the joint head with the phenomena of paradoxical reactions; it is established for the first time that the functional state of salivary glands is related to the level of pain symptom and muscular activity in patients with TMD; it is proved for the first time that in patients with muscular-articular compression-dislocation TMJ dysfunction, computer-assisted X-ray and magnetic resonance imaging shows asymmetry of the location of the articular heads of the varying degree with respect to the articular tubercle and the articular fossa. In some patients, the probable cause of musculoskeletal compression-dislocation dysfunction of the TMJ may be asymmetry of the sizes and forms of articular heads of the lower jaw; it is established that the development of muscular-articular compression-dislocation dysfunction of the TMJ in the absence of absence of defects and deformations of dental arches is greatly influenced by the mechanical disruption of the capsule (according to MRI data) and unilateral masticatory muscle overload; the hypothesis of musculoskeletal compression and dislocation dysfunction of TMJ is proposed; for the first time, on the basis of the revealed pathogenesis of musculoskeletal compression-dislocation dysfunction of TMJ, methods of treatment of the disease have been developed and put into practice.

Theoretical and Practical Value. The results of clinical, electrofunctional, radiological examinations of patients with muscle and joint compression-dislocation dysfunction of the TMJ are of theoretical and practical value in orthopedic and surgical dentistry, otorhinolaryngology, radiology, neuropathology. The study performed is of scientific and practical value indifferent diagnosis of various dysfunctional states of the TMJ.

The proposed hypothesis of pathogenesis of the muscle and joint compression-dislocation dysfunction of the TMJ updates the theory of dysfunctional states of the TMJ.

The proposed pathogenetic complex of therapeutic measures in patients with various degrees of severity of muscle and joint compression-dislocation

dysfunction of the TMJ has proven its rather high efficiency, what gives ground for its vast implementation in clinical practice.

Key words: temporomandibular joint, compression-dislocation dysfunction, diagnostics, pathogenesis, treatment.

СПИСОК ПУБЛІКАЦІЙ ЗДОБУВАЧА

1. Яценко О.І. Клініко-рентгенологічна характеристика компресійно-больового симптому скронево-нижньощелепного суглоба / О.І. Яценко, О.В. Рыбалов, О.С. Іваницька, П.І. Яценко // Вісник проблем біології і медицини, 2015. - Вип. 2. –Т. 1. – С. 363 – 366. *(Здобувач, аналізував та узагальнював отримані результати, написав частину тексту)*
2. Рыбалов О.В. Показники біоелектричної активності власне жувальних м'язів із різною м'язовою масою в чоловіків / О.В. Рыбалов, Ю.І. Семененко, П.І. Яценко, О.І. Яценко , О.С. Іваницька // Український стоматологічний альманах.- 2016.- №3 (том 2).- С. 55 – 57. *(Особистий внесок здобувача полягає у обстеженні хворих, статистичному опрацюванні матеріалу, здійсненні аналітичної оцінки отриманих результатів).*
3. Новиков В.М. Миофациальная симптоматика в клинике компрессионно-дислокационной дисфункции височно-нижнечелюстного сустава / В.М. Новиков, П.И. Яценко, О.В. Рыбалов // Український стоматологічний альманах.- 2017.- №1. - С. 32 – 36. *(Здобувачем проведені клінічні дослідження та зроблені висновки).*
4. Рыбалов О.В. Асимметрия размеров и форм суставных головок одна из причин компрессионно-дислокационной дисфункции височно-нижнечелюстного сустава / О.В. Рыбалов, В.М. Новиков, О.И. Яценко, П.И. Яценко // Актуальні проблеми сучасної медицини, 2017. – Т.17. - № 2 (58). – С.251 – 255. *(Здобувачу належить пошук літературних джерел та їх опрацювання)*
5. Яценко П.И. Биоэлектрическая активность жевательных мышц и её парадоксы у больных мышечно-суставной компрессионно-дислокационной дисфункцией ВНЧС / П.И. Яценко, О.И. Яценко, О.В. Рыбалов, Ю.И. Семененко // Актуальні проблеми сучасної медицини: Вісник Української медичної стоматологічної академії, 2018. - Т. 18. - № 2(62). - С. 226-230.

(Здобувачем здійснено аналіз та узагальнення отриманих результатів, зроблені висновки).

6. Яценко П.І. Види дисфункціональних станів скронево-нижньощепного суглоба за етіологією та особливостями їх патогенезу (Огляд літератури) / П.І. Яценко // Актуальні проблеми сучасної медицини. Вісник Української медичної стоматологічної академії.- 2018. – Т.18. – Вип. 3(63). - С. 335 – 340.

(Здобувачем здійснено аналіз та узагальнення отриманих результатів).

7. Рыбалов О.В. Миофасциальная симптоматика у больных мышечно-суставной компрессионно-дислокационной дисфункцией височно-нижнечелюстного сустава / О.В. Рыбалов, П.И. Яценко, О.И. Яценко, Е.С. Иваницкая // Світ медицини та біології. – 2016. - № 2(56). – С. 77 – 80.

(Здобувачем проведені клінічні дослідження та зроблені висновки).

8. Rybalov O. The Effectiveness of Physical Factors in the treatment of Compression-Dislocation Dysfunction of the Temporomandibular Joint / O. Rybalov, P. Yatsenko. P. Moskalenko, O. Yatsenko, Yn. Lakhtin // Georgian Medical News, 2016. - № 2 (251). – P. 26 – 31 (Скопус). *(Особистий внесок здобувача полягає в обстеженні хворих, статистичному опрацюванні матеріалу, здійсненні аналітичної оцінки отриманих результатів).*

9. Яценко П.И. Электромиографические характеристики височных и жевательных мышц у больных компрессионно-дислокационной дисфункцией височно-нижнечелюстных суставов различной степени тяжести / Павел И. Яценко, Олег В. Рыбалов, Олег И. Яценко, Вадим М. Новиков и др. // Wiadomosci Lekarskie. том LXXI, 2018, Nr3 cz II. S. 663 – 670 (Scopus).

(Здобувачем здійснено аналіз та узагальнення отриманих результатів).

10. Yatsenko P.I. Differential and diagnostic criteria for hipermobility of the articular heads of the mandible, muscle and joint contracture and compression-dislocation dysfunction of temporomandibular joint (according to the data of TMJ zonography) / P.I. Yatsenko, O.I. Yatsenko, O.V. Rybalov, O.S. Ivanitska, V.M. Novikov // Світ медицини та біології, 2018. - № 2 (64). - С. 112 – 114.

(Здобувачем проведені клінічні дослідження та зроблені висновки).

11. Рыбалов О.В. Компрессионно- дислокационная дисфункция височно-нижнечелюстного сустава с явлениями пареза лицевого нерва / О.В. Рыбалов, П.И. Яценко, О.И. Яценко // Ж. Вестник Кыргызской государственной медицинской академии им. И.К. Ахунбаева. – Бишкек, 2017. - № 6. – С. 55 – 58. *(Здобувачем здійснено аналіз та узагальнення отриманих результатів).*
12. Патент на корисну модель № 126149 «Пристрій для лікування компресійного больового симптому при дислокаційно-компресійній дисфункції скронево-нижньощелепного суглобу» автори: Рибалов О.В., Новіков В.М., Яценко П.І., Яценко О.І. Зареєстровано 11.06 2018 р. Дата публікації 11.06.2018, Бюл. № 11. *(Здобувачу належить пошук літературних джерел та їх опрацювання та апробація способу лікування пацієнтів з симптомами дисфункції скронево-нижньощелепних суглобів).*
13. Патент на корисну модель № 136838 «Пристрій для лікування компресійного симптому при дислокаційно-компресійної дисфункції скронево-нижньощелепного суглоба» автори: Яценко П.І., Рибалов О.В., Новіков В.М., Яценко О.І. Зареєстровано 10.09.2019. Дата публікації 10.09.2019, Бюл. № 17. *(Здобувачу належить пошук літературних джерел та їх опрацювання, та апробація способу лікування пацієнтів з симптомами дисфункції скронево-нижньощелепних суглобів).*
14. Яценко П.И. Болевой симптом при компрессионно-дислокационной дисфункции височно-нижнечелюстного сустава / П.И. Яценко, О.И. Яценко, Е.С. Иваницкая // Матер. Третій міжрегіональної н.-практич. конф. «Стоматологія Придніпровья». – Днепропетровськ - Запоріжжя, 2015.- С.154-155. *(Здобувачем здійснено узагальнення отриманих результатів).*
15. Рыбалов О.В. Ошибки в диагностике и лечении компрессионно-дислокационной дисфункции височно-нижнечелюстного сустава / О.В. Рыбалов, П.И. Яценко, О.И. Яценко // Материалы Всероссийской научно-практической конференции с международным участием, посвященной 50-летию стоматологического факультета Дагестанской государственной медицинской академии. - Махачкала, 2015. – С.170-172. *(Здобувачем*

проведена порівняльна оцінка отриманих результатів дослідження, написана частина тексту).

16. Рыбалов О.В. Методика лечения компрессионно-дислокационной дисфункции височно нижнечелюстного сустава и ее патогенетическое обоснование / О.В. Рыбалов, П.И. Яценко, О.И. Яценко // Сб. научн. статей 5 регион. н.-практ. конф. с межд. участием «Актуальные проблемы стоматологии детского возраста». – Хабаровск, 2015. – С. 170-176. *(Здобувачу належить участь у розпрацюванні методики та написанні статті).*

17. Рыбалов О.В. Функциональное состояние околоушных слюнных желез у пациентов с компрессионно-дислокационной дисфункцией височно-нижнечелюстного сустава / О.В. Рыбалов, Е.С. Иваницкая, П.И. Яценко, О.И. Яценко // Сборник трудов Национального конгресса с международным участием «Паринские чтения».- Минск.2016. – С. 141 – 143. *(Здобувачу належить розпрацювання способу дослідження, здійснення аналітичної оцінки результатів, написання частини тексту статті).*

18. Рыбалов О.В. Механізм виникнення больових симптомів при м'язово-суглобової дисфункції скронево-нижньощелепного суглобу / О.В. Рыбалов, О.С. Іваницька, П.І. Яценко, О.І. Яценко // Матеріали міжнародної науково-практичної конференції «Сучасна стоматологія та щелепно-лицева хірургія». –Київ,2016. – С. 135 – 138. *(Здобувачем здійснено узагальнення отриманих результатів).*

19. Рыбалов О.В., Компресійно-дислокаційна дисфункція скронево-нижньощелепного суглоба з проявами больового симптому / О.В. Рыбалов, О.С. Іваницька, О.І. Яценко, П.І. Яценко // Питання експериментальної та клінічної стоматології: Зб. наук. праць. – Вип. 12. – Харків: ХНМУ, 2016. – С. 385-390. *(Здобувачем здійснено узагальнення отриманих результатів).*

20. Яценко П.И. Характер соотношений костных компонентов височно-нижнечелюстных суставов при наличии в одном из них болевого симптома / П.И. Яценко, О.И. Яценко, О.В. Рыбалов // Материалы XXIV Международного юбилейного симпозиума «Инновационные технологии в

стоматологии», посвященного 60-летию стоматологического факультета Омского государственного медицинского университета: сб. ст. - отв. ред. Г.И. Скрипкина. – Омск: Издательский центр КАН, 2017. – С. 517 - 519 .

(Здобувачу належить здійснення аналітичної оцінки результатів, написання частини тексту статті).

21. Яценко П.И. Функциональные характеристики собственно жевательных мышц у больных с компрессионно-дислокационной дисфункцией височно-нижнечелюстного сустава / П.И. Яценко, О.В. Рыбалов, Ю.И. Семенов, О.И. Яценко, Е.С. Иваницкая // Матер. міжнар. н.-практ. конф. «Сучасна стоматологія та щелепно-лицева хірургія».- Київ, 2018. - С.137 -138. *(Здобувачем проведена порівняльна оцінка отриманих результатів дослідження, написана частина тексту).*

22. Яценко П.И. Медико-статистична характеристика частоти та видів дисфункціональних станів скронево-нижньощелепного суглоба / П.И. Яценко, В.М. Новиков, О.С. Іваницька, О.І. Яценко, О.В. Рибалов // Експериментальна та клінічна стоматологія. 2018. № 2 (3). – С. 43 – 44. *(Здобувачем здійснено аналіз та узагальнення отриманих результатів, зроблені висновки).*

23. Рыбалов О.В. Клинико-электромиографические характеристики мышечно-суставного комплекса у здоровых лиц и больных с дисфункцией височно-нижнечелюстных суставов / О.В. Рыбалов, П.И. Яценко, О.И. Яценко, Е.С. Иваницкая // Актуальные вопросы профилактики, диагностики и лечения стоматологических заболеваний.- Сб. научных трудов республ. конф.- Минск БГМУ 2018. – С.139 – 141. *(Здобувачем здійснено узагальнення отриманих результатів, зроблені висновки).*

24. Новиков В.М. Сравнительная характеристика прицельных рентгенограмм височно-нижнечелюстных суставов при гипермобильности суставных головок, мышечно-суставных контрактурах и компрессионно-дислокационной дисфункции / В.М. Новиков, П.И. Яценко, О.И. Яценко // Сучасні погляди на актуальні питання теоретичної, експериментальної та

практичної медицини.- Збірник наукових праць.-Харків 2016.- С.151-153.
(Здобувачем здійснено аналіз та узагальнення отриманих результатів, зроблені висновки).

25. Яценко О.І. Результати лікування функціональної нестабільності суглобової голівки нижньої щелепи у хворих з фізіологічним прикусом за даними прицільної рентгенографії СНЩС / О.І. Яценко, О.Ю. Шульженко, П.І. Яценко // Матеріали Всеукраїнської науково-практичної конференції молодих учених «Медична наука в практику охорони здоров'я».-Полтава 2016.- С.19. *(Здобувачем проведені клінічні дослідження та зроблені висновки)*

26. Яценко П.И. Патогенетические аспекты юношеской дисфункции височно-нижнечелюстного сустава / П.И. Яценко, О.Ю. Андриянова, О.В. Рыбалов, О.И. Яценко // Сб-к научн. трудов н-практ конф., «Прошлое, настоящее и будущее детской стоматологии». – Минск, 2019. - С. 134 -138.

Зміст

	Стор.
Список скорочень.....	26
Вступ.....	27
Розділ 1 Проблеми дисфункціональних станів СНЩС в питаннях патогенезу, діагностики і лікування (Огляд літератури).....	36
1.1 Сучасне уявлення про види дисфункціональних станів СНЩС за етіологією та особливостями їх патогенезу.....	36
1.2 Діагностика дисфункціональних станів СНЩС.....	46
1.3 Лікування пацієнтів з дисфункціональними станами СНЩС.....	57
Розділ 2 Об'єкти та методи дослідження	64
2.1 Аналітична ретроспективна характеристика пацієнтів із дисфункціональними станами СНЩС за даними річних звітів КУ ПОЦСКСП.....	64
2.2 Об'єкти клінічних досліджень.....	66
2.3 Методи клінічних досліджень.....	68
2.4 Методика сіалометрії.....	70
2.5 Методика електроміографії.....	71
2.6 Променеві методи дослідження.....	72
2.7 МРТ дослідження СНЩС.....	74
2.8 Ультразвукове дослідження СНЩС.....	75
2.9 Статистичний аналіз.....	75

Розділ 3 Клінічні прояви м'язово-суглобової компресійно- дислокаційної дисфункції СНЩС.....	77
3.1 Клінічна характеристика м'язово-суглобової компресійно-дислокаційної дисфункції СНЩС легкого ступеня...	77
3.2 Клінічна характеристика м'язово-суглобової компресійно - дислокаційної дисфункції СНЩС середнього ступеня тяжкості.....	84
3.3 Клінічна характеристика м'язово-суглобової компресійно-дислокаційно і дисфункції СНЩС важкого ступеня.....	93
3.4 Диференційно-діагностичні критерії гіпермобільності суглобових голівок нижньої щелепи, м'язово-суглобової контрактури і компресійно-дислокаційної дисфункції СНЩС	105
3.4.1 Клінічна характеристика гіпермобільності суглобових голівок нижньої щелепи.....	105
3.4.2 Клінічна характеристика проявів м'язової контрактури нижньої щелепи	110
3.5 Гіпотеза патогенезу м'язово-суглобової компресійно-дислокаційної дисфункції СНЩС.....	113
Розділ 4 Комплексне патогенетичне лікування пацієнтів із м'язово-суглобовою компресійно-дислокаційною дисфункцією СНЩС та його результати.....	120

4.1 Лікування пацієнтів із м'язово-суглобовою компресійно-дислокаційною дисфункцією СНЩС легкого ступеню тяжкості і його результати.....	120
4.2 Лікування пацієнтів із м'язово-суглобовою компресійно-дислокаційною дисфункцією СНЩС середнього ступеня тяжкості та його результати	127
4.3 Лікування пацієнтів із м'язово-суглобовою компресійно-дислокаційною дисфункцією СНЩС важкого ступеня та його результати	137
Розділ 5 Обговорення отриманих результатів	153
Висновки	172
Практичні рекомендації	174
Список використаної літератури	175
Додатки	220

Список скорочень

ВАШ – Візуально-Аналогова Шкала

КДД – компресійно-дислокаційна дисфункція

КУ ПОЦСКСП– комунальна установа «Полтавський обласний центр стоматології- клінічна стоматологічна поліклініка»

КТ – комп'ютерна томографія

МРТ – магнітно-резонансна томографія

МС - м'язово-суглобова

ПВЗ- привушна слинна залоза

СНЩС – скронево-нижньощелепний суглоб

УЗД – ультразвукова діагностика

Вступ

Актуальність. Незважаючи на численні дослідження в напрямку діагностики й лікування захворювань СНЩС, їх вивчення вважається однією з найбільш складних і невирішених проблем ортопедичної та хірургічної стоматології, ортодонтії [1, 2, 3].

Як свідчать дані наукових публікацій, на ті чи інші патологічні стани СНЩС страждає від 50 до 70% населення різних країн світу [4, 5, 6].

Найбільш поширеними з них є дисфункціональні стани, які визначаються різними назвами: м'язово-суглобова дисфункція, нейром'язова дисфункція, больова компресійна дисфункція, артралгія, клацаюча щелепа, міофасціальна дисфункція, гіпермобільність суглобових головок, міоартропатія та інші [7].

Серед різноманітних скронево-нижньощелепних розладів найбільшого розповсюдження набув синдром больової дисфункції СНЩС, який Міжнародною класифікацією захворювань X перегляду ВООЗ визнано окремою нозологічною формою [8]. Хоча важко не погодитись із думкою тих дослідників, які вказують на те, що явища дисфункції, які супроводжуються болем, притаманні практично всім захворюванням СНЩС, зокрема і його м'язово-суглобовій компресійно-дислокаційній дисфункції [9, 10, 11].

Більшість науковців, які займаються проблемою дисфункцій СНЩС, переконані в тому, що основним пусковим моментом в розвитку дисфункцій є порушення оклюзії або невrogenна причина. Однак, у 57,3% - 80,9% випадків дана патологія з проявами компресійного болю зустрічається в осіб з інтактними зубними рядами і ортогнатичним прикусом [12,13].

Компресійно-дислокаційній дисфункції СНЩС в літературі приділено мало уваги. Захворювання характеризується великою різноманітністю клінічних проявів. Найчастіше пацієнти скаржаться на біль у ділянці суглоба, некоординовані зміщення нижньої щелепи при відкриванні рота, клацання, хрускіт в суглобі, головний біль, ослаблення слуху, сухість в порожнині рота [14, 15, 16, 17].

При великій кількості апробованих методів діагностики захворювань СНЩС на сьогодні не описані чіткі характеристики компресійно-дислокаційної дисфункції для доказової бази формулювання цього діагнозу .

На даний момент залишаються недостатньо вирішеними питання диференційної діагностики м'язово-суглобової компресійно - дислокаційної дисфункції СНЩС з іншими видами дисфункціональних станів СНЩС в зв'язку з відсутністю чіткого уявлення про її патогенез.

Більшість з наявних в арсеналі практикуючого лікаря методів терапії найчастіше мають симптоматичний, короткочасний, малоефективний характер. Враховуючи те, що це захворювання виникає переважно у працездатному віці пацієнтів, цілком зрозумілим є соціальний аспект проблеми якісної діагностики и ефективного лікування пацієнтів. Адже мова йде про покращення якості життя, створення умов для повноцінної трудової діяльності мільйонів людей [20, 21]. Тому лікування пацієнтів з м'язово-суглобовою компресійно-дислокаційною дисфункцією СНЩС є однією з найбільш важких і актуальних проблем стоматології [18, 19].

Розробка і впровадження в практичну охорону здоров'я простих, але дієвих способів підвищення якості діагностики і лікування пацієнтів з м'язово-суглобовою компресійно-дислокаційною дисфункцією СНЩС з урахуванням причинно-наслідкових механізмів розвитку захворювання і використання комплексного індивідуального підходу, заснованого на результатах багатопланового обстеження, є обґрунтованим і необхідним в сучасних умовах.

Зв'язок роботи з науковими програмами, планами, темами

Дисертація є фрагментом ініціативної НДР Української медичної стоматологічної академії «Застосування сучасних технологій діагностики та лікування для реабілітації стоматологічних хворих ортопедичними методами» (№ державної реєстрації 0117U004778), автор є безпосереднім виконавцем розділу зазначеної теми.

Мета дослідження - підвищення ефективності діагностики і методів патогенетичного лікування м'язово-суглобової компресійно-дислокаційної дисфункції скронево-нижньощелепних суглобів, обґрунтованих аналізом клінічних проявів і результатів променевих та функціональних досліджень жувального м'язово-суглобового комплексу.

Для досягнення поставленої мети визначені такі **задачі**:

1. Вивчити частоту звернень пацієнтів із м'язово-суглобовою компресійно-дислокаційною дисфункцією скронево-нижньощелепних суглобів серед інших видів дисфункціональних станів СНЩС.
2. Провести аналіз клінічних проявів м'язово-суглобової компресійно-дислокаційної дисфункції скронево-нижньощелепних суглобів.
3. Вивчити результати електроміографії власне жувальних і скроневих м'язів у здорових осіб та у пацієнтів із м'язово-суглобовою компресійно-дислокаційною дисфункцією скронево-нижньощелепних суглобів різних ступенів тяжкості.
4. Дослідити результати ультразвукових, променевих та магнітно-резонансних досліджень СНЩС у пацієнтів із м'язово-суглобовою компресійно-дислокаційною дисфункцією скронево-нижньощелепних суглобів різних ступенів тяжкості.
5. Розробити гіпотезу патогенезу м'язово-суглобової компресійно-дислокаційної дисфункції скронево-нижньощелепних суглобів на підставі результатів клінічних, променевих та функціональних досліджень жувального м'язово-суглобового комплексу.
6. Розробити тактику лікування пацієнтів із м'язово-суглобовою компресійно-дислокаційною дисфункцією скронево-нижньощелепних суглобів різних ступенів тяжкості з урахуванням особливостей її патогенезу й упровадити в практику охорони здоров'я.

Об'єкт дослідження – клініко-функціональні та рентген-анатомічні характеристики жувального м'язово-суглобового комплексу у пацієнтів із

м'язово-суглобовою компресійно-дислокаційною дисфункцією скронево-нижньощелепного суглобу.

Предмет дослідження – ефективність діагностики і методів лікування пацієнтів з м'язово-суглобовою компресійно-дислокаційною дисфункцією скронево-нижньощелепних суглобів.

Методи дослідження:

- клінічні;
- функціональне дослідження слинних залоз: загальна сіалометрія, сіалометрія привушних слинних залоз;
- психометричне тестування: ВАШ болю;
- електро-фізіологічні - електроміографія власне жувальних та скроневих м'язів для встановлення ступеня функціональних м'язових порушень;
- рентгенологічні (ортопантомографія, прицільна рентгенографія, КТ);
- МРТ - для уточнення анатомічних змін у компонентах СНЩС;
- фотозйомка обличчя і прикусу досліджуваних;
- синергетичний метод аналізу анатоμο-функціональних характеристик симетричних суглобів;
- герменевтичний метод інтерпретації отриманих результатів;
- статистичний - для визначення достовірності отриманих результатів.

Наукова новизна дослідження:

Вперше доведено, що больовий симптом при м'язово-суглобовій компресійно-дислокаційній дисфункції СНЩС обумовлений явищами компресії однієї з суглобових головок на біламінарну зону з чітко вираженими проявами міалгії. На протилежному боці при цьому визначається неадекватна дислокація суглобової головки допереду.

Вперше доведено, що серед оклюзійних, постравмататичних, нейрогенних дисфункцій СНЩС, порушень функцій при аномаліях прикусу

та гіпермобільності суглобових головок м'язово-суглобова компресійно-дислокаційна дисфункція СНЩС займає провідне місце.

Вперше доведено, що при м'язово-суглобовій компресійно-дислокаційній дисфункції СНЩС у пацієнтів спостерігається порушення біоелектричної активності рухових одиниць власне жувальних і скроневих м'язів як на боці компресії, так і на боці дислокації суглобової головки з явищами парадоксальних реакцій.

Вперше встановлено, що в залежності від вираженості больового симптому м'язово-суглобової компресійно-дислокаційної дисфункції СНЩС в різних ступенях порушується загальна секреція слини і секреторна функція привушних слинних залоз.

Вперше доведено, що при м'язово-суглобовій компресійно-дислокаційній дисфункції СНЩС, за даними прицільної рентгенографії, комп'ютерної і магнітно-резонансній томографії, спостерігається різного ступеня асиметрія розташування суглобових головок по відношенню до суглобового горбика і суглобової западині. У частини пацієнтів ймовірною причиною м'язово-суглобової компресійно-дислокаційної дисфункції СНЩС є асиметрія розмірів і форм суглобових головок нижньої щелепи.

Вперше на підставі виявлених ланок патогенезу м'язово-суглобовій компресійно-дислокаційній дисфункції СНЩС розроблені і впроваджені в практичну стоматологію методи лікування захворювання у категорії хворих, що вивчається.

Встановлено, що в розвитку м'язово-суглобової компресійно-дислокаційної дисфункції СНЩС, при відсутності дефектів і деформації зубних рядів, особливу роль відіграє механічне порушення капсули (за даними МРТ) і однобічне перевантаження жувальних м'язів.

Запропонована гіпотеза виникнення м'язово-суглобової компресійно-дислокаційної дисфункції СНЩС.

Практичне значення одержаних результатів

Результати клінічних, електро-фізіологічних, рентгенологічних досліджень пацієнтів із м'язово-суглобовою компресійно-дислокаційною дисфункцією СНЩС мають теоретичне та практичне значення в ортопедичній та хірургічній стоматології, ортодонтії, оториноларінгології, рентгенології, невропатології.

Виконане дослідження має наукове й практичне значення в диференційно-діагностичному процесі різних дисфункціональних станів СНЩС.

Запропонована гіпотеза патогенезу м'язово-суглобової компресійно-дислокаційної дисфункції СНЩС доповнює вчення про дисфункціональні стани СНЩС.

Розроблений патогенетично обґрунтований комплекс лікувальних заходів для пацієнтів з різним ступенем важкості м'язово-суглобової компресійно-дислокаційної дисфункції СНЩС довів його достатньо високу ефективність, що дає підставу для його широкого впровадження в клініках ортопедичної та хірургічної стоматології.

Матеріали дослідження впроваджені в лікувальний процес (6 актів впровадження) в стоматологічних закладах м.Харків Університетський стоматологічний центр Харківського медичного університету, м.Ужгород ТОВ «Університетська стоматологічна поліклініка», м.Запоріжжя ННМЦ «Університетську», м.Суми ОКЗ «Сумська обласна клінічна стоматологічна поліклініка», м.Тернопіль КЗ ТОР «Тернопільська університетська клініка», м.Полтава КУ «Полтавський обласний центр стоматології – стоматологічна клінічна поліклініка», та 6 актів впровадження в науковий процес в навчальних закладах м.Полтава Українська медична стоматологічна академія на кафедрах ортопедичної стоматології з імплантологією та хірургічної стоматології та щелепо-лицевої хірургії з пластичною та реконструктивною хірургією голови та шиї, м. Ужгород Ужгородський національний університет, м.Тернопіль Тернопільський державний медичний університет,

м.Суми Медичний інститут Сумський державний університет, м.Харків Харківський Національний медичний університет.

Особистий внесок здобувача

Дисертаційна робота Яценко П.І. є самостійним науковим дослідженням. Автором разом з науковим керівником визначено напрямок досліджень, сформульована мета і завдання наукового пошуку. Персонально детально проаналізовано література за темою дисертації. Самостійно проведені медико-статистичні й клінічні дослідження, узагальнення та аналіз отриманих результатів, їх статистична обробка, написання і оформлення дисертації, сформульовані висновки, основні положення наукової новизни та практичних рекомендацій.

Апробація результатів дисертації

Результати дисертаційного дослідження обговорювалися на засіданнях кафедри пропедевтики хірургічної стоматології та ортопедичної стоматології з імплантологією та апробовані на всеукраїнських науково-практичних форумах, конференціях, зокрема:

- Вплив видалення третіх молярів на виникнення м'язово-суглобової нестабільності скронево-нижньощелепного суглоба при ортодонтичному лікуванні аномалій прикусу / Яценко І.В., Яценко О.І., Яценко П.І. // Обласна науково-практична конференція «Сучасні досягнення та перспективи розвитку хірургічної стоматології та щелепно-лицевої хірургії». Полтава, 14.12.2016 р.
- Сучасні аспекти діагностики та лікування захворювань СНЩС / Рибалов О.В., Яценко П.І. // Обласна науково-практична конференція «Сучасні досягнення та перспективи розвитку хірургічної стоматології та щелепно-лицевої хірургії». Полтава, 14.12.2017 р.
- Диференційна діагностика дисфункції СНЩС та невралгії трійчастого нерва. / Яценко П.І., Рибалов О.В., Іваницька О.С. // Обласна науково-практична конференція «Сучасні досягнення та перспективи розвитку хірургічної стоматології та щелепно-лицевої хірургії». Полтава, 17.12.2018 р.

- Клинико-рентгенологическая характеристика отдельных видов дисфункции височно-нижнечелюстного сустава / Яценко П.И., Рибалов О.В., Новиков В.М., Иваницкая Е.С., Корасташова М.А. // Матеріали всеукраїнської науково-практичної конференції з міжнародною участю «Актуальні проблеми стоматології, щелепно-лицевої хірургії, пластичної та реконструктивної хірургії голови та шиї». Полтава, 14-15.11.2019 р.

- Рентгенологічні та МРТ характеристики дисфункції скронево-нижньощелепного суглобу компресійного генезу / Рибалов О.В., Новіков В.М., Іваницька О.С., Яценко П.І., Корасташова М.А. // Науково-практична конференція з міжнародною участю «Сучасні проблеми ортопедичної стоматології». Харків, 6-7.12.2019 р.

Публікації

Основні положення дисертаційної роботи відображені в 26 наукових працях, з яких 7 в наукових журналах, рекомендованих МОН України, -2 в закордонних журналах які індексуються в Scopus (1 – в країнах ЄС), 1- в журналі, який індексуються в Web of Science, 1 - в наукових журналах України, 13 – наукових публікацій у матеріалах науково-практичних конференцій. Отримано 2 патенти.

Патент на корисну модель № 126149 «Пристрій для лікування компресійного больового симптому при дислокаційно-компресійній дисфункції скронево-нижньощелепного суглобу» автори: Рибалов О.В., Новіков В.М., Яценко П.І., Яценко О.І. Зареєстровано 11.06 2018 р. Дата публікації 11.06.2018, Бюл. № 11.

Патент на корисну модель № 136838 «Пристрій для лікування компресійного симптому при дислокаційно-компресійної дисфункції скронево-нижньощелепного суглоба» автори: Яценко П.І., Рибалов О.В., Новіков В.М., Яценко О.І. Зареєстровано 10.09.2019. Дата публікації 10.09.2019, Бюл. № 17.

Об'єм та структура роботи. Загальний обсяг роботи складає 268 сторінок. Дисертація викладена на 174 сторінка комп'ютерного тексту і

складається з Анотації, Вступу, Огляду літератури, Об'єктів та методів досліджень, двох розділів власних досліджень, Обговорення отриманих результатів, Висновків, Практичних рекомендацій. Список використаних джерел містить 364 найменувань (з них 198 кирилицею та 166 латиницею), відображений на 45 сторінках. Текст дисертації ілюстрований 47 рисунками та 4 таблицями.

Додатки представлені на 48 сторінках та включають 28 таблиць, 12 актів впровадження, авторський список публікацій (6 стор.), відомості про апробацію результатів дисертації (1 стор.).

Розділ 1

Проблеми дисфункціональних станів СНЩС в питаннях патогенезу, діагностики і лікування (Огляд літератури)

1.1 Сучасне уявлення про види дисфункціональних станів СНЩС за етіологією та особливостями їх патогенезу.

Щелепно-лицева ділянка, за даними ряду топографоанатомів і фізіологів, входить в так звану стоматогностичну систему. Під стоматогностичною системою розуміється комплекс взаємодіючих структур і функцій голови і шиї. Робота системи залежить від нормального функціонування кожної з її частин. Навіть незначні порушення в стоматогностичній системі, яка включає кістки мозкового і лицевого черепа, нижню щелепу, зуби, під'язикову кістку, ключиці, грудину і пов'язані з ними м'язи і зв'язки, дентоальвеолярні суглоби, судинну, лімфатичну і нервову системи цих зон, відображаються на анатомо-функціональних характеристиках усіх компонентів СНЩС, що входять в цю систему, і, таким чином, сприяють виникненню м'язово-суглобових дисфункцій [22].

Під дисфункцією СНЩС розуміється симптомокомплекс, який стосується не тільки скронево-нижньощелепних суглобів, а і м'язів голови та шиї черепно-мозкових нервів і гангліїв.

Численні публікації у фахових стоматологічних та загальномедичних виданнях за останні кілька років відображають зростаючий інтерес до проблеми дисфункціональних станів СНЩС, що пояснюється значним збільшенням кількості таких пацієнтів, поліморфізмом клінічних проявів. Це обумовлено недостатнім вивченням цього питання, труднощами діагностики і лікування, і ставить ці захворювання в ряд важливих невирішених питань медичної науки [23]. Помічено, що контингент пацієнтів з дисфункціями СНЩС - це контингент, який ставить складні діагностичні задачі не тільки перед стоматологами, а й перед невропатологами, отоларингологами, вертебрологами, а іноді і психіатрами. [24].

Поряд з цим, до особливостей тактичного підходу до діагностики та лікування хворих з розладами СНЩС слід віднести досить поширений стратегічний дисонанс, характерний тим, що в одному і тому ж лікувальному закладі лікарями-стоматологами може використовуватися різна термінологія патології СНЩС, зокрема, синдром Костена, больовий дисфункціональний синдром скронево-нижньощелепного суглоба, міофасціальний больовий дисфункціональний синдром обличчя, синдром больової дисфункції скронево-нижньощелепного суглоба [25], що не завжди вкладається в рамки існуючих класифікацій: П.Г Сисолятіна та співавт., В.А. Хватова, МКХ-10 [8, 26, 27].

Багаторічний науково-практичний досвід вивчення дисфункціональних станів СНЩС, особливо за останні 20 років, визначив їх частоту. Клінічні ознаки суглобових дисфункцій, згідно з публікаціями провідних фахівців 90 років минулого віку, виявлялися у 14 - 40% усього населення, а в останні роки патологія СНЩС серед уражень зубо-щелепного апарату займає третє місце після карієсу і захворювань пародонту [7, 28, 29]. Доведено, що на частку дисфункції скронево-нижньощелепних суглобів припадає 78,3 - 84,4% від загального числа його захворювань. За даними різних авторів клінічні ознаки дисфункції скронево-нижньощелепних суглобів (біль, крепітація, дискоординація рухів та пов'язана з нею девіація нижньої щелепи при відкриванні рота, напруга м'язів і періартикулярних тканин, зниження слуху) виявляються у 40 - 90% всього населення [28, 30, 31, 32,33, 34,].

Дисфункції СНЩС виникають у жінок більш ніж у два-п'ять разів частіше, ніж у чоловіків, і є найбільш поширеною причиною хронічного болю в щелепо-лицевій ділянці, яка не пов'язана з ураженнями твердих тканин зубів. Пріоритет розвитку дисфункціональних станів СНЩС у жінок відносно чоловіків вірогідно пов'язаний з поліморфізмом альфа-рецептора естрогену, який міститься в суглобі, що може пояснювати і підвищену сприйнятливості до болю у жінок [35, 36, 37, 38].

Загально визнано, що скронево-нижньощелепний комплекс є найскладнішим суглобом в тілі людини. М.Р. Хамів, М.І. Тимофєєва [39] знаходять цьому пояснення в тому, що нижня щелепа, яка має підковоподібну форму, оснащена двома виростками, що знаходяться в суглобових ямках. Фізіологічне положення мишелків обумовлено 32 зубами, які мають 152 емалевих бугорки. Будь-які зміни взаєморозташування зубів ротації, видалення, гіпермобільність або інші аномалії - потенційно здатні порушити співвідношення виростків, суглобового диска та суглобової ямки. Подібна ситуація ускладнюється тим, що з 12 пар черепно-мозкових нервів 6 проходить в безпосередній близькості до суглобу. Ділянка СНЩС дуже компактна і будь-які порушення в цих ділянках (запалення, травми і ін.) або аномалія положення нижньої щелепи подразнює один або кілька нервів, викликаючи його дисфункцію [40, 41].

Оклюдійні співвідношення зубів і зубних рядів, жувальні м'язи і СНЩС є єдиним збалансованим біологічним механізмом, що забезпечує повноцінну роботу жувального апарату [2, 42, 43, 44].

Згідно загально відомим положенням, дисфункційні стани, як і усі захворювання СНЩС, обумовлені внутрішньо- та позасуглобовими патологічними процесами [45, 46, 47]. При цьому переважна більшість патологій СНЩС є функційно обумовленими [48, 49]. Причина високої частоти функційної патології СНЩС пов'язана з наявністю рухомого внутрішньосуглобового диска і порушеннями м'язового синергізму при виконанні функції [50, 51].

Серед численних етіологічних факторів у розвитку дисфункційних станів СНЩС перше місце займають оклюдійно-артикуляційні і нейром'язові порушення [52, 53, 54, 55].

При оклюдійно-артикуляційній дисфункції СНЩС відзначаються артралгічний, міалгічний синдроми, зміщення щелепи, обумовлені зміною оклюдійно-артикуляційних взаємовідносин зубних рядів і щелеп. Основними факторами в розвитку цих симптомів є оклюдійні порушення у вигляді

кінцевих дефектів зубних рядів, порушеннями міжальвеолярних відстаней в зв'язку з підвищеним стиранням жувальних поверхонь зубів, з прикусом, що знижується, неадекватною реставрацією зубів, помилки в протезуванні дефектів зубних рядів і виготовленні знімних протезів [56, 57]. Крім того, є ряд публікацій, які пов'язують розвиток дисфункції СНЩС з аномаліями прикусу, зокрема, при наявності глибокого, дистального, прогенічного та ін. [58, 59]. Вважається, що аномалії прикусу, зубощелепні аномалії і деформації супроводжуються структурними і функціональними змінами скронево-нижньощелепного суглоба, які обумовлено його тісними взаємозв'язками з нервово-м'язовим апаратом черепно-щелепно-лищевої ділянки та характером змикання зубних рядів [61, 62, 63, 64, 65]. У ряді робіт звернено увагу дослідників на наявність асиметрії правої і лівої половин нижньої щелепи [66, 67, 68, 69].

Певну роль у розвитку оклюзійно-артикуляційної дисфункції грає мікротравма і рефлекторна реакція мимічної мускулатури на стороні ураження, зумовленої взаємозв'язком з нейром'язовими проявами дисфункції [70, 71, 72, 73, 74, 75].

В останні часи зросла зацікавленість дослідників та лікарів до проявів больової симптоматики в щелепно-лищевих м'язах, оскільки м'язовий біль часто стає джерелом страждань пацієнтів [76, 77, 78].

Результати епідеміологічних досліджень визначили, що приблизно 5% населення земної кулі відчують достатньо сильний біль в жувальних м'язах, який потребує лікування [79, 80, 81]. Частка м'язового болю складає 97% від усіх випадків хронічного орофасціального болю. У США і Німеччині витрати на лікування больової дисфункції СНЩС поступаються тільки витратам на терапію злоякісних пухлин [74,75,82,83,84].

Саме нейром'язовий вид дисфункції СНЩС характеризується сильним невралгічним болем артрогенного походження, міалгіями, клацанням в суглобі, штовхоподібними, звивистими девіаціями, явищами глосалгії і глоссодінії [76, 85, 86, 87], почуттям «пересипання піску» або припливу

крови у вухах, бруксизмом, сухості у порожнині рота [77, 88, 89, 90]. У багатьох публікаціях зазначається, що такий комплекс симптомів спостерігаються не завжди одночасно, зазвичай має місце поєднання декількох симптомів. При цьому виді дисфункції за результатами рентгенологічних досліджень не спостерігається змін в оклюзійних співвідношеннях зубних рядів, щелеп і в суглобах [91, 92, 93].

Вважається, що провідною ланкою у розвитку нейром'язового синдрому є м'язовий спазм. Неврогенний фактор у розвитку нейром'язового виду дисфункції СНЩС характерний для осіб з лабільною нервовою системою, у яких часто виникають парафункції жувальних м'язів на тлі порушень нейром'язового комплексу в результаті стресів, факторів механічного перевантаження м'язів [79, 94].

До причин розвитку таких дисфункцій СНЩС слід віднести неадекватнотривалі лікувальні заходи лікарів стоматологів, коли пацієнт з відкритим ротом годинами проводить в кріслі лікаря при реставрації зубів, знятті відбитків, складному видаленні нижніх молярів. При цьому відбувається, зазвичай, одностороннє перерозтягнення волокон жувальної групи м'язів та, за думкою [87], одним з моментів, що провокує виникнення больового симптому в СНЩС, є вивих внутрисуглобового диску за рахунок зміщення з поверхні суглобової головки й стискання його міжкістковими компонентами суглоба. Спазм жувальних м'язів, особливо латерального крилоподібного м'яза, емоційна й фізична перенапруга, стресові ситуації приводять до парафункцій жувальних м'язів і в подальшому до хронічного болю [95, 96, 97].

Цей патологічний стан СНЩС виникає у зв'язку зі змінами механічних якостей капсули й зв'язкового апарату, порушеннями функцій жувальних м'язів, з анатомічними невідповідностями розмірів суглобової головки й суглобової ямки, порушеннями з боку суглобових поверхонь, змінами співвідношень гілки щелепи й суглобової ямки, ушкодженнями або дефектами суглобового горбка [98, 99, 100].

Поясненням розвитку больового симптому при дисфункціях СНЩС є дослідження П.М. Егорова і И.С. Карапетяна [7] щодо особливості його іннервації. За їх даними ведучим нервовим стовбуром, що забезпечує іннервацію суглоба, є вушно-скроневиий нерв. Він відходить від заднього краю нижньощелепного нерва і поділяється на 4 – 7 гілок. Нервові волокна підходять до внутрішньої, зовнішньої і задньої поверхні суглобової капсули. Нервові волокна вкорінюються тільки в зовнішні шари диска в ділянках його кріплення до капсули суглоба. Поряд з цим до зовнішньої поверхні капсули суглоба підходять гілочки лицевого нерву, які відходять від великого поверхневого кам'янистого нерва. Вважається, що найбільш вираженою рефлексогенною зоною суглоба є передня стінка його капсули. Особливо багатою іннервацією гілками вушно-скроневого нерва є скупчення клітковини, що розташована позаду суглобового диску. Поряд з цим вушно-скроневиий нерв також забезпечує симпатичний тип іннервації привушної слинної залози, що відображається на її функції та на жаль, зазвичай не враховується при опису симптоматики дисфункціональних станів СНЩС [90].

Причини суглобового болю можуть бути пов'язані як з порушенням його функції, так і міофасціальними явищами, які відбуваються змінами в жувальній мускулатурі, обмеженням рухів нижньої щелепи і больовим симптомом.

За останнє десятиріччя з'явилася значна кількість публікацій, присвячених опису проблемних больових симптомів обличчя. Біль викликає клінічно значущий дистрес, порушення в соціальній, професійній та інших важливих сферах діяльності людини [101, 102]. Розвиток больового симптому пояснюється наслідком втрати зубів і зниженням оклюзійної висоти, що призводять до виникнення запаморочення, головного болю, тупого постійного болю в привушно-жувальної ділянці, особливо поблизу зовнішнього слухового проходу, та іррадіацією на потиличну область і шию, клацання в скронево-нижньощелепному суглобі, біль у ділянці фронтальних

зубів, ксеростомії, шуму у вухах. Пацієнти з больовою дисфункцією СНЩС в 16,6% спостережень скаржаться на зниження слуху, закладеність і шум у вухах. При об'єктивному дослідженні функції слухового аналізатору в 66,7% випадків визначається порушення в його периферичних відділах [103].

Сіммонс і Тревел у 1980 р. [85] опублікували дані про провідні фактори в механізмах виникнення функціонально-больових порушень жувальної мускулатури. Автори виділяють два періоди в розвитку міалгії - період м'язово-суглобової дисфункції та період больового спазму жувальної мускулатури. Причинами виникнення больового синдрому є психо-емоційні порушення, які призводять до рефлекторного спазму жувальних м'язів. В спазмованих м'язах формуються больові ділянки - куркові або тригерні м'язові зони, з яких біль іррадіює в сусідні області обличчя і шиї.

В даний час значне число дослідників наводять досить переконливі докази відносно м'язового компоненту в розвитку дисфункцій СНЩС, коли гіпертонус призводить до стабільного м'язового напруження. При тривалому фіксованому локальному гіпертонусі в м'язах виникають вторинні розлади: судинні, обмінні, дистрофічні, атрофічні та інші [45, 104, 105, 106, 107].

М'язовий спазм - це основа розвитку м'язово-суглобової дисфункції СНЩС. Вона виникає від надмірного розтягування, скорочення, стомлення м'язів. На першому етапі в м'язах виникає залишкова напруга, а потім стабільний локальний гіпертонус. Локальні м'язові гіпертонуси можуть бути причинами короткочасних больових спазмів м'язів, болю в області щелеп в результаті надмірного відкривання рота під час позіхання, крику, сміху, мімічних рухів, співу, відкушування їжі, інтенсивному кашлі, чханні; при бронхоскопії або ендотрахеальному наркозі, лікуванні та видаленні зубів, виконанні внутрішньоротових знімків [86, 108, 109, 110, 111].

Локальні гіпертонуси стають джерелом топічних і відображених болів і перетворюються в тригерні точки. На обличчі тригерні точки виявляються частіше в жувальних м'язах, скроневих, латеральному і медіальному крилоподібних м'язах. Оклюзійна дисгармонія, патологія періодонту і

пародонту провокують порушення нервово-м'язової функції і викликають спазм жувальних м'язів. Оклюзійні порушення не тільки можуть сприяти виникненню больового симптому, а й значно ускладнюють його перебіг [87, 97, 112].

Дослідниками визначена можливість розвитку больового симптому після радикального стоматологічного втручання. В такому разі функція жувальних м'язів не встигає адаптуватися до незвичної оклюзії. Зміни оклюзії можуть викликати мінімальні порушення в СНЩС, але в результаті тривалих незвичайних рухів нижньої щелепи виникає ймовірність розвитку дегенеративних процесів в одному або в обох зчленуваннях. Спастичні скорочення латерального крилоподібного м'яза викликають різкий біль в СНЩС, в періартикулярних тканинах і у місцях прикріплення жувальних м'язів, асинхронне скорочення яких призводить до атипових рухів обох виростків в суглобових ямках, до травмування, здавлювання окремих ділянок внутрисуглобового меніска, напружено-деформованого стану в цих відділах, ущемлення задніх і задньобічних відділів суглобової сумки, багатомисливими судинами і первинними нервовими рецепторами. Таким чином фактично виникають ситуації компресії в компонентах суглоба, зазвичай з одного боку, що призводить до розвитку в такому суглобі дисфункції компресійного характеру. У симетричному суглобі при цьому визначаються явища гіпермобільності, що супроводжується дислокацією суглобової головки, що відповідає поняттю компресійно-дислокаційної дисфункції [88, 89, 113].

Під час стоматологічних маніпуляцій потужний вплив надлишкового аферентного потоку від слизової оболонки ротової порожнини, тканин пародонту й надмірного перерозтягування жувальної мускулатури можуть стати пусковим моментом, що провокує розвиток больового симптому.

Тривалі зміни оклюзійних співвідношень, що забезпечують стійку дію сумарного вектору навантаження типу компресії, призводять до адаптогенного ремоделювання жувальної м'язової тканини, яка викликає прогресування небажаних адаптаційних механізмів і може призводити до

стійких морфологічних змін у будові диска, суглобових поверхонь, внутрішньосуглобових зв'язок біламінарної зони. Це згодом призводить до просторової зміни положення диска та його повного зміщення. Надалі відбуваються стійкі зміни м'язового тону і фізіологічної активності жувальної мускулатури, що призводить до виникнення больового симптому у суглобі [50, 69, 114, 115].

Структурні перебудови в м'язово-суглобовому комплексі при дисфункціях СНЩС з больовим симптомом мають спочатку компенсаторно-приспосувальний характер і є оборотними м'язовими розладами. Які поступово закріплюються, переходять в патологічні і, на основі зворотних зв'язків, включаються в «порочне коло» захворювання: біль - м'язова дисфункція - суглобова дисфункція - біль.

Найбільш ймовірно, що в генезі окремих варіантів больового симптому, який сполучається з явищами глосалгії і ксеростомії, на перший план виступають порушення центральних, в інших - периферичних механізмів і гуморальних структур симпатико-вегетативної нервової системи, яка відноситься до числа інтеграційних регулюючих систем, і знаходяться в безпосередньому зв'язку зі слинними залозами [91]. Відомо, що існує спільність вегетативної іннервації слинних залоз, слизових оболонок порожнини рота, носа, навколоносових пазух і компонентів скронево-нижньощелепного суглоба [92]. Ефект взаємного впливу дисфункціональних станів СНЩС і секреції слинних залоз, особливо привушних, які розташовані в зоні больових явищ в зоні мережі вегетативної іннервації, не рівнозначний. У науковій літературі, що відноситься до патології СНЩС, є згадки про функціональні порушення з боку слинних залоз при синдромі Костена [38, 116]. Саме слинні залози є периферичними відділами тих виконавчих функціональних систем, які тісно пов'язані з зовнішнім середовищем і першими реагують на будь-які її зміни [93, 117]. Однак, при наявності значного числа публікацій в розділах патології СНЩС, до теперішнього часу чітких уявлень про характер секреторної функції слинних залоз, зокрема

привушними, при дисфункціональних станах СНЩС, що супроводжуються больовим симптомом, не має [75, 76, 94, 95, 96, 118].

Основна увага в фаховій літературі приділяється больовому симптому, міалгіям жувальних і скроневих м'язів, і вкрай рідко, порушенням з боку м'якої мускулатури при компресійно-дислокаційній дисфункції СНЩС. Тільки в окремих публікаціях зустрічаються згадки про міофасціальний симптом у вигляді явищ парезу лицьового нерву, що супроводжується дисфункцією СНЩС [97]. Зокрема, Jonathon R. Kirsch, DO і ін. [95] повідомляли, що при наявності болю в суглобі з явищами компресії спостерігаються порушення в м'якій мускулатурі та порушення секреторної функції слинних залоз. Що передбачає в лікувальних заходах в обов'язковому порядку проводити репозицію суглобових головок і декомпресію в суглобі з больовим симптомом.

Новіков В.М., Воловар О.С. та ін. у пацієнтів з загальносоматичною патологією (неврогенної, нейроендокринної, сполучнотканинної природи, захворюваннями шлунково-кишкового тракту, кісткової системи та ін.) виявили дисфункцію СНЩС різного ступеня, дегенеративно-дистрофічні порушення в компонентах СНЩС [99, 100].

Паравертебрологи і остеопати в патогенетичних ланках дисфункціональних розладів СНЩС (без уточнення характеру дисфункції !) стверджують взаємний вплив дисфункції на поставу пацієнта, схожу з явищами при патології прикусу. Авторами це пояснюється тим, що СНЩС є невід'ємною частиною системи, яка приймає участь у підтримці статки. Цю дію виконує скроневий м'яз, в якості синергістів виступають власне жувальні м'язи. Жувальні м'язи мають велику кількість пропріорецепторів, як і м'язи шиї, стоп, кісток. Аференція пріорецепторів бере участь в регуляції вертикального положення тіла. Порушення аференції внаслідок дисфункції СНЩС, впливає на порушення постави та навпаки. Автори вважають, що провідною ланкою в патогенезі дисфункції СНЩС є дискоординаторні

функціональні порушення жувальних м'язів, м'язів шиї та обличчя [22, 119, 120].

Отримані [121, 122, 123, 124, 125, 126] дані підтверджують важливу роль постурального дисбалансу в розподілі навантаження на м'язову систему скелету, на перенапруження шийних та жувальних м'язів, порушення оклюзії і, навіть, виникнення дисфункції СНЩС.

У невеликій кількості наукових досліджень висвітлено м'язовий характер дисфункції СНЩС, не пов'язаний з явищами міалгії, що визначає цей вид дисфункції як м'язово-суглобову. До таких видів дисфункцій можна віднести контрактури жувальних м'язів запального (при остеомієлітах щелеп і прилеглих до них флегмонам і абсцесам), травматичного (післяін'єкційні, при довготривалій іммобілізації щелеп, забоях і ранах, забоях і ранах жувальних м'язів) і неврологічного генезу [127, 128, 129].

Ми підтримуємо багатофакторну концепцію розвитку дисфункції СНЩС, засновану на визнанні нестабільності жувального апарату. Відповідно до цієї концепції СНЩС може бути віднесений до «органів-мішеней», які реагують на фактори агресії різного генезу. Останні можуть бути системними і локальними. До системних відносяться ті, які впливають на фізіологічну толерантність біологічної системи: стрес, емоційні чинники, тривога і напруга. Локальними факторами є гостра і хронічна травма суглоба, бруксизм, відсутність жувальних зубів та інші [130, 131].

Аналіз публікацій цього розділу довів обґрунтовані докази етіології окремих видів дисфункцій СНЩС. Але основна увага в дослідження їх патогенезу та клінічних проявів (а потім і в лікуванні) приділяється зчленуванню з явищами больового симптому. Згадок про симетричний суглоб, анатомічний стан його компонентів, функціональний стан його жувальних м'язів майже не має.

1.2 Діагностика дисфункціональних станів СНЩС

Своєрідність анатомічної будови, різноманіття клініко-морфологічних форм, варіантів перебігу і їх симптоматики, безліч термінологічних

характеристик ускладнюють діагностику та лікування хвороб скронево-нижньощелепного суглоба. Діагностика захворювань скронево-нижньощелепного суглоба залишається одним з актуальних питань стоматології та вимагає застосування сучасних методів досліджень [132, 133, 134, 135, 136, 137].

За висловлюваннями більшості авторів тематичних робіт, розпізнавання та диференційна діагностика захворювань СНЩС є складним завданням через особливості будови та функції цього найскладнішого суглоба, схожості скарг і клінічних проявів з деяких інших патологій [13, 36, 138, 139, 140].

Алгоритм дій щодо діагностики захворювань СНЩС зобов'язує лікаря стоматолога використовувати всі прийоми обстеження пацієнта за стандартними медичними правилами з урахуванням особливостей патології [100, 141, 142, 143, 144].

Аналіз значного обсягу літератури, що відноситься до обстеження пацієнтів із захворюваннями СНЩС, виявив, що існує загальноприйнята методика їх діагностики (стандарт) з окремими доповненнями [145, 146, 147, 148, 149].

В діагностиці дисфункціональних станів СНЩС багато авторів вважають за необхідне провести ретельний аналіз скарг пацієнтів з уточненням провідних симптомів: неадекватне зміщення нижньої щелепи при відкриванні рота, надмірно широке або утруднене відкривання рота, біль та його локалізація: у ділянці суглоба, скроневого або власно жувального м'яза, головний біль, клацання, хрускіт у суглобі, ослаблення слуху та інше [150, 151, 152, 153, 154, 155, 156].

При опису болю хворі зазначають, що вони можуть бути в одному чи в обох суглобах, постійними, тільки зранку або ввечері, бути на початку відкривання рота або при закриванні, під час їжі або мовлення; за характером - тягучими, стріляючими, давлючими, пекучими, з іррадіацією або без неї [1, 121, 157, 158, 159, 160, 161, 162, 163].

Біль зазвичай відчувається з одного боку в привушно-жувальній ділянці й у вусі, іррадіюючи в щічну, скроневу, лобну ділянки, щелепи, зуби, тверде піднебіння. Під час рухів нижньої щелепи може виникати клацання в СНЩС. Під час рухів голови, іноді при жуванні, ковтанні, мовленні, переохолодженні, емоційному напруженні біль посилюється. В окремих випадках скарги на біль знаходяться на другому плані або він буває відсутній [164, 165, 166, 167].

Через близькість СНЩС до вух порушення в СНЩС часто викликають різні вушні симптоми: біль у вухах, закладеність або приглушеність аж до втрати слуху. Саме тому багато пацієнтів із ураженнями СНЩС спочатку звертаються до свого дільничного лікаря або до отоларинголога [23, 156, 168].

Після збору анамнезу життя і анамнезу захворювання приступають до обстеження щелепно-лицевої ділянки пацієнта із застосуванням клінічних методів діагностики. При цьому визначають амплітуду і симетричність рухів нижньої щелепи, аналізують оклюзійні взаємини зубів і зубних рядів, проводять пальпацію скронево-нижньощелепних суглобів і жувальних м'язів, виявляють болючі ділянки, оцінюють суглобовий шум та ін. [169].

Багатьма фахівцями при попередній діагностиці використовується аналіз короткого «гамбурзького» обстеження, що включає оцінку величини відкриття рота, характеру переміщення нижньої щелепи, визначення внутрішньосуглобових шумів, результатів пальпації жувальних м'язів, характеру стертості зубів і наявності суперконтактів в бічних оклюзіях [9, 99, 166, 170, 171, 172]. Оцінка результатів такого огляду здійснюється за такими критеріями: одна позитивна ознака - пацієнт функціонально здоровий; дві позитивні ознаки - є ймовірність до 40% дисфункції СНЩС; три та більше позитивних ознак - наявність дисфункції СНЩС [173, 174, 175]. Природно така оціночна шкала є умовною, не завжди може дати об'єктивну характеристику захворювання СНЩС з точним діагнозом.

[176, 177 та інші] вважають показовим симптомом при дисфункціональних станах СНЩС ляскіт, скрегіт, клацання й інші сторонні звуки у суглобі. У деяких джерелах стверджується, що наявність сторонніх звуків у суглобі не може бути ймовірною ознакою патологічних змін у цьому ж суглобі. Сторонні звуки є показником збільшення екскурсії суглобової головки, особливо при її перетинанні сумісно з меніском верхівки суглобового горбика. При цьому головка протилежного суглобу залишається фіксованою, утворює подібність центру обертання, навколо якого рухається нижня щелепа. Місцем постійного травмування суглобових поверхонь стає саме цей суглоб. Саме тут при об'єктивному обстеженні можна виявити ознаки дисфункції, а сторонні звуки є тільки функціональним проявом підвищеної екскурсії суглобових головок [178, 179].

Головний біль - один з найчастіших клінічних проявів функціональних порушень у СНЩС. Зазвичай головний біль локалізується в скронях, потилиці й, навіть, плечах і м'язах шиї або спини. Стискання щелеп і скрегіт зубами можуть бути симптомами патології СНЩС. Ці симптоми викликають м'язовий біль, який стає причиною головного болю [46, 180, 181, 182, 183, 184].

Під час огляду у ряді випадків відмічається асиметрія обличчя, зниження його нижньої третини, сухість червоної облямівки губ, слизових оболонок, підвищену стертість зубів, виявляють характер амплітуди відкривання рота, зигзагоподібні або бічні зсуви нижньої щелепи при відкриванні й закриванні рота, однобічне або двобічне зміщення суглобових головок під основу виличної дуги, суперконтакти [1, 158, 185, 186].

З давніх часів в медичній практиці особлива увага приділялася пальцевому методу дослідження пацієнтів. У великій кількості публікацій, що відносяться до діагностики захворювань скронево-нижньощелепного зчленування, відбивається системна методика пальпації жувальної мускулатури (скроневих, латеральних і медіальних крилоподібних м'язів, м'язів, що опускають нижню щелепу, кивальних м'язів) і ділянок,

симетричних СНЩС. Пальпація м'язів дозволяє визначити обсяг м'язової маси, її симетрію, ступінь напруги, больові точки, участь у відкриванні й закриванні рота. При пальпації ділянок СНЩС відзначається їх деформація, симетрія розташування суглобових головок при закритому й відкритому роті, болючі ділянки, наявність або відсутність суглобових шумів [187, 188, 189].

Найчастіший симптом ураження СНЩС - звуки в суглобі. Хрускіт, клацання, скрегіт при жуванні, позіханні або просто при відкриванні рота можуть бути настільки гучними, що їх можуть чути оточуючі. Біль у суглобі при цьому може бути, а може й не бути. Але одне безсумнівно: якщо диск зміщений (а це зазвичай має місце), то відбувається клацання, а м'язи, які переміщують нижню щелепу при жуванні, напружені більше, ніж у нормі. Ця напруженість призводить до болів у м'язах обличчя, голови, шиї [190, 191, 192].

Суглобний шум може виникати при ослабленні зв'язкового апарату суглоба й дисфункції жувальних м'язів, коли головка нижньої щелепи при відкриванні рота переміщується на передню поверхню суглобного горбка, викликаючи клацання наприкінці відкривання й на початку закривання рота. Клацання на початку відкривання, всередині й наприкінці закривання рота спостерігається при зменшенні оклюзійної висоти й дистальному зсуві головки нижньої щелепи. Хрускіт при артритах запальної етіології буває на етапі розвитку вторинного артрозу і є характерним симптомом деформуючих артрозів.

Для об'єктивізації звукових явищ в СНЩС використовуються методики аускультатії і артрофонографії. Артрофонографія дозволяє візуалізувати і диференціювати хрускіт, клацання, скрегіт, що спостерігаються в суглобах при артритах, артрозах, оклюзійно-артикуляційних дисфункціях [193, 194, 195]. Графічну реєстрацію рухів нижньої щелепи (функціографію) використовують для диференціації оклюзійних порушень від порушень в СНЩС і жувальних м'язах [196, 197, 198, 199, 200].

Цей метод дозволяє визначити характер і амплітуду рухів нижньої щелепи, записати готичний кут, а також виявити передчасні оклюзійні контакти.

До методів діагностики захворювань СНЩС відносять гнатологічні дослідження: визначення площі оклюзійних контактів і площі жувальних поверхонь, отримання діагностичних моделей і діагностика в індивідуальному артикуляторі, наприклад, АГЧ-1 і артикулятор Протар 7 та інше [166, 195, 201]. Оцінюються зуби, зубні ряди, вид прикусу, оклюзійні контакти, бік зміщення нижньої щелепи, характер оклюзійної кривої, суперконтакти, ділянки, що викликають блокування рухів нижньої щелепи. Окремі автори вважають, що аналіз оклюзійних взаємин зубів і зубних рядів у центричній і ексцентричній оклюзії слід проводити в артикуляторі, налаштованому на індивідуальні рухи нижньої щелепи пацієнта, за допомогою прикусних блоків або за даними аксіографії [198].

Основна роль в діагностиці захворювань скронево-нижньощелепних суглобів відводиться рентгенологічним методам досліджень. Рентгенологічні методи забезпечують ефективність діагностики до 95% випадків захворювань скронево-нижньощелепного суглоба [51, 202, 203].

У диференціальній діагностиці функціональних й органічних уражень СНЩС зі спеціальних рентгенологічних методів дослідження провідне місце належало рентгенографії суглобів за Шюлером в різних модифікаціях (Парма, Альтшулера, Пордеса, Гінзбурга та ін.) [204, 205, 206].

Свого часу методика була інноваційною, однак такі її недоліки, як ймовірні деформації, пов'язані укладанням, накладання фрагментів основної і скроневої кістки (піраміди, сосцеподібного відростка). Не дивлячись на значне технічне вдосконалення способів візуалізації, методики аналізу одержуваних зображень не завжди дозволяють чітко визначити співвідношення і стан компонентів СНЩС - суглобового горбка, суглобової головки, суглобової щілини, дати адекватну характеристику зчленування в

статичі і динаміці, що дуже важливо для точної топічної діагностики [207, 208, 209].

У клінічній ортодонтії, поряд з оцінкою аномалій прикусу, в протоколи дослідження включають опис стану СНЩС за даними ортопантомографії. До позитивних оцінок ортопантомографії слід віднести низькі дози опромінення, простоту методики дослідження й читання її результатів. При вивченні ортопантомограм добре простежується співвідношення зубних рядів верхньої й нижньої щелеп, ймовірність асиметрії щелепних кісток, наявність ретинованих і дистопованих зубів, дефекти зубних рядів; наявність незнімних протезів, стан тканин пародонта та інше. Однак площинне фронтальне зображення складових зчленування не завжди передає їх співвідношення, що необхідно в діагностиці дисфункціональних станів СНЩС. На жаль, ортопантомографи спотворюють суглобову щілину на рентгенівському зображенні, так як відображають скронево-нижньощелепний суглоб в косо-латеральній проекції [29, 132, 203, 204].

На сьогоднішній день, у зв'язку з численними недоліками звичайної рентгенографії і ортопантомографії, широке застосування знаходить метод цифрової комп'ютерної рентгенографії суглобів з закритим і відкритим ротом - зонографії. Цей вид променевого дослідження СНЩС дозволяє визначити розміри кісткових елементів суглоба: довжину і ширину суглобового відростка нижньої щелепи, висоту суглобового горбка скроневої кістки, ширину суглобової щілини, оцінити функціональні порушення з амплітудою зміщення суглобової головки по відношенню до вершини суглобового горбка. Тому запропоновано [210, 211] обґрунтовану методику аналізу зонограм скронево-нижньощелепного суглоба людини за краніометричними точкам.

До позитивних моментів зонографії відносять більшу об'єктивізацію стану компонентів СНЩС ніж при звичайній рентгенографії, зменшене променеве навантаження, можливість швидкої оцінки попередніх результатів, відносну дешевизну [212, 213]. Недоліками вважається

ймовірність проєкційних спотворень, що зазвичай пов'язано з апаратурою, яка використовується, і комп'ютерною програмою [214, 215].

При накопиченому на сьогоднішній день значному клініко-рентгенологічному досвіді застосування зонографії СНЩС диференційно-діагностичних характеристик за результатами цього виду дослідження при таких досить поширених дисфункціональних станах СНЩС як гіпермобільність суглобових головок нижньої щелепи, м'язово-суглобовій контрактурі, компресійно-дислокаційній дисфункції в науково-практичних публікаціях дуже мало [216].

Спіральну комп'ютерну томографію (СКТ) проводять для вивчення ймовірних структурних змін суглобових головок і їх розташування по відношенню до суглобового горбка, ступінь їх дислокації. Спіральна КТ з подальшою 3D-реконструкцією використовується для індивідуального виготовлення тотальних суглобових ендопротезів із застосуванням методики лазерної стереолітографії Комп'ютерна томографія (КТ) дозволяє з високим ступенем достовірності оцінювати взаємовідношення елементів суглоба, кісткової патології головки нижньої щелепи і скроневої кістки. [217, 218, 219, 220].

[177] запропонована методика оцінки морфології скронево-нижньощелепних суглобів за даними комп'ютерної томографії, яка включала оцінку розмірів і форм головок нижньої щелепи і суглобової щілини в трансверзальній, сагітальній і орбітальній проєкціях. Дана методика дає можливість проведення вимірювань по зрізах, які мають різний розмір. Величину суглобової щілини вивчали за перпендикулярами, дотичними найбільш глибокій ділянці суглобової западини і найбільш опуклій частині головки нижньої щелепи. Другим етапом проводили оцінку реконструйованого об'ємного зображення СНЩС.

Магніто-резонансна томографія (МРТ) на сьогодні в медицині є «золотим стандартом» для візуалізації не тільки кісткових, але, найголовніше, м'якотканинних структур [221, 222, 223].

Використання даного методу в стоматології, зокрема в клініці захворювань СНЩС, дозволяє виявити наявність в порожнині суглоба запального ексудату або крововиливів при гемартрозах, м'якотканинних пухлин суглоба і навколощелепних тканин, гіпертрофію або атрофію жувальних м'язів, дислокації суглобового диска, зміни в суглобових хрящах [224, 225, 226, 227]. Тому основними показаннями для проведення МРТ є клінічні прояви дисфункцій СНЩС, підозра зміщення суглобового диска без редукції, пухлини суглоба і підскроневої ямки, болі в ділянці суглоба, що не піддаються традиційній терапії [228, 229, 230, 231].

При інтерпретації результатів магнітно-резонансної томографії скронево-нижньощелепних суглобів виділено чотири найбільш поширених типів їх будови: перший - сигмовидний - характеризується однаковою шириною і глибиною нижньощелепної ямки; другий - плоский, згладжений невисоким, плоским суглобовим горбком і широкою нижньощелепною ямкою; третій – коробкоподібний з вузькою нижньощелепною ямкою і високим суглобовим горбком; до четвертого типу належать усі недиференційовані форми, які неможливо віднести до жодного з вище перерахованих типів. При цьому не виявлено залежності між типом будови скронево-нижньощелепного суглоба, порушеннями оклюзії зубних рядів і виникненням м'язово-суглобової дисфункції [232, 233, 234].

Нами відмічено, що інтерпретація результатів МРТ у пацієнтів із дисфункціональними станами СНЩС не завжди однозначна в різних публікаціях. Іноді страждає методологія доказового дослідження, коли за основу опису результатів МРТ береться не ситуація з суглобом, що знаходиться в стані дисфункції, а просто правий або лівий суглоб, тобто в аналітичні варіаційні ряди включаються показники як «здорового», так і «хворого» суглоба. Слід зробити висновок, що якість оцінки цього виду дослідження багато в чому залежить від рівня професійної підготовки фахівця в цій галузі [235, 236].

Ультразвукова діагностика захворювань СНЩС - доступна і досить ефективна методика, що дозволяє виявити патологію практично всіх елементів суглоба при відкриванні та закриванні рота. Методика дослідження не вимагає підготовки хворого, легка у виконанні, не шкідлива. При наявності в науковій літературі позитивних оцінок про отримувані результати, ультразвукова діагностика захворювань СНЩС не знаходить широкого застосування, так як обладнання для УЗД, як і для МРТ, вимагає чималих матеріальних витрат і, зазвичай, віддалена від робочого місця стоматолога. Крім того, у УЗ-спеціалістів важлива наявність необхідних знань про ультразвукові характеристики структурних компонентів скронево-нижньощелепного зчленування у здорових осіб [237, 238, 239, 240].

Електроміографія - діагностичний метод для дослідження функцій периферичного нейромоторного апарату і оцінки координації м'язів щелепно-лицевої області в часі і за інтенсивністю [241, 242, 243, 244].

Електроміографія - невід'ємний метод дослідження функціональних м'язових порушень при будь-яких захворюваннях СНЩС [178, 201, 245, 246, 247]. Для вивчення функціональних змін у хворих з патологією СНЩС проводиться дослідження скроневих і власне жувальних м'язів одночасно з двох сторін [248, 249, 250, 251, 252]. Електроміографічна активність жувальних м'язів взаємопов'язана зі ступенем м'язово-суглобової дисфункції [253, 254, 255, 256, 257, 258, 259]. Цей метод є швидким і економічно ефективним способом для визначення міофункціонального стану зубощелепної системи та потужним дослідницьким інструментом [260, 261, 262].

Поряд з діагностичними властивостями ЕМГ пропонується використовувати і з лікувальною метою. Зокрема, В.О. Хватова [116] вважає, що при цьому підставою служить принцип біологічного зворотнього зв'язку - психологічний ефект, за допомогою якого пояснюють пацієнту зв'язок підвищеної м'язової активності жувальних м'язів з наявними у нього симптомами (біль, бруксизм і ін.), тренують пацієнта в досягненні

міорелаксації. Рекомендується при проведенні електроміографії реєструвати ЕМГ-активність жувальних м'язів при стисканні щелеп і в спокої. Пацієнт на екрані електроміографа бачить активність своїх м'язів і знаходить положення нижньої щелепи при фізіологічному спокої, коли є мінімальна активність м'язів. Крім того, він бачить зв'язок високої активності м'язів при стисканні щелеп і наростання при цьому наявних симптомів. В даний час є апарати для моніторингу ЕМГ-активності зі звуковим сигналом, який виникає при умові підвищеної м'язової активності [263, 264, 265].

Однак, деякі автори підкреслюють, що ефективність використання електроміографії для діагностики розладів СНЩС не доведена [266, 267].

Арсенал основних діагностичних методів, що використовуються в нейром'язовій стоматології, за висновком [268], повинен включати: 1. Комп'ютеризоване сканування рухів нижньої щелепи (K7 CMS, T-Scan III); 2. Електроміографію (K7 EMG); 3. Електросонографію (K7 ESG). 4. Наднизькочастотну електроміостимуляцію (J5 Міомонітор). 5. Електронну аксіографію (Arcus Digma II). Вважаємо, що цей комплекс найбільш прийнятний для широкого наукового пошуку, так як в лікувальних стоматологічних закладах на сьогоднішній день необхідного лікувально-діагностичного обладнання немає.

В практику охорони здоров'я впроваджується метод артроскопічної діагностики та лікування захворювань СНЩС [269, 270, 271, 272]. Обумовлено це тим, що артроскопія дозволяє виділити характерні ознаки ряду внутрішньосуглобових захворювань, які слід враховувати при визначенні тактики лікування відповідної категорії хворих [273, 274, 275, 276].

В останнє десятиріччя в діагностичний інноваційний комплекс дослідження пацієнтів з дисфункціональними порушеннями СНЩС вводиться вивчення якості їх життя [20, 21, 277, 278]. Результати оцінки якості життя хворих з синдромом больової дисфункції скронево-нижньощелепного суглоба за показниками опитувальника SF-36 [163, 279,

280] показали, що наявність внутрішньосуглобових порушень призводить до значного зниження якості життя пацієнтів майже за всіма показниками опитувальника та, в свою чергу, обґрунтовує включення в лікувальні та реабілітаційні заходи рекомендацій неврологів і психіатрів [281, 282, 283, 284, 285].

На закінчення слід відзначити, що навіть наявні розроблені стандарти діагностики захворювань СНЩС не завжди дотримуються нерідко в зв'язку з відсутністю досвідченого фахівця та необхідної апаратури, а часто в зв'язку з високою вартістю дослідження.

1.3 Лікування пацієнтів з дисфункціональними станами СНЩС

Аналіз багаторічного світового досвіду спостереження хворих з розладами СНЩС дозволяє виділити два основних принципи в їх лікуванні: етіопатогенетичне і симптоматичне. Головною метою при цьому є полегшення больових явищ і усунення функціональних розладів [24, 79, 286, 287, 288, 289, 290, 291, 292].

Провідні напрямки в лікуванні пацієнтів можна розділити на три категорії: консервативні (медикаментозні і немедикаментозні), хірургічні та комбіновані методи [85, 293, 294, 295, 296]. Консервативна терапія полягає у використанні анальгетиків, протизапальних лікарських засобів, застосування фізіотерапії й лікування за допомогою шин (сплінт-терапія) [297, 298, 299, 300, 301, 302, 303, 304]. Консервативні медикаментозні методи отримали широке визнання в якості невідкладних заходів для лікування гострих явищ в суглобі [5, 57, 130, 305].

[306, 307, 308] для зниження тонузу жувальних м'язів призначають міорелаксанти центральної дії (мідокалм, сирдалуд), проводять блокади рухових гілок трійчастого нерва 2% розчином лідокаїну за П.М. Єгоровим [7]. Для поліпшення метаболізму м'язів і профілактики дегенеративно-дистрофічних процесів вважають за доцільне застосовувати актовегін в/в. Позитивний ефект з метою корекції емоційної складової больового синдрому

дає використання антидепресантів (лікування хронічного болю будь-якого генезу та локалізації неможливо без їх застосування), транквілізаторів, анксиолітиків: афобазол, грандаксин, ципралекс, амітриптилін (мають виражений протибольовий ефект), пиразидол (нормалізує процеси як збудження, так і гальмування), феварін (має мінімум побічних ефектів, можливе призначення навіть вагітним). З метою усунення больового синдрому, особливо при артрогенному болю, ефективним є застосування нестероїдних протизапальних засобів (вольтарен, ібупрофен, німесіл, целебрекс). З метою зменшення вираженого болю і поліпшення метаболізму периферичних нервів в гострий період використовують вітаміни групи В (нейромультівіт, мільгамма), поєднуючи їх з нікотиною кислотою [13].

Важливу роль в консервативній терапії больового симптому СНЩС грає нормалізація оклюзії (вибіркове пришлифовування зубів, усунення дефектів зубних рядів). [13] та інші вважають, що при дисфункціях СНЩС з явищами дислокації суглобової головки оклюзійного генезу за рахунок суперконтактів, з метою їх усунення, необхідно проводити вибіркове пришлифовування зубів. Хоча при цьому наголошується можливість таких ускладнень, як зниження міжальвеолярної висоти, гіперстезія твердих тканин зубів, надмірне навантаження на пародонт, виведення із контакту одних зубів та перевантаження інших [309, 310].

Одним з консервативних методів лікування дисфункції СНЩС з больовим синдромом, що найчастіше використовується, є ортопедичне лікування за допомогою оклюзійних шин. Метою ортопедичних методів лікування дисфункцій СНЩС, як і інших захворювань суглоба, є усунення факторів, які викликають функціональні й анатомічні порушення в м'язово-суглобовому комплексі [311, 312, 313, 314, 315, 316].

При опису механізмів, за допомогою яких діють оклюзійні шини, припускається, що оклюзійна шина змінює дію чутливих ефектів, які відбуваються в тканинах пародонта і аферентних волокнах жувальних м'язів

[317]. В той же час при сплінт-терапії зменшується внутрішньосуглобовий тиск [318, 319].

Обґрунтуванням оклюзійної корекції при м'язово-суглобовій дисфункції є аналіз характеру оклюзії в порожнині рота й в артикуляторі, графічна реєстрація рухів нижньої щелепи, оцінка взаємовідношень компонентів СНЩС за даними зонографії, КТ, МРТ досліджень, електроміографії жувальних м'язів. Ортопедичні методи лікування, що застосовуються з цією метою, повинні нормалізувати оклюзійні контакти, співвідношення зубних рядів та рухи нижньої щелепи [320, 321].

Головними засобами сплінт - терапії є шини або капи. За даними В.А. Хватовой та С.О. Чикунова [309], до ортопедичних конструкцій, що використовуються при лікуванні дисфункцій СНЩС, віднесені оклюзійні шини, роз'єднуючі, стабілізуючі, релаксуючі, репозиційні та інші. Адаптація до шин - тривалий і дуже неприємний для пацієнта процес, пов'язаний з дискомфортом. Оскільки пацієнт відчуває зміни в тонусі жувальних м'язів при постійному або епізодичному носінні шин. При цьому перераховані види шин недостатньо ефективні при лікуванні больового симптому при дислокаційно-компресійної дисфункції СНЩС в зв'язку з тим, що не враховується ступінь компресії в одному з суглобів і ступінь дислокації суглобової головки - в іншому. При використанні назубних шин відбувається підвищення прикусу з обох сторін, що часто не сприяє досягненню позитивного ефекту і може призводити до несприятливих ситуацій в суглобі, протилежному від суглоба з явищами компресійного болю, тобто в тому, що знаходиться в стані дислокації. Поряд з цим будь-який вид шин пов'язаний з лабораторним етапом виготовлення і наявністю спеціально підготовленого зубного техніка [322, 323, 324].

Терапія за допомогою оклюзійної шини, за висновками багатьох фахівців, часто буває успішною. Однак, це вимагає тривалого застосування і значного терпіння з боку пацієнта. Термін лікування дисфункцій СНЩС ортопедичними конструкціями в середньому дорівнює 3-6 місяців. У разі

постійного використання ортопедичних конструкцій нерідко виникають зміни в тканинах пародонта, слизовій оболонці рота, значно погіршується гігієна порожнини рота [325, 326, 327].

Запропонована В.М. Новіковим [135] методика підбору ро з'єднуючих та центруючих шин при дисфункції м'язово-суглобового апарату дає змогу в кожній окремій клінічній ситуації використовувати індивідуальний підхід до методів лікування.

Г. Майор [328] обґрунтовано вважає, що при явищах компресії і дистракції в скронево-нижньощелепних зчленуваннях необхідно домогтися максимально можливого м'язового розслаблення, усунення гіперактивності жувальної мускулатури і некоординованого функціонування зубо-щелепного апарату консервативною терапією. На практиці, як перший етап лікування подібного роду дисфункції СНЩС, для досягнення правильного анатомічного положення суглобових головок «досить легкого, делікатного зміщення нижньої щелепи в її заднє (але при цьому не саме заднє !) положення». Цієї точки зору дотримується [10, 91, 194].

При відсутності ефекту лікування дисфункції СНЩС за допомогою консервативної терапії в деяких випадках для отримання позитивного результату пропонується оперативне лікування. Хірургічне лікування визначається міні - інвазійними методами, які включають в себе артроскопію і артроцентез або відкритий хірургічний доступ до компонентів СНЩС. Однак, при використанні навіть сучасних методів хірургічного лікування патології СНЩС можливі помилки і ускладнення під час операції через складну топографо-анатомічну будову привушно-жувальної та глибокої ділянок обличчя. Найбільш небезпечним з ускладнень є пошкодження гілок лицевого нерва [329, 330].

Саме тому, на думку більшості хірургів, основним недоліком сучасних хірургічних методів є їх травматичність, необхідність широкого розсічення тканин, нерідко з перетином сухожиль, м'язів, кровоносних судин, широкого оголення кісткових структур та ін. В зв'язку з цим сьогодні активно

обговорюються питання зниження агресивності хірургічних втручань, розробляються нові хірургічні технології, що відрізняються малою інвазивністю, фізіологічністю і косметичністю [331, 332, 333].

З розвитком високотехнологічних методів внутрішньосуглобової хірургії, в тому числі з використанням ендоскопічної техніки, зростає інтерес фахівців до виконання менш травматичних хірургічних втручань на СНЩС, таких як пункція (артроцентез), внутрішньосуглобовий лізіс, лаваж й інші артро- і ендоскопічні втручання з досить задовільними результатами і прогнозом. [334, 335, 336, 337]. Артроцентез є мінімально інвазивною процедурою, яка може бути виконана під місцевою анестезією або без неї.

[288] так описують цю методику: «З метою створення умов для вправлення зміщеного суглобового диска проводиться пункція верхнього або нижнього простору ураженого скронево-нижньощелепного суглоба. Для збільшення і розширення суглобової щілини вводиться 0,7 - 1,0 мл 2% розчину лідокаїну гідрохлориду. Об'єм порожнини СНЩС при цьому збільшується і створюються умови, при яких з виходженням введеного розчину диск займає своє правильне положення по відношенню до головки нижньої щелепи. Крім того, місцевий анестетик, що вводиться, надає міорелаксуючу дію на верхню головку латерального крилоподібного м'яза, сприяючи зняттю її гіпертонусу. Кількість артропункцій з метою гідравлічної репозиції варіює залежно від їх ефективності від 4 до 6». Гідравлічну декомпресію введенням в порожнину суглоба солкосерила свого часу з успіхом апробувала Стоян О.Ю. [296]. Однак, при застосуванні цих мало інвазійних хірургічних втручань спостерігаються ускладнення отогенного характеру (розриви зовнішнього слухового проходу, втрата слуху, перфорація барабанної перетинки), неврологічні порушення (пошкодження гілок трійчастого або лицьового нервів), а також пошкодження кровоносних судин, що прилягають до СНЩС [323, 338].

Фізіотерапевтичне лікування дисфункціональних станів СНЩС включає електрофорез, діадінамоелектрофорез (з анестетиками, гормонами

та інше), лазерну і магнітотерапію, через шкірну електронейростимуляцію, голкорексфлексотерапію, КВЧ-терапію, транскраніальну електро-міостимуляцію і магнітотерапію в поєднанні з лазерним впливом [10, 339, 340, 341, 342]. Хороший ефект показують компреси з 25% розчином димексиду і 2% розчином лідокаїну [343, 344], гідравлічний пресинг [345, 346, 347].

Особливого значення у загальному комплексі лікування дисфункції СНЩС з больовим симптомом надають особливого значення мануальному вправленню диска, аутогенним тренуванням, лікувальній фізкультурі, аутомасажу жувальних м'язів, м'язів шиї і плечевого поясу [348, 349, 350, 351, 352, 353, 354].

Таким чином, більшість науково-практичних публікацій з лікування дисфункціональних станів СНЩС відноситься до комплексних методик їх лікування. Складність етіопатогенетичних механізмів і поліморфізм клінічної картини дисфункцій СНЩС вимагає ретельного всебічного клініко-функціонального та променевого дослідження м'язово-суглобового комплексу, загальносоматичного обстеження пацієнтів та проведення лікування патології за участю лікарів різного профілю [355, 356, 357, 358, 359, 360, 361].

Висновок по огляду літератури

Таким чином, вивченню дисфункцій СНЩС присвячені численні як вітчизняні, так і закордонні дослідження. Незважаючи на це, до сьогоденішнього часу питання етіології, патогенезу і тактики лікування морфо-функціональних м'язово-суглобових порушень з боку СНЩС залишаються дискусійними. Дисфункціональні стани СНЩС мають поліетіологічну природу: порушення оклюзійних взаємин зубів і зубних рядів, дефекти зубних рядів, зниження альвеолярної висоти в результаті підвищеної стертості зубів, нераціональне або неякісно проведене терапевтичне або ортопедичне лікування, зубощелепні аномалії, функціонально-неврогенні порушення жувального м'язового апарату

(міалгії), порушення психоемоційної сфери, травми зубо-щелепно-лищевої системи, функціональні порушення в зубо-щелепному комплексі, обумовлені загальносоматичною патологією або постуральними порушеннями.

Помилки в діагностиці конкретного виду дисфункції СНЩС можуть призводити до нерационально-тривалого, малоефективного лікування, результатом якого вірогідні незворотні зміни в компонентах суглоба, що підтверджує необхідність знання всіх патогенетичних ланок захворювання. Тому розробка простих, але дієвих способів підвищення ефективності діагностики та лікування пацієнтів з симптомами больової дисфункції з урахуванням причинно-наслідкових механізмів розвитку захворювання і використання комплексного індивідуального підходу, заснованого на результатах обстеження, є обґрунтованою і необхідною мірою в сучасних умовах. На жаль, лікувальній тактиці щодо компресійно-дислокаційної дисфункції СНЩС в науково-практичній літературі приділено мало уваги. Тому проблеми диференційованого підходу до формулювання діагнозу компресійно-дислокаційної дисфункції СНЩС, відновленню нормального функціонування системи жувальних м'язів, правого і лівого скронево-нижньощелепного зчленування з використанням мінімально-оптимальної кількості засобів лікування й правильного їх підбору в умовах лікувального закладу є актуальними і представляють значний науковий та прикладний інтерес.

Результати досліджень цього розділу висвітлені в таких наукових працях:

[29] Яценко П.І. Види дисфункціональних станів скронево-нижньощепного суглобу за етіологією та особливостями їх патогенезу (Огляд літератури) / П.І. Яценко // Актуальні проблеми сучасної медицини. Вісник Української медичної стоматологічної академії.- 2018. – Т.18. – Вип. 3(63). - С. 335 – 340.

Розділ 2

Об'єкти та методи дослідження

2.1 Аналітична ретроспективна характеристика пацієнтів із дисфункціональними станами СНЩС за даними річних звітів ПОКСП

Аналіз річних звітів КУ ПОЦССКП та клініки ортопедичної стоматології з імплантологією (зав. кафедрою к.м.н., доц. Кузь Г.М.) і кафедри хірургічної стоматології і щелепно-лицевої хірургії з пластичною та реконструктивною хірургією голови і шиї (зав. кафедрою д. мед. наук, професор Д.С. Аветіков), клінічною базою яких є КП «Полтавський обласний центр стоматології - стоматологічна клінічна поліклініка» (головний лікар д. мед. наук, професор П.М. Скрипников), проводився за чотири роки (2015-2018 рр.). З приводу захворювань СНЩС за допомогою звернулося 4846 осіб (2015 рік – 929 чол.; 2016 рік – 1194 чол.; 2017 рік – 1315 чол.; 2018 рік – 1408 чол.). Вік пацієнтів від 20 до 82 років, 3894 осіб (80,35%) було жіночої статі, 952 – чоловічої (19,65%) – таблиця 2.1.

Таблиця 2.1

Розподіл пацієнтів із дисфункціональними станами СНЩС, які лікувалися в 2015-2018 р.р. у КУ ПОЦССКП, за віком і статтю

Вік в роках	Стать		Усього	Відсоток
	чоловіки	жінки		
1	2	3	4	5
20-29	176 (3,63%)	589 (12,16%)	765	15,79%
30-39	342 (7,06%)	1225 (25,28%)	1567	32,34%

продовження таблиці 2.1

1	2	3	4	5
40-49	301 (6,22%)	1434 (29,79%)	1735	35,81%
50-59	83 (1,71%)	498 (10,27%)	581	11,98%
60-69	29 (0,60%)	89 (1,83%)	118	2,43%
70 і більше	21 (0,43%)	59 (1,22%)	80	1,65%
Усього:	952 (19,65%)	3894 (80,35%)	4846	100%

Співвідношення чоловіків і жінок склало 1:3,7. Кількість пацієнтів у віці 30-49 років було 3302 (68,15%). Отримані дані відповідають відомостям, що існують у вітчизняній та закордонній літературі.

За медико-статистичними даними, розподіл нозологічних форм дисфункціональних станів СНЩС, які були діагностовані при зверненні пацієнтів у 2015 – 2018 роках, виявився наступним:

Гострий вивих нижньої щелепи	– 34 особи	0,70%
Застарілий вивих нижньої щелепи	– 11 особи	0,23%
Гострий травматичний артрит	– 33 особи	0,68%
Міалгія жувальних м'язів	– 128 особи	2,64%
М'язово-суглобова контрактура	– 261 особи	5,38%
Дисфункціональні стани при аномаліях прикусу	– 286 особи	5,91%
Гіпермобільність суглобових головок	– 393 особи	8,11%
Дисфункція СНЩС оклюзійного генезу	– 2068 особи	42,67%

Дисфункція компресійно-дислокаційна –1632 особи 33,68%

Таким чином, за нашими даними, найбільша кількість пацієнтів мала оклюзійну дисфункцію СНЩС (42,67%) і м'язово-суглобову компресійно-дислокаційну (33,68%), тобто у кожному третьому випадку зустрічається цей вид дисфункції серед інших видів дисфункціональних станів СНЩС.

2.2 Об'єкти клінічних досліджень

Із загального числа осіб (1632) з первинно діагностованою компресійно-дислокаційною дисфункцією СНЩС комплексне обстеження і лікування проведено 115 пацієнтам віком від 19 до 45 років, які ще не мали ортопедичної патології.

З метою проведення диференційної діагностики в наукове дослідження включено 29 пацієнтів із гіпермобільністю суглобових головок та 12 пацієнтів із м'язово-суглобовою контрактурою СНЩС.

Інтактну групу склали 14 здорових осіб однакової статури і ваги з різницею $\pm 2,2$ кг у віці 24 – 36 років, які не мали в анамнезі захворювань зубів, травм щелепно-лицевої ділянки, захворювань слинних залоз, ЛОР-органів, СНЩС з фізіологічним прикусом [362]. У цих добровольців проведено вивчення сіалометричних показників та біоелектричної активності власне жувальних і скроневих м'язів.

Більшість з обстежених пацієнтів із компресійно-дислокаційною дисфункцією СНЩС були жінки (81,74%), при цьому на вік 31 – 40 років припадало 45,22% з них (табл.2.2).

Аналіз клінічних проявів м'язово-суглобової компресійно-дислокаційної дисфункції СНЩС, результатів параклінічних досліджень (ВАШ, сіалометрії), даних електроміографії власне жувальних і скроневих м'язів та променевих досліджень СНЩС дозволив виділити ступені тяжкості захворювання: легку, середньої тяжкості і важку.

Таблиця 2.2

Розподіл досліджуваних пацієнтів із м'язово-суглобовою компресійно-дислокаційною дисфункцією СНЩС за віком і статтю

Вік	Стать		Усього	Відсоток
	чоловіки	жінки		
19-25	4 (3,48%)	12 (10,43%)	16	13,91%
26-30	4 (3,48%)	17 (14,78%)	21	18,26%
31-35	4 (3,48%)	28 (24,35%)	32	27,83%
36-40	4 (3,48%)	24 (20,87%)	28	24,35%
41-45	5 (4,35%)	13 (11,30%)	18	15,65%
Усього:	21 (18,26%)	94 (81,74%)	115	100%

Отже, зі 115 пацієнтів з м'язово-суглобовою компресійно-дислокаційною дисфункцією СНЩС у 47 (40,87%) діагностований легкий ступінь захворювання, у 42 (36,52%) - середньої тяжкості, у 26 (22,61%) – важкий. (табл. 2.3).

Таблиця 2.3

Розподіл пацієнтів із м'язово-суглобовою компресійно-дислокаційною дисфункцією СНЩС за ступенями тяжкості, статтю і віком

Ступінь тяжкості захворювання	Стать	Вік					Всього
		19-25 років	26-30 років	31-35 років	36-40 років	41-45 років	
Легкий	ч	4	2	1			7
	ж	12	14	9	5	-	40
Середній	ч	-	2	2	2	3	9
	ж	-	3	15	8	7	33
Важкий	ч	-	-	1	2	2	5
	ж	-	-	4	11	6	21
Всього		16	21	32	28	18	115

Легкий ступінь захворювання у 32 пацієнтів (26,08%) відмічався у віці 19 – 30 років, а важкий – у 36 – 45 років (18,26%).

2.3 Методи клінічних досліджень

При зверненні пацієнтів використовувалась загальноприйнята лікарська тактика, яка полягала у заведенні на кожного пацієнта амбулаторної карти, у яку заносились паспортні дані, місце роботи (навчання), скарги, анамнез життя та захворювання, загальний стан, локальний статус, дані результатів клінічних досліджень, консультативні висновки суміжних спеціалістів; особливу увагу приділяли анамнезу життя та захворювання з метою з'ясування її етіопатогенетичних ланок. В усіх пацієнтів брали «Згоду» на комплекс діагностичного обстеження і лікування.

Усі дослідження проводились нами за прийнятими в артрології принципам, які включали загальні і спеціальні методи.

Загальні клінічні методи дослідження – опитування, огляд, пальпація всіх груп жувальних м'язів, ділянок СНЩС, слинних залоз застосовували в усіх пацієнтів. З'ясувавши скарги, анамнез захворювання, причини, які могли слугувати пусковим механізмом розвитку змін з боку м'язово-суглобового комплексу, уточнювали анамнез життя, наявність інших загальносоматичних і стоматологічних захворювань. встановлювали лікування, яке проводилось раніше, його ефективність.

Зі скарг локального порядку виділяли строки появи відчуття дискомфорту в ділянці СНЩС, характер та хронологію змін в м'язовому комплексі, порушення функцій, пов'язаних з жуванням, ковтанням, мовленням та ін. Уточнювали попередні стоматологічні втручання та патологічні стани організму (супутні захворювання, гострі та хронічні інтоксикації, ревматоїдні ураження суглобів), які могли сприяти порушенню морфо-функціонального стану жувального апарату. Більшість пацієнтів (52 особи – 76,47%) із середнім та важким ступенем МСКДД СНЩС раніше лікувались у ЛОР-лікарів з приводу болів та шуму у вухах, неврологів та нейрохірургів з підозрою на невралгію трійчастого нерву, лікарів нетрадиційної медицини, фізіотерапевтів. Проведені ними лікувальні дії були малоефективні.

При зовнішньому огляді визначали наявність або відсутність асиметрії обличчя, ймовірні деформації кісток лицевого скелету, забарвлення та зволоженість шкірних покривів і червоної облямівки губів. Описували співвідношення міжрізцевої лінії зубів верхньої і нижньої щелеп, наявність суперконтактів, підвищеної стертості, реставрованих зубів. При їх відсутності - характер і якість протезування, кількість і характер ротової рідини в порожнині рота.

Звертали увагу на величину відкривання рота, характер рухів нижньої щелепи в горизонтальній і вертикальній площинах. При цьому визначали наявність сторонніх звуків у суглобах, больових відчуттів у них. При пальпації суглобових головок визначали синхронність їх рухів, розташування при максимально відкритому роті.

Пальпаторно оцінювався стан м'язів дна порожнини рота при опусканні нижньої щелепи, наявність або відсутність різниці маси симетричних власне жувальних і скроневих м'язів, їх щільність, тонус, злагодженість у роботі. Для діагностики міофасціального больового симптому необхідно було дотримуватися правильної техніки пальпації м'язів для виявлення тригерних точок. Для цього поздовжнім поверхнево-глибоким погладжуванням розтягували жувальні або скроневі м'язи по довжині до появи болю, при цьому серед розслаблених м'язових волокон при наявності міалгії пальпувався тяж у вигляді поздовжнього ущільнення, уздовж якого і виявлялася точка максимальної болісності, натиснення на яку викликало відображений біль. Виявлення виразного больового симптому при пальпації позаду нижньощелепної ділянки у основи хрящового відділу вушної раковини означає надмірне напруження латерального крилоподібного м'яза.

Ступінь тяжкості больового симптому визначали за суб'єктивними даними десятибальної візуально-аналогової шкали (ВАШ): 0 (нема болю); 1-2 (біль незначний); 3-4 (помірний); 5-6 (сильний); 7-8 (дуже сильний); 9-10 (вкрай сильний, неможливий). Згідно зі шкалою ВАШ у пацієнтів з легким ступенем больовий міофасціальний симптом відповідав $4,625 \pm 0,10$ балам

(помірний), з середнім - $6,65 \pm 0,24$ балам (сильний), з важким - $8,45 \pm 0,16$ балам (дуже сильний) [363]. Частина пацієнтів для уточнення причин та характеру больових симптомів і необхідності сумісних лікувальних дій були консультовані неврологами.

2.4 Методика сіалометрії

Загальна сіалометрія проводилася методом збирання ротової рідини в вимірювальну пробірку вранці, натщесерце протягом 10 хв. після полоскання ротової порожнини водою без попередньої стимуляції секреції.

Секреторну функцію ПВЗ вивчали за методикою [364]. Дренування основних протоків ПВЗ виконувалось металевими катетерами (рис. 2.1, 2.2) через 30 хв. після відбору ротової рідини з попереднім зондуванням та бужуванням вустя у випадках їх вираженого спазму (рис. 2.3).

Дослідження загальної та паротидної секреції проводили в динаміці дослідження пацієнтів: до початку лікування (48 осіб) і через 6 місяців після його завершення (32 особи). Всього було проведено 282 досліджень загальної та секреторної функції ПВЗ.

В групі здорових обстежених середня кількість ротової рідини за 10 хв. дослідження склала $4,11 \pm 0,04$ мл, показник секреторної функції ПВЗ - $2,04 \pm 0,061$ мл.



Рис. 2.1 Металеві катетери для дренування основних протоків привушних слинних залоз

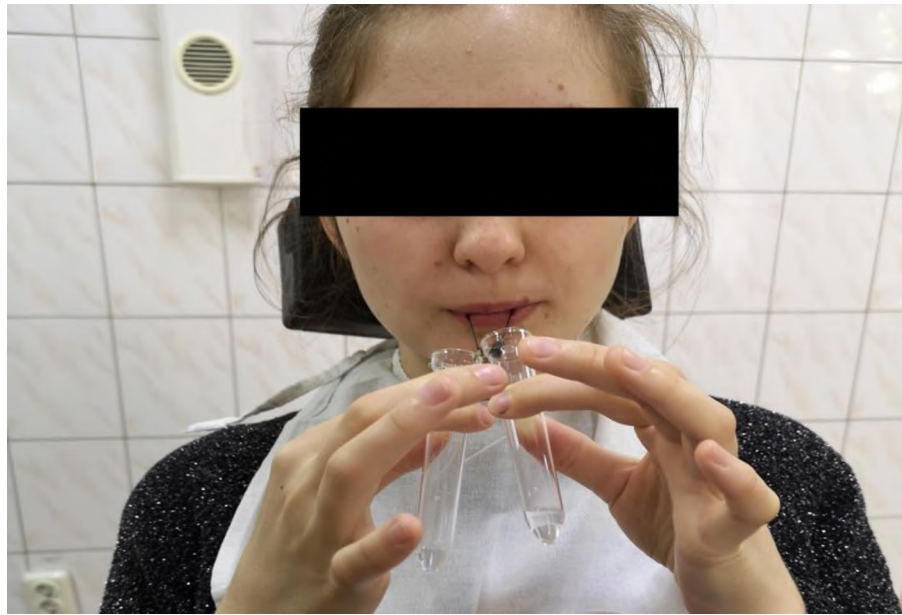

Рис. 2.2 Фото пацієнтки С., 28 років, амб. карта 61/т. Момент збору секрету з привушних залоз

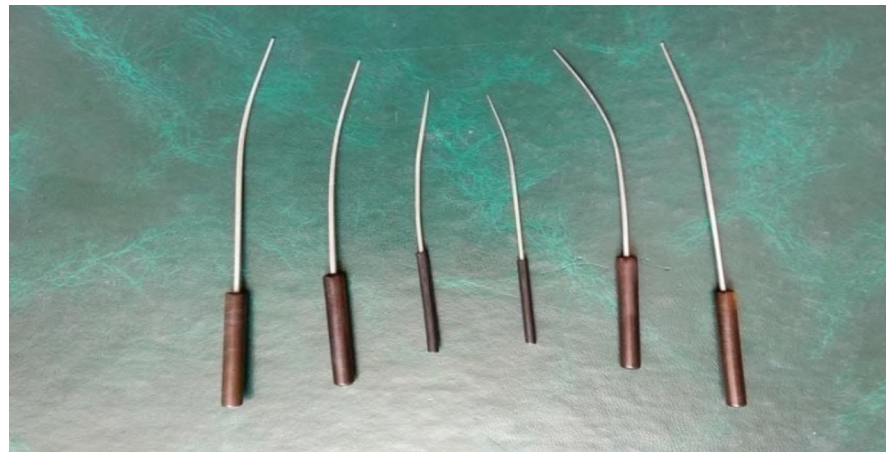

Рис. 2.3 Слинні зонди різного діаметру для розширення вустя протоків залоз

2.5 Методика електроміографії

Для об'єктивної оцінки біоелектричної активності скроневих і власне жувальних м'язів проведена їх електроміографія з комп'ютерним аналізом результатів у 48 пацієнтів до, у 33 осіб через 6 місяців після лікування та у 12 осіб через рік. Електроміографія в усіх досліджуваних проводилася в ідентичних умовах на чотирьохканальному електроміографі «Нейро-ЕМГ-Мікро» (Нейрософт, Росія). Реєстрацію сигналів здійснювали з нашкірних

електродів площею 1 кв. см, розташованих у середніх відділах відповідних симетричних м'язів.

Для оцінки функціональної активності м'язів враховували максимальні показники у стані найбільшого стискання щелеп та під час довільного жування на боці больового симптому і на протилежному боці, частоту заповнення міограми, час активності (T_a) та час спокою (T_c), коефіцієнт "К" Георгієва, що визначає співвідношення процесів активності та спокою при функціональній пробі ($K = T_a / T_c$). Для аналізу електроміограм використовували комп'ютерну програму, розроблену на кафедрі ортопедичної стоматології з імплантологією УМСА [243]. Результати проведеної електроміографії симетричних скроневих і власне жувальних м'язів у 14 здорових осіб наведені в таблицях (Додатки 2.2.5.1, 2.2.5.2, 2.2.5.3, 2.2.5.4)

2.6 Променеві методи дослідження

Панорамна зонографія або прицільна зонограма обох СНЩС проводилася з закритим та відкритим ротом пацієнта. Дане дослідження виконувалося усім 115 пацієнтам основної групи до початку лікування та 12 через 6 місяців після його завершення і слугувало методом оцінки стану кісткових структур зчленування, форми суглобової западини, висоти суглобових горбків, ширини та форми суглобових щілин у передній, середній і задній третинах, положення суглобових головок по відношенню до суглобових горбків і западин, оцінки об'єму їх рухів при відкриванні рота. В диференціально-діагностичних цілях зонографія проведена 29 пацієнтам з гіпемобільністю СНЩС та 12 пацієнтам з м'язово-суглобовою контрактурою. Зонографію виконували на ортопантомографі ОП-6 «PantOs» при 65-70 кВ, 7мА, експозиція 8 сек.

На рентгенограмах при закритому роті проводилося зіставлення розмірів ширини суглобової щілини обох суглобів в трьох ділянках відносно центру дна суглобової ямки: передньому, верхньому і задньому. При

відкритому роті зверталася увага на характер зміщення суглобових головок по дистальному скату до вершин суглобових горбків (рис.2.4).

Ортопантомографію пацієнтам з дисфункціональними станами СНЩС призначали лікарі, до яких вони зверталися раніше (зазвичай ортоданти). Нами проведено аналіз 28 ортопантомограм пацієнтів з компресійно-дислокаційною дисфункцією СНЩС.

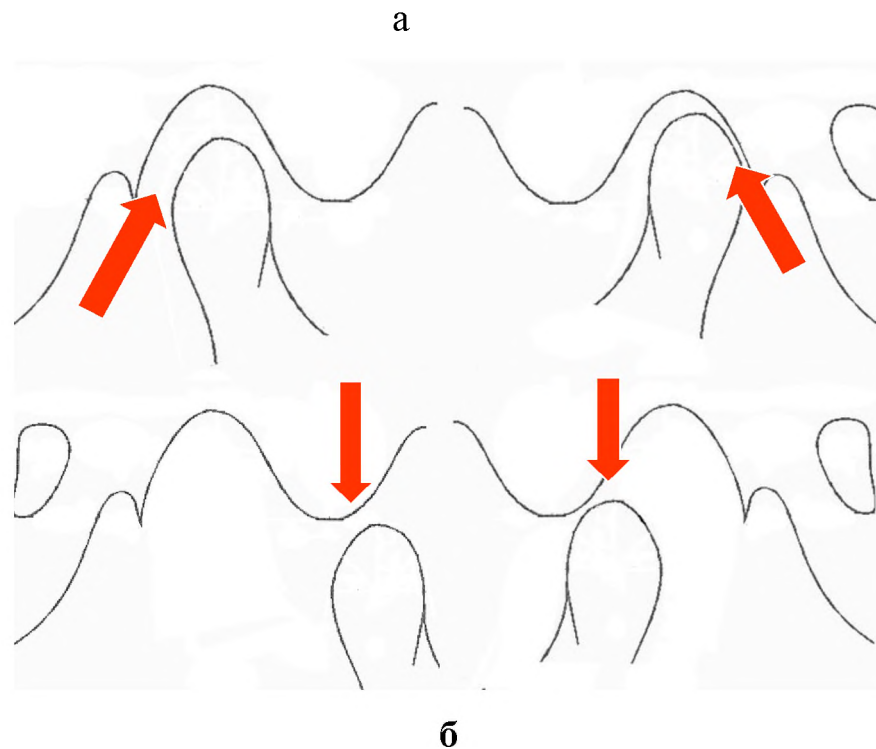


Рис. 2.4 Схематичне зображення розташування суглобових головок нижньої щелепи при компресійно-дислокаційній дисфункції СНЩС на зонограмах при закритому (а) і відкритому (б) роті. При закритому роті одна з суглобових головок (ліворуч) розташовується дистально в суглобовій западині, що характеризується звуженням суглобової щілини в задньому відділі (стан компресії). У симетричному суглобі суглобова щілина в задньому відділі розширена. При відкритому роті головка суглоба з явищами компресії не доходить до вершини суглобового горбика, в протилежному суглобі виходить за його вершину допереду - стан дислокації.

28 пацієнтам до початку лікування проводилося КТ дослідження СНЩС на комп'ютерному томографі High Speed DX/I «Siemens» (Німеччина). Сканування проводилось у стандартному режимі в аксиальній

та коронарній проекціях, тонкими зрізами з інтервалом 1 мм. При зйомці ретельно додержувалася симетрія укладки голови пацієнта. Симетричність укладки по середньо-сагітальній площині, положення франкфуртської горизонталі контролювалось світловими візирами. Аналіз зображення проводився з використанням мультипланарних реформатів у сагітальній і фронтальній площинах. Кут відхилення у сагітальній площині визначався появою чіткого зображення коронарного і суглобового відростків нижньої щелепи, елементів СНЩС, зовнішнього слухового проходу і прилягаючих відділів соскоподібного відростка скроневої кістки.

На комп'ютерних томограмах аналізувались такі ж показники, що і на зонограмах. На КТ, крім того, оцінювалась будова кісткових елементів суглоба і внутрішньосуглобові відношення у фронтальній площині, як у звичній оклюзії, так і при широко відкритому роті.

2.7 МРТ дослідження СНЩС

Для визначення м'якотканинних та сполучнотканинних складових СНЩС, зокрема суглобового диска, 32 пацієнтам до початку лікування було здійснено магнітно-резонансне дослідження СНЩС.

МР томографія проводилась на апаратах «Siemens Magnetom Aera» та «Siemens Magnetom Avanto» з потужністю магнітного поля 1,5 Т (Німеччина) з використанням єдиного пакету програм забезпечення дослідження СНЩС. Для оцінки топографо-анатомічного стану СНЩС використовували укладку TMJ Osag FSE з симетричними зрізами з інтервалом 3 мм при закритому та відкритому роті(рис. 2.5).

Парасагітальні зрізи виконувались по площині гілки нижньої щелепи паралельно осі суглобової головки. На МРТ зрізах визначалася верхня третина гілки щелепи з двома голівками латерального крилоподібного м'яза, дно скроневої ямки з суглобовою западиною та горбиком, суглобовий диск, внутрішньо суглобова щілина, зовнішній слуховий прохід.

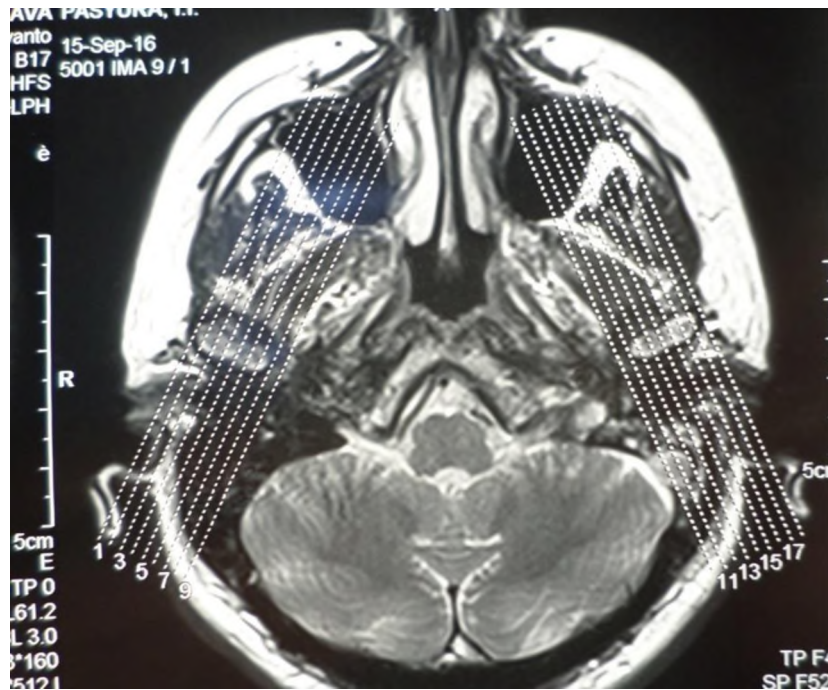


Рис. 2.5. Зображення серійних зрізів при МРТ дослідженнях СНЩС.

2.8 Ультразвукове дослідження СНЩС

Ультразвукове дослідження СНЩС проведено 39 пацієнтам з МСКДД до лікування, 35 через 6 місяців та 15 після проведеного лікування. Дослідження проводилось в клініці «Ортомед – проспекитас» кандидатом мед. наук Дудник Т.А. на ультразвуковому апараті Sono Scape A8 в режимі 180 HD ступеня градації при закритому роті та в динаміці відкривання та закривання.

Загальні відомості, щодо видів досліджень, їх кількості у вивчаємих пацієнтів до та після лікування приводяться в таблиці 2.4.

2.9 Статистичний аналіз

Цифрові дані результатів клінічних та електроміографічних досліджень, що були отримані в динаміці спостереження, піддавали загально прийнятій статистичній обробці отриманих результатів проводили з використанням пакету програм Microsoft Office Excel в розширенні Real Statistics 2019. Для перевірки розподілу ознак на нормальність використовували критерій Шапіро-Уїлкі з наступним попарним порівнянням за критеріями Ст'юдента. При розподілі ознак, які відрізнялися від нормальних, використовували аналіз за методом Хрускала-Уолліса з

наступним попарним порівнянням Манна-Уїтні. Для аналізу груп до та після лікування використовували критерій Вілкоксона. Дані результатів ЕМГ-досліджень оброблені за допомогою комп'ютерної програми [243]. Достовірність розбіжностей визнавали при $p < 0,05$.

Загальні відомості щодо кількості обстежених здорових осіб та пацієнтів до та після лікування і кількості досліджень представлені у таблиці 2.4.

Таблиця 2.4

Кількість обстежених здорових осіб та пацієнтів застосовуваними додатковими методами досліджень до та після лікування та їх кількість

Перелік додаткових досліджень	Кількість досліджених пацієнтів			Загальна кількість досліджень
	Здорові особи	До лікування	Після лікування	
Сіалометрія загальна	14	48	32	94
Сіалометрія паротидна	14	48	32	188
ЕМГ жувальних та скроневих м'язів	14	48	33	428
УЗД СНЩС	-	39	36	75
Ортопантомографія	-	28	-	28
Зонографія СНЩС	-	168	12	165
КТ СНЩС	-	28	-	28
МРТ СНЩС	-	32	-	32

Результати досліджень цього розділу висвітлені в таких наукових праці: [28] Яценко П.І. Медико-статистична характеристика частоти та видів дисфункціональних станів скронево-нижньощелепного суглоба / П.І. Яценко, В.М. Новіков, О.С. Іваницька, О.І. Яценко, О.В. Рибалов // Експериментальна та клінічна стоматологія, 2018. № 2 (3). – С. 43 – 44.

Розділ 3

Клінічні прояви м'язово-суглобової компресійно-дислокаційної дисфункції СНЩС

3.1 Клінічна характеристика м'язово-суглобової компресійно-дислокаційної дисфункції СНЩС легкого ступеня

Провідними суб'єктивними клінічними проявами м'язово-суглобової компресійно-дислокаційної дисфункції СНЩС легкого ступеня (47 осіб: 40 жінок, 7 чоловіків) було відчуття дискомфорту і наявності чужорідного тіла в одному з СНЩС при відкриванні рота, жуванні, розмові.

Анамнез захворювання становив від кількох днів до 2 - 3 місяців. Зі слів пацієнтів, причиною появи суглобової симптоматики було неадекватно широке відкривання рота при позіханні, однобічному жуванні твердої їжі, наявності жорсткого предмету під нижньою щелепою, під час сну. По медичну допомогу пацієнти не зверталися, вважаючи, що ці явища нетривалі, швидкоплинні.

При зовнішньому огляді у всіх пацієнтів обличчя було симетричним з незначними фізіологічними відхиленнями у 7 пацієток, у яких одна з щік була дещо сплющеною в порівнянні з протилежною.

Відкривання рота у всіх обстежуваних не було утруднене (в межах 4,3 - 5,2 см). При відкриванні рота у 13 осіб візуально визначалася помірна девіація нижньої щелепи в бік больового симптому, у решти пацієнтів девіацію нижньої щелепи можна було відзначити тільки після декількох рухів: закривання – відкривання рота. При зімкнутих зубних рядах у 6 осіб визначався неспівпадання нижньої міжрізцевої лінії по відношенню до верхньої на 0,5 - 1 мм, у решти вони збігалися. При оцінці стану зубних рядів у всіх пацієнтів відмічався фізіологічний прикус, у 5 пацієнтів дефекти зубних рядів на нижній щелепі були усунуті мостоподібними протезами, у 15 осіб окремі зуби були запломбовані, у 5 осіб зуби мали несановані каріозні

порожнини. У 8 обстежених були відсутні зуби “мудрості” (у 4 нижні, у 4 - нижні і верхні) - (рис. 3.1).

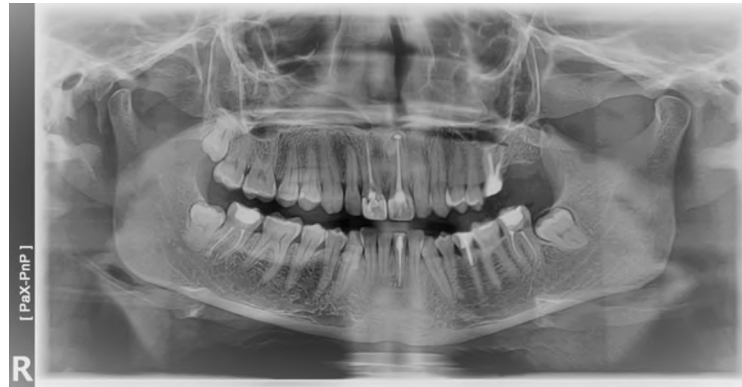

Рис.3.1 Ортопантомограма пацієнтки Е., 29 роки, амб. карта 11/л. Діагноз: компресійно-дислокаційна дисфункція СНЩС легкого ступеня - компресія справа, дислокація зліва. Визначається ретенція 18, 38, 48 зубів, асиметрія розмірів і форм суглобових головок, звуження суглобової щілини в задніх відділах правого суглоба. В анамнезі травматичне видалення 28 зуба.

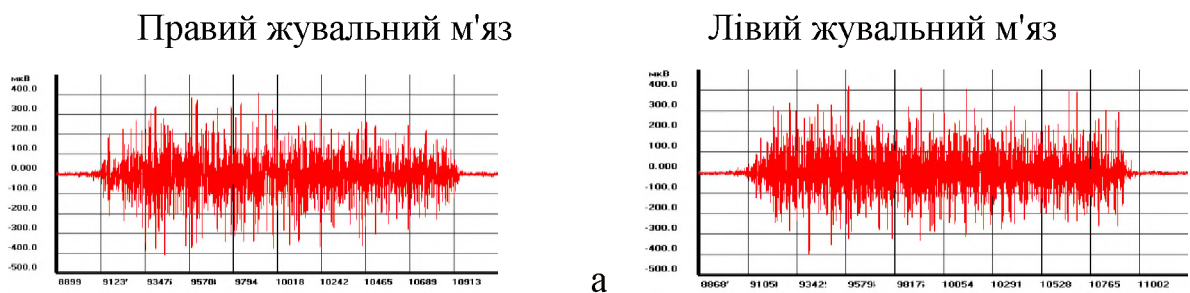
При огляді порожнини рота в усіх пацієнтів визначалася достатня кількість ротової рідини. При сіалометрії, що проведена 15 пацієнтам, зниження загальної секреції слинних залоз не визначалася і вона становила $4,01 \pm 0,13$ мл за 10 хвилин дослідження (у здорових - $4,11 \pm 0,04$ мл). Секреція привушних залоз була в межах $2,02 \pm 0,60$ мл (у здорових - $2,04 \pm 0,61$ мл).

Пальпація скроневих і медіальних крилоподібних м'язів в усіх пацієнтів була безболісною, у 15 осіб пальпація власне жувального м'яза в середніх відділах і латерального крилоподібного м'яза на боці суглоба з больовим симптомом була болючою. Згідно зі шкалою ВАШ у пацієнтів з легким ступенем захворювання больовий міофасціальний симптом був помірним і відповідав $4,625 \pm 0,10$ балів. Пальпація ділянок СНЩС, в першу чергу суглобових головок, при закритому роті як на боці больового симптому, так і на протилежному, зазвичай не викликала болісності. Розташування суглобових головок було в межах анатомічної норми. При максимально відкритому роті пальпація області СНЩС на боці больового симптому в усіх

пацієнтів була болісною, з неприємними здавлюючими відчуттями. Суглобова головка була зміщена дозад, дещо вентрально. У 15 пацієнтів при цьому визначалися звуки шурхоту у суглобі. На протилежному боці суглобова головка пальпувалася добре за рахунок висунення протрузійного руху нижньої щелепи.

Візуальний аналіз результатів електроміографії власне жувальних і скроневих м'язів, яка була проведена 16 пацієнтам цієї групи, у 9 з них виявив незначну асиметрію їх біоелектричної активності як в періодах жування, так і при стисканні зубів (рис. 3.2).

Стискання



Довільне жування

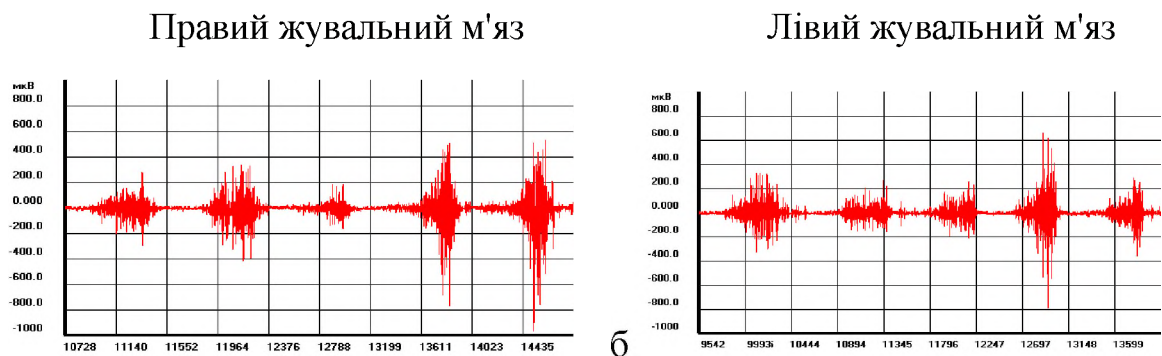
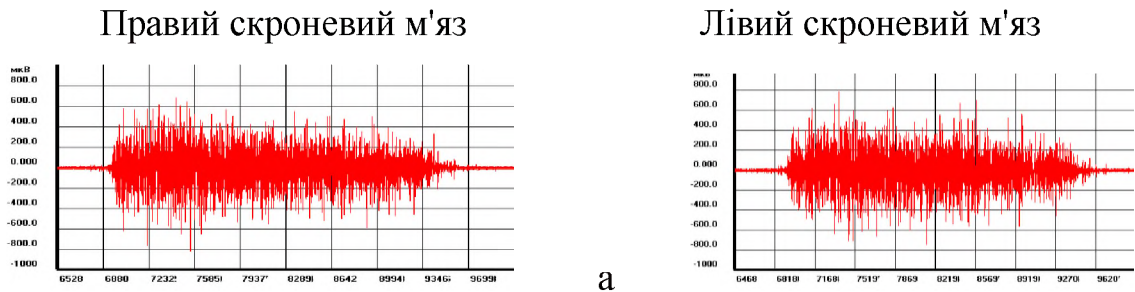


Рис. 3.2 Електроміограми власне жувальних м'язів пацієнта Д., 33 роки, амб. карта 64/л. Діагноз: компресійно-дислокаційна дисфункція СНЩС легкого ступеня - компресія зліва, дислокація справа. Визначається незначна асиметрія біоелектричної активності правого і лівого м'язів як в періодах стискання зубів (а), так і жування (б).

Аналогічну картину графічних записів мали електроміограми скроневих м'язів (рис. 3.3).

Стискання



Довільне жування

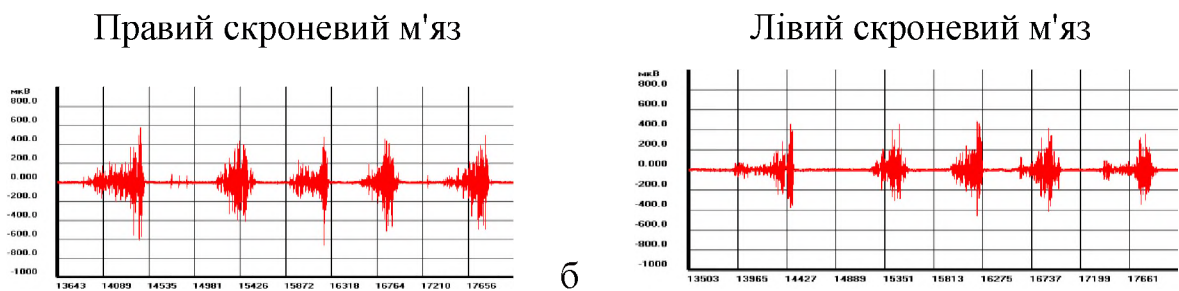


Рис. 3.3 Електроміограми скроневих м'язів того ж пацієнта. Визначається незначна асиметрія біоелектричної активності правого і лівого м'язів як в періодах жування, так і стискання зубів.

У 2 осіб візуально визначалася досить виражена різниця в графічних записах міограм симетричних жувальних і скроневих м'язів при досліджуваних функціональних пробах. На боці больового симптому (компресії) біоелектрична активність м'язових волокон була менш вираженою, ніж на стороні дислокації суглобової головки.

Цифрова розшифровка міограм не визначила виражених розбіжностей у функціональних характеристиках жувальних м'язів як на боці больового симптому, так і на протилежному (Додатки 3.3.1.1, 3.3.1.2).

Максимальні значення електрофізіологічної активності власне жувальних м'язів при легкому ступені дисфункції на боці компресії суглобової головки (на боці больового симптому) при стисканні зубів склали $511,81 \pm 18,41$ мкВ, на симетричній стороні склало- $540,48 \pm 17,31$ мкВ, при довільному жуванні - $565,51 \pm 8,91$ мкВ і $587,47 \pm 8,78$ відповідно (при показниках у здорових осіб $537,55 \pm 7,88$ мкВ при стисканні зубів і $591,20 \pm 11,11$ мкВ при жуванні).

Цифрові характеристики біоелектричної активності скроневих м'язів були аналогічні (Додатки 3.3.1.3, 3.3.1.4).

УЗД, проведене 12 пацієнтам, виражених порушень в структурі м'якотканинних компонентах і топографії у СНЩС не виявило.

Приклад типового опису УЗ дослідження СНЩС. Пацієнтка К., 31 рік, амбулаторна карта 42/л. Клінічний діагноз: компресійно-дислокаційна дисфункція СНЩС легкого ступеня - компресія зліва, дислокація справа. За даними ехографії суглобова щілина справа 1 мм, зліва 1,3 мм, ехогенність диска праворуч і ліворуч не змінена, контури рівні, чіткі.

При закритому роті спостерігається зміщення диска правого суглоба наперед, лівого - до дистального відділу суглобової головки. При функціональних пробах плавність руху лівої суглобової головки порушена, ліва суглобова головка робить виражені стрибкоподібні зміщення допереду. При відкритому роті диск лівого суглоба зміщується разом з головою вперед, диск правого суглоба не змінює свого положення, залишаючись в дистальному відділі. Цілісність латеральних крилоподібних м'язів і внутрішньо-суглобових зв'язок не порушено. Висновок: УЗ ознаки нестабільності диска правого СНЩС (к. мед. наук Т.А. Дудник).

На прицільних рентгенограмах СНЩС (42 дослідження) при закритому роті у більшості пацієнтів (88%) визначалося достовірне звуження суглобової щілини в задніх і задньо-верхніх відділах суглоба на боці больових явищ і її розширення в задніх і верхніх відділах симетричного суглоба. При відкритому роті на рентгенограмах СНЩС суглобова головка нижньої

щелепи на боці больових явищ зазвичай перебувала на задньому схилі суглобового горбика не доходячи до його вершини, а на протилежному боці - на вершині горбика (рис. 3.4).

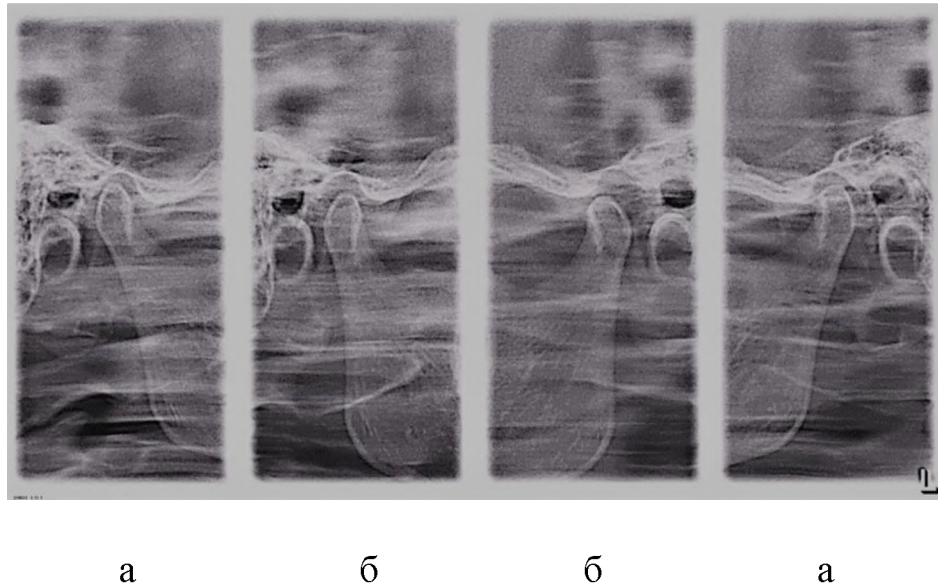


Рис. 3.4 Зонограми СНЩС пацієнтки В., 28 роки (амб. картка 15/л). Діагноз: компресійно-дислокаційна дисфункція СНЩС легкого ступеня. Явища компресії справа, дислокації - зліва. При закритому роті (а) визначається звуження суглобової щілини в задньому і задньо-верхньому відділах суглобової западини справа. При відкритому роті (б) права суглобова головка знаходиться в середньому відділі переднього ската суглобового горбика не доходячи до його вершини. На рентгенограмах протилежного суглоба при закритому роті суглобова щілина розширена в задньому і верхньому відділах, при відкритому роті суглобова головка розташована в дистальному відділі вершини суглобового горбика.

На ортопантомограмах, проведених 11 пацієнтам з легким ступенем компресійно-дислокаційної дисфункції, тільки у 6 можна було виявити явища компресії в одному з СНЩС (рис.3.5).

Проведене 6 пацієнтам дослідження СНЩС за допомогою магніто-резонансної томографії підтвердило неадекватне розташування суглобових головок по відношенню до суглобових горбиків і суглобових западин у досліджуваної категорії осіб (рис. 3.6).

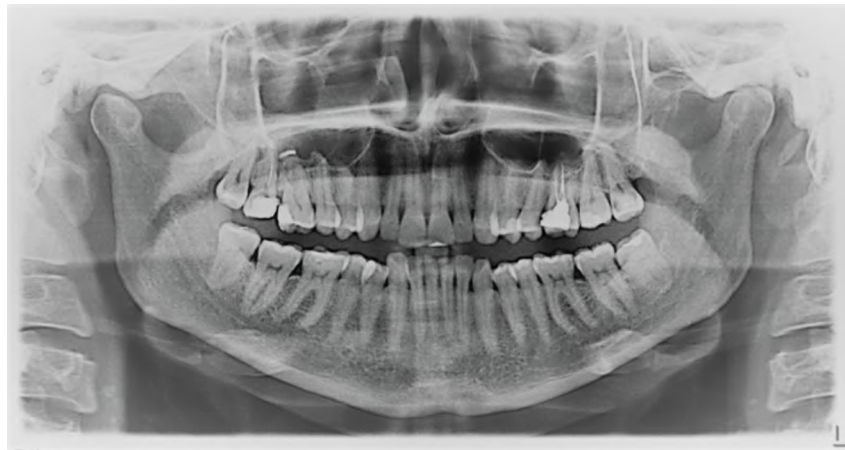

Рис.3.5 Ортопантомограма пацієнтки Х., 32 роки (амб. картка 7/л). Звуження суглобової щілини у верхніх і задніх відділах лівого СНЩС, розширення - у правому. Діагноз: компресійно-дислокаційна дисфункція СНЩС легкого ступеня. Явища компресії зліва, дислокації справа.

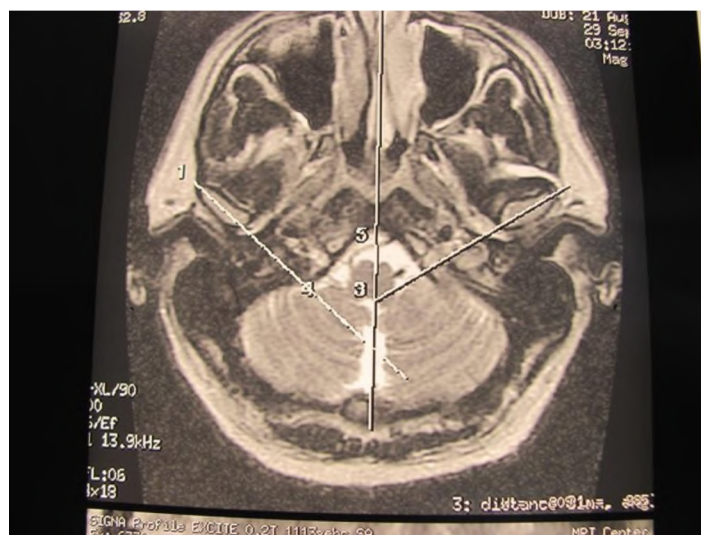


Рис. 3.6 Магніто-резонансна томограма голови пацієнта М., 36 роки, амб. карта 44/л. Поперечний зріз на рівні суглобових головок. Визначається їх різне за висотою розташування в суглобових ямках, розширення суглобової щілини справа (дислокація), звуження зліва (компресія). Діагноз: компресійно-дислокаційна дисфункція СНЩС легкого ступеня - компресія зліва, дислокація справа.

Таким чином, у пацієнтів з легким ступенем МС КДД СНЩС при суб'єктивних мало виражених клінічних проявах захворювання у вигляді дискомфорту і наявності чужорідного тіла в одному з СНЩС при відкриванні

рота, жуванні, розмові об'єктивним свідченням м'язово-суглобових порушень є результати ЕМГ, що реєструють асинхронне скорочення волокон симетричних жувальних і скроневих м'язів, зниження їх біопотенціалів як при жуванні, так і при максимальному стисканні щелеп на боці суглоба з явищами дискомфорту. Прицільна зонографія і МРТ обох СНЩС характеризує помірні порушення у співвідношенні компонентів суглоба при закритому і відкритому роті у вигляді явищ компресії в одному і дислокації в іншому зчленуванні.

3.2 Клінічна характеристика м'язово-суглобової компресійно-дислокаційної дисфункції СНЩС середнього ступеня тяжкості

Усі пацієнти із середнім ступенем тяжкості МСКДД СНЩС (42 людини) зазвичай скаржилися на дискомфорт і біль різної інтенсивності в ділянці одного з СНЩС (у 28 справа, у 14 - зліва), що впливало на повноцінність жування і прийом їжі, біль в привушно-жувальній ділянці, біль в області зовнішнього слухового проходу (зі слів хворих - біль у вусі) з одного боку, який іррадіював у щічну, скроневу, лобову ділянки, періодичний головний біль. Під час рухів нижньої щелепи у 23 пацієнтів виникало клацання в СНЩС, протилежному суглобу з больовим симптомом. 13 пацієнтів визначали періодичну сухість в порожнині рота.

Анамнез захворювання був у значних межах і становив від декількох тижнів до 2 років. У 16 пацієнтів (38.1%) біль у СНЩС виник після тривалих лікувальних маніпуляцій лікарів-стоматологів при широко відкритому роті, що призводило до появи напружено-деформованого стану в СНЩС. Початок захворювання 9 пацієнтів (21.42%) пов'язували з неадекватно широким відкриванням рота при відкушуванні великого фрагмента їжі, позіханні, співі. У 6 (14,28%) визначалася звичка лежання під час сну однією стороною обличчя на твердому; у 5 (11,9%), на нашу думку, ведучим був емоційний фактор; у 6 (14,28%) - точну причину встановити не вдалося.

До звернення в нашу клініку 26 пацієнтів спостерігалися у отоларингологів, неврологів, фахівців нетрадиційної медицини з приводу болів в області вуха, головного болю, болю в області шиї. Проведене цими фахівцями лікування, спрямоване на усунення больових відчуттів, що не відносяться до СНЩС, призводило до короткочасного поліпшення.

Візуально ідентичність правої і лівої половин обличчя була виявлена тільки у 14 пацієнтів (33,33%). Асиметрія спостерігалася за рахунок сплюснення нижньої третини привушно-жувальної та щічної ділянок на боці больового симптому. За ступенем вираженості зовнішньої асиметрії обличчя при зімкнутих зубах визначалося зміщення нижньої міжрізцевої лінії в бік больового симптому від 0,5 до 2,3 мм. У 34 осіб зміщення було в правий бік, у 8 - у лівий.

Під час обстеження у 31 пацієнта відмічалася фізіологічна величина відкривання рота, у 11 – виявлено її зменшення. В усіх пацієнтів при відкриванні рота мала місце девіація нижньої щелепи різного ступеня в бік суглоба, що турбував.

В усіх пацієнтів прикус був фізіологічним, у 16 осіб зубні ряди були інтактними, у решти - з частковими дефектами зубів і зубних рядів, що були раціонально заміщені.

При огляді порожнини рота у 36 пацієнтів (85,71%) виявлялися суперконтакти групи жувальних зубів на боці хворобливого суглоба. На протилежному боці контакти жувальних поверхонь зубів досягалися тільки при довільному стисненні щелеп на цій стороні. У 18 пацієнтів (42,85%) були відсутні нижні треті моляри на стороні больового симптому. У більшості з них вони не прорізалися, у частини - були видалені у зв'язку з їх дистопією або ретенцією.

Пальпацією власне жувальних м'язів виявлено, що у 23 пацієнтів їх м'язова маса з різних сторін була різною: на боці больових відчуттів вона була меншою, на протилежному - більшою. Подібне явище стосувалося і скроневих м'язів. Рухи нижньої щелепи супроводжувалися неприємними

тягнучими відчуттями в ділянках скроневих і власне жувальних м'язів на боці хворобливого суглоба.

Пальпація області цього суглоба у 28 осіб була болючою, у решти (14 пацієнтів) виражених больових симптомів не було, але при цьому в усіх обстежуваних рухи суглобової головки на цій стороні були мало відчутні. Пальпація симетричного суглоба була безболісною, але при відкриванні рота визначалося значне зміщення суглобової головки нижньої щелепи цього суглоба під основу виличної дуги, що супроводжувалося у 22 пацієнтів хрускітом, клацанням. Аускультативно при рухах нижньої щелепи у 33 хворих визначалися шумові явища по обидва боки суглобів.

Пальпація латерального крилоподібного м'яза і нижніх відділів медіального крилоподібного м'яза на боці больового симптому була болючою у більшості пацієнтів (34 ос.). Пальпаторно у 19 пацієнтів (45,24%) визначалася наявність болючих м'язових ущільнень веретеноподібної або округлої форми розмірами від 3 до 7 мм в напружених власне жувальних м'язах на боці компресії, зазвичай в середніх їх відділах (тригерні точки). Ділянки міалгічних тригерних зон були болючі більшою мірою, ніж в області СНЩС.

У частини пацієнтів (12%) при болях в нижніх відділах жувальних м'язів мали місце болі в ділянці потилиці, явища обмеження бічних рухів голови, напруга грудино-ключично-соскоподібного м'яза.

Згідно зі шкалою ВАШ у пацієнтів із середнім ступенем тяжкості компресійно-дислокаційної дисфункції СНЩС м'язово-суглобовий больовий симптом відповідав $6,65 \pm 0,24$ балам (сильний).

Проведена 21 пацієнтові із середнім ступенем тяжкості м'язово-суглобової компресійно-дислокаційної дисфункції СНЩС сіалометрія виявила, що кількість ротової рідини за 10 хв. дослідження склала $3,38 \pm 0,17$ мл паротидного секрету - $1,94 \pm 0,03$ мл.

Візуальна оцінка характеру біоелектричної активності жувальної мускулатури при середньому ступені тяжкості м'язово-суглобової

компресійно-дислокаційної дисфункції СНЩС, проведена 21 пацієнтові, виявила в більшій мірі виражену асиметрію графічних записів ЕМГ власне жувальних і скроневих м'язів, ніж у пацієнтів з легким ступенем захворювання (рис. 3.7; 3.8).

При дослідженні біоелектричної активності скроневих м'язів мали місце аналогічні порушення (рис. 3.8).

Комп'ютерний цифровий аналіз результатів міографії об'єктивно відображає стан біоелектричної активності жувального м'язового комплексу у пацієнтів із середнім ступенем тяжкості захворювання. Так, максимальні значення електрофізіологічної активності власне жувальних м'язів на боці компресії суглобової головки (на боці больового симптому) при жуванні були достовірно нижчі, ніж у здорових, і склали $467,62 \pm 29,57$ мкВ. На стороні дислокації - $517,38 \pm 17,38$ мкВ, і при стисканні зубів - $297,73 \pm 20,36$ мкВ, на симетричній стороні - $401,39 \pm 29,52$ мкВ. Час активності і спокою м'язових волокон незначно відрізнялися від показників у здорових (Додатки 3.3.2.1, 3.3.2.2).

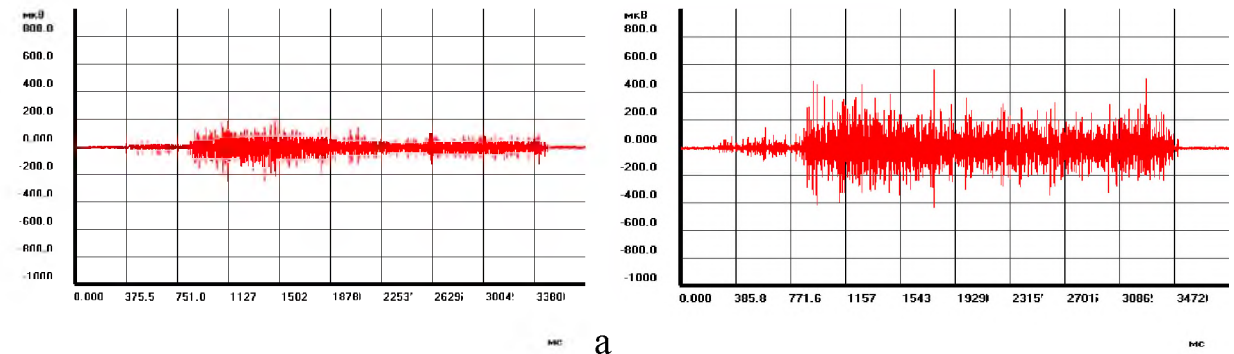
У скроневих м'язах в періоді жування при падінні максимальних значень біоелектричної активності, як на боці компресії, так і на боці дислокації суглобової головки достовірно збільшувався час ативності при зменшенні часу спокою, що віддзеркалювалося на коефіцієнті активності. При стисканні зубів достовірно знижувались максимальні показники м'язових біопотенціалів та збільшувалася частота заповнення міограм (Додатки 3.3.2.3, 3.3.2.4).

На прицільних рентгенограмах СНЩС (47 дослідження) при закритому роті у більшості пацієнтів (88%) звертало на себе увагу достовірне звуження суглобової щілини в передньо-верхніх і задніх відділах на боці больових явищ і розширення в задніх і верхніх відділах на протилежному (рис.3.9а). При цьому суглобова головка при відкритому роті на боці больових симптомів "втоплювалась" в суглобовій западині, а на протилежному - виходила за межі вершини суглобового горбка наперед (рис.3.9б).

Стискання

Правий жувальний м'яз

Лівий жувальний м'яз



Довільне жування

Правий жувальний м'яз

Лівий жувальний м'яз

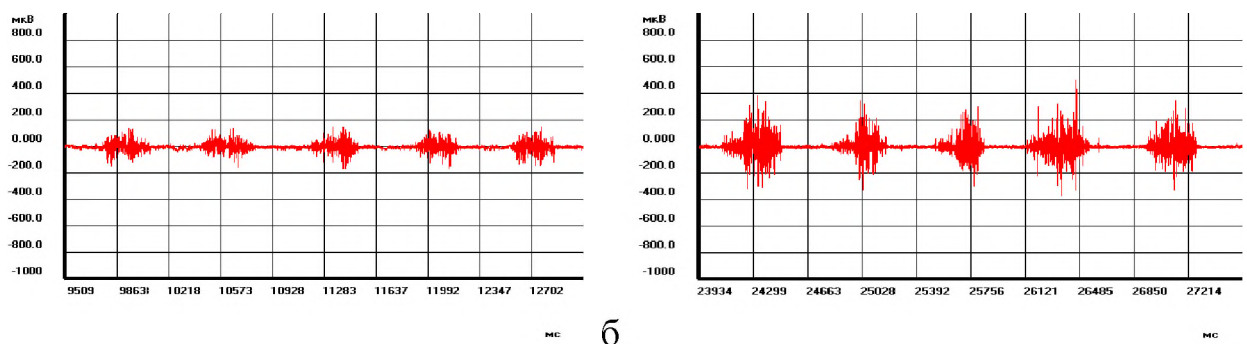
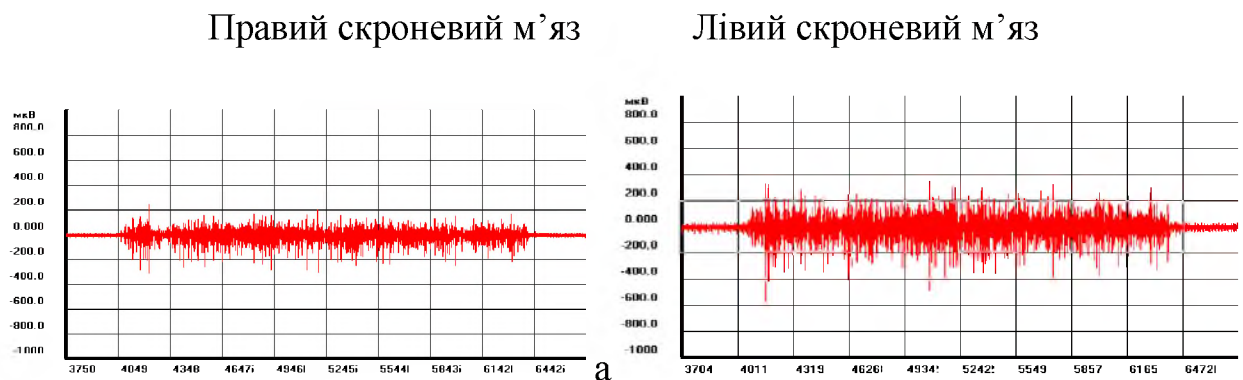


Рис. 3.7 Електроміограми власне жувальних м'язів пацієнтки Ж., 30 роки, амб. картка 71/с. Діагноз: компресійно-дислокаційна дисфункція СНЩС середнього ступеня тяжкості - компресія справа, дислокація зліва. Визначається виражена асиметрія біоелектричної активності правого і лівого м'язів як в періодах стискання зубів (а), так і жування (б). Значне зменшення амплітуд графічного запису біоелектричної активності м'язових волокон на боці правого СНЩС, де суглобова головка знаходиться в стані компресії. Електроміограми лівого жувального м'яза відрізняється від міограм у здорових осіб.

Стискання



Довільне жування

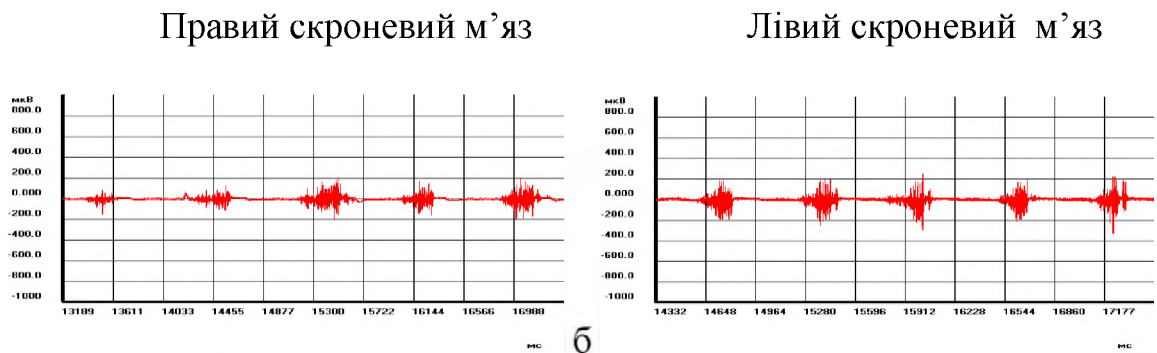


Рис 3.8 Електроміограми скроневих м'язів у періодах стискання зубів і жування тієї ж пацієнтки. Визначається в значній мірі зменшення амплітуд графічного запису біоелектричної активності м'язових волокон на боці суглобової головки правого СНЩС, що знаходиться в стані компресії.

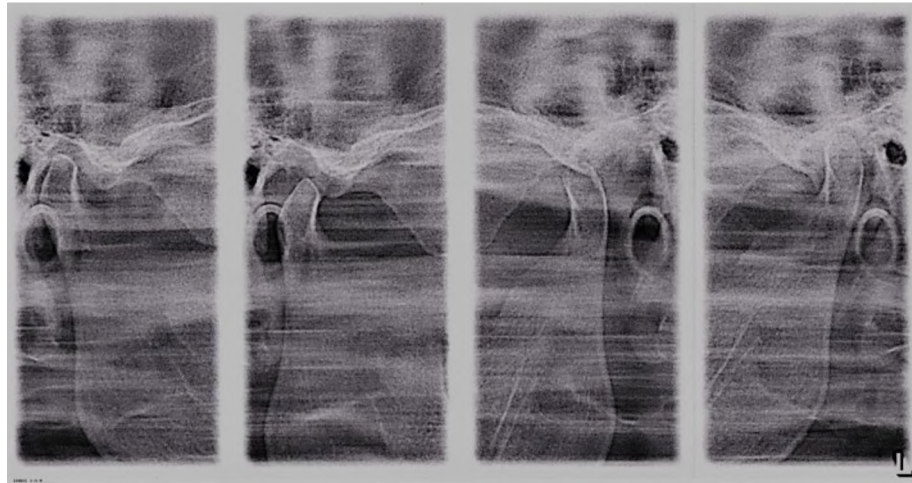
На ортопантомограмах 17 пацієнтів визначалися подібні явища (рис. 3.10).

Проведене 17 пацієнтам комп'ютерне томографічне дослідження СНЩС підтвердило результати зонографії суглобів (рис.3.11).

Ультразвукове дослідження СНЩС, проведене 16 пацієнтам, також визначило асиметрію в розмірах суглобових щілин і неадекватні зміщення (дислокацію) однієї з суглобових головок (рис. 3.12).

МР томографія СНЩС, проведена 17 пацієнтам із середнім ступенем тяжкості компресійно-дислокаційної дисфункції, достатньо ілюстративно визначила співвідношення всіх компонентів суглобів, в тому числі й

суглобового диска. Аналіз МРТ підтвердив результати зонографії і КТ суглобів і надав можливість детально описати характер локації суглобового диска у категорії пацієнтів, що вивчалася (рис.3.13).



а

б

б

а

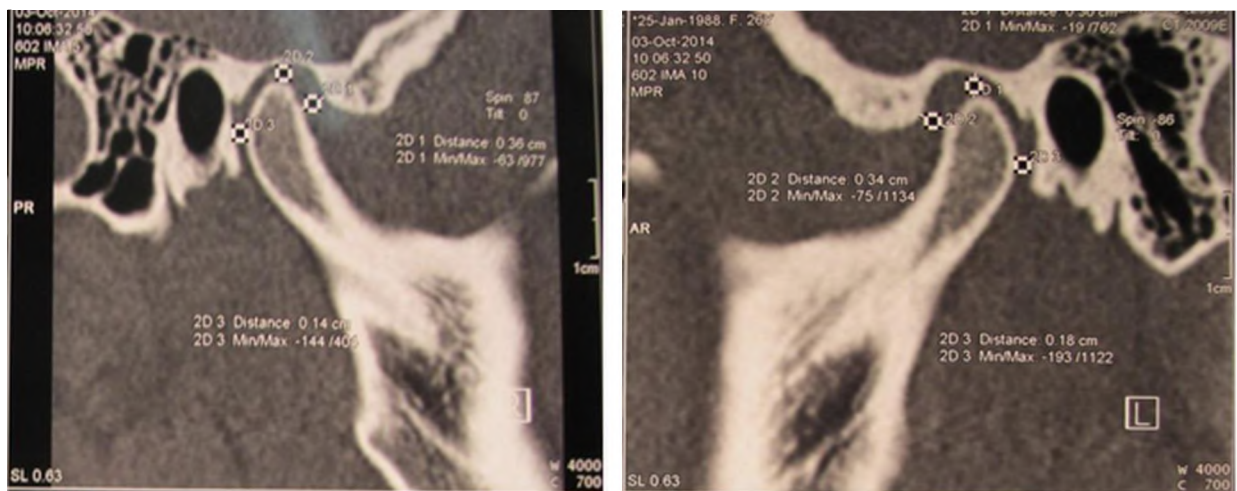
Рис. 3.9 Зонограми СНЩС пацієнта І., 29 роки (амб. картка 77/с). Діагноз: компресійно-дислокаційна дисфункція СНЩС середнього ступеня тяжкості. Явища компресії справа, дислокації - зліва. На рентгенограмах при закритому роті (а) визначається звуження суглобової щілини в задньому і задньо-верхньому відділах суглобової западини справа. При відкритому роті (б) права суглобова голівка знаходиться в середньому відділі переднього скату суглобового горбика, не доходячи до його вершини. На рентгенограмах протилежного суглоба при закритому роті суглобова щілина розширена в задньому і верхньому відділах, при відкритому роті суглобова головка розташована в передньому відділі вершини суглобового горбика.

Таким чином, у пацієнтів з КДД СНЩС середнього ступеня тяжкості при виражених клінічних проявах захворювання у вигляді дискомфорту і болів в області одного з СНЩС, порушення жування і прийому їжі, болю в привушно-жувальній області, у ділянці зовнішнього слухового проходу з одного боку, який іррадіює в щічну, скроневу, лобову області, періодичному головному болю, періодичній сухості в порожнині рота. Достовірного зниження функціональної активності жувальних і скроневих м'язів не тільки

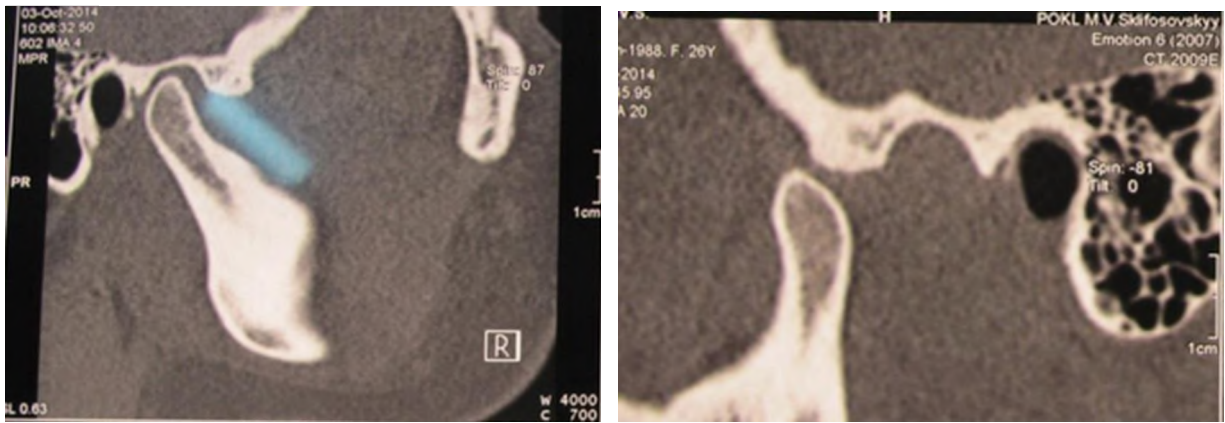
на боці компресії, а й на боці дислокації суглобової головки і наочно характеризується анатомічними порушеннями взаємин кісткових компонентів суглоба (за даними зонографії, УЗД і КТ), а також суглобового диска (за результатами МРТ).

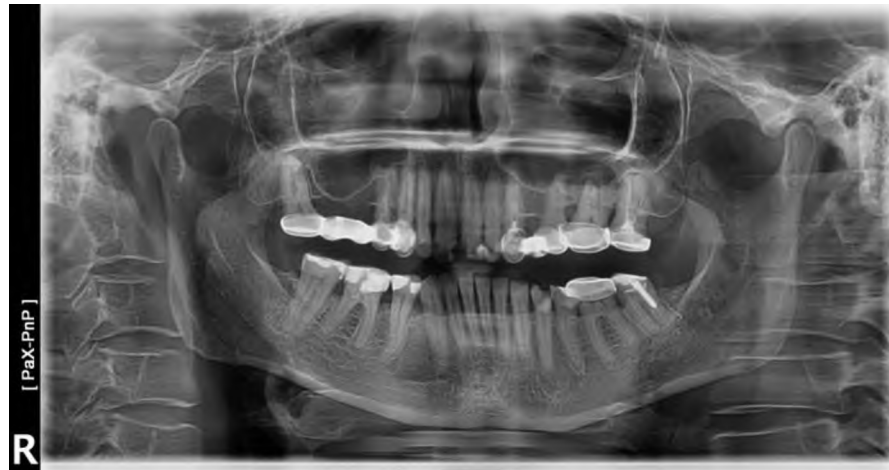

Рис. 3.10 Ортопантомограма пацієнта Ш., 42 роки (амб. картка 49/с). Визначається звуження суглобової щілини в передніх, верхніх і задніх відділах лівого СНЩС, права суглобова головка нижньої щелепи в стані дислокації. Діагноз: компресійно-дислокаційна дисфункція СНЩС середнього ступеня тяжкості. Явища компресії зліва, дислокації суглобової головки справа.

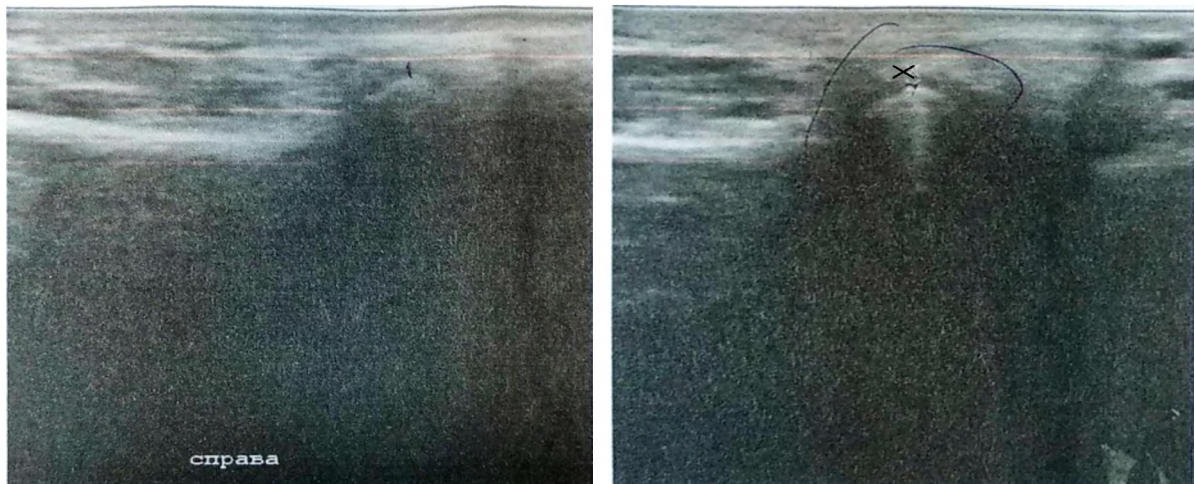


а



б

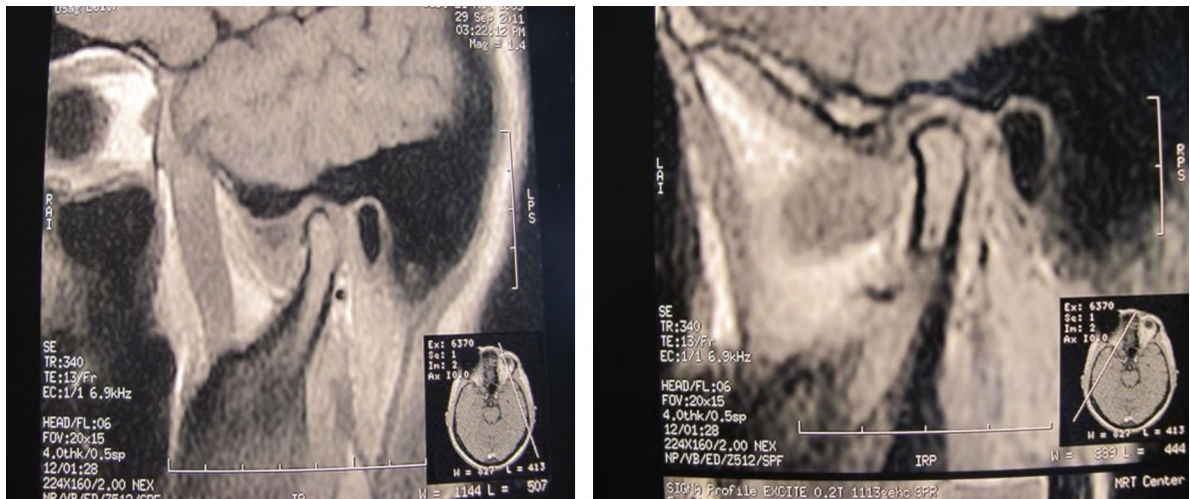
Рис. 3.11 КТ СНЩС пацієнтки К., 39 роки (амб. картка 96/с). Діагноз: компресійно-дислокаційна дисфункція СНЩС середнього ступеня тяжкості. Явища компресії справа, дислокації суглобової головки зліва. При закритому роті (а) відмічається звуження суглобової щілини у верхніх і задніх відділах в правому і розширення в лівому СНЩС. При відкритому роті (б) ліва суглобова головка в стані дислокації.



а

б

Рис. 3.12 УЗД СНЩС пацієнта Д., 23 роки (амб. картка 81/с). Діагноз: компресійно-дислокаційна дисфункція СНЩС середнього ступеня тяжкості. Явища компресії справа, дислокації суглобової головки зліва. Хрестиком відмічено звуження суглобової щілини правого СНЩС (а), при відкритому роті (б) ліва суглобова головка в стані дислокації.



а

б

Рис. 3.13 МРТ СНЩС пацієнтки Б., 28 роки (амб. картка 94/с). Діагноз: компресійно-дислокаційна дисфункція СНЩС середнього ступеня тяжкості. Визначається звуження суглобової щілини зліва - компресія, зміщення суглобового диска донизу і медіально (а), розширення суглобової щілини справа, дислокація суглобового диска дозаду (б).

3.3 Клінічна характеристика м'язово-суглобової компресійно-дислокаційної дисфункції СНЩС важкого ступеня

Усі пацієнти з важким ступенем МС КДД СНЩС (26 осіб: 21 жінка, 5 чоловіків) скаржились на дискомфорт і виражений постійний біль в області одного з СНЩС (у 17 справа, у 9 - зліва), що впливало на повноцінне жування і прийом їжі, біль в привушно-жувальній, лобовій і скроневій ділянках, біль в ділянці зовнішнього слухового проходу, закладання у вухах і порушення слуху на боці більового симптому. 12 пацієнтів визначали іррадіюючу біль в зубах верхньої і нижньої щелеп, твердого піднебіння, пульсуючий головний біль, порушення нічного сну, сухість в порожнині рота. Під час жування і відкривання рота 17 пацієнтів визначали хрусткі звуки в обох СНЩС, періодичне обмеження відкривання рота. Під час поворотів голови, при жуванні, ковтанні, розмові у більшості пацієнтів біль в області одного з суглобів і жувальних м'язів посилювався. Описуючи характер болю, пацієнти визначали, що він буває тягучим, стріляючим,

давлючим, пекучим. У частини пацієнтів (12%) при болях в нижніх відділах жувальних м'язів мали місце болі в ділянці потилиці, явища обмеження бічних рухів голови, напруги грудино-ключично-соскоподібних м'язів.


Анамнез захворювання в усіх пацієнтів з важким ступенем МС КДД СНЩС був в межах 1,2 - 3 роки. Початок захворювання більшість пацієнтів не могли точно визначити у зв'язку з його давністю, хоча не виключали ймовірність неадекватно широкого відкриття рота при відвідуванні стоматолога з приводу лікування або видалення зубів, протезуванні дефектів зубного ряду, емоційних перевантажень. До звернення в нашу клініку всі пацієнти лікувалися у отоларингологів, неврологів, фахівців нетрадиційної медицини. Проведене ними лікування, спрямоване на усунення больових відчуттів в щелепно-лицевій ділянці, не приводило до одужання або до помітного поліпшення.

Серед 26 пацієнтів з важким ступенем компресійно-дислокаційної м'язово-суглобової дисфункції СНЩС, що спостерігалися нами, у 9 осіб (8 жінок і один чоловік) поряд з описаними явищами дисфункції відмічався помірно виражений парез лицевого нерва. Вік пацієнтів від 20 до 42 років. Усі 9 пацієнтів скаржилися на порушення симетрії обличчя, неможливість повноцінно зімкнути повіки з одного боку при закриванні очей. При огляді звертала на себе увагу наявність асиметрії обличчя за рахунок опущення кута рота з одного боку і поява симптому Белла при закриванні очей. Симптом «вітрила» був мало вираженим (рис. 3. 14).

При візуальній оцінці ідентичності правої і лівої половин обличчя 17 пацієнтів у 11 з них визначалася незначна асиметрія за рахунок сплюснення нижньої третини щічної і привушно-жувальної ділянок на стороні больового симптому.

Пальпаторно визначалася асиметрія м'язової маси скроневих і власне жувальних м'язів у 19 осіб: у 11 з них маса скроневих м'язів була меншою на боці больового симптому (боці компресії), маса жувальних м'язів у них була

рівнозначною; у 8 пацієнтів м'язова маса скроневих і жувальних м'язів на боці больових явищ була незначно меншою, ніж на протилежному.



а

б

Рис.3.14 Фото обличчя пацієнтки Ч., 26 роки (амб. картка 89/т), при спробі посміхнутися (а) і при закриванні очей (б). Д-з: компресійно-дислокаційна м'язово-суглобова дисфункція СНЩС важкого ступеня - компресія суглобової головки справа, дислокація - зліва. Правобічний парез лицевого нерва.

Пальпаторно у 23 пацієнтів (88,4%) визначалася наявність болючих м'язових ущільнень веретеноподібної або округлої форми розмірами від 4 мм до 1,2 см в напружених власне жувальних м'язах, зазвичай у їх середніх відділах (у 15 пацієнтів), і в нижніх відділах передніх головок скроневих м'язів (у 8 осіб).

Пальпація латерального крилоподібного м'яза і нижніх відділів медіального крилоподібного м'яза на боці больового симптому була болючою в різному ступені в усіх пацієнтів. Пальпація скронево-нижньощелепних суглобів у 19 пацієнтів була болючою з обох сторін, але в більшій мірі на боці компресії, у 7 осіб пальпація суглобів була болючою тільки на стороні больового симптому.

В усіх пацієнтів при пальпації визначався біль в ділянці потилиці, м'язів шиї, явища обмеження бічних рухів голови, біль у верхніх відділах грудино-ключично-соскоподібного м'яза на боці компресійного больового симптому.

Згідно зі шкалою ВАШ у пацієнтів з важким ступенем компресійно-дислокаційної дисфункції СНЦС м'язово-суглобовий больовий симптом відповідав $8,45 \pm 0,16$ балів (дуже сильний).

Відкривання рота у 11 пацієнтів (в тому числі у 9 з явищами парезу лицевого нерва) було в межах фізіологічної норми, у 15 - виявлено зменшення величини відкривання рота до 3 - 3,5 см. При відкриванні рота в усіх пацієнтів визначалася девіація нижньої щелепи в бік суглоба з явищами компресії (рис.3.15). У 17 пацієнтів зміщення було в праву сторону, у 9 - в ліву.

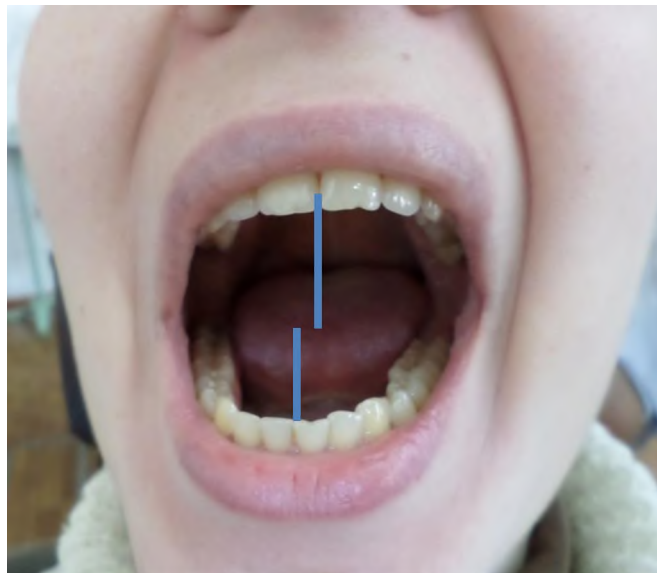

Рис. 3.15 Фото співвідношення зубних рядів при відкритому роті пацієнтки Д., 25 років (амб. картка 111/т). Значна девіація нижньої щелепи в правий бік. Діагноз: компресійно-дислокаційна дисфункція СНЦС важкого ступеня - компресія справа, дислокація зліва.

При зімкнутих зубах у 8 осіб визначалося зміщення нижньої міжрізцевої лінії в бік больового симптому від 0,5 до 3 мм.

При відкриванні рота в усіх обстежуваних пальпаторно рухи суглобової головки на боці больових явищ були маловідчутні. Пальпація симетричного суглоба визначала значне зміщення суглобової головки нижньої щелепи під основу виличної дуги. У 17 пацієнтів при відкриванні

рота визначалися хрусткі звуки в обох суглобах, у 9 –тільки на боці дислокації суглобової головки. При аускультатції під час рухів нижньої щелепи в усіх пацієнтів визначалися шумові явища в обох суглобах.

При огляді порожнини рота у 23 пацієнтів виявлялися суперконтакти жувальної групи зубів на боці причинного суглоба. На протилежному боці контакти жувальних поверхонь зубів відбувалися тільки при вимушеному стисканні щелеп на цій стороні. В усіх 26 пацієнтів прикус був фізіологічним, у 12 осіб зубні ряди були інтактними, у решти - з відновленою цілісністю при часткових дефектах зубів і зубних рядів. У 12 пацієнтів були відсутні нижні треті моляри з обох сторін.

У пацієнтів з важким ступенем МС КДД СНЩС (12 осіб) загальна і паротидна секреція була достовірно зниженою - $2,80 \pm 0,44$ мл і $1,5 \pm 0,15$ мл відповідно. Зниження функції привушних слинних залоз і загальної секреції у пацієнтів з дисфункцією СНЩС і вираженим ступенем міалгії часто супроводжується утрудненням вимови, порушеннями відчуття смаку їжі, що посилює їх страждання.

Дослідження біоелектричної активності скроневих і жувальних м'язів проведено 11 пацієнтам з важким ступенем МС КДД СНЩС (в тому числі 4 з явищами парезу лицевого нерву).

Електроміограми правих і лівих жувальних і скроневих м'язів в усіх пацієнтів візуально відрізнялися від міограм у здорових осіб асиметрією і величинам графічного запису їх біоелектричної активності. Головною ознакою графічних записів функціональних властивостей досліджуваних м'язів є превалювання максимальних показників їх біоелектричної активності на стороні суглоба з дислокацією суглобової головки нижньої щелепи в порівнянні з суглобом, що знаходиться в стані компресії як в періодах стискання зубів, так і довільного жування (рис.3.16). При цьому міограми на стороні дислокації суглобової головки за своїми характеристиками відрізняються значно меншими розмірами амплітуд в порівнянні з нормою. Тобто у пацієнтів цієї групи мають місце виражені порушення в м'язово-

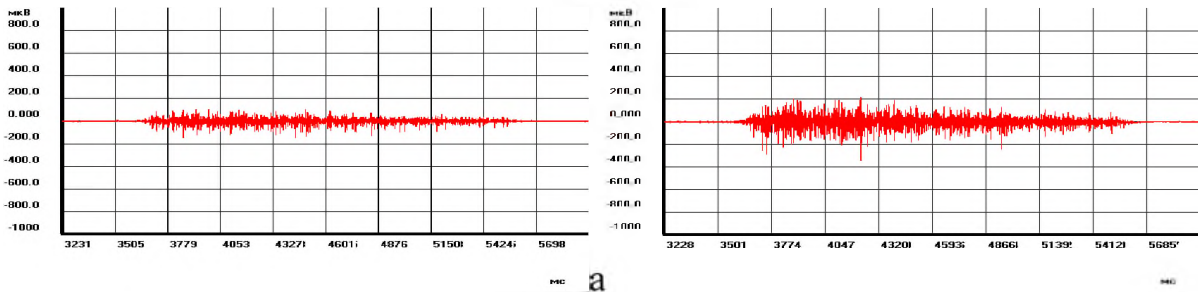
суглобовому комплексі з обох сторін, що підтверджується результатами цифрової обробки графічних записів 11 пацієнтів (Додатки 3.3.3.1, 3.3.3.2).

Аналогічні явища були характерними й для скроневих м'язів (рис. 3.17; Додатки 3.3.3.3, 3.3.3.4).

Стискання

Правий жувальний м'яз

Лівий жувальний м'яз



Довільне жування

Правий жувальний м'яз

Лівий жувальний м'яз

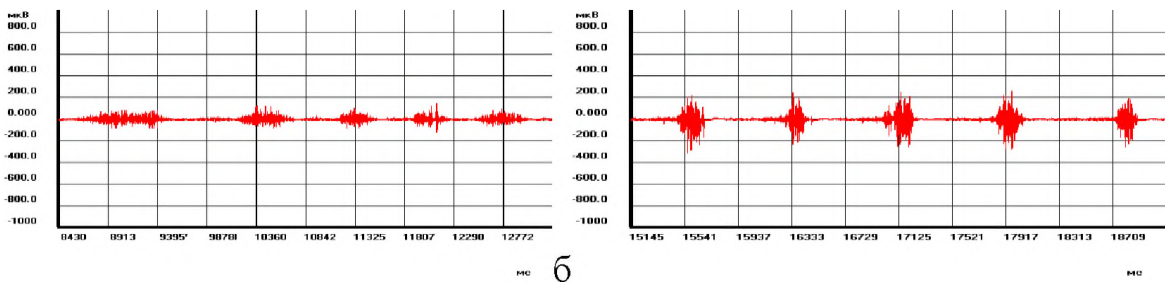


Рис.3.16 Електроміограми власне жувальних м'язів пацієнтки Ч., 37 років (амб. картка 98/т) при стисканні зубів (а) і при жуванні (б). Визначається виражене зниження максимальних показників біоелектричної активності волокон правого жувального м'яза у порівнянні з лівим. Діагноз: компресійно-дислокаційна дисфункція СНЩС важкого ступеня. Компресія справа, дислокація зліва.

У 6 пацієнтів (24%) у функціональних характеристиках жувальних і скроневих м'язів на ЄМГ виявлені парадоксальні явища, які відносилися до розладу координації біоелектричних відповідей. Зокрема, якщо в періоді стискання зубів на стороні суглоба з явищами компресії максимальні

показники активності жувальних м'язів були низькими, то в періоді жування - високими і навпаки (рис.3.18).

Зворотні характеристики відмічалися в міограмах скроневих м'язів на стороні суглоба, що знаходився в стані компресії.

При порівнянні електроміограм власне жувальних і скроневих м'язів зазначалося, що у чотирьох пацієнтів досліджуваної категорії спостерігались високі показники біоелектричної активності скроневих м'язів на стороні дислокації суглобової головки як при жуванні, так і при стисканні зубів, а на стороні компресії низькими. Функціональні характеристики жувальних м'язів на ЄМГ в цей час були протилежними (рис. 3.18).

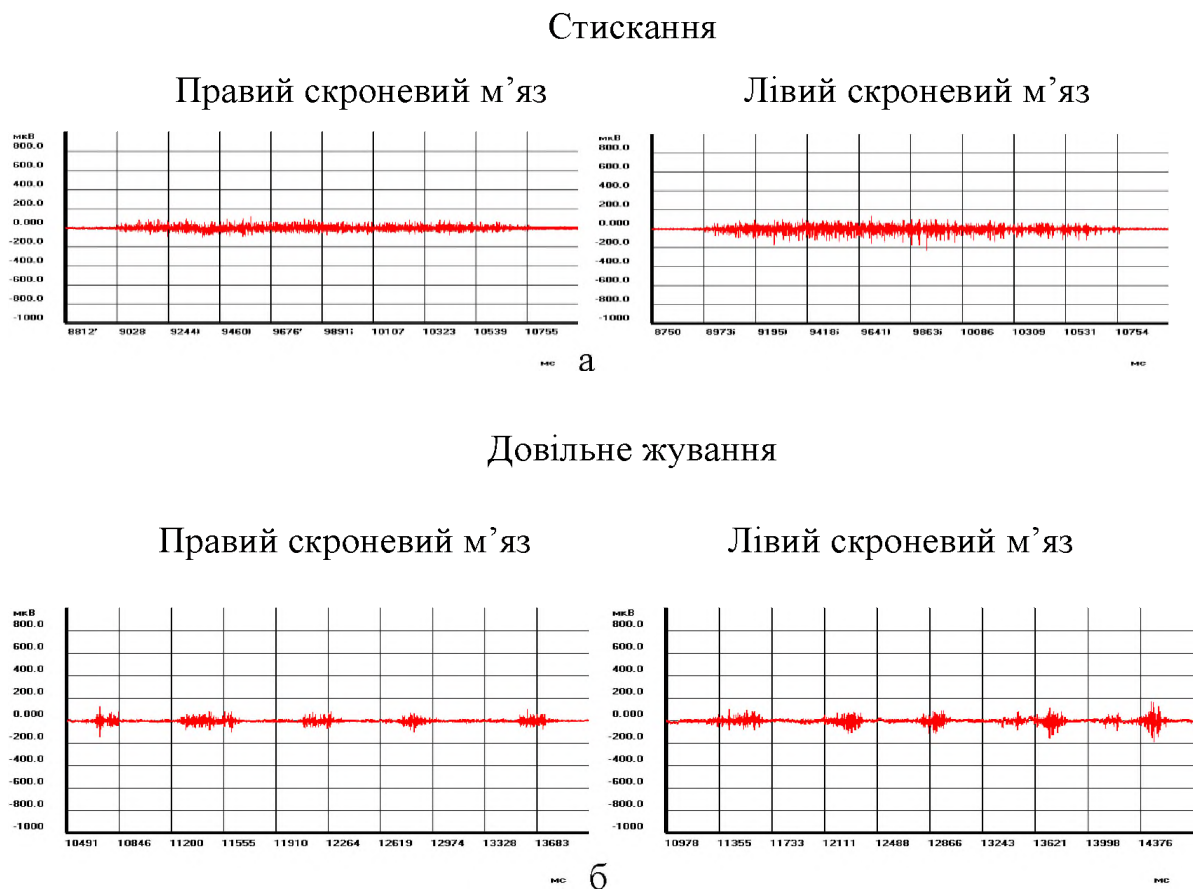
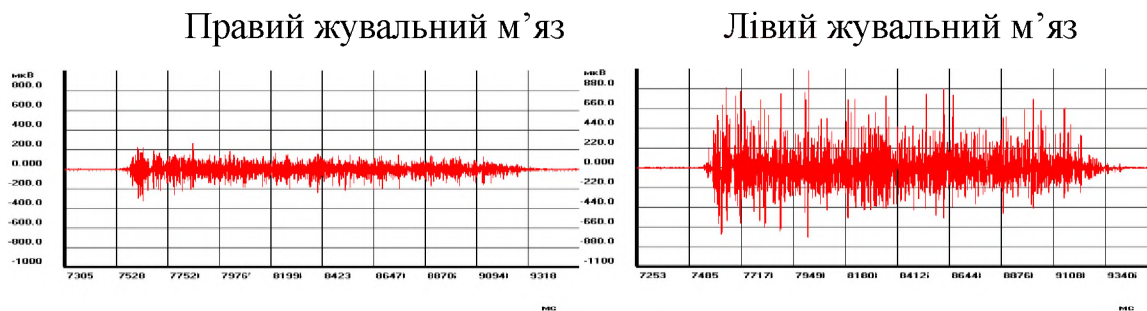


Рис. 3.17 Електроміограми скроневих м'язів пацієнтки Ч., 37 років (амб. картка 98/т) при стисканні щелеп (а) і при жуванні (б). Визначається виражене зниження максимальних показників біоелектричної активності волокон обох скроневих м'язів, особливо правого. Діагноз: компресійно-дислокаційна дисфункція СНЩС важкого ступеня. Компресія справа, дислокація зліва.

Стискання



Довільне жування

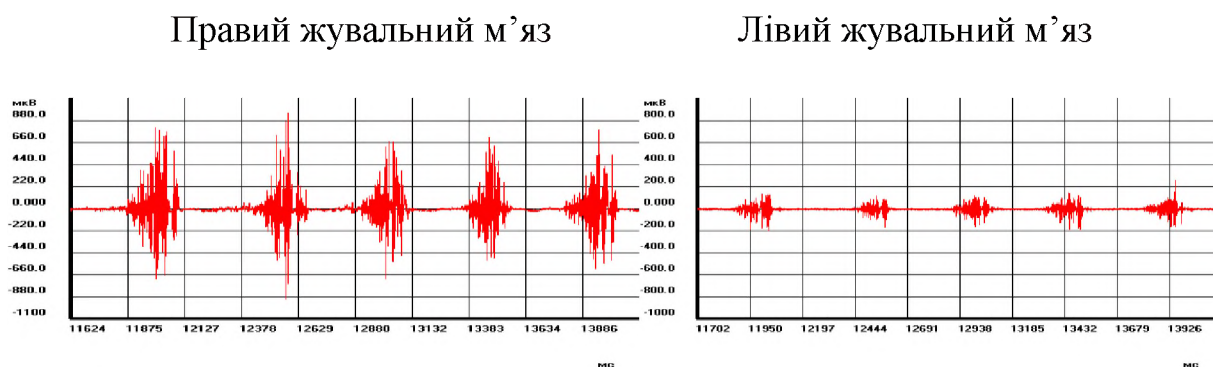


Рис.3.18 Електроміограми жувальних м'язів пацієнтки Ш., 39 років (амб. картка 83/т) з проявами компресійно-дислокаційної дисфункції СНЦС важкого ступеня (компресія зліва, дислокація суглобової головки праворуч). Визначається превалювання максимальних показників біоелектричної активності при жуванні на стороні суглоба з дислокацією суглобової головки нижньої щелепи праворуч і зниження амплітуд при стисканні зубів.

Довільне жування

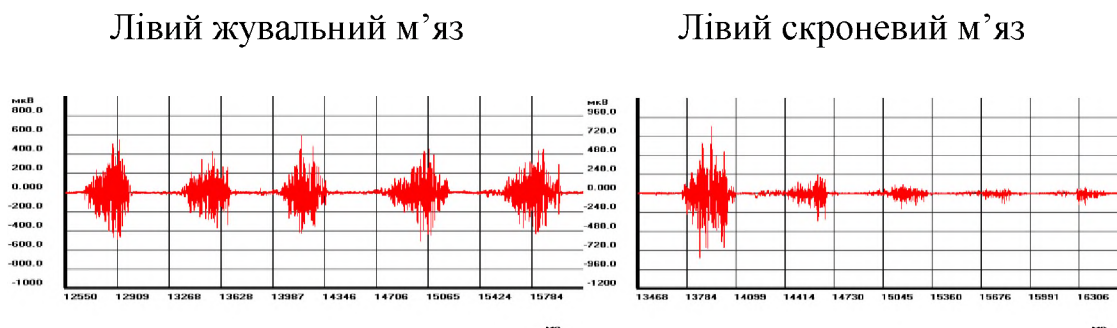


Рис.3.19 Подвійна асиметрія в роботі жувальних і скроневих м'язів у пацієнтки Б., 32 років (амб. картка 79/т) з компресійно-дислокаційною дисфункцією СНЦС важкого ступеня. Компресія зліва.

Провести об'єктивну цифрову оцінку біоелектричної активності досліджуваних м'язів у цих 6 пацієнтів не представлялося можливим.

На прицільних рентгенограмах СНЩС при закритому роті в усіх 26 пацієнтів визначалися різного ступеня вираженості звуження суглобової щілини в передньо-верхніх і задніх відділах на боці больових явищ і розширення в задніх і верхніх відділах на протилежному (рис.3.20а). При цьому суглобова головка при відкритому роті на боці больових симптомів не виходила за межі суглобової западини, а на протилежному виходила за вершину суглобового горбка далеко наперед на його передній скат. При цьому в п'яти спостереженнях мала місце асиметрія розмірів і форм суглобових головок (рис.3.20б, 3.21).

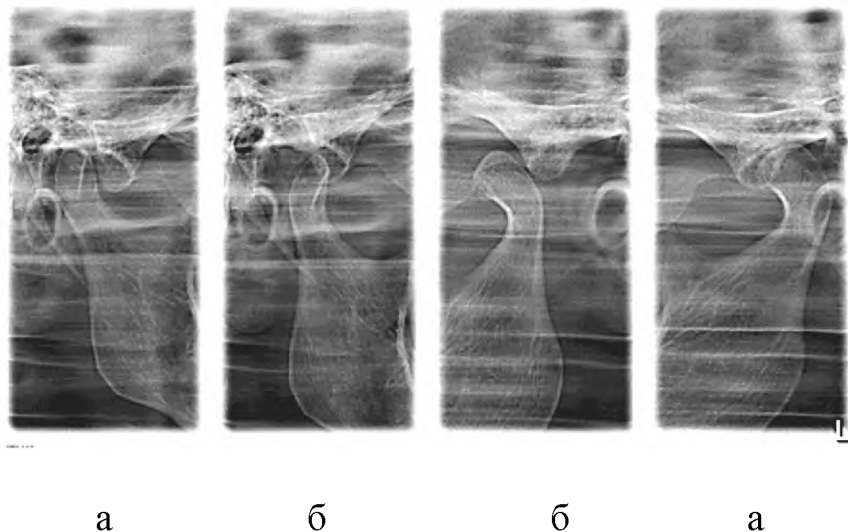


Рис. 3.20 Прицільні зонограми СНЩС пацієнтки А., 36 років (амб. картка 48/т). При закритому роті (а) визначається звуження передньо-верхніх відділів суглобової щілини правого суглоба; при відкритому роті (б) права суглобова головка не виходить за межі суглобової западини, ліва суглобова головка знаходиться на передньому схилі суглобового горбка далеко від його вершини. Діагноз: компресійно-дислокаційна дисфункція СНЩС важкого ступеня: компресія справа, дислокація зліва. Асиметрія розмірів і форм суглобових головок.

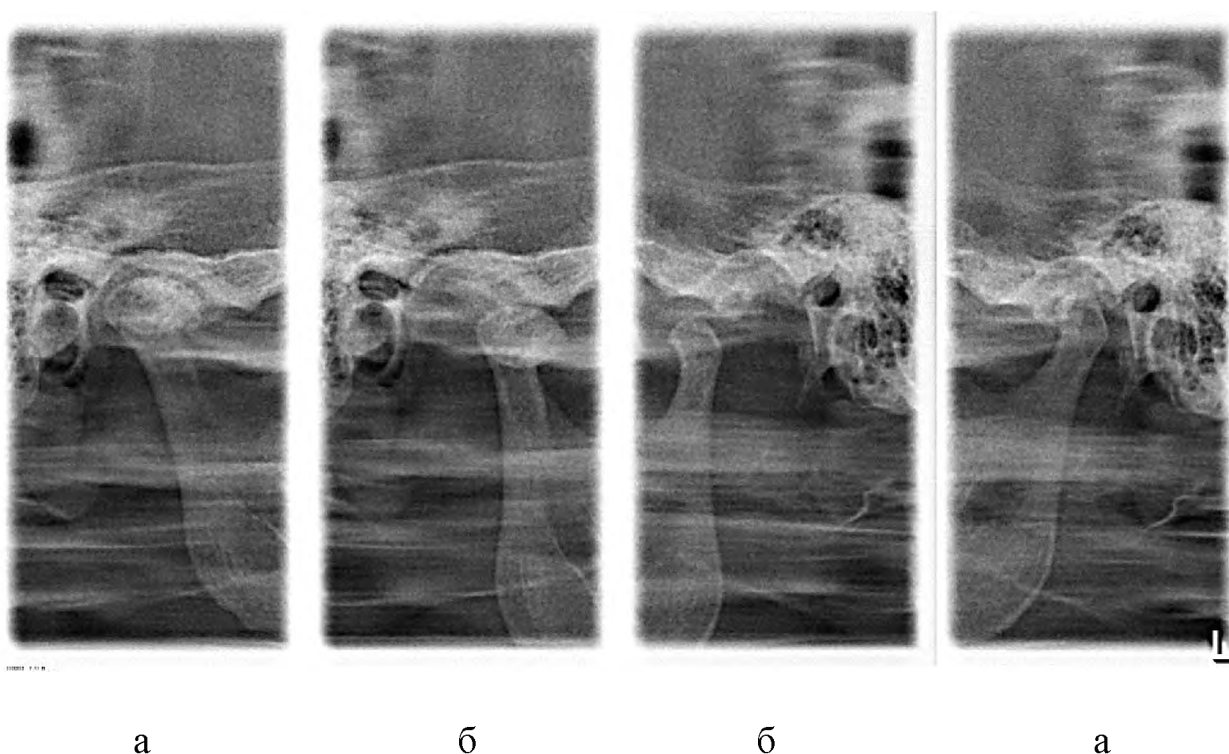
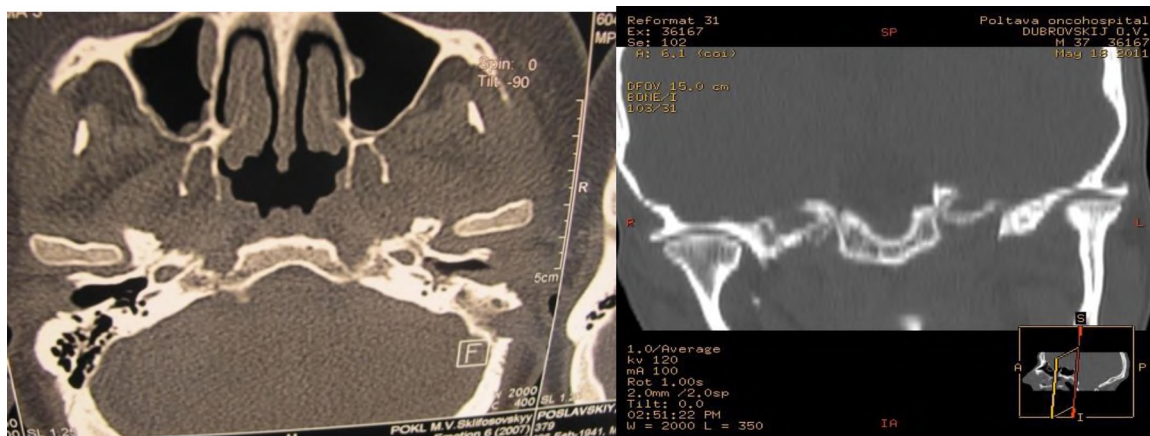


Рис. 3.21 Прицільні зонограми СНЩС пацієнтки 3., 42 років (амб. картка 91/т). При закритому роті (а) визначається звуження в усіх відділах суглобової щілини правого суглоба; при відкритому роті (б) права суглобова головка виходить за вершину суглобового горбка, ліва суглобова головка знаходиться на передньому схилі суглобового горбка з інтерпозицією суглобового диска. Діагноз: компресійно-дислокаційна дисфункція СНЩС важкого ступеня: компресія справа, дислокація зліва. Асиметрія розмірів і форм суглобових головок.

Комп'ютерна томографія СНЩС, зроблена 11 пацієнтам, виявила подібні явища взаємовідношень кісткових компонентів. Аналогічні результати отримані при аналізі зонограм (рис. 3.22).

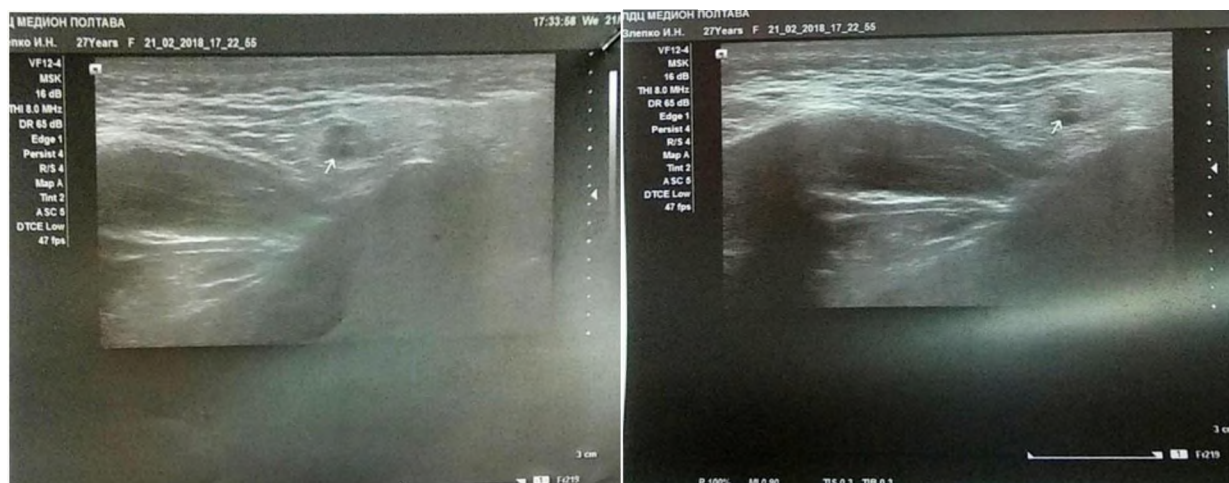
УЗД СНЩС (11 досліджень) підтверджувало результати променевих досліджень у вивчаємої категорії пацієнтів (рис. 3.23).



а

б

Рис. 3.22 Комп'ютерні томограми аксіального (а) і фронтального (б) зрізів голови на рівні суглобових головок СНЩС пацієнта М., 38 років (амб. картка 124/т). Діагноз: компресійно-дислокаційна дисфункція СНЩС важкого ступеня; компресія справа, дислокація суглобової головки зліва. Визначається звуження суглобової щілини справа, розширення зліва з виходженням суглобової головки за межі горбка.



а

б

Рис. 3.23 УЗ - картина СНЩС пацієнтки З., 27 років (амб. картка 136/т). Діагноз: компресійно-дислокаційна дисфункція СНЩС важкого ступеня; компресія зліва, дислокація суглобової головки справа. Визначається розширення суглобової щілини справа (а), звуження зліва (б).

Результати МРТ досліджень СНЩС, 9 пацієнтів цієї групи визначили зміщення дисків суглобів аналогічні за характером як у пацієнтів із середнім ступенем тяжкості МС КДД (рис. 3.24).

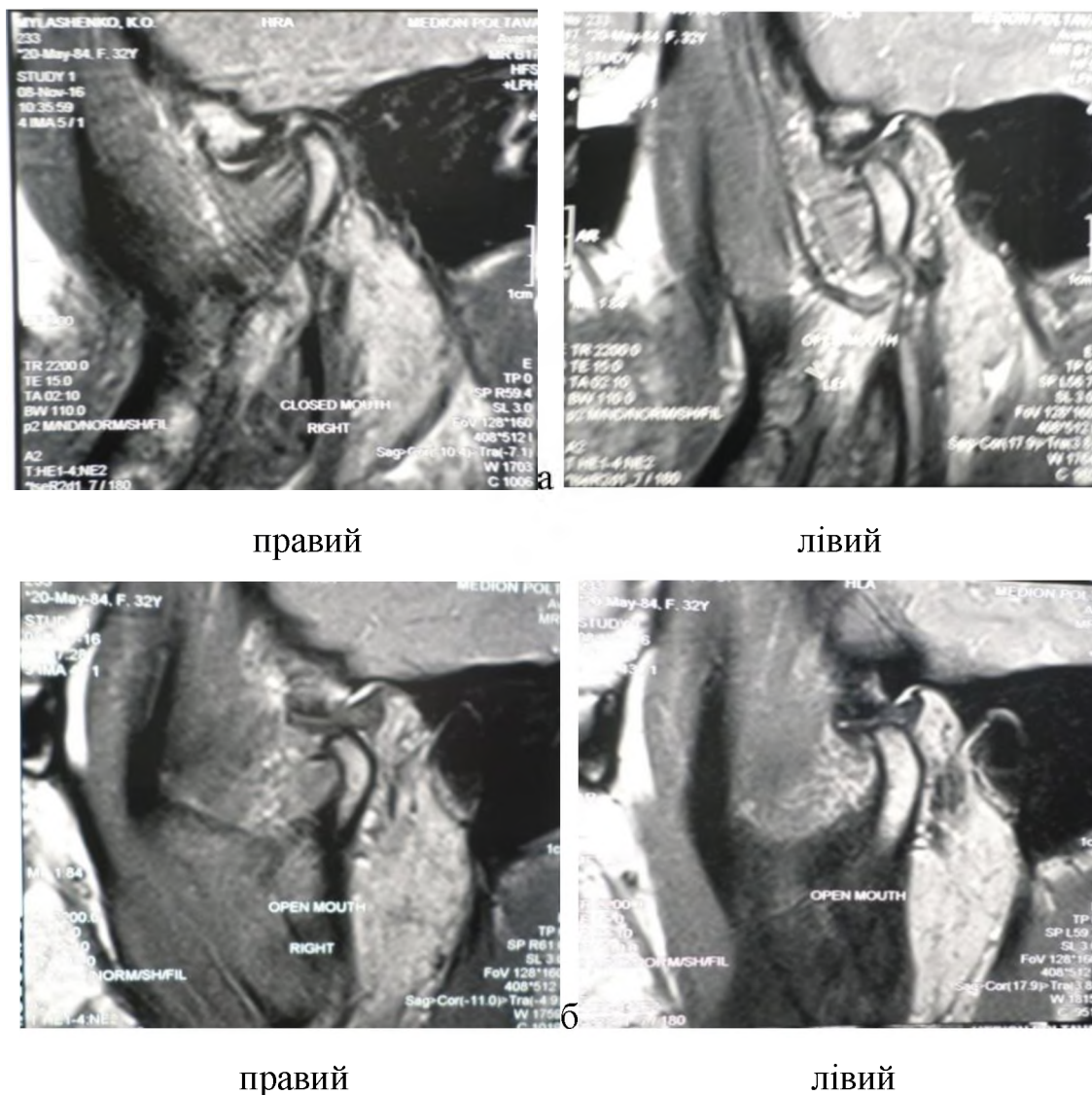


Рис. 3.24 Фрагменти МР томограм СНЩС пацієнтки К., 36 р. (амб. картка 108/т). Діагноз: компресійно-дислокаційна дисфункція СНЩС важкого ступеня; компресія зліва, дислокація суглобової головки справа. При закритому роті (а) розширення суглобової щілини в правому суглобі, суглобовий диск не змінений; звуження суглобової щілини в лівому суглобі, стоншення диска в центральному відділі за рахунок здавлювання. При відкритому роті (б) в правому суглобі суглобовий диск зміщений дозад, щілина розширена; в лівому суглобі диск не змінив свого положення, суглобова щілина звужена.

Висновок. При м'язово-суглобовій компресійно-дислокаційній дисфункції СНЩС важкого ступеня поряд з суглобовими болями наявна клінічна картина міофасціального больового симптому, а іноді й міофасціальних явищ. Електроміограми власне жувальних і скроневих м'язів у більшості пацієнтів із м'язово-суглобовою компресійно-дислокаційною дисфункцією СНЩС наочно ілюструють закономірності змін їх біоелектричної активності на боці компресії і боці дислокації суглобової головки. Майже у кожного четвертого пацієнта з досліджуваною патологією мають місце парадоксальні явища в діяльності жувального м'язового компонента, що відбивається на ступені тяжкості захворювання.

3.4 Диференційно-діагностичні критерії гіпермобільності суглобових головок нижньої щелепи, м'язово-суглобової контрактури і компресійно-дислокаційної дисфункції СНЩС

Нами спостерігалось 29 пацієнтів (12 жінок і 17 чоловіків) у віці від 20 до 43 років з гіпермобільністю суглобових головок нижньої щелепи і 12 осіб (11 чоловіків і одна жінка) такого ж віку з м'язово-суглобовою однобічною контрактурою нижньої щелепи.

3.4.1 Клінічна характеристика гіпермобільності суглобових головок нижньої щелепи

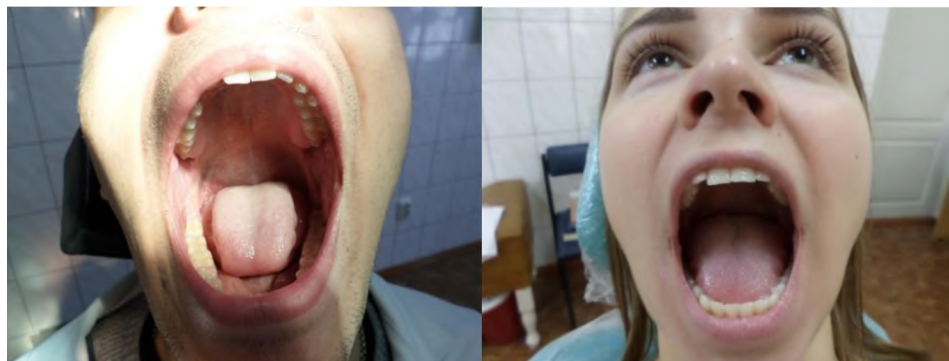Гіпермобільність СНЩС, яка спостерігалася у наших пацієнтів, як правило була двобічною і виникала при довготривалому утриманні широко відкритого рота під час лікування або видалення молярів на нижній або верхній щелепі (особливо "зубів мудрості"), обробці дистальних зубів для ортопедичних конструкцій і отримання відбитків, застосуванні роторозширювачів, проведенні інтубації.

На тлі двобічного перерозтягування суглобових капсул виникає неадекватно широке відкривання рота, перевантаження компонентів суглобів з можливістю їх пошкодження, що супроводжується больовим симптомом, порушенням структурно-функціонального зв'язку з жувальними м'язами.

Пацієнти, зазвичай, скаржилися на хрускіт, клацання в обох СНЩС при мимовільному широкому відкриванні рота. Болі помірного характеру в ділянці суглобів спостерігалися при жуванні у 11 осіб, у 18 - сильного.

При об'єктивному дослідженні - пропорції обличчя не були змінені, пальпація всіх груп жувальних м'язів безболісна. Пальпація ділянок СНЩС при закритому роті була безболісна у 17 осіб, у 12 - помірно болюча, при широко відкритому роті болюча у всіх пацієнтів. ВАШ болю склав $4,84 \pm 0,91$ балів (помірний).

Відкривання рота було в межах від 5,5 до 7,3 см (в середньому $5,85 \pm 0,19$) між ріжучими поверхнями центральних різців нижньої і верхньої щелеп. Рух нижньої щелепи при відкриванні рота був без явищ девіації, суглобові головки зміщувалися синхронно.



а

б

Рис. 3.25 Фото моменту неадекватно широкого відкривання рота пацієнта В., 29 років (а) - амб. картка 29/г та пацієнтки Д., 22 років (б) - амб. картка 21/г. Діагноз: гіпермобільність суглобових головок нижньої щелепи.

На прицільних рентгенограмах СНЩС (29 спостережень) при закритому роті у більшості пацієнтів суглобові головки адекватно розташовуються у суглобових ямках, але при майже однакових розмірах суглобових щілин в передніх і задніх відділах спостерігається значне їх звуження у верхніх, що створює умови для тертя поверхонь хрящів суглобових головок і суглобових ямок у цих ділянках. При відкритому роті

обидві головки значно виходять за межі верхівок суглобових горбків (рис. 3.26). Таку ситуацію можна трактувати як передній вивих головок, однак клінічно цього не спостерігається.

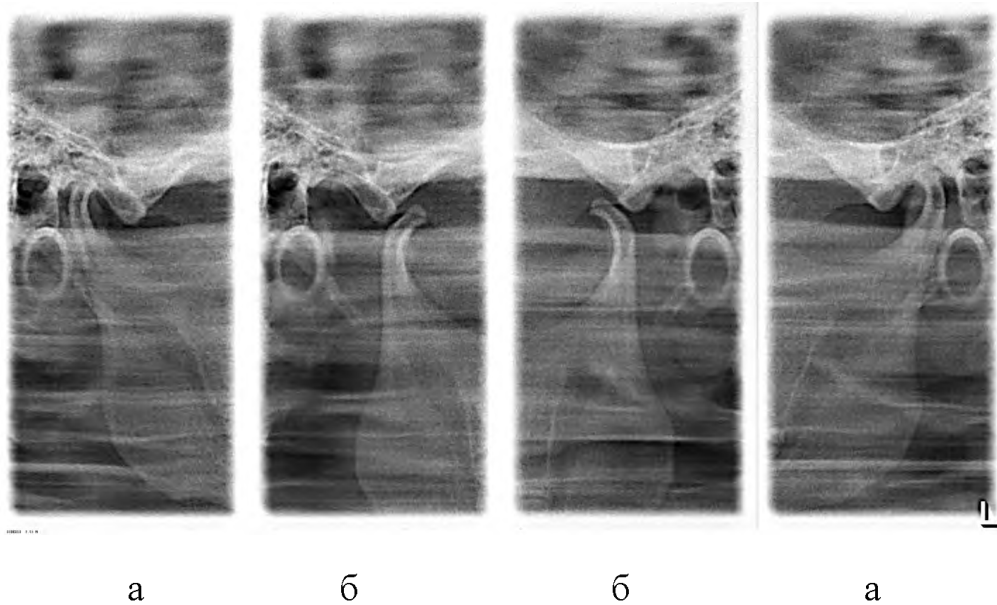


Рис. 3.26. Прицільні зонограми СНЩС при закритому (а) та відкритому (б) роті пацієнтки Д. (амб. картка 21/г) з клінічними явищами гіпермобільності суглобових головок. При відкритому роті визначається значне зміщення суглобових головок нижньої щелепи за межі верхівок суглобових горбиків. Звертає на себе увагу невідповідність розмірів суглобових ямок розмірам суглобових головок.

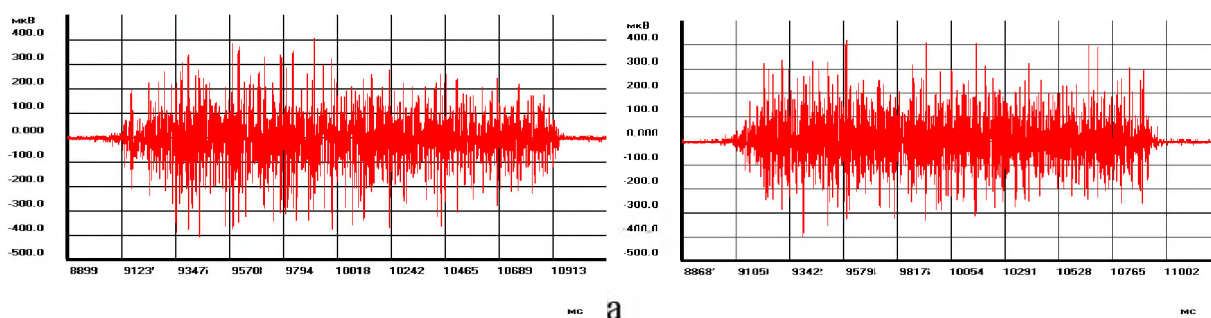
Біоелектрична активність скроневих і власне жувальних м'язів, що була досліджена у 9 пацієнтів з гіпермобільністю суглобових головок, не мала значних відхилень від такої у здорових осіб. Як візуально в графічних записах, так і в цифрових показниках відмічалась незначна (фізіологічна) асиметрія в періодах стискання зубів і при жуванні (рис.3.27).

Біоелектрична активність скроневих м'язів була подібною (рис.3.28).

Стискання

Правий жувальний м'яз

Лівий жувальний м'яз



Довільне жування

Правий жувальний м'яз

Лівий жувальний м'яз

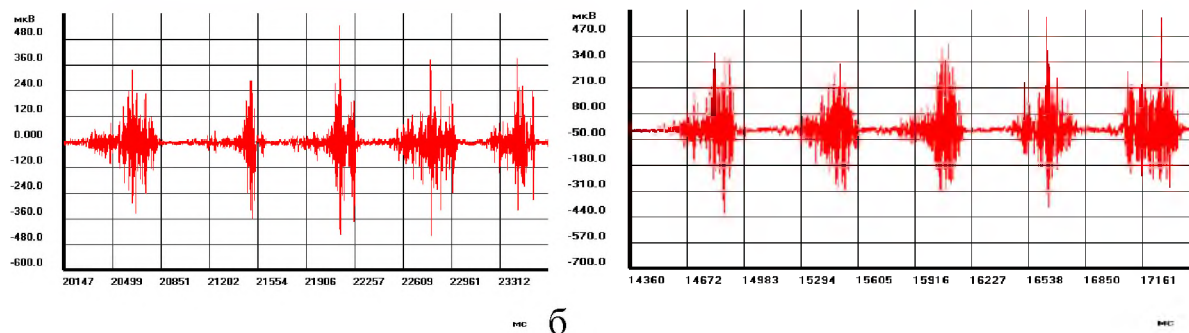
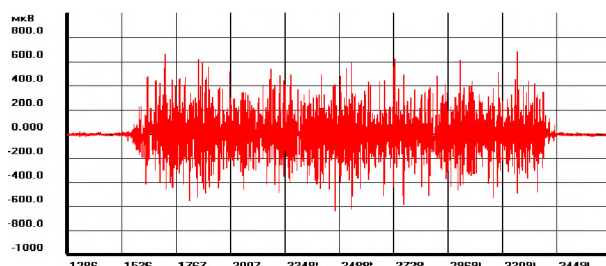


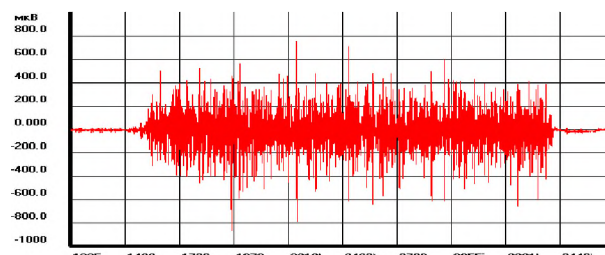
Рис. 3.27 Електроміограми жувальних м'язів пацієнтки А., 27 років (амб. картка 25/г) з клінічними явищами гіпермобільності суглобових головок. Визначається незначна асиметрія максимальних показників і частоти заповнення міограм як в періоді стискання зубів (а), так і при довільному жуванні (б).

Стискання

Правий скроневий м'яз



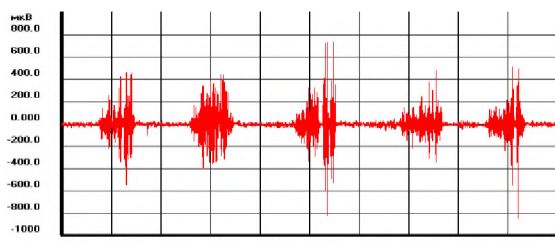
Лівий скроневий м'яз



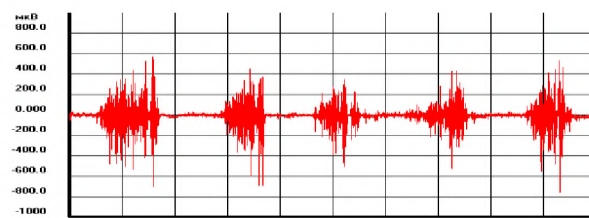
а

Довільне жування

Правий скроневий м'яз



Лівий скроневий м'яз



б

Рис. 3.28 Електроміограми скроневих м'язів тієї ж пацієнтки А., 27 років (амб. картка 25/г) з клінічними явищами гіпермобільності суглобових головок. Визначається незначна асиметрія максимальних показників і частоти заповнення міограм як в періоді стискання зубів (а), так і при довільному жуванні (б).

3.4.2 Клінічна характеристика проявів м'язової контрактури нижньої щелепи

У пацієнтів з м'язовими контрактурами жувального апарату (12 осіб) основною скаргою була неможливість оптимального відкривання рота, що зазвичай супроводжувалось порушенням міміки, болем в жувальних м'язах на боці, де раніше проводились хірургічні маніпуляції. В анамнезі у 8 пацієнтів мала місце ін'єкційна туберальна анестезія з приводу видалення періодонтитних молярів верхньої щелепи, у 4 – після розкриття флегмон крило-щелепного та підмасетеріального просторів.

При зовнішньому огляді обличчя у 8 осіб ознак порушень не було, у 4 в підщелепної ділянці (в усіх справа) визначалися втягнуті рубці. При пальпації скроневих, власне жувальних і медіальних крилоподібних м'язів у 7 пацієнтів визначався виражений біль на боці, де раніше проводилися втручання під туберальною анестезією, у 5 осіб болючими були жувальні, латеральні і медіальні крилоподібні м'язи, м'язи дна порожнини рота. На симетричній стороні всі групи жувальних м'язів були безболісні. Пальпація ділянок СНЩС була безболісною в усіх пацієнтів. При спробі відкривання рота усі пацієнти визначали біль в скроневих і привушно-жувальних областях з одного боку. Згідно ВАШ больовий м'язовий симптом склав $6,33 \pm 0,52$ бала (сильний).

Відкривання рота у пацієнтів з м'язово-суглобовою контрактурою знаходилося в межах від 0,9 до 1,8 см (в середньому $1,35 \pm 0,3$ см) між ріжучими поверхнями центральних різців нижньої і верхньої щелеп (рис.3.28).

Рух нижньої щелепи при відкриванні рота супроводжується її зміщенням в бік м'язів, які були втягнуті в патологічний процес. При цьому пальпаторно ротації суглобових головок майже не визначалося.

На зонограмах СНЩС (12 досліджень) при відкритому та закритому роті суглобова головка на боці контрактури не змінювала свого

розташування, на здоровому боці також визначався неповноцінний рух головки (рис. 3.29).

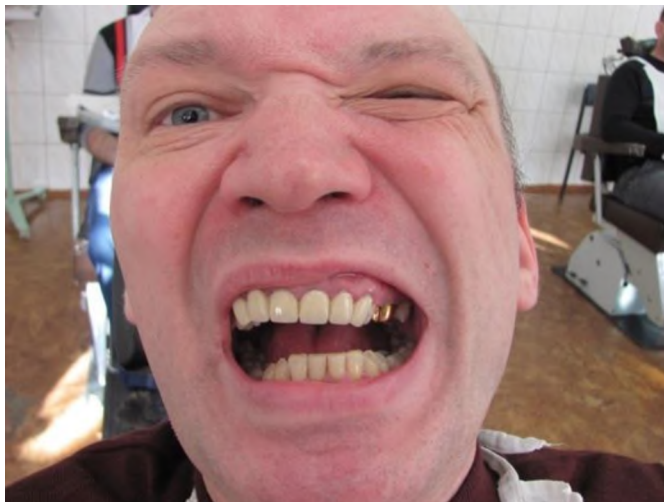

Рис. 3.29 Фото обличчя пацієнта Р. 49 р. (амб. картка 91/к) з після ін'єкційною контрактурою медіального крилоподібного м'яза зліва. Визначається обмежене відкривання рота з характерним включенням усіх м'язів обличчя і зміщенням нижньої щелепи ліворуч.

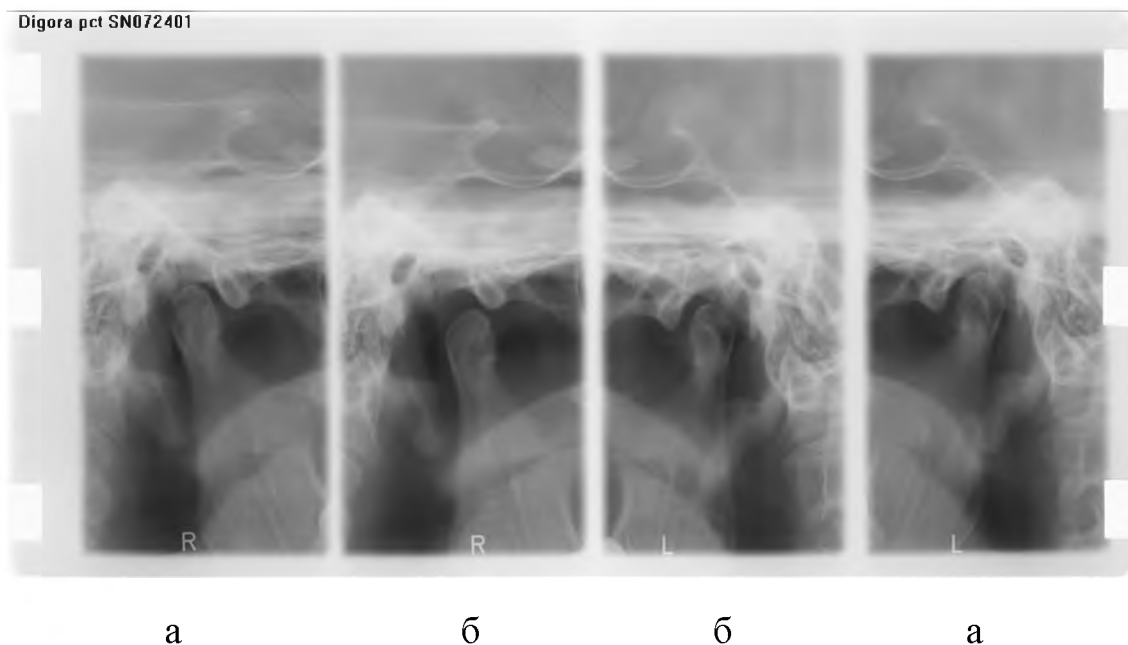
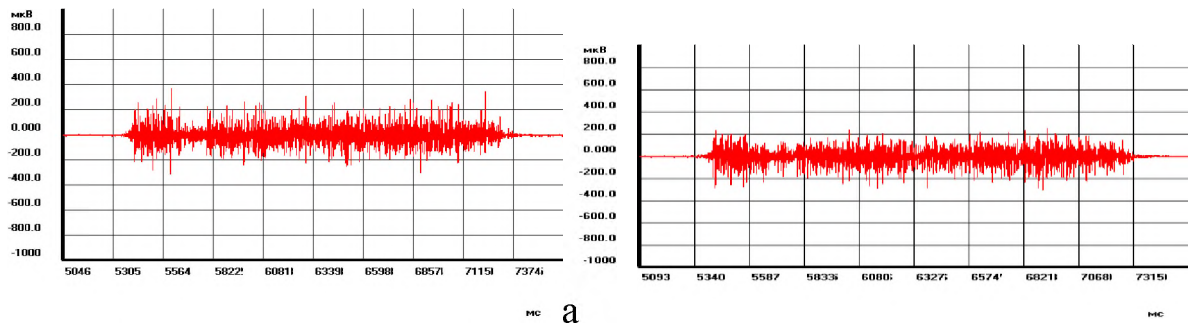


Рис.3.30. Зонаграма СНЩС того ж пацієнта з закритим (а) і відкритим (б) ротом. Визначається функціональне порушення адекватного зміщення суглобових головок при відкриванні рота.

Стискання

Правий жувальний м'яз

Лівий жувальний м'яз

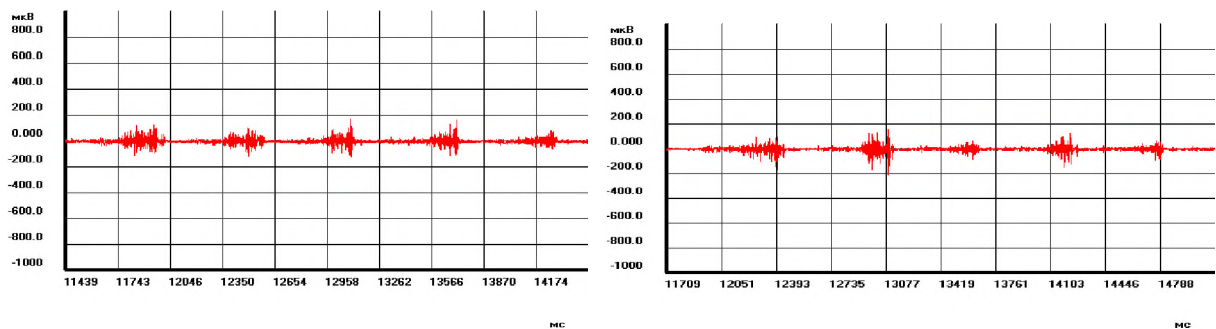


а

Довільне жування

Правий жувальний м'яз

Лівий жувальний м'яз



б

Рис.3.31 Електроміограми жувальних м'язів того ж пацієнта з контрактурою лівого медіального крилоподібного м'яза при стисканні щелеп (а) і при довільному жуванні (б). Визначається виражене зниження максимальних показників біоелектричної активності волокон м'язів з обох боків, переважно лівого.

Біоелектрична активність власне жувальних і скроневих м'язів у всіх пацієнтів з м'язово-суглобовою контрактурою з обох боків була значно знижена, але в більшій мірі на боці скорочених м'язів (рис. 3.31).

Як зазначалося вище, в клінічних проявах компресійно-дислокаційної дисфункції СНЩС спостерігаються тільки односторонні симптоми дискомфорту в одному з скронево-нижньощелепних суглобів у вигляді різного ступеня

більшових явищ, хрускоту в суглобі, девіації нижньої щелепи в цю сторону, міофасціальних і міофаціальних порушень, порушень секреції слинними залозами.

На зонограммах СНЩС при закритому роті у пацієнтів визначається достовірне звуження суглобової щілини у верхніх і задніх відділах на боці більшових явищ (стан компресії біламінарної зони) і розширення в задніх і передньо-верхніх відділах на протилежному. При цьому суглобова головка при відкритому роті на стороні більшових явищ перебувала на задньому схилі суглобового горбка не доходячи до його вершини, "втоплювалась" у суглобовій западині, а на протилежній стороні виходила за межі вершини суглобового горбка наперед (явище дислокації) - рис. 3.4; 3.9: 3.19.

Отже, комплексне клініко-функціональне і рентгено-анатомічне обстеження пацієнтів з дисфункціональними станами СНЩС, в тому числі з гіпермобільністю суглобових головок нижньої щелепи і м'язово-суглобовими контрактурами та компресійно-дислокаційною дисфункцією СНЩС, дозволяє доказово обґрунтувати правильний діагноз м'язово-суглобової дисфункції СНЩС, поєднаної з міофасціальними і міофаціальними порушеннями.

Отримані дані мають як теоретичне значення в розумінні патогенезу дисфункцій СНЩС, що описані, так і практичне з позицій інтерпретації результатів зонографії СНЩС і електроміографії м'язових компонентів для забезпечення адекватного патогенетичного лікування відповідних категорій пацієнтів.

3.5 Гіпотеза патогенезу м'язово-суглобової компресійно-дислокаційної дисфункції СНЩС

З метою диференціальної діагностики наведена симптоматика гіпермобільності суглобових головок нижньої щелепи, м'язово-суглобової контрактури та провідні клінічні прояви компресійно-дислокаційної дисфункції СНЩС у вигляді однобічного суглобового більшового симптому, міалгічних явищ які в скроневому і жувальному м'язах, наявністю хрусту та

кляцанням в суглобі з больовим симптомом, закладанням вух, головним болем на цій стороні, різного ступеня девіацією нижньої щелепи в бік суглоба з явищами болю та дискомфорту, появою паретичних симптомів з боку м'якої мускулатури, зменшенням загальної і паротидної секреції. Для забезпечення адекватного лікування компресійно-дислакаційної дисфункції СНЩС виникає необхідність обґрунтувати механізм її розвитку.

Так як більшість пацієнтів пов'язували появу больових відчуттів в СНЩС з тривалими стоматологічними маніпуляціями, з відкушуванням великого фрагмента їжі, з позіханнями, можна зробити висновок, що в результаті неадекватно-надмірного відкривання рота відбувається перерозтягнення суглобової капсули, рефлекторне, спочатку короткочасне, а згодом тривале, асиметричне підвищення скорочувальної функції жувального, медіального і латерального крилоподібного і, що дуже важливо, скроневого м'язів. Їх однобічний гіпертонус викликає неконтрольовані зміщення нижньої щелепи та зміщення наперед суглобового диска з обмеженням його рухів в суглобі на стороні компресії, здавлення суглобовою головкою у відповідному зчленуванні невеликої мережі нервових волокон і судин, які тут розташовані. Напружено-деформований стан в цьому суглобі призводить до появи в ньому симптомів компресійного болю, болів в області вуха, головного болю. При цьому, за даними зононографії СНЩС, МРТ та УЗД, визначається розширення щілини в задньо-верхніх відділах суглобової порожнини протилежного суглоба, дислокація суглобової головки за межі вершини суглобового горбка допереду, що можна кваліфікувати як її неповний вивих або анатомо-функціональну нестабільність з досить вираженою симптоматикою. Виникнення грубих внутрішньосуглобових шумів можна пояснити порушенням опорної функції складових суглоба за рахунок дискоординації роботи жувальних м'язів та неадекватних переміщень суглобового диска і грубого тертя контактуючих поверхонь суглобових головок у суглобовій ямці.

Гіпертонус жувальних і скроневих м'язів на боці больового симптому являється основою міалгічних болів в зв'язку з появою в них ділянок підвищеної подразливості в межах окремих напружених пучків і м'язових фасцій, що проявляється наявністю тригерних точок або фокусів. При цьому кожна точка має певну зону відображених болів: вухо, потилиця, скроня, вушно-скроневий нерв, кивальні та мімічні м'язи. У зоні відбитих болів можуть також виникати вегетативні прояви у вигляді зміни секреції слинних залоз.

Отже, патогенез компресійно-дислокаційної дисфункції являє собою «замкнуте коло»: м'язовий спазм (гіпертонус) \Rightarrow біль \Rightarrow дислокація однієї суглобової головки \Rightarrow компресія протилежної \Rightarrow біль \Rightarrow м'язовий спазм \Rightarrow біль \Rightarrow дислокація.

Таким чином, системний аналіз взаємовідносин усіх анатомічних компонентів обох СНЩС, які виявляються пальпаторно, УЗ дослідженням, на прицільних рентгенограмах, КТ та МРТ суглобів, за даними електроміограм скроневих і жувальних м'язів, загальної та паротитної сіалометрії з детальною оцінкою скарг і анамнезу захворювання дозволяє об'єктивно встановити тяжкість і причину виникнення компресійного больового м'язово-суглобового симптому. Виявлена за результатами пальпації і електроміографії патологічна асиметрія жувальної групи м'язів на боці суглобових головок, що знаходяться в стані дислокації і в стані компресії, з позицій патогенеза свідчить за початкове одностороннє порушення функції власне жувальних і скроневих м'язів. Асиметрія активності жувальних і скроневих м'язів, порушення амплітуд їх біопотенціалів в більшій мірі на боці компресії суглобовою головкою біламінарної зони підтверджує анатомо-функціональну єдність зубощелепної системи.

У науково-практичних публікаціях, в яких висвітлено аспекти лікування дисфункцій СНЩС, в першу чергу звертається увага на ліквідацію больового симптому без урахування патогенезу його розвитку.

Беручи до уваги причину виникнення суглобового больового симптому і міогенних болів у досліджуваної категорії пацієнтів, в плани їх лікування необхідно, в першу чергу, включати заходи щодо усунення явищ дислокації суглобової головки в одному суглобі і компресії в іншому, тобто забезпечити правильне анатомічне співвідношення усіх компонентів обох суглобів, а також усунути м'язові гіпертонуси для зняття явищ м'язової дисфункції. При цьому велике значення має не тільки обов'язковий комплекс діагностичного обстеження пацієнтів з дисфункцією СНЩС, але й співробітництво лікаря невролога і лікаря стоматолога.

Результати досліджень цього розділу висвітлені в таких наукових працях:

[30] Яценко П.И. Болевой симптом при компрессионно-дислокационной дисфункции височно-нижнечелюстного сустава / П.И. Яценко, О.И. Яценко, Е.С. Иваницкая // Матер. Третій міжрегіональної н.-практич. конф. «Стоматологія Придніпровья». – Днепропетровськ - Запоріжжя, 2015.- С.154-155.

[41] Рыбалов О.В. Компрессионно- дислокационная дисфункция височно-нижнечелюстного сустава с явлениями пареза лицевого нерва / О.В. Рыбалов, П.И. Яценко, О.И. Яценко // Ж. Вестник Кыргызской государственной медицинской академии им. И.К. Ахунбаева. – Бишкек, 2017. - № 6. – С. 55 – 58.

[69] Рыбалов О.В. Асимметрия размеров и форм суставных головок одна из причин компрессионно-дислокационной дисфункции височно-нижнечелюстного сустава / О.В. Рыбалов, В.М. Новиков, О.И. Яценко, П.И. Яценко // Актуальні проблеми сучасної медицини, 2017. – Т.17. - № 2 (58). – С.251 – 255.

[76] Рыбалов О.В. Компресійно-дислокаційна дисфункція скронево-нижньощелепного суглоба з проявами больового симптому / Рыбалов О.В., Іваницька О.С., Яценко О.І., Яценко П.І. // Питання експериментальної та

клінічної стоматології: Зб. наук. праць. – Вип. 12. – Харків: ХНМУ, 2016. – С. 385-390.

[87] Рыбалов О.В. Миофасциальная симптоматика у больных мышечно-суставной компрессионно-дислокационной дисфункцией височно-нижнечелюстного сустава / О.В. Рыбалов, П.И. Яценко, О.И. Яценко, Е.С. Иваницкая // Світ медицини та біології. – 2016. - № 2(56). – С. 77 – 80.

[90] Рыбалов О.В. Функциональное состояние околоушных слюнных желез у пациентов с компрессионно-дислокационной дисфункцией височно-нижнечелюстного сустава / О.В. Рыбалов, Е.С. Иваницкая, П.И. Яценко, О.И. Яценко // Сборник трудов Национального конгресса с международным участием «Паринские чтения».- Минск, 2016. – С. 141 – 143.

[97] Новиков В.М. Миофасциальная симптоматика в клинике компрессионно-дислокационной дисфункции височно-нижнечелюстного сустава / В.М. Новиков, П.И. Яценко, О.В. Рыбалов // Український стоматологічний альманах. - 2017.- №1. - С. 32 – 36.

[113] Рыбалов О.В. Механізм виникнення больових симптомів при м'язово-суглобовій дисфункції скронево-нижньощелепного суглобу /О.В. Рыбалов, О.С. Іваницька, П.І. Яценко, О.І. Яценко // Матеріали міжнародної науково-практичної конференції «Сучасна стоматологія та щелепно-лицева хірургія». –Київ,2016. – С. 135 – 138.

[131] Яценко П.И. Патогенетические аспекты юношеской дисфункции височно-нижнечелюстного сустава / П.И. Яценко, О.Ю. Андриянова, О.В. Рыбалов, О.И. Яценко // Сб-к научн. трудов н-практ конф., «Прошлое, настоящее и будущее детской стоматологии». – Минск, 2019. - С. 134 -138.

[132] Новиков В.М. Сравнительная характеристика прицельных рентгенограмм височно-нижнечелюстных суставов при гипермобильности суставных головок, мышечно-суставных контрактурах и компрессионно-дислокационной дисфункции / В.М. Новиков, П.И. Яценко, О.И. Яценко // Сучасні погляди на актуальні питання теоретичної, експериментальної та практичної медицини.- Збірник наукових праць.-Харків 2016.- С.151-153.

[137] Яценко П.И. Характер соотношений костных компонентов височно-нижнечелюстных суставов при наличии в одном из них болевого симптома / П.И. Яценко, О.И. Яценко, О.В. Рыбалов // Материалы XXIV Международного юбилейного симпозиума «Инновационные технологии в стоматологии», посвященного 60-летию стоматологического факультета Омского государственного медицинского университета: сб. ст. - отв. ред. Г.И. Скрипкина. – Омск: Издательский центр КАН, 2017. – С. 517 - 519 .

[193] Yatsenko P.I. Differential and diagnostic criteria for hypermobility of the articular heads of the mandible, muscle and joint contracture and compression-dislocation dysfunction of temporomandibular joint (according to the data of TMJ zonography) / P.I. Yatsenko, O.I. Yatsenko, O.V. Rybalov, O.S. Ivanitska, V.M. Novikov // Світ медицини та біології, 2018. - № 2 (64). - С. 112 – 114.

[210] Яценко О.И. Клініко-рентгенологічна характеристика компресійно-больового симптому скронево-нижньощелепного суглоба / О.И. Яценко, О.В. Рыбалов, О.С. Іваницька, П.І. Яценко // Вісник проблем біології і медицини, 2015. - Вип. 2. –Т. 1. – С. 363 – 366.

[248] Яценко П.И. Биоэлектрическая активность жевательных мышц и её парадоксы у больных мышечно-суставной компрессионно-дислокационной дисфункцией ВНЧС / П.И. Яценко, О.И. Яценко, О.В. Рыбалов, Ю.И. Семененко // Актуальні проблеми сучасної медицини: Вісник Української медичної стоматологічної академії, 2018. - Т. 18. - № 2(62). - С. 226-230.

[253] Яценко П.И. Функциональные характеристики собственно жевательных мышц у больных с компрессионно-дислокационной дисфункцией височно-нижнечелюстного сустава / П.И. Яценко, О.В. Рыбалов, Ю.И. Семененко, О.И. Яценко, Е.С. Іваницька // Матер. міжнар. н.-практ. конф. «Сучасна стоматологія та щелепно-лицева хірургія».- Київ, 2018. - С.137 -138

[255] Рыбалов О.В. Клинико-электромиографические характеристики мышечно-суставного комплекса у здоровых лиц и больных с дисфункцией

височно-нижнечелюстных суставов / О.В. Рыбалов, П.И. Яценко, О.И. Яценко, Е.С. Иваницкая // Актуальные вопросы профилактики, диагностики и лечения стоматологических заболеваний. - Сб. научных трудов республ. конф. - Минск БГМУ 2018. – С.139 – 141.

[362] Рыбалов О.В. Показники біоелектричної активності власне жувальних м'язів із різною м'язовою масою в чоловіків / О.В. Рыбалов, Ю.І. Семененко, П.І. Яценко, О.І. Яценко , О.С. Іваницька // Український стоматологічний альманах.- 2016.- №3 (том 2).- С. 55 – 57.

Розділ 4

Комплексне патогенетичне лікування пацієнтів із м'язово-суглобовою компресійно-дислокаційною дисфункцією СНЩС та його результати

4.1 Лікування пацієнтів із м'язово-суглобовою компресійно-дислокаційною дисфункцією СНЩС легкого ступеня тяжкості і його результати

Лікувальні заходи в усіх 47 пацієнтів з легким ступенем тяжкості МС КДД СНЩС (як і у осіб із середнім і важким ступенем) включали мануальну репозицію суглобових головок нижньої щелепи в правильне положення, що є основним прийомом відновлення анатомічних взаємовідносин складових обох СНЩС. Базуючись на відомому фізико-механічному законі ротації відносно того, що якщо один кінцевий фрагмент твердого тіла рухається в одну сторону, то інший - в протилежну. При мануальному встановленні дислокованої головки нижньої щелепи в звичне для неї положення в суглобовій ямці суглобова щілина в цьому суглобі зменшується. В той же час суглобова щілина протилежного суглоба розширюється, тобто здійснюється декомпресія.

Методично це робиться таким чином. При широко відкритому роті пацієнта, коли нижня щелепа зміщена в бік суглоба, що знаходиться в стані компресії, пальці однієї руки (зазвичай лівої) встановлюються на дислокованій головці нижньої щелепи. Долонею іншої руки легким натисканням на підборіддя в бік дислокованої головки при повільному закриванні рота пацієнта нижня щелепа зміщується в бік, протилежний суглобу з компресією. При правильно проведеній репозиції чутний пальпаторно або на слух клацаючий звук, що підтверджує встановлення суглобової головки разом з диском в анатомічне ложе. Одночасно пацієнти визначають зникнення або зменшення дискомфорту і болів в суглобі з явищами компресії.

Після цього для поліпшення функції і кровообігу навчали пацієнтів аутомасажу скроневих, власне жувальних м'язів і м'язів, що опускають нижню щелепу (піднижньощелепна група). Після проведення масажу пацієнтам рекомендували аутогімнастику і локальну лікувальну фізкультуру для м'язово-суглобового комплексу у вигляді мануального зміщення нижньої щелепи при напіввідкритому роті давлячими рухами на підборіддя в бік суглобової головки, яка раніше знаходилася в стані дислокації, з метою розвантаження м'язового компонента на боці больового симптому і явищами дискомфорту. Аналогічні процедури рекомендували проводити два рази на день по 10-15 вправ протягом 5 - 7 днів. Протягом цього терміну зобов'язували пацієнтів дотримуватися щадного режиму для м'язово-суглобового апарату у вигляді обмеження відкривання рота під час прийому їжі, при розмові, позіханні.

На другу добу після встановлення суглобових головок нижньої щелепи в правильне анатомічне положення 39 пацієнтів скарг не пред'являли, відчуття дискомфорту у турбувавший раніше ділянці СНЩС при відкриванні рота, жуванні, розмові зникли. У 8 пацієнтів відчуття дискомфорту значно зменшились і відмічалися тільки наприкінці дня, що пацієнти пов'язували з неадекватним, неконтрольованим відкриванням рота. При відкриванні рота та жуванні повну відсутність сторонніх звуків у суглобі, що турбував раніше, відмітили 36 (76,6%) пацієнтів, 11 (23,4%) - зменшення їхньої сили.

При зовнішньому огляді в усіх пацієнтів визначалась відсутність змін в конфігурації обличчя.

Пальпація ділянок СНЩС на стороні, що раніше турбувала, і на протилежній при закритому роті в усіх пацієнтів не викликали почуття болючості. Розташування суглобових головок було однаковим в межах анатомічної норми. Під час відкривання рота суглобові головки рухались синхронно. При максимально відкритому роті пальпація ділянок СНЩС на стороні з явищами дискомфорту у 35 (74,4%) осіб була безболісною, у 12

(25,6%) пацієнтів відповідала ступеня незначної болючості. У 9 пацієнтів при цьому визначалися шурхотливі звуки в суглобі.

Пальпація скроневих і медіальних крилоподібних м'язів у всіх пацієнтів була безболісною. Пальпація власне жувальних м'язів в середніх відділах і латерального крилоподібного м'яза на боці суглоба з больовим симптомом у 6 (12,7%) осіб була болючою. ВАШ у цих пацієнтів склала $4,22 \pm 0,10$ балів. Відкривання рота у всіх пацієнтів було в рекомендованому об'ємі, безболісне. Рухи нижньої щелепи були плавними, без явищ девіації.

Таким чином, на другу добу після репозиції суглобових головок усі 47 пацієнтів додаткових заходів не потребували. Рекомендовано продовжувати міогімнастику, масаж скроневих і жувальних м'язів і механотерапію ще 3 - 5 днів.

Через 14 днів після проведення комплексу мануальних і фізичних заходів 42 (89,4%) пацієнта цієї групи відчували повну відсутність дискомфорту і болів в суглобі, що раніше турбував, повну відсутність сторонніх звуків у цьому суглобі при функціональних навантаженнях. У 5 (10,6%) пацієнтів іноді, при вживанні твердої їжі, виникали короточасні шарудячі відчуття шурхотіння в проблемному суглобі.

Пальпація симетричних м'язів жувальної групи в усіх пацієнтів була безболісною. Пальпація ділянок СНЩС при закритому роті і при рухах нижньої щелепи у 46 (97,9%) осіб була безболісною, одна пацієнтка при цьому відмічала відчуття легкої хворобливості на боці суглоба з явищами колишньої компресії.

Відкривання рота в усіх пацієнтів було у фізіологічних межах (4,6 – 5,2 мм), безболісне. Рухи нижньої щелепи були рівними у вертикальній площині, без явищ девіації. Пальпаторно визначалося, що рухи суглобових головок нижньої щелепи у всіх пацієнтів були синхронними. При максимально відкритому роті у всіх пацієнтів обидві суглобові головки займали правильне анатомічне положення. Сторонніх звуків при рухах нижньої щелепи в обох СНЩС не визначалося.

Через 2 місяці після проведених мануальних і фізичних вправ на контрольний огляд з 47 пацієнтів з легким ступенем МС КДД СНЩС з'явилося 29 осіб (усі жінки). Жодна з них скарг не висловлювала. Ретельне опитування визначило повну відсутність больових явищ і дискомфорту у СНЩС, що турбував раніше.

Зовнішній вигляд пацієток не був змінений. Пальпація ділянок СНЩС при закритому роті і при рухах нижньої щелепи і пальпація всіх груп жувальних м'язів була безболісною в усіх обстежуваних.

Відкривання рота у всіх пацієток було в оптимальних межах (4,7–5,4 мм), безболісним. Рухи нижньої щелепи в вертикальній площині були рівними, без явищ девіації. Пальпаторно визначалося, що рухи суглобових головок нижньої щелепи в усіх пацієток були синхронними. При максимально відкритому роті обидві суглобові головки знаходились в правильному анатомічному положенні. Сторонніх звуків при рухах нижньої щелепи в обох СНЩС не визначалося.

Через 4 місяці після проведеного лікування за викликом з'явилося 32 особи (68,1%): 26 жінок та 6 чоловіків. Жодна особа скарг не висловлювала. Опитування визначило повну відсутність больових явищ і дискомфорту у СНЩС, що турбував раніше. Пальпація ділянок СНЩС при закритому роті і при рухах нижньої щелепи і пальпація всіх груп жувальних м'язів була безболісною в усіх обстежуваних.

Розмір відкривання рота в усіх обстежених був у фізіологічних межах, безболісним. Рухи нижньої щелепи у вертикальній площині були рівними, без явищ девіації. Пальпаторно визначалося, що рухи суглобових головок нижньої щелепи в усіх були синхронними. При максимально відкритому роті обидві суглобові головки знаходились в правильному анатомічному положенні. Сторонніх звуків при рухах нижньої щелепи в обох СНЩС не визначалося.

Через 6 місяців після проведеного лікування на обстеження з'явилася 21 особа (19 жінок та 2 чоловіка), що мали раніше компресійно-

дислокаційну дисфункцію СНЩС легкого ступеня. Жоден з пацієнтів скарг не пред'являв. Опитування визначило повну відсутність больових явищ і дискомфорту у СНЩС, що турбував раніше. Пальпація ділянок СНЩС при закритому роті і при рухах нижньої щелепи і пальпація всіх груп жувальних м'язів була безболісною в усіх обстежуваних.

Відкривання рота в усіх обстежених було у фізіологічних межах, безболісним. Рухи нижньої щелепи у вертикальній площині були рівними, без явищ девіації. Пальпаторно визначалося, що рухи суглобових головок нижньої щелепи в усіх були синхронними. При максимально відкритому роті обидві суглобові головки знаходились у правильному анатомічному положенні. Патологічних звуків при рухах нижньої щелепи в обох СНЩС не визначалося.

При огляді порожнини рота в усіх обстежених відмічалась оптимальна кількість ротової рідини. При загальній сіалометрії, що була проведена 11 пацієнтам, за 10 хвилин дослідження було отримано в середньому $4,09 \pm 0,22$ мл слюни (у здорових - $4,11 \pm 0,04$ мл), тобто загальна секреція слинних залоз відповідала показникам здорових осіб. Секреція привушних залоз була в межах $2,05 \pm 0,34$ мл (у здорових - $2,04 \pm 0,61$ мл).

За результатами електроміографії власне жувальних та скроневих м'язів, що була зроблена 9 пацієнтам, візуально вираженої асиметрії їхньої біоелектричної активності в динамічних циклах жування й стискання щелеп не спостерігалось (рис.4.1, 4.2).

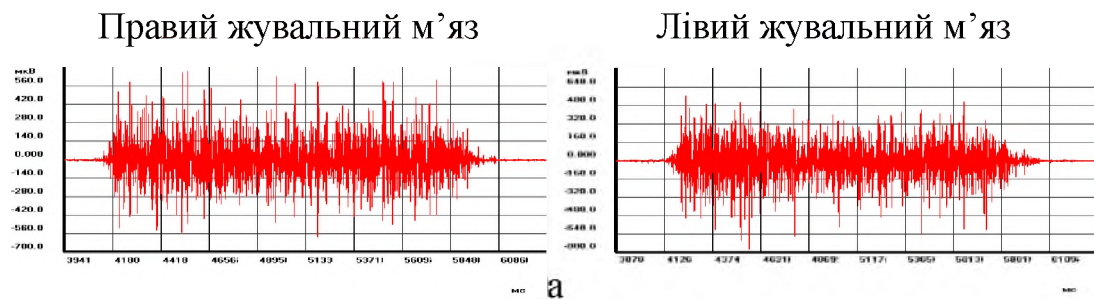
Цифрова характеристика кількісних показників біопотенціалів волокон власне жувальних та скроневих м'язів у обстежених осіб із легким ступенем МС КДД СНЩС через 6 місяців після лікування наведена в Додатках 4.4.1.1, 4.4.1.2, 4.4.1.3, 4.4.1.4.

Аналіз цифрових показників біоелектричної активності власне жувальних та скроневих м'язів у періодах довільного жування і стискання зубів у пацієнтів із легким ступенем компресійно-дислокаційної дисфункції СНЩС через 6 місяців після комплексного лікування доводить відсутність

достовірних відхилень від показників у осіб контрольної групи як на боці суглоба з раніше визначеними явищами компресії, так і на боці суглоба з дислокацією суглобової головки.

Ультразвукове дослідження СНЩС, що було проведено 13 пацієнткам, порушень в компонентах суглобів не виявило, суглобові щілини майже в усіх обстежених були однаковими, зв'язковий апарат не страждав. При відкриванні та закриванні рота меніски знаходились у правильному анатомічному положенні.

Стискання



Довільне жування

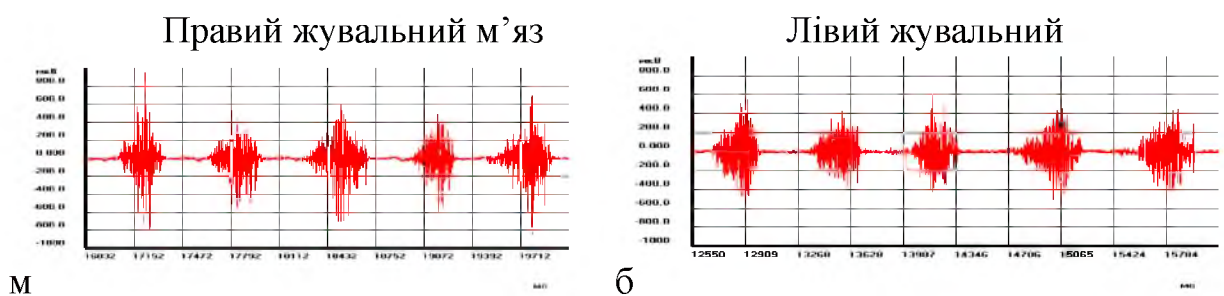
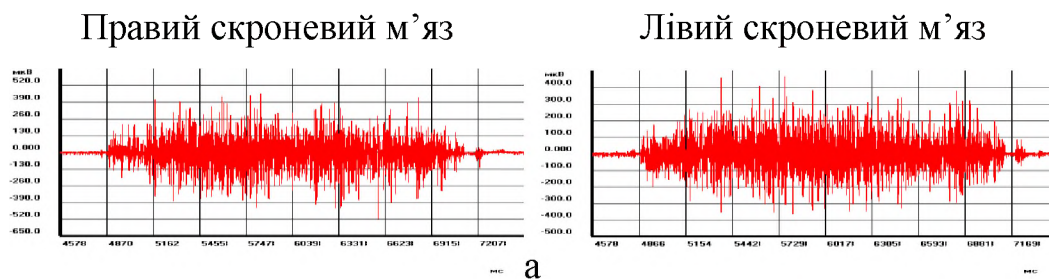


Рис. 4.1 Електроміограми власне жувальних м'язів пацієнта Д., 33 років, (амб. карта 64/л) через 6 місяців після проведеного лікування компресійно-дислокаційної дисфункції СНЩС легкого ступеня - компресія зліва, дислокація справа. Визначається незначна (фізіологічна) асиметрія біоелектричної активності правого і лівого м'язів як в періодах стискання зубів (а), так і довільного жування (б).

Стискання



Довільне жування

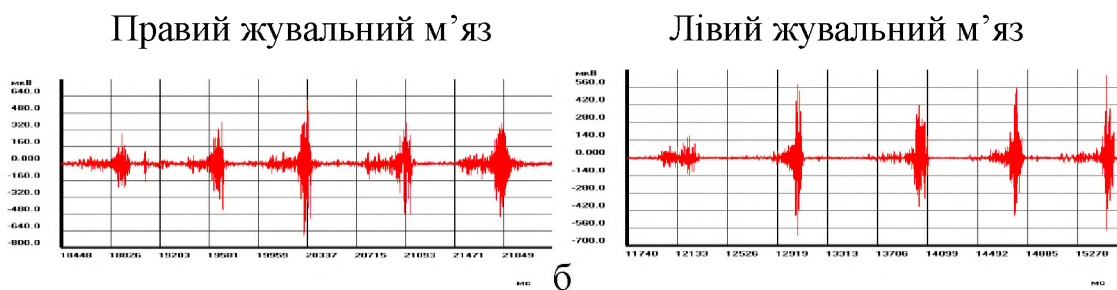


Рис. 4.2 Електроміограми скроневих м'язів того ж пацієнта. Визначається незначна (фізіологічна) асиметрія біоелектричної активності правого і лівого м'язів як в періодах жування, так і стискання зубів.

Показань до проведення додаткового променевого дослідження СНЩС у пацієнтів з легким ступенем захворювання в ці терміни не було.

Таким чином, на підставі об'єктивного клінічного обстеження у 100% пацієнтів із легким ступенем компресійно-дислокаційної дисфункції СНЩС вже через 2 місяці після проведеного лікування визначалась повна відсутність больових явищ і дискомфорту у СНЩС, що турбував раніше. Через 6 місяців, за даними клінічних та параклінічних методів, доведено їх одужання.

4.2 Лікування пацієнтів з м'язово-суглобовою компресійно-дислокаційною дисфункцією СНЩС середнього ступеня тяжкості та його результати

У лікувальний комплекс для усіх 42 пацієнтів із середнім ступенем МС КДД СНЩС входило: репозиція суглобових головок нижньої щелепи в правильне анатомічне положення, аутомасаж скроневих, власне жувальних м'язів та м'язів, які опускають нижню щелепу (піднижньощелепна група). Після проведення масажу пацієнтам рекомендували аутогімнастику м'язово-суглобового комплексу з метою розвантаження м'язового компонента на боці больового симптому двічі на день по 10 - 15 зміщень нижньої щелепи протягом 5-7 днів. Протягом цього терміну зобов'язували пацієнтів дотримуватися щадного режиму для м'язово-суглобового апарату у вигляді обмеження відкривання рота під час прийому їжі, при розмові або позіханні.

Разом з цим для закріплення ефекту декомпресії і механічної релаксації жувальних м'язів усім пацієнтам призначали використовувати протягом 3 - 7 днів запропоновану нами гумову смужку-прокладку товщиною 1,5 - 2,5 мм (визначається на зонограмах при закритому роті за різницею розмірів суглобових щілин обох суглобів), яка розташовується на жувальних зубах на боці больового симптому і утримується зубами антагоністами протягом 50-60 хвилин вранці та ввечері (Патент на корисну модель № 126149 «Пристрій для лікування компресійного больового симптому при дислокаційно-компресійній дисфункції скронево-нижньощелепного суглоба»). (рис.4.3).

На ніч рекомендували підборідно-тім'яну пращу, яка фіксує нижню щелепу. Для зняття больового м'язово-суглобового симптому призначали на ділянку відповідного суглоба, привушно-жувальну або скроневу ділянки електрофорез 5% розчину лідокаїну № 10 через день. Медикаментозна терапія у частини пацієнтів (12 осіб) включала втирання в ділянку суглоба з больовим симптомом, скроневих і жувальних м'язів «Гіалгель», прийом ненаркотичного анальгетика «Ібупрофену» по 0,2 г 4 рази на добу протягом 3 - 5 днів.

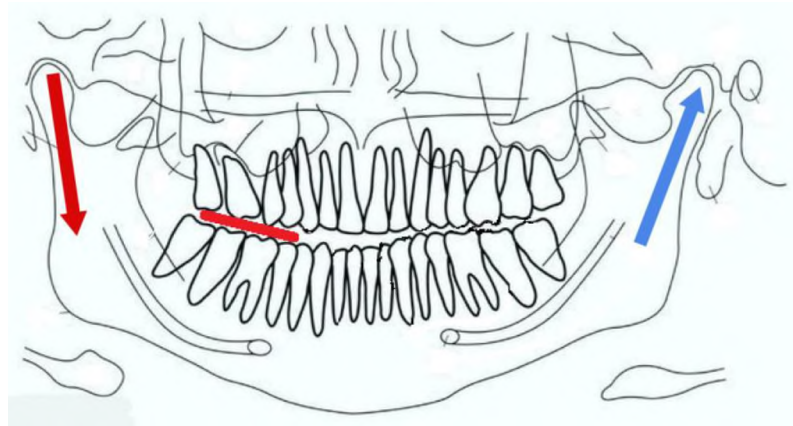


Рис.4.3 Демонстрація розташування репонуючої гумової смужки-прокладки і схема її механічної дії .

На другу добу після встановлення суглобових головок нижньої щелепи в правильне анатомічне положення 11 пацієнтів (26,19%) з 42 скарг не пред'являли. Відчуття болю та дискомфорту у ділянці СНЩС, які турбували раніше, при відкриванні рота, жуванні або розмові зникли. У 19 пацієнтів (45,24%) відчуття дискомфорту та болю в ділянці суглоба з явищами компресії значно зменшились і відмічались після перенавантаження на м'язово-суглобовий апарат (довготривалі розмови, прийом жорсткої їжі та ін.). Покращень з боку СНЩС не визначено у 12 пацієнтів (28,57%).

При зовнішньому огляді в усіх пацієнтів зміни у конфігурації обличчя були відсутні. У 17 пацієнтів пальпація при закритому роті ділянок СНЩС, що турбував раніше, та на протилежних, не викликала болісних відчуттів. У 13 осіб пальпація ділянки суглоба з больовими явищами була незначно болючою. Розташування суглобових головок у цих 30 пацієнтів було однаковим в межах анатомічної норми. У 5 з них була болісною пальпація жувальних, у 9 - скроневих м'язів на боці з явищами компресії. Під час відкривання рота у 23 пацієнтів суглобові головки рухались синхронно. При максимально відкритому роті у 14 осіб пальпація ділянки СНЩС на боці, де раніше спостерігалися больові явища, була безболісною, у 9 пацієнтів

незначно болючою. У 7 з них при цьому визначалися шарудячи звуки в суглобі. ВАШ у цих 30 пацієнтів відповідала $4,72 \pm 0,19$ балів.

У 12 пацієнтів пальпаторно болючість на боці компресії була більш виражена. При цьому рухи суглобової головки на цій стороні в них були мало відчутними. Пальпація симетричного суглоба була безболісною, але при відкриванні рота визначалося значне виходження суглобової головки нижньої щелепи цього суглоба під основу виличної дуги, що супроводжувалося у 8 осіб хрусткими звуками. Явищ іррадіації болю в щічну, скроневу, лобову ділянки ці пацієнти не визначали.

Пальпація середніх відділів власне жувальних м'язів, латерального крилоподібного і нижніх відділів медіального крилоподібного м'яза на боці суглоба з больовим симптомом у цих 12 осіб була болісною. ВАШ у цих пацієнтів становив $5,84 \pm 0,36$ балів. Цим особам на ділянку суглоба з больовим симптомом призначався курс лікування турманієвою керамікою за допомогою проектора NM-200 («Метелик») Південнокорейської компанії Nuga Medical (рис.4.4).

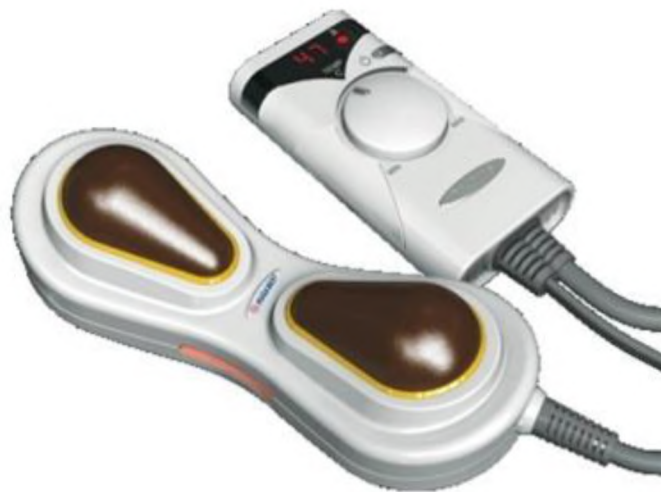

Рис.4.4 Турманієвий проектор «Метелик».

Турманієвий сплав випромінює інфрачервоне тепло вузького спектра і магнітні хвилі, що в поєднанні сприяє зняттю м'язової напруги, спазмів і болів. З лікувальною метою турманієвий проектор прикладали в зону

відповідного СНЩС і жувальних м'язів при температурі приладу 50-55⁰С з тривалістю процедури 30 - 40 хвилин протягом 4-6 днів. Інші призначення залишились попередніми.

Таким чином, на другу добу після репозиції суглобових головок із 42 пацієнтів із середнім ступенем МС КДД СНЩС 27 осіб (64,28%) додаткових лікувальних заходів не потребували, їм рекомендовано продовжувати виконання призначень. Повторна репозиція суглобових головок в правильне анатомічне положення проведена 15 пацієнтам.

Через 14 днів після проведення комплексу мануальних і фізичних заходів 26 пацієнтів цієї групи відчували повну відсутність дискомфорту і болю в суглобі, що турбував раніше, повну відсутність сторонніх звуків у цьому суглобі при функціональних навантаженнях. У 9 пацієнтів іноді (при вживанні твердої їжі та наприкінці дня) виникав короткочасний біль, відчуття шурхоту в проблемному суглобі. У 7 пацієнтів, які не виконували рекомендації по фізіолікуванню, аутомасажу, міогімнастиці і використанню репонуючої гумової прокладки на жувальні зуби, зазначалося незначне покращення у вигляді зниження больових явищ.

При обстеженні відмічено, що відкривання рота у 35 пацієнтів було у фізіологічних межах, у 7 - залишалась в межах 3,2-4,0 см. При відкриванні рота у 5 з цих пацієнтів мала місце незначна девіація нижньої щелепи в бік суглоба, що турбував. У 37 пацієнтів явищ девіації не спостерігалось.

При закриванні рота в усіх пацієнтів передчасних контактів групи жувальних зубів не спостерігалось.

Пальпація латеральних крилоподібних і нижніх відділів медіальних крилоподібних м'язів у всіх пацієнтів була безболісною. Пальпація власне жувальних і скроневих м'язів на боці хворобливого суглоба у 7 пацієнтів супроводжувалася неприємними відчуттями в зонах м'язових ущільнень. У решти 12 пацієнтів ділянки міалгічних тригерних зон були безболісні, розміри ущільнень в м'язах зменшилися.

Пальпація ділянки суглоба, що раніше турбував, і симетричного у 33 осіб була безболісною, у 9 осіб - помірно болючою (ВАШ - $4,9 \pm 0,27$ балів). У 5 обстежуваних рухи суглобової головки на боці суглоба, що турбував, були малочутливими. Пальпація симетричного суглоба у них була безболісною, при відкриванні рота визначалося незначне зміщення суглобової головки нижньої щелепи цього суглоба під основу виличної дуги і супроводжувалося легкими хрусткими звуками.

Таким чином, через 14 днів від початку лікування з 42 пацієнтів із МС КДД СНЩС середнього ступеня тяжкості у 33 осіб (78,57%) основні прояви захворювання повністю ліквідовані, у 9 констатовано покращення.

Через 2 місяці після проведених мануальних, фізичних і фізіотерапевтичних вправ на контрольний огляд з 42 пацієнтів з середнім ступенем тяжкості МС КДД СНЩС з'явилися 36 осіб (31 жінка, 5 чоловіків). Скарг не пред'являли 32 особи. Їх ретельне опитування визначило повну відсутність больових явищ та дискомфорту у СНЩС, що раніше турбував. У 4 обстежуваних періодично відмічалися больові явища в жувальних м'язах та в суглобі, який турбував раніше. Пацієнти пов'язували це з неадекватним відкриванням рота і зміщенням в цей час нижньої щелепи в бік. Вони самостійно встановлювали щелепу в правильне положення.

Зовнішній вигляд пацієнтів був без змін. Відкривання рота в усіх пацієнтів було в оптимальних межах (4,7 – 5,2 мм), безболісне. Рухи нижньої щелепи у вертикальній площині у 32 осіб були рівними, без явищ девіації, у 4 – нижня щелепа зміщувалась в бік СНЩС, що турбував раніше. Рухи суглобових головок нижньої щелепи у 32 пацієнтів були синхронними. При максимально відкритому роті обидві суглобові головки знаходились в правильному анатомічному положенні. Сторонніх звуків при рухах нижньої щелепи в обох СНЩС не визначалося. У 4 пацієнтів при відкриванні рота одна суглобова головка пальпувалася в більшій мірі, ніж симетрична. Сторонніх звуків не було виявлено.

При закриванні рота в усіх пацієнтів передчасних контактів зубів жувальної групи не спостерігалось.

Пальпація латеральних крилоподібних і нижніх відділів медіальних крилоподібних м'язів у всіх пацієнтів була безболісною. Пальпація власне жувальних і скроневих м'язів на боці болючого суглоба супроводжувалася неприємними відчуттями у 4 пацієнтів, хоча ділянок ущільнень в м'язах не визначалося. У решти пацієнтів тригерні зони були відсутні. Пальпація ділянок суглоба, що турбував раніше, і симетричного у 34 осіб була безболісною, а в 2 - помірно болючою.

За результатами обстеження 36 пацієнтів з МС КДД СНЩС середнього ступеня тяжкості зроблено висновок, що 32 з них подальшого продовження лікування не потребували. Повторна репозиція суглобових головок в правильне анатомічне положення проведена 4 пацієнтам, їм рекомендовано відновити механотерапію і міогімнастику з носінням зубоясеневої репонууючої шини протягом 4 тижнів.

Таким чином, через 2 місяці від початку лікування з 36 обстежених пацієнтів з МС КДД СНЩС у 32 осіб (88,89%) основні прояви захворювання повністю ліквідовані, у 4 констатовано стабільне поліпшення.

Через 4 місяці після проведених мануальних, фізичних і фізіотерапевтичних вправ на контрольний огляд з 42 пацієнтів із середнім ступенем тяжкості МС КДД СНЩС з'явився 31 пацієнт (29 жінок, 2 чоловіка). Скарг не пред'являло 26 осіб. Їх ретельне опитування визначило повну відсутність больових явищ та дискомфорту у СНЩС, що турбував раніше. В 5 пацієнтів, 4 з яких користувалися зубо-ясеневою шиною, періодично (1 – 2 рази на місяць) відмічалися больові явища в жувальних м'язах на боці суглоба, що турбував раніше. Пацієнти пов'язували це з неадекватним відкриванням рота або переохолодженням. Вони самостійно виконували масаж та міогімнастику жувальних і скроневих м'язів протягом 3 – 5 днів, і явища міалгії зникали.

Зовнішній вигляд пацієнтів не страждав. Відкривання рота в усіх пацієнтів було в фізіологічних межах (4,8 – 5,1 мм), безболісне. Рухи нижньої щелепи у

вертикальній площині у 29 осіб були рівними, без явищ девіації, в 2 – нижня щелепа незначно зміщувалась в бік СНЩС, що турбував раніше. Рухи суглобових головок нижньої щелепи у 29 пацієнтів були синхронними. При максимально відкритому роті обидві суглобові головки знаходились в правильному анатомічному положенні. Сторонніх звуків при рухах нижньої щелепи в обох СНЩС не визначалося. У 2 пацієнтів при відкриванні рота суглобова головка, яка раніше була в стані дислокації, в більшій мірі пальпувалася, ніж симетрична. Сторонніх звуків не було.

При закриванні рота в усіх пацієнтів передчасних контактів жувальних зубів верхньої та нижньої щелеп не спостерігалось.

Пальпація усіх груп жувальних м'язів в усіх пацієнтів була безболісною, ділянок ущільнень в м'язах не визначалося.

Пальпація ділянок суглобів, що турбували раніше, і симетричних, у 29 осіб була безболісною, у 2 - помірно болючою.

За результатами обстеження 31 пацієнта з МС КДД СНЩС середнього ступеня тяжкості зроблено висновок, що 29 з них подальшого лікування не потребували. Проведена профілактична репозиція суглобових головок 2 пацієнтам. Їм рекомендовано відновити механотерапію і міогімнастику з носінням зубо-ясеневої репонууючої шини протягом 4 тижнів з щомісячним лікарським контролем.

Таким чином, через 4 місяці від початку лікування з 31 обстеженого пацієнта із МС КДД СНЩС у 29 осіб (93,55%) основні прояви захворювання повністю ліквідовані, у 2 констатовано стабільне поліпшення.

Через 6 місяців після проведеного лікування за викликом з'явилося 22 особи (21 жінка та 1 чоловік), що мали раніше компресійно-дислокаційну дисфункцію СНЩС середнього ступеня тяжкості. Жодна особа скарг не пред'являла. Опитування визначило повну відсутність больових явищ і дискомфорту у СНЩС, що турбував раніше. Пальпація ділянок СНЩС при закритому роті та при рухах нижньої щелепи і пальпація в усіх груп жувальних м'язів була безболісною в усіх обстежених.

Величина відкривання рота в усіх обстежених була у фізіологічних межах, безболісною. Рухи нижньої щелепи у вертикальній площині були рівними, без явищ девіації. Пальпаторно визначалося, що рухи суглобових головок нижньої щелепи були синхронними. При максимально відкритому роті обидві суглобові головки у 20 пацієнтів знаходились в правильному анатомічному положенні, у 2 - одна з них була зміщена вентрально (заглиблено). Патологічних звуків при рухах нижньої щелепи в обох СНЩС в у всіх обстежених не визначалося.

При огляді порожнини рота передчасних контактів в ділянках жувальних зубів у всіх обстежених не спостерігалось, визначалася оптимальна кількість ротової рідини. При загальній сіалометрії, яка була проведена 12 особам, за 10 хвилин дослідження було отримано в середньому $4,09 \pm 0,54$ мл слини (у здорових - $4,11 \pm 0,04$ мл), тобто загальна секреція слинних залоз відповідала показникам здорових людей. Секреція привушних залоз була в межах $2,09 \pm 0,42$ мл (у здорових - $2,04 \pm 0,61$ мл).

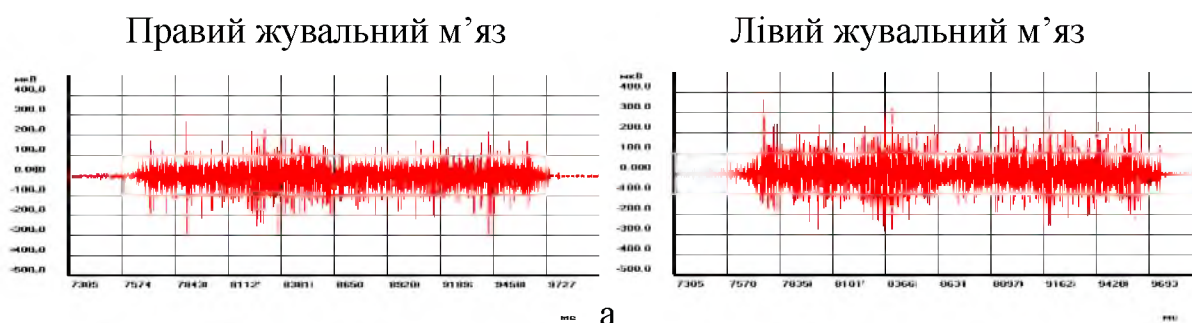
За результатами електроміографії власне жувальних та скроневих м'язів, що була проведена 12 пацієнтам, візуально вираженої асиметрії їхньої біоелектричної активності в динамічних циклах довільного жування й стискання зубів не спостерігалось (рис. 4.5, 4.6).

Цифрова характеристика кількісних показників біопотенціалів волокон власне жувальних та скроневих м'язів у обстежених осіб з МС КДД СНЩС представлена в таблицях 4.4.2.1, 4.4.2.2, 4.4.2.3, 4.4.2.4 (Додатки).

Аналіз цифрових показників біоелектричної активності власне жувальних та скроневих м'язів у періодах жування і стискання зубів у пацієнтів із середнім ступенем компресійно-дислокаційної дисфункції СНЩС через 6 місяців після комплексного лікування довів відсутність достовірних відхилень від показників у осіб контрольної групи як на боці суглоба з раніше визначеними явищами компресії, так і на боці суглоба з його дислокацією.

Ультразвукове дослідження СНЩС, що було проведено 12 пацієнткам, порушень в компонентах суглобів не виявило, суглобові щілини у всіх обстежених були однаковими, зв'язковий апарат не страждав, при відкриванні та закриванні рота меніски знаходились в правильному анатомічному положенні.

Стискання



Довільне жування

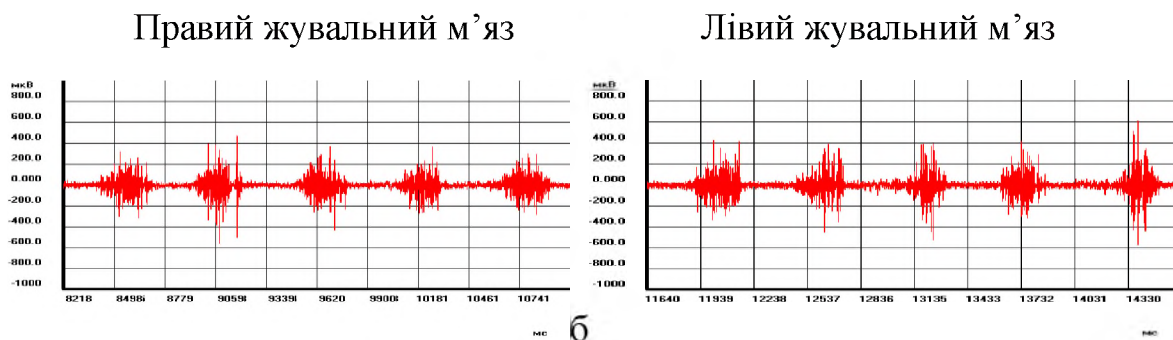
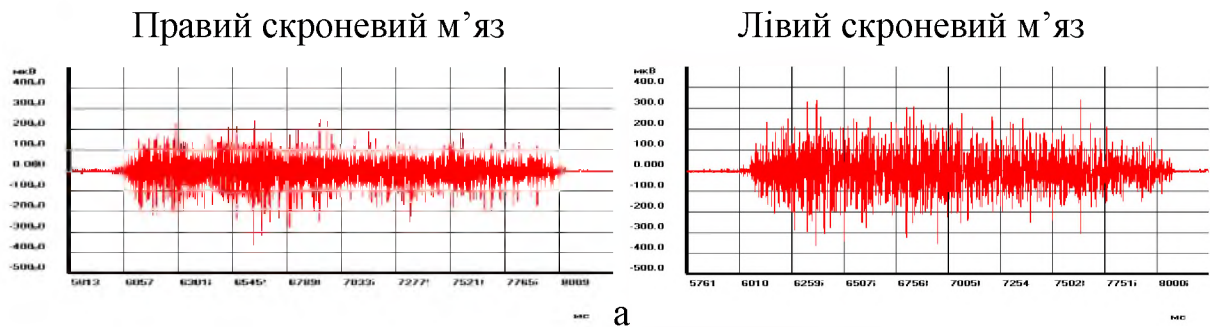


Рис.4.5 Електроміограми власне жувальних м'язів пацієнтки Ж., 30 років, (амб. карта 71/с) через 6 місяців після проведеного лікування компресійно-дислокаційної дисфункції СНЩС середнього ступеня тяжкості - компресія справа, дислокація зліва. Визначається незначна асиметрія біоелектричної активності правого і лівого м'язів як в періодах стискання зубів (а), так і довільного жування (б).

Стискання



Довільне жування

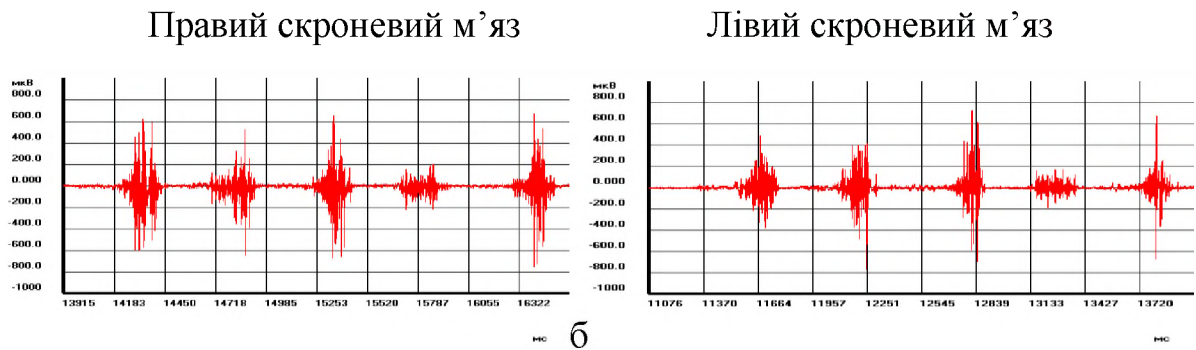


Рис. 4.6 Електроміограми скроневих м'язів тієї ж пацієнтки. Визначається незначна асиметрія біоелектричної активності правого і лівого м'язів як в періодах стискання зубів (а), так і жування (б).

Показань до проведення додаткового променевого дослідження СНЩС у хворих із середнім ступенем захворювання в ці терміни не було.

Таким чином, на підставі об'єктивного клінічного обстеження у 88,89% пацієнтів із середнім ступенем компресійно-дислокаційної дисфункції СНЩС вже через 2 місяці після проведеного лікування визначалась повна відсутність больових явищ і дискомфорту у СНЩС, що турбував раніше, а через 6 місяців, за даними клінічних та параклінічних методів, доведено одужання у 90,91% обстежених.

Через 1 рік після завершення курсу лікування компресійно-дислокаційної дисфункції СНЩС середнього ступеня тяжкості на огляд

з'явилася 21 пацієнтка. Усі обстежені скарж на порушення у скронево-нижньощелепних суглобах та жувальних м'язах не пред'являли.

Пальпація ділянок СНЩС при закритому роті та при рухах нижньої щелепи і пальпація всіх груп жувальних м'язів була безболісною в усіх обстежених. Відкривання рота було у фізіологічних межах, безболісне. Рухи нижньої щелепи у вертикальній площині були рівними, без явищ девіації. Пальпаторно визначалося, що рухи суглобових головок нижньої щелепи в усіх були синхронними. При максимально відкритому роті обидві суглобові головки знаходились в правильному анатомічному положенні. Патологічних звуків при рухах нижньої щелепи пальпаторно і аускультативно в обох СНЩС не визначалося.

При огляді порожнини рота в усіх обстежених передчасних контактів в ділянках жувальних зубів не спостерігалось, зазначалася оптимальна кількість ротової рідини.

Результати електроміографії власне жувальних та скроневих м'язів (7 осіб), ультразвукового дослідження (7 осіб) і рентгенографії скронево-нижньощелепних суглобів при закритому й відкритому роті (6 осіб) не виявили відхилень від показників у здорових людей.

4.3 Лікування пацієнтів із м'язово-суглобовою компресійно-дислокаційною дисфункцією СНЩС важкого ступеня та його результати

Лікувальний комплекс у пацієнтів з важкими проявами МС КДД СНЩС складався з репозиції суглобових головок нижньої щелепи в правильне анатомічне положення, аутомасажу скроневих, власне жувальних м'язів і м'язів, що опускають нижню щелепу, м'язів мимічної мускулатури. У 9 пацієнтів з явищами парезу лицевого нерва на боці компресії, аутогімнастики м'язово-суглобового комплексу з метою розвантаження м'язового компонента на стороні больового симптому (два рази на день по 10-15 зміщень нижньої щелепи впродовж 7-10 днів). Протягом цього терміну зобов'язували пацієнтів дотримуватися щадного режиму для м'язово-суглобового апарату у

вигляді обмеження відкривання рота під час прийому їжі, розмові, позіханні. На наступний день після репозиції суглобових головок на ділянку суглоба з больовим симптомом призначався курс лікування турманієвою керамікою, ще 12 пацієнтам рекомендували протягом 10 - 14 днів утримувати молярами нижньої і верхньої щелепи репонууючу гумову смужку-прокладку на боці компресійного симптому по 50 - 60 хвилин тричі на день. 17 пацієнтам виготовлено назубну репонууючу капу з однобічним збільшенням міжальвеолярної висоти на боці больових явищ (рис.4.7).

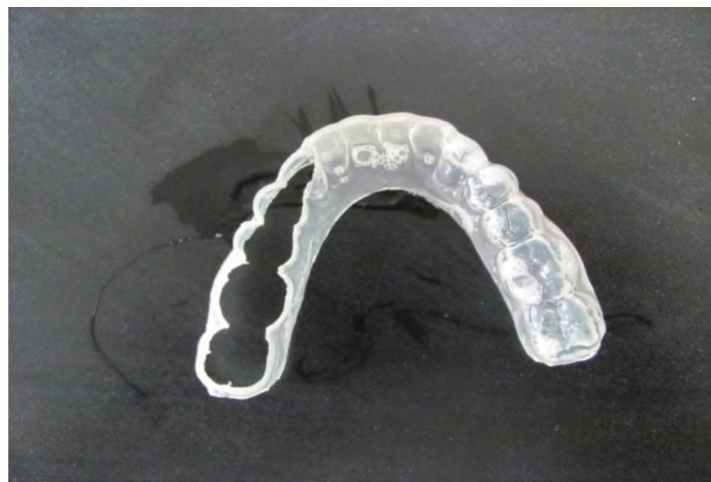

Рис. 4.7 М'яка репонууюча шина-капа з однобічним підвищенням міжальвеолярної висоти на боці компресійного больового симптому.

Поряд з цим 8 пацієнтам на стороні больового симптому проводили гідравлічну декомпресію внутрішньосуглобовим введенням 0,5 - 0,7 мл 2% розчину лідокаїну, що дозволяло зняти біль і забезпечити нормальну функцію обох суглобів. Процедура здійснювалася 2 - 3 рази з перервами в 7 - 10 днів. Для зняття явищ міалгії 13 пацієнтам проводились лідокаїнові блокади тригерних зон: у 6 осіб власне жувальних м'язів, у 4 - скроневих, у 3 - жувальних і скроневих. Крім того, 9 пацієнтам з явищами міалгічних болів і 9 з явищами парезу мимічних м'язів проводився курс діадинамотерапії № 10 відповідних зон. Усім пацієнтам на ніч рекомендували підборідно-тім'яну пов'язку для фіксації нижньої щелепи протягом 10 - 14 днів.

Медикаментозна терапія у частини пацієнтів включала втирання в ділянки суглоба з больовим симптомом, скроневих і жувальних м'язів «Гіалгелю», прийом «Бруфену» по 0,2 г 4 рази на день протягом 5 днів. На початковому етапі лікування за рекомендаціями невролога 9 пацієнтам з ознаками депресії рекомендований прийом засобів з групи антидепресантів «Феварін». Для отримання оптимального ефекту міорелаксації 14 пацієнтам (у 5 були ознаки парезу лицевого нерва) з явищами підвищеної болісності та гіпертонусу жувальних м'язів за рекомендаціями неврологів додатково призначали протисудомний засіб «Мідокалм» по 0,05 г (1 пігулка) 2—3 рази на день. Пацієнтам з ознаками гіпосіалії призначали прийом «Но-шпа» 2 рази на день протягом 10 днів, п'ятикратне введення в привушні залози через вустя протоків кожні 2 дні 2% розчину натрію бікарбонату, електрофорез «Ніваліна» на ділянки привушних і піднижньощелепних залоз № 10 через день.

На другу добу після встановлення суглобових головок нижньої щелепи в правильне анатомічне положення всі 26 пацієнтів відмічали покращення відкривання рота, зменшення болю в ділянці зовнішнього слухового проходу, лобової і скроневої ділянках, зменшення іррадіюючих болів в зубах верхньої і нижньої щелеп, твердого піднебіння. Біль в ділянці СНЩС з явищами компресії, привушно-жувальних ділянках, закладеність вуха на боці больового симптому, хрускіт в СНЩС у них залишалися.

При зовнішньому огляді в усіх пацієнтів визначалась відсутність змін в конфігурації обличчя. Пальпація ділянок обох СНЩС в усіх пацієнтів при закритому і відкритому роті викликала почуття вираженої болісності. У 11 з них була болісною пальпація жувальних, у 8 - скроневих, у 7 - жувальних і скроневих м'язів на боці, де спостерігались явища компресії. Розташування суглобових головок у 19 пацієнтів було однаковим в межах анатомічної норми, у 7 (в тому числі у 4 з явищами парезу лицевого нерва) одна з суглобових головок розташовувалася глибше ніж інша. Під час відкривання рота у цих 7 пацієнтів суглобові головки рухались асинхронно. При

максимально відкритому роті у 12 пацієнтів визначалися скрипучі звуки крепітації в обох суглобах.

Згідно ВАШ у пацієнтів з важким ступенем МС КДД СНЩС больовий симптом на другий день після початку лікування склав $7,87 \pm 0,2$ балів.

У всіх пацієнтів при пальпації потилиці, м'язів шиї, верхніх відділів грудино-ключично-соскоподібного м'язів на боці компресійного больового симптому біль був незначним.

Відкривання рота в усіх пацієнтів було незначно обмежене, болісне. При відкриванні рота у 19 пацієнтів нижня щелепа відкривалась суворо вертикально, у 7 мала місце різного ступеня девіація в бік суглоба, що турбував.

Таким чином, на другу добу після репозиції суглобових головок у всіх 26 пацієнтів із важким ступенем МС КДД СНЩС визначено незначне поліпшення, при цьому 19 осіб (73,08%) додаткових заходів не потребували, їм рекомендовано продовжувати виконання призначень. Повторна репозиція суглобових головок в правильне анатомічне положення проведена 7 пацієнтам. Призначення залишилися попередніми.

Через 14 днів від початку проведення комплексу мануальних, фізичних і фізіотерапевтичних заходів 9 пацієнтів (34,61%) цієї групи (2 з них з явищами парезу лицевого нерва) відчували повну відсутність дискомфорту і болю в суглобі, що раніше турбував, повну відсутність сторонніх звуків у цьому суглобі, наявність незначних болів в жувальних і скроневи м'язах при функціональних навантаженнях. У 6 пацієнтів відмічалось зменшення болю в м'язовому жувальному апараті та в ділянці суглобів, покращення відкривання рота, зникнення болю в ділянці зовнішнього слухового проходу, лобовій і скроневій ділянках, іррадіація болю в зуби верхньої і нижньої щелеп, піднебіння, але дискомфорт і сторонні звуки в проблемному суглобі при вживанні їжі залишались. У 11 пацієнтів навіть при виконанні всіх призначень біль в ділянці СНЩС з явищами компресії в привушно-

жувальних ділянках, закладеність вух на боці больового симптому, звуки хрускоту в СНЩС залишалися.

При обстеженні відмічено, що відкривання рота у 22 пацієнтів було в фізіологічних межах, у 4 - відкривання рота було в межах 3,3-3,9 см. При відкриванні рота у 17 пацієнтів залишалась незначна девіація нижньої щелепи в бік суглоба, що турбував. У 9 пацієнтів явищ девіації не спостерігалось.

При огляді порожнини рота у 15 пацієнтів передчасних контактів групи жувальних зубів не спостерігалось.

Пальпація власне жувальних, скроневих, латеральних крилоподібних і нижніх відділів медіальних крилоподібних м'язів у 11 пацієнтів була безболісною. Пальпація власне жувальних і скроневих м'язів на боці суглоба з больовою симптоматикою супроводжувалася неприємними відчуттями у 15 пацієнтів в зонах м'язових ущільнень, розміри ущільнень в м'язах зменшилися.

Пальпація ділянки суглоба, що турбував раніше, і симетричного у 9 осіб була безболісною, у 6 - помірно болючою (ВАШ - $5,2 \pm 0,31$ балів). У 17 обстежуваних рухи суглобової головки при відкриванні рота на боці суглоба, що турбував, були мало відчутні, на протилежній - визначалося виходження суглобової головки нижньої щелепи цього суглоба під основу виличної дуги і супроводжувалося легким хрускотом. Пальпація суглоба з його дислокацією у 6 осіб була безболісною, у 11 - болючою.

Таким чином, через 14 днів від початку лікування з 26 пацієнтів із МС КДД СНЩС важкого ступеня у 9 осіб (34,61%) основні прояви захворювання (в тому числі і у 2 пацієнтів з явищами парезу лицевого нерва) не визначались. У 6 осіб відмічено поліпшення, але явища девіації нижньої щелепи залишалися, ефекту від репозиції суглобових головок і застосування репонууючої гумової смужки був незначним. Тому їм та 11 пацієнтам, які не мали вираженого позитивного ефекту від проведених лікувальних заходів, здійснена повторна ручна репозиція суглобових головок і виготовлена

назубна капа з однобічним збільшенням міжальвеолярної висоти на боці суглоба з компресією і больовими явищами.

Через 2 місяці після проведених мануальних, фізичних і фізіотерапевтичних вправ на контрольний огляд з 26 пацієнтів з важким ступенем МС КДД СНЩС з'явилося 22 особи (19 жінок, 3 чоловіків). 10 з них (38,46%) скарг не пред'являли (у 5 з них їх не було вже на 14 добу огляду). Їх ретельне опитування визначило повну відсутність больових явищ і дискомфорту у СНЩС, що турбував раніше. Зовнішній вигляд обличчя пацієнтів не страждав, ще у 2 пацієнтів явища парезу лицевого нерва зникли (рис. 4.8).




Рис 4.8 Фото обличчя пацієнтки О., 29 років (амб картка 101/т), до лікування (а) і через 2 місяці (б, в) після проведеного лікування МС КДД СНЩС важкого ступеня (компресія зліва, дислокація справа) з явищами парезу лицевого нерва зліва. Міофаціальні симптоми ліквідовані.

Амплітуда відкривання рота у цих пацієнтів була в фізіологічних межах (4,5 – 5,1 см), безболісна. Рухи нижньої щелепи в вертикальній площині були рівними, без явищ девіації. Рухи суглобових головок нижньої щелепи синхронними. При максимально відкритому роті обидві суглобові головки знаходились в правильному анатомічному положенні. Сторонніх звуків при рухах нижньої щелепи в обох СНЩС не визначалося.

Пальпація власне жувальних, скроневих, латеральних крилоподібних і нижніх відділів медіальних крилоподібних м'язів була безболісною, ділянок м'язових ущільнень в м'язах не визначалось. Передчасних контактів групи

жувальних зубів при закриванні рота не спостерігалось. У порожнині рота була достатня кількість ротової рідини.

У 12 пацієнтів (в тому числі у 5 з ознаками парезу лицевого нерва) періодично відмічалися больові явища в жувальних м'язах та в суглобі, що турбував раніше, зміщення нижньої щелепи в бік при широкому відкриванні рота. Пацієнти пов'язували це з порушенням режиму використання назубної репонууючої шини і випадковим широким відкриванням рота.

Зовнішній вигляд 7 пацієнтів не страждав, у 5 явища парезу лицевого нерва значно зменшилися.

Пальпація жувальної групи м'язів на боці суглоба з больовою симптоматикою у 8 осіб супроводжувалася неприємними відчуттями в ділянках м'язових ущільнень, у 4 пацієнтів тригерні зони були відсутні. Пальпація ділянки суглоба, що турбував раніше, і симетричного у 7 осіб була безболісною, у 5 - помірно болючою. У цих 5 пацієнтів при відкриванні рота одна суглобова головка пальпувалася в більшому ступені, ніж симетрична. Сторонніх звуків в суглобах у всіх 12 пацієнтів цієї групи не було.

При огляді порожнини рота у 7 пацієнтів при закриванні рота передчасних контактів зубів жувальної групи не спостерігалось. У порожнині рота була помірна кількість ротової рідини.

За результатами обстеження 22 пацієнтів з МС КДД СНЦС важкого ступеня через 2 місяці від початку лікування зроблено висновок, що 10 з них подальшого лікування не потребували. Повторна репозиція суглобових головок в правильне анатомічне положення проведена 5 пацієнтам. Їм рекомендовано відновити механотерапію і міогімнастику з носінням зубоясеневої репонууючої шини ще протягом 4 тижнів. У зв'язку з превалюванням міалгічних болів всім 12 пацієнтам призначений курс діадинамотерапії.

Таким чином, через 2 місяці від початку лікування з 22 обстежених пацієнтів з МС КДД СНЦС у 10 осіб (38,46%) основні прояви захворювання повністю ліквідовані, у 12 констатовано стабільне поліпшення.

Через 4 місяці після проведених мануальних, фізичних і фізіотерапевтичних вправ на контрольний огляд з 26 пацієнтів з важким ступенем МС КДД СНЩС з'явилася 21 особа (19 жінок, 2 чоловіка). 12 пацієнтів, 9 з яких були обстежені 2 місяці тому (у 2 з них в анамнезі явища парезу лицевого нерва), скарг не пред'являли. Їх ретельне опитування визначило повну відсутність больових явищ і дискомфорту у СНЩС, що турбував раніше. Зовнішній вигляд обличчя пацієнтів не страждав, явища парезу лицевого нерва у 2 чоловік були відсутні.

Величина відкривання рота у цих 12 пацієнтів була в фізіологічних межах (4,4 – 5,0 см), безболісна. Рухи нижньої щелепи в вертикальній площині були рівними, без явищ девіації. Рухи суглобових головок нижньої щелепи синхронними.

При максимально відкритому роті обидві суглобові головки знаходилися в правильному анатомічному положенні. Сторонніх звуків при рухах нижньої щелепи в обох СНЩС не визначалося. Пальпація власне жувальних, скроневих, латеральних крилоподібних і нижніх відділів медіальних крилоподібних м'язів була безболісною, ділянок м'язових ущільнень в м'язах не визначалося. Передчасних контактів зубів жувальної групи при закриванні рота не спостерігалось. У порожнині рота була оптимальна кількість ротової рідини.

У 9 пацієнтів (в тому числі у 3 з ознаками парезу лицевого нерва) періодично відмічалися больові явища в жувальних м'язах та в суглобі, що турбував раніше, зміщення нижньої щелепи в бік при широкому відкриванні рота. Порушення режиму використання назубної репонууючої шини, неадекватне відкривання рота пацієнти заперечували. Зовнішній вигляд пацієнтів не страждав, у 3 осіб явища парезу лицевого нерва значно зменшились.

У 4 осіб пальпація ділянки суглоба, що турбував раніше, і жувальної групи м'язів на боці цього суглоба, а також на симетричному боці супроводжувалася неприємними відчуттями, хоча м'язових ущільнень в них

не визначалося. При відкриванні рота у цих 4 пацієнтів одна суглобова головка пальпувалася в більшій мірі, ніж симетрична. У 5 пацієнтів пальпація м'язів і ділянок суглобів була безболісною. Сторонніх звуків в суглобах у всіх 9 пацієнтів цієї групи не було.

У цих осіб при закриванні рота передчасних контактів зубів жувальної групи не спостерігалось. У порожнині рота була достатня кількість ротової рідини.

За результатами обстеження 21 пацієнта з МС КДД СНЩС важкого ступеня зроблено висновок, що через 4 місяці від початку лікування у 12 з них (54,14%) симптоматика захворювання ліквідована і продовження лікування вони не потребували. У 9 пацієнтів відмічено значне поліпшення, але при цьому чотирьом з них проведена повторна репозиція суглобових головок в правильне анатомічне положення. Усім 9 пацієнтам рекомендовано продовжувати механотерапію і міогімнастику з носінням назубної репонууючої шини ще протягом 4 тижнів.

Через 6 місяців після проведеного лікування на контрольний огляд з'явилося 24 особи (23 жінки та 1 чоловік), що мали раніше компресійно-дислокаційну дисфункцію СНЩС важкого ступеня, в тому числі й 8 осіб, що мали ознаки парезу лицевого нерва. Скарг не пред'являли 20 пацієнтів (в анамнезі у 6 з них були явища парезу лицевого нерва). Їх опитування визначило повну відсутність больових явищ і дискомфорту у СНЩС, що турбував раніше. Зовнішній вигляд обличчя пацієнтів не страждав, явищ парезу лицевого нерва, які були раніше, не відмічалось (рис. 4.9).

Відкривання рота у цих 20 пацієнтів було в фізіологічних межах (4,6 – 5,0 см), безболісне. Рухи нижньої щелепи в вертикальній площині були рівними, без явищ девіації, рухи суглобових головок синхронними.

При максимально відкритому роті обидві суглобові головки знаходились в правильному анатомічному положенні. Сторонніх звуків при рухах нижньої щелепи в обох СНЩС не визначалося. Пальпація власне жувальних, скроневих, латеральних крилоподібних і нижніх відділів

медіальних крилоподібних м'язів була безболісною, ділянок м'язових ущільнень в м'язах не визначалося. Передчасних контактів зубів жувальної групи при закриванні рота не спостерігалось. У порожнині рота була оптимальна кількість ротової рідини. При загальній сіалометрії, що була проведена 9 особам, за 10 хвилин дослідження було отримано в середньому $3,97 \pm 0,42$ мл слини (у здорових - $4,11 \pm 0,04$ мл), тобто загальна секреція слинних залоз відповідала показникам здорових осіб. Секреція привушних залоз була в межах $2,01 \pm 0,53$ мл (у здорових - $2,04 \pm 0,61$ мл).

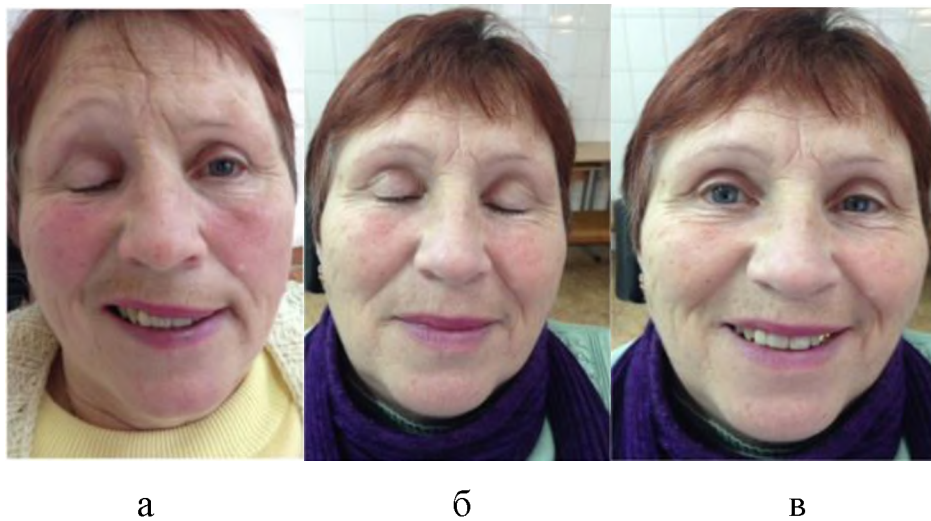

Рис 4.9 Фото обличчя пацієнтки Д., 44 років (амб. картка 112/т), до лікування (а) і через 6 місяців (б, в) після проведеного лікування МС КДД СНЩС (компресія зліва, дислокація праворуч) важкого ступеня з явищами парезу лицевого нерва зліва. Міофасціальні симптоми відсутні, незначне звуження лівої очної щілини.

У 4 осіб (в тому числі у 2 з ознаками парезу лицевого нерва) періодично відмічалися больові явища в жувальних м'язах та в суглобі, що турбував раніше, зміщення нижньої щелепи в бік при широкому відкриванні рота. Порушення режиму використання назубної репонууючої шини, неадекватне відкривання рота пацієнти заперечували.

Зовнішній вигляд обличчя пацієнтів не змінено, у 2 осіб явища парезу лицевого нерва залишалися на рівні попереднього огляду.

Пальпація жувальної групи м'язів з обох сторін у цих 4 осіб була безболісною, м'язових ущільнень в них не визначалося. Пальпація ділянки суглоба, що турбував раніше, і симетричного була безболісною. При відкриванні рота одна суглобова головка чіткіше пальпувалася ніж симетрична. Сторонніх звуків в суглобах у цих пацієнтів не було.

При закриванні рота передчасних контактів зубів жувальної групи не спостерігалось. У порожнині рота була достатня кількість ротової рідини. За результатами електроміографії власне жувальних та скроневих м'язів, що була проведено 12 пацієнтам, візуально вираженої асиметрії їхньої біоелектричної активності в динамічних циклах довільного жування і стискання зубів не спостерігалось (рис.4.10, 4.11).

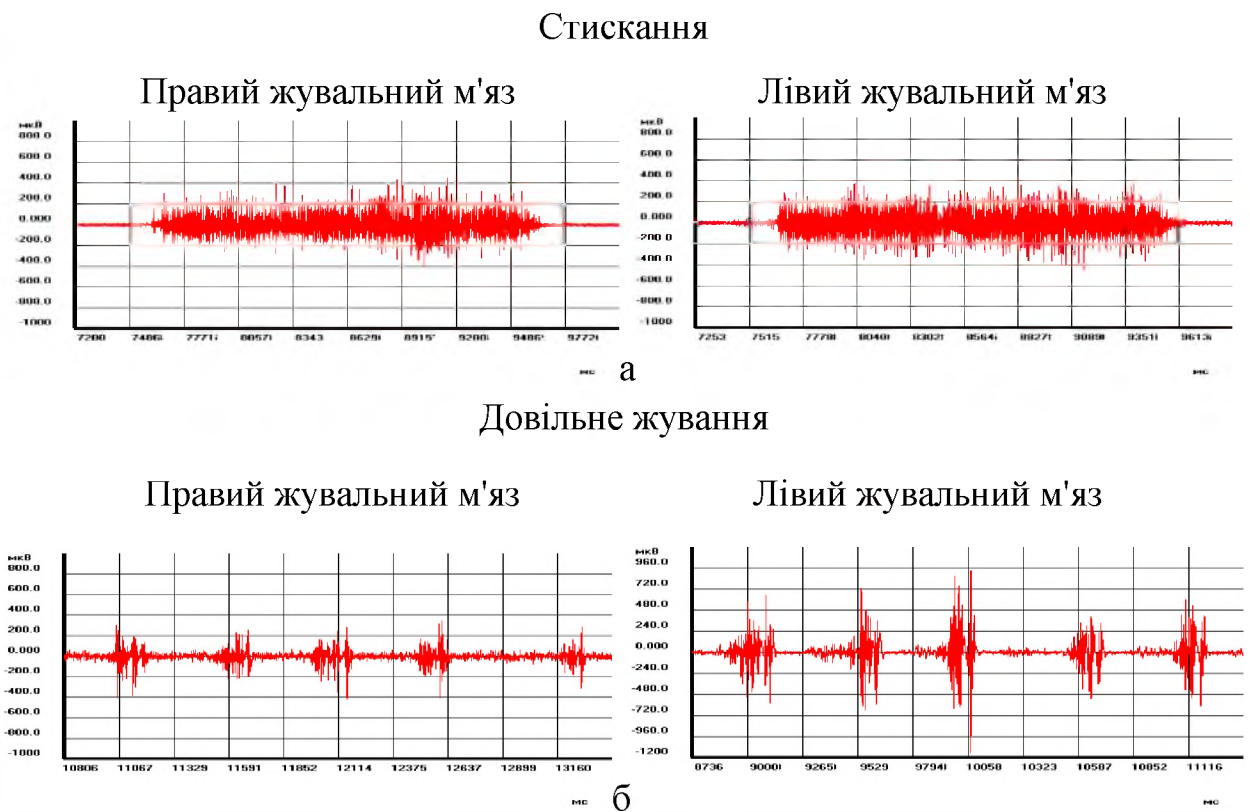
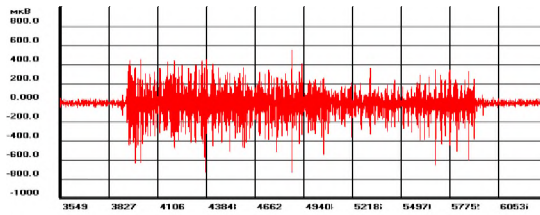


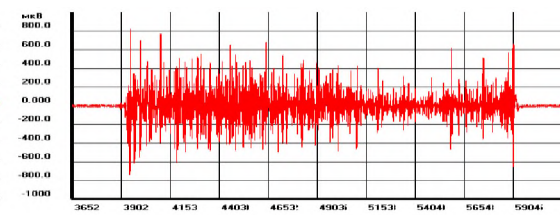
Рис. 4.10 Електроміограми власне жувальних м'язів пацієнтки Ч., 37 років (амб. картка 98/т) при стисканні щелеп (а) і при жуванні (б) через 6 місяців після проведеного лікування компресійно-дислокаційної дисфункції СНЦС важкого ступеня (компресія справа, дислокація зліва). Визначається незначна (фізіологічна) асиметрія біоелектричної активності правого і лівого м'язів як в періодах довільного жування, так і стискання зубів.

Стискання

Правий скроневий м'яз



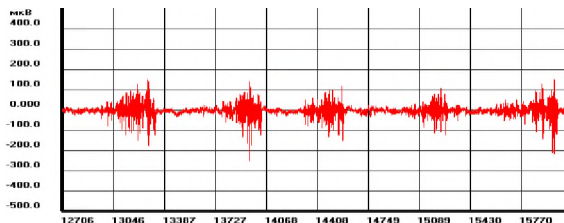
Лівий скроневий м'яз



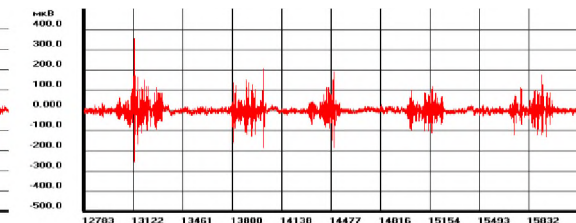
мс а

Довільне жування

Правий скроневий м'яз



Лівий скроневий м'яз



мс б

Рис.4.11 Електроміограми скроневих м'язів тій же пацієнтки. Визначається незначна асиметрія біоелектричної активності правого і лівого м'язів як в періодах довільного жування, так і стискання зубів.

Цифрова характеристика кількісних показників біопотенціалів волокон власне жувальних та скроневих м'язів у обстежених осіб з МС КДД СНЩС важкого ступеня представлена в таблицях 4.4.3.1, 4.4.3.2, 4.4.3.3, 4.4.3.4. (Додатки).

Аналіз цифрових показників біоелектричної активності власне жувальних та скроневих м'язів у періодах довільного жування і стискання зубів у пацієнтів із важким ступенем компресійно-дислокаційної дисфункції СНЩС через 6 місяців після комплексного лікування відмічає відсутність достовірних відхилень від показників досліджуваних контрольної групи, як на боці суглоба з раніше визначеними явищами компресії, так і на боці суглоба з його дислокацією.

Ультразвукове дослідження СНЩС, що було проведено 11 пацієнткам, порушень в складових компонентах суглобів не виявило, суглобові щілини в усіх обстежених були однаковими, зв'язковий апарат не страждав, при відкриванні та закриванні рота меніски знаходились в правильному анатомічному положенні.

Показань до проведення додаткового променевого дослідження СНЩС у пацієнтів із важким ступенем захворювання в ці терміни не було.

Таким чином, за результатами обстеження 24 пацієнтів через 6 місяців від початку лікування МС КДД СНЩС важкого ступеня зроблено заключення, що у 20 з них (83,33%) симптоматика захворювання ліквідована і лікування в подальшому вони не потребували.

У 4 пацієнтів відмічено значне покращення. При цьому їм раніше тричі проведена репозиція суглобових головок в правильне анатомічне положення, використання репонууючої шини протягом 3 місяців приводило до усунення всіх симптомів дисфункції тільки на 3 – 4 тижні. Усім цим 4 пацієнтам рекомендовано виготовлення оклюзійної шини, що обмежує бічні зміщення нижньої щелепи. Двоє пацієнтів з залишковими явищами парезу лицевого нерва продовжують спостерігатися у невролога.

Через 1 рік після завершення курсу лікування компресійно-дислокаційної дисфункції СНЩС важкого ступеня на контрольний огляд з'явилося 19 пацієнток. У 17 обстежених (89,47%;) скарг на порушення в скронево-нижньощелепних суглобах та жувальних м'язах не було.

Пальпація ділянок СНЩС при закритому роті та рухах нижньої щелепи і пальпація всіх груп жувальних м'язів була безболісною. Відкривання рота у всіх обстежених було у фізіологічних межах, безболісне. Рухи нижньої щелепи у вертикальній площині були рівними, без явищ девіації. Пальпаторно визначалося, що рухи суглобових головок нижньої щелепи були синхронними. При максимально відкритому роті обидві суглобові головки у всіх пацієнток знаходились у правильному анатомічному положенні.

Патологічних звуків при рухах нижньої щелепи пальпаторно і аускультативно в обох СНЩС не визначалося.

При огляді порожнини рота передчасних контактів у ділянках жувальних зубів не спостерігалося, відмічалася оптимальна кількість ротової рідини.

Результати електроміографії власне жувальних та скроневих м'язів (5 осіб), ультразвукового дослідження (8 осіб) і рентгенографії скронево-нижньощелепних суглобів при закритому й відкритому роті (6 осіб) не виявили відхилень від показників у здорових людей.

У 2 осіб (в тому числі у 1 з ознаками парезу лицевого нерва) періодично відмічалися больові явища в жувальних м'язах та в суглобі, що турбував раніше, зміщення нижньої щелепи в бік при відсутності в порожнині рота оклюзійної шини і при широкому відкриванні рота. Зовнішній вигляд обличчя пацієнтів не страждав, явища парезу лицевого нерва у однієї особи залишались на рівні попереднього огляду. Відкривання рота у цих 2 пацієнтів була в оптимальних межах (4,4 см и 4,8 см), безболісне. Рухи нижньої щелепи у вертикальній площині були з незначними явищами девіації. Рухи суглобових головок нижньої щелепи були синхронними.

Пальпація м'язів жувальної групи і ділянок СНЩС у цих 2 пацієнтів з обох боків була безболісною, м'язових ущільнень в м'язах не визначалося. При відкриванні рота одна суглобова головка в більшій мірі пальпувалася ніж симетрична. Сторонніх звуків в суглобах у цих пацієнтів не було. При змиканні зубів передчасних контактів в бічних відділах не спостерігалося. У порожнині рота була оптимальна кількість ротової рідини. Пацієнтам рекомендовано спостереження з щомісячним контролем.

Таким чином, на підставі об'єктивного клінічного обстеження, у 34,61% пацієнтів із важким ступенем компресійно-дислокаційної дисфункції СНЩС вже через 2 місяці після проведеного лікування визначалася повна відсутність больових явищ і дискомфорту у СНЩС, що турбував раніше.

Через 4 місяці ця цифра склала 54,14%, через 6 місяців, за даними клінічних та параклінічних методів дослідження, доведено одужання у 83,33% обстежених, через один рік – у 89,47%.

На закінчення слід відмітити, що отримані нами данні про патогенез МС КДД СНЩС різного ступеня тяжкості необхідно враховувати при складанні плану лікування цього контингенту пацієнтів в напрямку нормалізації оклюзійно-артикуляційних взаємовідношень щелеп і зубних рядів, встановлення синхронності скорочення жувальної мускулатури, укріплення м'язово-зв'язкового апарату. З цією метою в загальному комплексі лікувальних заходів нами з позитивним ефектом проводилася репозиція суглобових головок нижньої щелепи в правильне анатомічне положення, призначалася міогімнастика та аутомасаж м'язів жувальної групи, мімічних м'язів і ділянок СНЩС, використовувались фізіотерапевтичні заходи і медикаментозні засоби не тільки для усунення локальних функціональних і больових проявів дисфункції, але й ті, що впливають на загальний неврологічний статус пацієнта, який нерідко страждає від безуспішного лікування патології у різних фахівців, а також засоби для корекції секреції слинними залозами.

Результати досліджень цього розділу висвітлені в таких наукових працях:

[10] Rybalov O. The Effectiveness of Physical Factors in the treatment of Compression-Dislocation Dysfunction of the Temporomandibular Joint / O. Rybalov, P. Yatsenko, P. Moskalenko, O. Yatsenko, Yn. Lakhtin // Georgian Medical News, 2016. - № 2 (251). – P. 26 – 31 (Scopus).

[94] Рыбалов О.В. Ошибки в диагностике и лечении компрессионно-дислокационной дисфункции височно-нижнечелюстного сустава / О.В. Рыбалов, П.И. Яценко, О.И. Яценко // Материалы Всероссийской научно-практической конференции с международным участием, посвященной 50-

летию стоматологического факультета Дагестанской государственной медицинской академии. - Махачкала, 2015. – С.170-172.

[292] Методика лечения компрессионно-дислокационной дисфункции височно-нижнечелюстного сустава и ее патогенетическое обоснование / О.В. Рыбалов, П.И. Яценко, О.И. Яценко // Сб. научн. статей 5 регион. н.-практ. конф. с межд. участием «Актуальные проблемы стоматологии детского возраста». – Хабаровск, 2015. – С. 170 - 176.

[313] Яценко О.І. Результати лікування функціональної нестабільності суглобової голівки нижньої щелепи у хворих з фізіологічним прикусом за даними прицільної рентгенографії СНЩС / О.І. Яценко, О.Ю. Шульженко, П.І. Яценко // Матеріали Всеукраїнської науково-практичної конференції молодих учених «Медична наука в практику охорони здоров'я».-Полтава 2016.- С.19.

Патент на корисну модель № 126149 «Пристрій для лікування компресійного больового симптому при дислокаційно-компресійній дисфункції скронево-нижньощелепного суглобу» автори: Рыбалов О.В., Новіков В.М., Яценко П.І., Яценко О.І. Зареєстровано 11.06 2018 р. Дата публікації 11.06.2018, Бюл. № 11.

Патент на корисну модель № 136838 «Пристрій для лікування компресійного симптому при дислокаційно-компресійної дисфункції скронево-нижньощелепного суглоба» автори: Яценко П.І., Рыбалов О.В., Новіков В.М., Яценко О.І. Зареєстровано 10.09.2019. Дата публікації 10.09.2019, Бюл. № 17.

Розділ 5

Обговорення отриманих результатів

Аналіз відомостей щодо видів і характеру дисфункцій СНЩС, що наведені в огляді літератури, дозволив з'ясувати наступне. В останнє десятиріччя як у нас в країні, так і за кордоном спостерігається збільшення числа пацієнтів з дисфункціональними станами скронево-нижньощелепного зчленування. Частота дисфункцій СНЩС у дорослого працездатного населення досягає 89% серед всіх його захворювань [1, 2, 12]. Тенденцію до збільшення даного відсотка пояснюють зростанням кількості осіб з порушеннями артикуляційних взаємовідносин, пов'язаних з високим рівнем уражень зубів карієсом і його ускладненнями, деформацією зубних рядів, аномалією розвитку зубощелепної системи, вживанням їжі, що попередньо пройшла механічну і термічну переробку, стресовим фоном [3].

Серед численних етіологічних факторів у розвитку дисфункціональних станів СНЩС перше місце відводиться оклюзійно-артикуляційним і нейромускулярним чинникам [25, 54, 55, 56].

При оклюзійно-артикуляційній дисфункції СНЩС визначаються артралгічний, міалгічний синдроми, неадекватні зміщення нижньої щелепи, зумовлені зміною взаємовідносин зубних рядів і щелеп. Основними факторами в розвитку цих симптомів є наявність кінцевих дефектів зубних рядів, порушення міжальвеолярних відстаней в зв'язку з підвищеним стиранням жувальних поверхонь зубів, прикусу, що знижується, некоректно реставрованих зубів, помилки під час протезування дефектів зубних рядів і виготовленні знімних протезів [56, 57, 60]. Крім того є ряд публікацій, що характеризують один з видів дисфункції СНЩС, який пов'язаний з аномаліями прикусу, зокрема, при наявності глибокого, дистального, прогенічного та інших порушень співвідношень зубних рядів [58, 59]. Вважається, що аномалії прикусу, зубощелепні аномалії і деформації супроводжуються структурними і функціональними змінами в компонентах скронево-нижньощелепного суглоба, що обумовлено його тісними

взаємозв'язками з нервово-м'язовим апаратом черепно-щелепно-лицевої ділянки та характером змикання зубних рядів [61, 62, 63, 64 та ін.].

Нейромускулярний вид дисфункції СНЩС характеризується сильними невралгічними болями артрогенного походження, міалгією, клацанням в суглобі, поштовхоподібними, звивистими девіаціями нижньої щелепи, явищами глосалгії і глосодинії [76, 85, 86, 87], почуттям «пересипання піску» або припливу крові у вухах, бруксизмом [77, 88, 89, 90]. Одним з моментів, що провокує виникнення больового симптому при дисфункції СНЩС, є вивих внутришньосуглобового диска, що представляє собою зміщення диска з поверхні суглобової головки і заклинювання його між кістковими компонентами суглоба. Спазм жувальних м'язів, особливо латерального крилоподібного м'яза, емоційне і фізичне перенапруження, стресові ситуації призводять до парафункцій жувальних м'язів і надалі до стійкого вивиху диска, хронічних артралгічних болів.

Інший патологічний стан СНЩС виникає у зв'язку зі змінами механічних властивостей капсули й зв'язкового апарату, що нерідко спостерігається після відвідування лікарів стоматологів, коли пацієнт з відкритим ротом годинами проводить у кріслі лікаря при реставрації зубів, знятті відбитків, складному видаленні нижніх молярів. При цьому відбувається, зазвичай, однобічне перерозтягнення волокон жувальної групи м'язів, неадекватне зміщення суглобового диска і суглобової головки [95, 96, 97].

Механічна травма м'язово-капсулярного компонента через нейром'язові механізми призводить до порушень усіх функціональних складових СНЩС. Провідними симптомами такого роду захворювання є гіпертонус і некоординоване функціонування жувальної мускулатури, що супроводжується неадекватним (нефізіологічним) зміщенням нижньої щелепи і, отже, суглобових головок, в результаті чого спостерігаються з одного боку суглобова компресія, з іншого - дистракція (суглобове роз'єднання) [88, 89, 113]. При цьому відмічено, що на практиці при лікуванні

пацієнтів основна увага звертається тільки на один суглоб, у якому є прояви больового симптому, а симетричний залишається без уваги, що пояснює малу ефективність лікувальних заходів [101, 111, 130, 143].

Незважаючи на світовий досвід і значний обсяг спеціальної літератури проблема лікарських дій, які на масовому прийомі у стоматолога просто і доступно дозволяють провести діагностику й лікування цієї категорії пацієнтів, була і залишається актуальною.

Методики діагностики захворювань СНЩС в даний час постійно удосконалюються. Поряд із загальновизнаними прийомами ретельного аналізу скарг пацієнтів з уточненням провідних симптомів: біль та його локалізація (у ділянці суглоба, скроневого або власне жувального м'яза, головний біль.); неадекватне зміщення нижньої щелепи при відкриванні рота, надмірно широке або утруднене відкривання рота, клацання, хрускіт у суглобі, ослаблення слуху, сухість в роті та інше. Існує великий ряд приватних і спеціальних досліджень дисфункціональних станів СНЩС [132, 133, 134, 135, 136, 137]. Зокрема, графічну реєстрацію рухів нижньої щелепи (функціографію) використовують для диференціації оклюзійних порушень від порушень в СНЩС і жувальних м'язах [196, 197, 198, 199, 200]. Для об'єктивізації звукових явищ у СНЩС використовуються методики аускультатії і артрофонографії [193, 194, 195]. Широкого застосування в артрології отримала електроміографія – функціонально-діагностичний метод для дослідження периферичного нейромоторного апарата й оцінки координації м'язів жувального комплексу в часі та за інтенсивністю [241, 242, 243, 244]. У ряді клінік використовується ультразвукова діагностика захворювань СНЩС, що дозволяє, за твердженнями авторів, виявити патологію практично усіх елементів суглоба [237, 238, 239, 240].

Основна роль у діагностиці захворювань скронево-нижньощелепних суглобів відводиться рентгенологічним методам досліджень, які забезпечують ефективність діагностики до 95% випадків [207, 208, 209, 212, 213].

У даний час рентгенологічній діагностиці патології СНЩС ефективно використовують панорамну зонографію суглоба з відкритим і закритим ротом пацієнта, комп'ютерно-томографічне дослідження у системі 2D і 3D для індивідуального виготовлення тотальних суглобових ендопротезів із застосуванням методики лазерної стереолітографії [217, 218, 219, 220].

Магнітно-резонансна томографія (МРТ) на сьогоднішній день у медицині є «золотим стандартом» для візуалізації не лише кісткових, але, найголовніше, м'якотканинних структур [221, 222, 223].

В окремих публікаціях у діагностичний комплекс пропонується включати комп'ютеризоване сканування рухів нижньої щелепи, електронну аксіографію, артроскопічну діагностику і ряд інших [268, 269, 270, 271, 272]. Однак багато з них недоступні для більшості стоматологічних установ, для інших необхідна підготовка фахівців, які удосконалюються у вузькому колі стоматологічної патології.

Значною мірою актуальність проблеми лікування досліджуваного контингенту пацієнтів обумовлена відсутністю чітких уявлень про патогенез окремих видів дисфункцій СНЩС, що пояснює різноманіття методів лікарських дій, що застосовуються.

Провідні напрямки в лікуванні пацієнтів із дисфункціями СНЩС можна розділити на три категорії: консервативні (медикаментозні і немедикаментозні), хірургічні та комбіновані методи [24, 79, 286, 287, 288, 289, 290, 291, 292].

Консервативна терапія полягає у використанні анальгетиків і протизапальних лікарських засобів, застосування фізіотерапії, лікування за допомогою шин (сплінт-терапія) [297, 298, 299, 300, 301, 302, 303, 304].

Важливу роль у консервативній терапії дисфункцій СНЩС для усунення суперконтактів відводять вибіркового пришліфовуванню зубів, усунення дефектів зубних рядів [13 та інші], що зазвичай надає короткочасний ефект.

Головними засобами сплінт-терапії є оклюзійні шини або капи (роз'єднуючі, стабілізуючі, релаксуючі, репозиційні та інші).

Адаптація до шин - тривалий і дуже неприємний для пацієнта процес, пов'язаний із дискомфортом, який він відчуває при постійному або епізодичному носінні шини, і змінами тонуусу жувальних м'язів.

При цьому перераховані види шин недостатньо ефективні при лікуванні больового симптому при компресійно-дислокаційної дисфункції СНЩС у зв'язку з тим, що не враховується ступінь компресії в одному з суглобів і ступень дислокації суглобової головки в іншому [322, 323, 324].

Постійне використання пацієнтом ортопедичних конструкцій може приводити до змін в тканинах пародонта, слизовій оболонці рота, значного погіршення гігієни порожнини рота [325, 326, 327].

Хірургічне лікування здійснюється міні-інвазивними методами, які включають в себе артроцентрез і артроскопію або відкритий хірургічний доступ до компонентів СНЩС. Однак, при використанні навіть сучасних методів хірургічного лікування патології СНЩС можливі помилки і ускладнення під час операції через складну топографо-анатомічну будову привушно-жувальної та глибокої ділянки обличчя. Найбільш небезпечним з ускладнень є пошкодження гілок лицевого нерва [323, 329, 330, 338].

Фізіотерапевтичне лікування включає електрофорез, діадінамоелектрофорез (із анестетиками, гормонами), лазерну й магнітотерапію, через шкірну електро-нейростимуляцію, голкорексфлексотерапію, КВЧ-терапію, транскраніальну електро-міостимуляцію і магнітотерапію в поєднанні з лазерним впливом [10, 339, 340, 341, 342]. Позитивний ефект для усунення артралгії дають компреси з 25% розчином димексиду і 2% розчином лідокаїну [343, 344], гідравлічний пресинг [345, 346, 347]. У загальному комплексі лікування дисфункції СНЩС з больовим симптомом надають особливого значення мануальному вправлянню диска, аутогенному тренуванню, лікувальній фізкультурі,

аутомасажу жувальних м'язів, м'язів шиї і плечового поясу [348, 349, 350, 351, 352, 353, 354].

Однак проблема диференційованого підходу у виборі діагностичних критеріїв для встановлення діагнозу компресійно-дислокаційної дисфункції СНЩС, методи відновлення нормального функціонування системи жувальних м'язів, правого і лівого скронево-нижньощелепних суглобів з використанням мінімально-оптимальної кількості засобів лікування і правильного їх підбору в умовах будь якого лікувального закладу є актуальною й представляє значний науковий та прикладний інтерес.

З урахуванням вищевикладеного метою нашого дослідження стало підвищення ефективності діагностики і методів патогенетичного лікування м'язово-суглобової компресійно-дислокаційної дисфункції скронево-нижньощелепних суглобів, обґрунтованих аналізом клінічних проявів і результатів променевих та функціональних досліджень жувального м'язово-суглобового комплексу.

Для досягнення поставленої мети визначені такі задачі:

1. Вивчити частоту звернень пацієнтів із м'язово-суглобовою компресійно-дислокаційною дисфункцією скронево-нижньощелепних суглобів серед інших видів дисфункціональних станів СНЩС.
2. Провести аналіз клінічних проявів м'язово-суглобової компресійно-дислокаційної дисфункції скронево-нижньощелепних суглобів.
3. Вивчити результати електроміографії власне жувальних і скроневих м'язів у здорових людей та у пацієнтів із м'язово-суглобовою компресійно-дислокаційною дисфункцією скронево-нижньощелепних суглобів різних ступенів тяжкості.
4. Проаналізувати результати ультразвукових, променевих та магнітно-резонансних досліджень СНЩС у пацієнтів із м'язово-суглобовою компресійно-дислокаційною дисфункцією скронево-нижньощелепних суглобів різних ступенів тяжкості.

5. Запропонувати гіпотезу патогенезу м'язово-суглобової компресійно-дислокаційної дисфункції скронево-нижньощелепних суглобів на підставі результатів клінічних, променевих та функціональних досліджень жувального м'язово-суглобового комплексу.
6. Розробити тактику лікування пацієнтів із м'язово-суглобовою компресійно-дислокаційною дисфункцією скронево-нижньощелепних суглобів різних ступенів тяжкості з урахуванням особливостей її патогенезу й упровадити в практику охорони здоров'я.

При загальновідомих даних про поширеність дисфункціональних станів СНЩС тільки в невеликому числі публікацій відображені їх окремі види [12]. Нами з'ясовано, що серед 4846 пацієнтів, які звернулися до ортопедичного і хірургічного відділень ПОКСП за останні 4 роки, у 42,67% з них діагностовано оклюзійну дисфункцію, у 33,68% - компресійно-дислокаційну, тобто майже у кожного третього відвідувача спостерігається цей вид дисфункції.

Для вирішення поставлених задач нами проведено комплексне обстеження і лікування 115 пацієнтів з компресійно-дислокаційною дисфункцією СНЩС віком від 19 до 45 років, що не мали ортопедичної патології. Більшість з обстежених пацієнтів були жінки (81,74%), при цьому на вік 31 – 40 років припадало 45,22% з них. З метою диференційної діагностики в наукове дослідження включено 29 пацієнтів із гіпермобільністю суглобових головок та 12 пацієнтів із м'язово-суглобовою контрактурою СНЩС. Інтактну групу склали 14 здорових осіб однакової статури і ваги з різницею $\pm 2,2$ кг з фізіологічним прикусом у віці 24 – 36 років.

Аналіз клінічних проявів м'язово-суглобової компресійно-дислокаційної дисфункції СНЩС, результатів параклінічних досліджень (ВАШ, сіалометрії), даних електроміографії власне жувальних і скроневих м'язів та променевих досліджень СНЩС дозволив виділити ступені тяжкості

захворювання: легку (спостерігалась у 47 обстежених (40,87%)); середню – (у 42 осіб (36,52%)) і важку – (у 26 пацієнтів (22,61%)).

Провідними суб'єктивними клінічними проявами м'язово-суглобової компресійно-дислокаційної дисфункції СНЩС легкого ступеня було відчуття дискомфорту і наявності чужорідного тіла в одному з СНЩС при відкриванні рота, жуванні, розмові. Відкривання рота в усіх обстежуваних було не утруднене (в межах 4,3 - 5,2 см). При відкриванні рота у 13 осіб візуально визначалася помірна девіація нижньої щелепи в бік больового симптому, у решти пацієнтів девіацію можна було визначити тільки після декількох відкривально-закривальних рухів нижньої щелепи. При зімкнутих зубах у 6 пацієнтів визначався зсув нижньої міжрізцевої лінії по відношенню до верхньої на 0,5 - 1 мм, у решти вони збігалися. При оцінюванні стану зубних рядів у всіх пацієнтів відмічений фізіологічний прикус, у 5 - дефекти зубних рядів на нижній щелепі були заповнені мостоподібними протезами, у 15 осіб були запломбовані окремі зуби, у 5 зуби мали несановані каріозні порожнини.

При огляді порожнини рота в усіх пацієнтів визначалася достатня кількість ротової рідини. При сіалометрії зниження загальної секреції слинними залозами не визначалося і вона становила $4,01 \pm 0,13$ мл за 10 хвилин дослідження (у здорових - $4,11 \pm 0,04$ мл). Секреція привушних залоз була в межах $2,02 \pm 0,60$ мл (у здорових - $2,04 \pm 0,61$ мл).

Пальпація скроневих і медіальних крилоподібних м'язів у всіх пацієнтів була безболісною, у 15 осіб пальпація власне жувальних м'язів в середніх відділах і латеральних крилоподібних м'язів на стороні суглоба з больовим симптомом була болючою. Згідно зі шкалою ВАШ у пацієнтів з легким ступенем захворювання больовий міофасціальний симптом був помірним і відповідав $4,625 \pm 0,10$ балів.

Пальпація ділянок СНЩС (точніше, суглобових головок) при закритому роті як на боці больового симптому, так і на протилежному зазвичай не викликала болючості. Розташування суглобових головок було в

межах анатомічної норми. При максимально відкритому роті пальпація ділянки СНЩС на боці больового симптому в усіх пацієнтів викликала біль, неприємні відчуття стискання, суглобова головка при цьому була зміщена дозад, дещо втоплена. У 15 пацієнтів визначалися звуки шурхоту в суглобі. На протилежному боці суглобова голівка пальпувалася добре за рахунок висунення допереду, її пальпація була безболісною.

Усі пацієнти із середнім ступенем тяжкості МС КДД СНЩС зазвичай скаржилися на дискомфорт і біль різної інтенсивності в області одного з СНЩС (у 28 справа, у 14 - зліва), що впливало на повноцінне жування і прийом їжі, біль в привушно-жувальній ділянці, в області зовнішнього слухового проходу (зі слів пацієнтів - біль у вусі) з одного боку, яка іррадіювала в щічну, скроневу, лобову ділянки, періодичний головний біль. Під час рухів нижньої щелепи у 23 пацієнтів виникало клацання в СНЩС, протилежному суглобу з больовим симптомом. 13 пацієнтів відмічали періодичну сухість в порожнині рота.

При візуальній оцінці симетричності обличчя, вона виявлена тільки у 14 пацієнтів (33,33%). Асиметрія спостерігалася за рахунок сплюснення нижньої третини привушно-жувальної та щічної ділянок на боці больового симптому. Зі ступенем вираженості зовнішньої асиметрії обличчя при зімкнутих зубах зазначався зсув нижньої міжрізцевої лінії в бік больового симптому від 0,5 до 2,3 мм.

При відкриванні рота в усіх пацієнтів мала місце різного ступеня девіація нижньої щелепи в бік суглоба, що турбував. У 11 осіб виявлено зменшення амплітуди відкривання рота.

В усіх пацієнтів прикус був фізіологічним, у 16 осіб зубні ряди були інтактними, у решти – з ортопедичним усуненими дефектами зубів і зубних рядів.

При огляді порожнини рота у 36 пацієнтів (85,71%) виявлялися суперконтакти зубів жувальної групи на стороні суглоба з больовим симптомом. На протилежному боці контакти жувальних поверхонь зубів

досягалися тільки при довільному стисненні щелеп на цій стороні. У 18 пацієнтів (42,85%) були відсутні нижні треті моляри на боці больового симптому. У більшості з цих пацієнтів вони не прорізувалися, у решти - були видалені в зв'язку з їх дистопією або ретенцією.

Пальпацією власне жувальних м'язів виявлено, що у 23 пацієнтів їх м'язова маса була неоднаковою: на боці больових відчуттів вона була меншою, на протилежній – більшою. Подібне явище стосувалося і скроневих м'язів. М'язову асиметрію можна пояснити однобічним жуванням в більшій мірі тією стороною, де був відсутній м'язово-суглобовий біль. Рухи нижньої щелепи супроводжувалися неприємними тягнучими відчуттями в ділянках скроневих і власне жувальних м'язів на боці суглоба, що турбував.

Пальпація ділянки цього суглоба у 28 осіб була болючою, у решти 14 пацієнтів виражених больових симптомів не було, але при цьому в усіх обстежуваних рухи суглобової головки на цьому боці були мало відчутні. Пальпація симетричного суглоба була безболісною, але при відкриванні рота визначалося значне зміщення суглобової головки нижньої щелепи цього суглоба під основу виличної дуги, що супроводжувалося у 22 пацієнтів звуками хрускоту. При аускультатії суглобів під час рухів нижньої щелепи у 33 пацієнтів визначалися шумові явища з обох боків.

Пальпація латерального крилоподібного м'яза й нижніх відділів медіального крилоподібного м'яза на боці больового симптому була болючою у більшості пацієнтів (34 чол.), Пальпаторно у 19 пацієнтів (45,24%) визначалася наявність болючих м'язових ущільнень веретеноподібної або округлої форми розмірами від 3 до 7 мм у напружених власне жувальних м'язах на стороні компресії, зазвичай у середніх їх відділах (тригерні точки). Ділянки міалгічних тригерних зон були більш болючі, ніж в ділянці СНЩС.

Згідно зі шкалою ВАШ у пацієнтів із середнім ступенем тяжкості компресійно-дислокаційної дисфункції СНЩС м'язово-суглобовий больовий симптом відповідав $6,65 \pm 0,24$ балам (сильний).

Проведена 17 пацієнтам із середнім ступенем тяжкості м'язово-суглобової компресійно-дислокаційної дисфункції СНЩС сіалометрія виявила, що кількість ротової рідини за 10 хв. дослідження склала $3,38 \pm 0,17$ мл, паротидного секрету - $1,94 \pm 0,03$ мл.

Усі пацієнти із важким ступенем МС КДД СНЩС (26 осіб: 21 жінка, 5 чоловіків) поряд зі скаргами на дискомфорт і виражений постійний біль в привушно-жувальній ділянці і ділянці одного із СНЩС (у 17 справа, у 9 - зліва), що впливало на повноцінне жування і прийом їжі, відмічали біль в лобовій і скроневій ділянках, біль в області зовнішнього слухового проходу, закладеність і порушення слуху на боці більового симптому. 12 пацієнтів визначали іррадіюючий біль в зубах верхньої і нижньої щелеп, у твердому піднебінні, пульсуючий головний біль, порушення нічного сну, сухість в порожнині рота. Під час жування й відкривання рота 17 пацієнтів визначали хрускіт в обох СНЩС, періодичне обмеження відкривання рота. Під час поворотів голови, жуванні, ковтанні, розмові у більшості пацієнтів біль в області одного з суглобів і жувальних м'язах посилювався. Описуючи характер болів, пацієнти визначали, що вони були тягнучими, стріляючими, давлючими, пекучими. У частини пацієнтів (12%) при болях в нижніх відділах жувальних м'язів мав місце біль в ділянці потилиці, явища обмеження бічних рухів голови, напруги грудино-ключично-соскоподібних м'язів.

Серед 26 пацієнтів, що спостерігалися нами із важким ступенем компресійно-дислокаційної м'язово-суглобової дисфункції СНЩС, у 9 осіб (8 жінок і один чоловік) поряд з описаними явищами дисфункції і міалгії спостерігався помірно виражений парез лицевого нерва. При огляді звертала на себе увагу наявність асиметрії обличчя за рахунок опущення кута рота з одного боку і поява симптому Белла при закриванні очей. Симптом «вітрила» був мало вираженим.

При візуальній оцінці ідентичність правої і лівої половин обличчя серед інших 17 пацієнтів у 11 з них визначалася незначна асиметрія за

рахунок сплюснення нижньої третини щічної і привушно-жувальної ділянок на боці больового симптому.

Пальпаторно визначалася асиметрія м'язової маси скроневих і власне жувальних м'язів у 19 осіб: у 11 з них маса скроневих м'язів була менша, ніж на боці больового симптому (боці компресії).

Пальпаторно у 23 пацієнтів (88,4%) визначалася наявність болючих м'язових ущільнень веретеноподібної або округлої форми розмірами від 4 мм до 1,2 см в напружених власне жувальних м'язах, зазвичай у їх середніх відділах (у 15 пацієнтів), і в нижніх відділах передніх головок скроневих м'язів (у 8 осіб).

Пальпація скронево-нижньощелепних суглобів у 19 пацієнтів була болючою з обох сторін, але в більшій мірі на боці явищ компресії, у 7 осіб пальпація суглобів була болючою тільки на стороні больового симптому.

В усіх пацієнтів при пальпації визначався біль у ділянці потилиці, м'язах шиї, явища обмеження бічних рухів голови, біль у верхніх відділах грудино-ключично-соскоподібного м'яза на стороні компресійного больового симптому.

Згідно зі шкалою ВАШ у пацієнтів з важким ступенем компресійно-дислокаційної дисфункції СНЩС м'язово-суглобовий больовий симптом відповідав $8,45 \pm 0,16$ балів (дуже сильний).

Відкривання рота у 11 пацієнтів (в тому числі у 9 з явищами парезу лицевого нерва) було в межах фізіологічної норми, у 15 - виявлено зменшення величини відкривання рота до 3 - 3,5 см. При відкриванні рота в усіх пацієнтів визначалася девіація нижньої щелепи в бік суглоба, що турбував.

При відкриванні рота в усіх обстежуваних рухи суглобової головки на цій стороні були мало відчутні. Пальпація симетричного суглоба виявляла значне виходження суглобової головки нижньої щелепи під основу виличної дуги. У 17 пацієнтів при відкриванні рота визначався хрускіт в обох суглобах, у 9 – тільки на

боці дислокації суглобової головки. При аускультативній суглобів під час рухів нижньої щелепи в усіх пацієнтів визначалися шумові явища по обидва боки.

При огляді порожнини рота у 23 пацієнтів виявлялися суперконтакти групи жувальних зубів на стороні суглоба з больовими явищами. На протилежному боці контакти жувальних поверхонь зубів досягалися тільки при довільному стисканні щелеп на цій стороні. У 12 пацієнтів були відсутні нижні треті моляри з обох сторін.

Із ступенем вираженості зовнішньої асиметрії обличчя при зімкнутих зубах у 8 осіб визначалося зміщення нижньої міжрізцевої лінії в сторону больового симптому від 0,5 до 3 мм, при відкриванні рота визначалося значне зміщення нижньої щелепи в бік суглоба з явищами компресії.

В усіх 26 пацієнтів прикус був фізіологічним, у 12 осіб зубні ряди були інтактними, у решти - з відновленими частковими дефектами зубів і зубних рядів.

У пацієнтів з важким ступенем МС КДД СНЩС загальна і паротидна секреція була достовірно ($P < 0,05$) зниженою - $2,80 \pm 0,44$ мл і $1,5 \pm 0,15$ мл відповідно. Зниження функції привушних слинних залоз, а звідси і загальної секреції, у пацієнтів з дисфункцією СНЩС і вираженим ступенем міалгії, часто супроводжується утрудненням мови, порушеннями смаку, що посилює їх страждання.

Візуальний аналіз результатів електроміографії власне жувальних м'язів, що була проведена 16 пацієнтам з легким ступенем проявів м'язово-суглобової компресійно-дислокаційної дисфункції СНЩС, у 12 з них виявив незначну асиметрію їх біоелектричної активності як під час жування, так і при стисканні зубів. У 4 осіб візуально визначалася різниця в графічних записах міограм симетричних жувальних і скроневих м'язів при досліджуваних функціональних пробах. На стороні больового симптому (компресії) біоелектрична активність м'язових волокон була менш вираженою, ніж на стороні дислокації суглобової головки. Цифрова розшифровка міограм не визначила виражених розбіжностей

у функціональних характеристиках м'язів як на стороні больового симптому, так і на протилежній.

В усіх пацієнтів з середнім і важким ступенем МС КДД СНЩС електроміограми правих і лівих жувальних та скроневих м'язів відрізнялися від міограмм у пацієнтів контрольної групи візуально асиметрією і за величинами графічного запису їх біоелектричної активності. Основною рисою графічних записів функціональних властивостей досліджуваних м'язів є превалювання максимальних показників їх біоелектричної активності на боці суглоба з дислокацією суглобової головки нижньої щелепи в порівнянні з суглобом, що знаходився в стані компресії як в періодах стискання зубів, так і довільного жування. При цьому міограми на боці суглобової головки з явищами дислокації за своїми характеристиками відрізняються значно меншими розмірами амплітуд в порівнянні з нормою. Тобто у пацієнтів цих груп мають місце порушення в м'язово-суглобовому комплексі з обох сторін, що підтверджується результатами цифрової обробки графічних записів.

УЗД СНЩС у пацієнтів з МС КДД різного ступеня тяжкості очікуваних нами виражених порушень в м'якотканинних компонентах і їх взаємовідносин в СНЩС не виявило.

На прицільних рентгенограмах СНЩС при закритому роті у більшості пацієнтів визначалося достовірне звуження суглобової щілини в задніх і задньо-верхніх відділах суглоба на боці больових явищ (компресії) і її розширення в задніх і верхніх відділах симетричного. При відкритому роті на рентгенограмах СНЩС суглобова головка нижньої щелепи на боці компресії зазвичай перебувала на задньому схилі суглобового горбка не доходячи до його вершини, а на протилежному боці - у вершини горбка (у пацієнтів з легким ступенем дисфункції) або значно виходила за її межі наперед у пацієнтів із середнім і тяжким ступенем захворювання.

Комп'ютерна томографія суглобів визначила ідентичні з результатами зонографії характеристики взаємовідношень кісткових компонентів СНЩС досліджуваних груп пацієнтів.

Магніто-резонансне дослідження СНЩС визначило, що при закритому роті у пацієнтів з КДД має місце зміщення суглобового диска суглоба, що знаходиться в стані компресії, наперед, а суглоба з явищами дислокації - до дистального відділу суглобової головки. При функціональних пробах диск мобільного суглоба зміщується разом з головкою вперед, диск малорухомого суглоба майже не змінює свого положення. Результати МРТ відповідали результатам ультразвукових досліджень СНЩС у пацієнтів з МС КДД СНЩС.

Аналіз результатів клінічних та параклінічних обстежень дозволив висловити гіпотезу механізму розвитку МС КДД СНЩС. На тлі неадекватно-надмірного відкривання рота відбувається асиметричне перерозтягнення суглобової капсули, рефлекторне, спочатку короткочасне, а згодом тривале асиметричне підвищення скорочувальної функції жувального, медіального і латерального крилоподібних і, що дуже важливо, скроневого м'язів. Їх одnobічний гіпертонус викликає неконтрольовані зміщення нижньої щелепи; зміщення суглобового диска в суглобі на цій стороні наперед і компресію ззаду у відповідному зчленуванні, здавлення суглобовою головкою великої мережі нервових волокон і судин, розташованих тут. Напружено-деформований стан в цьому суглобі призводить до появи в ньому симптомів компресійного болю, болів в області вуха, головних болів. При цьому, за даними прицільної рентгенографії СНЩС, МРТ та УЗД, визначається зміщення, здавлення або обмеження рухів диску протилежного суглоба, дислокація суглобової головки за межі вершини суглобового горбка наперед, що можна кваліфікувати як її неповний вивих або анатомо-функціональну нестабільність в роботі цього суглоба з досить вираженою симптоматикою. Виникнення грубих внутрішньосуглобових шумів можна пояснити порушенням опорної функції суглобових поверхонь, невластивими суглобу зміщеннями головок нижньої щелепи за рахунок дискоординації роботи жувальних м'язів і неадекватних переміщень суглобових дисків та грубого тертя контактуючих поверхонь суглобів.

Гіпертонус жувальних і скроневих м'язів на боці больового симптому (компресії) являється основою міалгічних болів у зв'язку з появою в них ділянок підвищеного подразнення в межах окремих напружених пучків і м'язових фасцій, що проявляється наявністю тригерних точок або фокусів. При цьому кожна точка має певну зону відображених болів: вухо, потилиця, скроня, ділянка кивальних м'язів, по ходу вухо-скроневого нерву, ділянки м'язової мускулатури. Таким чином, причина міофасціальних болів і міофасціальних симптомів пов'язана не з морфологічними змінами в СНЩС, а з анатомічними і функціональними розладами, які можуть поєднуватися. Отже, біль в скронево-нижньощелепному суглобі це - симптом, походження якого пов'язане з іритацією рецепторного апарату в області порушених взаємин суглобової головки нижньої щелепи, суглобового диска і суглобової ямки з больовими реакціями жувальної групи м'язів [7]. Постійні больові подразники фіксуються центральною нервовою системою, що призводить до тривалої компресійно-дислокаційної м'язово-суглобової дисфункції та формуванню замкнутого нервово-рефлекторного кола: суглобовий біль - м'язовий спазм – компресія однієї суглобової головки біламінарної зони - дислокація протилежної - біль - м'язовий спазм - біль. У зоні відображених болів можуть також виникати нейровегетативні прояви у вигляді зміни секреції слинними залозами. При цьому, в залежності від ступеня тяжкості, поряд з больовими відчуттями в м'язово-суглобовому комплексі визначаються явища зниження секреції привушними залозами на боці больового симптому, що можна пояснити порушенням нервово-рефлекторних шляхів, які забезпечують регуляцію секреторного процесу і передачу нервових імпульсів з ділянок компресії біламінарної зони, де розташовуються кровоносні судини і нервові волокна.

З урахуванням причинно-наслідкових зв'язків у виникненні суглобового больового симптому і міогенних болів у досліджуваній категорії пацієнтів в плани їх лікування нами, в першу чергу, включалися заходи щодо усунення явищ дислокації суглобової головки в одному суглобі і компресії в

іншому, тобто забезпечувалося правильне анатомічне співвідношення усіх компонентів обох суглобів. При цьому усувалися м'язові гіпертонуси, знімалися явища м'язової дисфункції.

Основним прийомом відновлення анатомічних взаємовідносин компонентів обох СНЩС є мануальна репозиція суглобової головки нижньої щелепи, що знаходиться в стані дислокації, в звичне для неї положення в суглобовій ямці. Суглобова щілина в цьому суглобі зменшується і в той же час суглобова щілина протилежного суглоба розширюється, тобто здійснюється декомпресія і створюються умови для усунення больового симптому.

Для закріплення ефекту декомпресії і механічної релаксації жувальних м'язів нами запропоновано використання протягом 3 - 7 днів, в залежності від ступеня тяжкості дисфункції, гумової смужки-прокладки товщиною 1,5 - 2,5 мм (визначається за різницею розмірів суглобових щілин обох суглобів на зонограммах при закритому роті). Смужка розташовується на жувальних зубах на боці больового симптому і утримується зубами антагоністами впродовж 50 - 60 хвилин вранці і ввечері (деклараційний Патент України на корисну модель № 126149 «Пристрій для лікування компресійного больового симптому при дислокаційно-компресійній дисфункції скронево-нижньощелепного суглобу»). У пацієнтів з важким ступенем дисфункції проводилася сплінт-терапія репонуючою шиною з однобічним підвищенням міжальвеолярної висоти на боці компресійного больового симптому (Патент на корисну модель № 136838).

На ділянку суглоба з больовим симптомом призначався курс лікування турманієвою керамікою за допомогою проектора NM-200 («Метелик») південнокорейської компанії NugaMedical. Поряд з цим для поліпшення кровообігу і функції призначали масаж усіх груп жувальних м'язів і локальну лікувальну фізкультуру. Ці процедури проводилися протягом 7-8 днів. Для локальної лікувальної фізкультури використовували ізотонічні, ізометричні і тонізуючі вправи для усіх груп жувальних м'язів. Медикаментозна терапія у

частини пацієнтів включала втирання в ділянку суглоба з больовим симптомом, скроневих і жувальних м'язів «Гіалгель», прийом ненаркотичного анальгетика «Ібупрофену» по 0,2 г 4 рази на добу протягом 3 - 5 днів.

Пацієнтам з ознаками гіпосіалії призначали прийом «Но-шпа» один раз на добу протягом 10 днів, п'ятикратне введення через кожні 2 дні в привушні залози через гирло протоки 2% розчину натрію бікарбонату, електрофорез «Ніваліна» області привушних і піднижньощелепних залоз № 7 через день. Симптоматичне медикаментозне, фізіотерапевтичне, функціональне лікування проводилося в кожній групі пацієнтів індивідуально в залежності від тяжкості захворювання.

На підставі об'єктивного клінічного обстеження, у 100% пацієнтів із легким ступенем компресійно-дислокаційної дисфункції СНЩС вже через 2 місяця після проведеного лікування визначалась повна відсутність больових явищ і дискомфорту у СНЩС, що турбували раніше, а через 6 місяців, за даними клінічних та параклінічних методів, доведено їх повне одужання.

У пацієнтів із середнім ступенем тяжкості через 6 місяців доведено одужання у 90,91% обстежених. Через 1 рік після завершення курсу лікування усі обстежені скарж на порушення в скронево-нижньощелепних суглобах та жувальних м'язах не пред'являли.

У пацієнтів з важким ступенем компресійно-дислокаційної дисфункції СНЩС через 6 місяців, за даними клінічних та параклінічних методів дослідження, доведено одужання у 83,33% обстежених, через один рік – у 89,47%.

Таким чином, динамічне комплексне лікування пацієнтів із МС КДД СНЩС, що проводилося нами, мало позитивний вплив на анатомічні і функціональні зміни з боку всіх компонентів суглобів, жувальних і м'язів, на секрецію слинних залоз (ліквідація явищ компресії та дислокації суглобових головок, усунення больового, міофасциального і міофасціального симптомів, нормалізація біоелектричної активності скроневих і жувальних

м'язів, підвищення паротидної і загальної секреції) і сприяло ліквідації у більшості пацієнтів дисфункціонального стану в уражених зчленуваннях.

З урахуванням того, що більша кількість спостережуваних нами пацієнтів з середнім та важким ступенем КДД СНЩС (76,47%) без успіху лікувалися у лікарів різного фаху, запропоновані нами і апробовані у лікувальних закладах України критерії діагностики і лікування цього захворювання довели їх ефективність від 75 % до 87% (за даними різних клінік).

Теоретичне і практичне значення проведеної нами роботи по відношенню до описаних клінічних проявів, рентгеноанатомічних, електроміографічних змін, функціональних змін збоку слинних залоз у осіб з МС КДД СНЩС відображає першочергові завдання профілактики глибоких патологічних змін у м'язово-суглобовому комплексі цієї категорії пацієнтів, кількість яких в наш час неухильно зростає.

Виходячи з відомого положення про єдність зубо-щелепної системи та тісний зв'язок СНЩС з вегетативною нервовою системою, проведене нами дослідження є новим фрагментом наукових розробок у цьому напрямку. В зв'язку з цим великого значення набуває обов'язковий комплекс діагностичного обстеження пацієнтів з дисфункціями СНЩС, а також співпраця лікаря невролога і лікаря стоматолога.

Одержані дані наших досліджень свідчать про цілеспрямованість і перспективність вивчення проблеми анатомо-функціонального стану СНЩС по відношенню до пацієнтів, що страждають на МС КДД при умовах дотримання принципів комплексного обстеження та призначення адекватного етіопатогенетичного лікування таких пацієнтів.

ВИСНОВКИ

На основі проведених досліджень у дисертаційній роботі розроблені наукові положення та отримані нові практичні результати патології СНЩС, що часто зустрічається – м'язово-суглобова компресійно-дислокаційної дисфункції, які в сукупності вирішують актуальне наукове завдання в розділах ортопедичної та хірургічної стоматології, ортодонтії щодо теоретико-методологічного обґрунтування сутності захворювання, його діагностичних критеріїв та особливостей лікування. Апробація одержаних наукових результатів, їх використання на практиці лікувально-профілактичними та вищими медичними навчальними закладами, повністю реалізована мета і завдання дослідження дають можливість сформулювати такі висновки та рекомендації.

1. Серед дисфункціональних станів СНЩС м'язово-суглобова компресійно-дислокаційна дисфункція займає друге місце після оклюзійно-артикуляційної і становить 33,68% від загального числа звернень пацієнтів з патологією СНЩС.
2. Провідними початковими проявами МС КДД СНЩС є артралгічні симптоми. До тяжкості захворювання приєднуються явища міалгії, міофасціальна симптоматика і нейровегетативні розлади з боку слинних залоз.
3. Характерною рисою біоелектричної активності власне жувальних і скроневих м'язів у пацієнтів з МС КДД СНЩС є її достовірне зниження на боці суглоба з явищами компресії при середньому ступені тяжкості захворювання і, особливо, при важкому. На боці суглоба з дислокацією суглобової головки визначені менш виражені явища падіння біопотенціалів м'язів, що підтверджує анатомо-функціональну єдність жувального апарату.

4. Результатами ультразвукових, променевих та магніто-резонансних досліджень СНЩС у пацієнтів із м'язово-суглобовою компресійно-дислокаційною дисфункцією скронево-нижньощелепних суглобів доведено їх вирішальне значення в диференціальній діагностиці ступенів тяжкості захворювання, при цьому в умовах амбулаторного прийому для встановлення попереднього діагнозу достатньо оцінки прицільної панорамної рентгенограми суглобів (зонограми) з відкритим та закритим ротом пацієнта.
5. На підставі результатів проведених досліджень сформульована гіпотеза патогенезу м'язово-суглобової компресійно-дислокаційної дисфункції скронево-нижньощелепних суглобів, в основі якої є асиметрія функціональної активності жувального апарату, що призводить до дислокації суглобової головки за межі суглобового горбка з однієї сторони та здавлюванню (компресії) суглобовою головкою біламінарної зони суглоба з іншого боку, що обумовлює класичні симптоми захворювання.
6. Розроблені, апробовані в клініці, впроваджені в практику охорони здоров'я методики патогенетичного лікування пацієнтів з різним ступенем тяжкості МС КДД СНЩС, обов'язковим компонентом якого є встановлення суглобових головок в правильне анатомічне положення, їх утримання за допомогою репонуєчих пристроїв, що підвищують міжальвеолярну висоту на боці суглобу з компресійним симптомом, аутогімнастику і масаж жувальних м'язів, дали можливість отримати позитивний лікувальний ефект у віддалені терміни спостереження у 100% пацієнтів із легким ступенем, у 90,91% з середнім, у 89,47% з важким ступенем компресійно-дислокаційної дисфункції СНЩС.

ПРАКТИЧНІ РЕКОМЕНДАЦІЇ

1. Серед пацієнтів, які звертаються з приводу дискомфорту в області СНЩС, більш ніж у 30% з них діагностується компресійно-дислокаційна дисфункція. Лікар-стоматолог - перша професійна ланка у виявленні цього захворювання.
2. Для ефективної своєчасної діагностики і подальшого оптимального лікування пацієнтів рекомендується, поряд із загальноклінічними методами (опитування, огляд, пальпація), проведення антропометричного дослідження (визначення ступеня відкриття рота, зміщення міжрізцевої лінії, обсягу м'язової маси жувальної мускулатури), електроміографії скроневих і жувальних м'язів, панорамної прицільної зонографії СНЩС з відкритим і закритим ротом пацієнта. Комп'ютерну та магніто-резонансну томографію призначати тільки за необхідності.
3. У тактичний алгоритм лікування пацієнтів з компресійно-дислокаційною дисфункцією СНЩС необхідно включати в першу чергу репозицію суглобових головок у правильне анатомічне положення з наступним їх утриманням за допомогою гумової смужки-прокладки або репонуючої капи на жувальні зуби на стороні компресії.
4. З урахуванням ступеня тяжкості захворювання рекомендується додатково проводити медикаментозну, фізичну и фізіотерапевтичну реабілітацію пацієнтів з залученням хірургів і ортопедів-стоматологів, ортодонтів, неврологів, ЛОР-спеціалістів.

Список використаної літератури

1. Манфредини Д. Височно-нижнечелюстные расстройства. Современные концепции диагностики и лечения / Д. Манфредини (под ред. М. Антоник, А. Будовский, Е. Гельфанд, Д. Конев, В. Ордовский-Танаевский). — М., С.-Пб., Киев, Алматы, Вильнюс, 2013. — 500 с.
2. Доусон П.Е. Функциональная окклюзия: от височно-нижнечелюстного сустава до планирования улыбки / П.Е. Доусон; пер. с англ. (под ред. Д.Б. Конева). — М.: Практическая медицина, 2016. — 592 с.
3. Шемонаев В.И. Височно-нижнечелюстной сустав: некоторые аспекты функциональной анатомии и терапии функциональных расстройств / В.И. Шемонаев, Т.Н. Климова, И.Ю. Пчелин // Вестник Волгогр. ГМУ. 2015. - Выпуск 3 (55). - С. 3–5
4. Mesnay W. Current role of orthodontists in treating temporo-mandibular disorders / W. Mesnay // J Dentofacial Anom Orthod. — 2012. - №15(205). - P. 1 – 26.
5. Вязьмин А.Я. Дисфункция височно-нижнечелюстного сустава и его лечение / А.Я. Вязьмин, Ю.М. Подкорытов, О.В. Ключников // Международный научный журнал «Инновационная наука». — 2015. - № 1 - 2. - С. 242 - 247.
6. Temporomandibular Joint Disorders: A Review of Etiology, Clinical Management, and Tissue Engineering Strategies / M. Murphy, R. MacBarb, M. Wong [et al.] // Int. J. Oral Maxillofac. Implants. — 2013. — Nov-Dec; Vol. 28 (6). — P. 393—414.
7. Егоров П.М. Болевая дисфункция височно-нижнечелюстного сустава / П.М. Егоров, И.С. Карапетян // М.: Медицина, 1986. - 130 с.
8. Международная классификация болезней МКБ-10. // Электронная версия. Электронный ресурс. <http://www.mkb10.com>

9. Peck C. Expanding the taxonomy of the diagnostic criteria for temporomandibular disorders / C. Peck, J. Goulet, F. Lobbezoo // *J. of Oral Rehabilitation*. - 2014. - №1(41). – P. 2 - 23.
10. The effectiveness of physical factors in the treatment of compression-dislocation dysfunction of the temporomandibular joint / O. Rybalov, P. Yatsenko, P. Moskalenko [et al.] // *Georgian medical news*. - 2016. - № 2 (251). – P. 26 – 31.
11. Электромиографические характеристики височных и жевательных мышц у больных компрессионно-дислокационной дисфункцией височно-нижнечелюстных суставов различной степени тяжести / П. И. Яценко, О. В. Рыбалов, О. И. Яценко [и др.] // *Wiadomosci Lekarskie*. – 2018. - том LXXI. - №3. - cz II. - S. 663 – 670.
12. Скренево-нижньощелепні розлади / В.Ф. Макеев, У.Д.Телішевська, В.Я. Шибінський, О.Д.Телішевська та ін. // Львів: Кварт, 2018. 400 с.
13. Шувалов С.М. Заболевания и дисфункциональные нарушения височно-нижнечелюстного сустава у детей и взрослых. Клиника, диагностика, лечение / С.М.Шувалов // Винница: «Книга-Вега»; 2012. - 48 с.
14. Factors associated with temporomandibular disorders pain in adolescents /G. Fernandes, M.K. van Selms, D.A. Gonçalves [et al.] // *J. Oral. Rehabil.* – 2015. – Vol. 42. - № 2. – P. 113 - 119.
15. Оборин Л.Ф. О механизме влияния коллатерального кровообращения головного мозга на развитие атрофических, болевых и других синдромов зубочелюстной системы / Л.Ф. Оборин, М.И. Шмурак // *Российский журнал биомеханики*. –2010. –Т. 14, - № 1. –С. 64–72.
16. Influence of tinnitus on pain severity and quality of life in patients with temporomandibular disorders / P. Calderon, dosSantos, P.B. Hildenberg [et al.] // *J Appl Oral Sci.*- 2012. - Vol. 20. - №2. - P. 170–173.
17. Ронкин К. Взаимосвязь звона в ушах и дисфункции височно-нижнечелюстного сустава / К. Ронкин // *Dental Market*. - 2011. - №2. - С. 77–81.

18. Семкин В.А. Патология височно-нижнечелюстных суставов /В.А. Семкин, Н.А. Рабухина, С.И. Волков // М.: Практическая медицина, 2011. – 168 с.
19. Akinbami B.O. Evaluation of the mechanism and principles of management of temporomandibular joint dislocation. Systematic review of literature and a proposed new classification of temporomandibular joint dislocation / B.O. Akinbami // Head Face Med. – 2011. - № 7. – P. 10 – 15.
20. Качество жизни при синдроме болевой дисфункции височно-нижнечелюстного сустава / Р.Р. Семенов, К.С.Гандылян, К.Г. Каракров [и др.] // Кубанский научный медицинский вестник. – 2012. - № 2 (131). – С. 160 – 164.
21. The effects of chronic pain on oral health related quality of life in patients with anterior disc displacement with reduction / U. Karacayli, G. Mumcu, H. Cimilli [et al.] // Community Dent Health. – 2011. - V. 28. - № 3. – P. 211–215.
22. Васильева Л.Ф. Патобиомеханика стоматогностической системы / Л.Ф. Васильева, Г.Д. Вяземская // М.- 2005. - 136 с.
23. Ивасенко П.И. Заболевания височно-нижнечелюстного сустава /П.И. Ивасенко, Р.К. Савченко, М.И. Мискевич [и др.] // М.: Медицинская книга, 2009. — 116 с.
24. Брега И.Н. Комплексный подход в лечении и реабилитации больных с миофасциальным болевым синдромом лица / И.Н. Брега, Б.М. Доронин, А.В. Адоньева // Бюллетень сибирской медицины. - 2010. - № 4. – С. 28 – 34.
25. Черкашин С.І. Захворювання скронево-нижньощелепного суглоба: клініка, діагностика, лікування / С.І. Черкашин // Тернопіль. ТДМУ - «Укрмедкнига». - 2014. – 147 с.
26. Сысолятин П.Г. Классификация заболеваний и повреждений височно-нижнечелюстного сустава / П.Г. Сысолятин, А.А. Ильин, А.П. Дергилев // М.: Медицинская книга, 2000. – 79 с.
27. Хватова В.А. Клиническая гнатология / В.А. Хватова // М.: Медицина, 2005. — 296 с.

28. Яценко П.І. Медико-статистична характеристика частоти та видів дисфункціональних станів скронево-нижньощелепного суглоба / П.І. Яценко, В.М. Новіков, О.С. Іваницька, О.І. Яценко, О.В. Рыбалов // *Експериментальна та клінічна стоматологія*. 2018. № 2 (3). – С. 43 – 44.
29. Яценко П.І. Види дисфункціональних станів скронево-нижньощепного суглобу за етіологією та особливостями їх патогенезу (Огляд літератури) / П.І. Яценко // *Актуальні проблеми сучасної медицини. Вісник Української медичної стоматологічної академії*.- 2018. – Т.18. – Вип. 3(63). - С. 335 – 340
30. Яценко П.И. Болевой симптом при компрессионно-дислокационной дисфункции височно-нижнечелюстного сустава / П.И. Яценко, О.И. Яценко, Е.С. Иваницкая // *Матер. Третій міжрегіональної н.-практич. конф. «Стоматологія Придніпровья»*. – Днепропетровськ - Запоріжжя, 2015.- С.154-155.
31. Liddell A. Temporomandibular joint dislocation / A. Liddell, D.E. Perez // *Oral Maxillofac Surg Clin North Am*. – 2015. – V. – 27. – P. 125 - 136.
32. Incidence of abnormalities in temporomandibular joints in a population of 1,100 urban and rural patients lacking teeth and other parafunctions in 2003-2008. An international problem / M. Michalak, M. Paulo, A. Bozyk [et al.] *Ann Agric Environ Med*. – 2013. – V. 20. – P. 86-90.
33. The research diagnostic criteria for temporomandibular disorders, V: methods used to establish and validate revised Axis I diagnostic algorithms / E.L.Schiffman, R. Ohrbach, Truelove E.L.[et al.] // *J Orofac Pain*. - . 2010. - Vol. 24. - № 1. – P. 63 – 78.
34. Raman P. Physiologic neuromuscular dental paradigm for the diagnosis and treatment of temporomandibular disorders / P. Raman // *J. Calif. Dent. Assoc*. – 2014. – Vol. 42. - № 8. – P. 563 - 571.
35. Аветиков Д.С. Обоснование необходимости комплексного обследования женщин с синдромом болевой дисфункции височно-нижнечелюстного сустава / Д.С.Аветиков, О.В. Рыбалов, Е.С.Иваницкая, И.А.Иваницкий // *The*

European Scientific and Practical Congress. - Vol. 2 «Global Scientific Unity 2014». – Prague, 2014. - S. 54-59.

36. The research diagnostic criteria for temporomandibular disorders. I: overview and methodology for assessment of validity / E.L. Schiffman, E.L. Truelove, R. Ohrbach [et al.] // J. Orofac. Pain. – 2010. – Vol. 24. – P. 7 – 24.

37. Насибуллина А. Х. Взаимосвязь синдрома болевой дисфункции височно-нижнечелюстного сустава и психологического статуса пациентов / Насибуллина А. Х., Галиев Р. Г. // Матер. XXIV Междунар. симпозиума «Инновационные технологии в стоматологии», Омск: Издательский центр КАН, 2017. – С. 343 - 344.

38. Анатомические предпосылки синдрома Костена / И.В. Гайворонский, И.В. Войтяцкая, А.К. Иорданишвили [и др.] // Курский научно-практический вестник "Человек и его здоровье" - 2014. - № 1. – С. 24– 28.

39. Хамов М.Р. Роль височно-нижнечелюстного сустава в общем биомеханическом балансе / М.Р. Хамов, М.И. Тимофеева // Russian Journal of Biomechanics. - 1999. – № 2. - С. 2 – 3.

40. Жулев Е.Н. Топографическая анатомия головок нижней челюсти у пациентов с мышечно-суставной дисфункцией височно-нижнечелюстного сустава и аномалиями прикуса / Е.Н. Жулев, О.А. Ершов, О.А. Ершова // Вятский медицинский вестник. – 2017. - № 3(55). - С. 96 - 99.

41. Рыбалов О.В. Компрессионно- дислокационная дисфункция височно-нижнечелюстного сустава с явлениями пареза лицевого нерва / О.В. Рыбалов, П.И. Яценко, О.И. Яценко // Ж. Вестник Кыргызской государственной медицинской академии им. И.К. Ахунбаева. – Бишкек, 2017. - № 6. – С. 55 – 58.

42. Forna N. Protetica Dentara (volumul II) / N. Forna, C. DeBaat, L. Lascu [et al.] // București: Ed. Enciclopedică, 2011. - 703 p.

43. Амиг Ж. П. Зубочелюстная система (стоматологическая концепция, остеопатическая концепция) / Ж. П. Амиг // С - Пб: «Невский ракурс», 2013. - 240 с.

44. The relationship between partial disc displacement and mandibular dysplasia in female adolescents / J.J. Shi, F. Zhang, Y.Q. Zhou [et al.] // *Med. Sci. Monit.* – 2010. – Vol. 16. – P. 283–288.
45. Correlation between pain and degenerative bony changes on cone-beam computered tomography images of temporomandibular joints / S. Bae, M. Park, J. Han [et al.] // *Maxillofac. Plast. Recon. Surg.* - 2017. - V. 39. - № 1. - P. 19–25.
46. Reliability and validity of Axis I of the Research Diagnostic Criteria for Temporomandibular Disorders (RDC/TMD) with proposed revisions / J.O. Look, E.L. Schiffman, E.L. Truelove [et al.] // *J Oral Rehabil.* – 2010. - № 10(37). – P. 744 - 759.
47. Пискун Д. В. Распространенность височно-нижнечелюстных расстройств у лиц в возрасте 17-30 лет / Д.В. Пискун, И.В. Токаревич // *Medicine science and education Scientific and informational journal.* - Yerevan,2017. – january. - no. 22. - P.134 - 135.
48. Папазян А.Т. Состояние височно-нижнечелюстных суставов у пациентов с мезиальной окклюзией / А.Т. Папазян, Г.А. Мазманян, Т.А. Барсегян // *Медицинский Вестник Эребуни.* – 2011. –№ 1. – С. 32 – 35.
49. Gui M.S. Temporomandibular disorders in fibromyalgia syndrome: a short-communication / M.S. Gui, M.J. Pimentel, C.M. Rizzatti-Barbosa // *Revista Brasileira de Reumatologia.* – 2015. - № 2(55). – P. 189 - 194.
50. Mandibular manipulation technique followed by exercise therapy and occlusal splint for treatment of acute anterior TMJ disk displacement without reduction / S. Fan, B. Cai, Z.Y. Fang [et al.] // *Shanghai Kou Qiang Yi Xue.* – 2016. - Vol. 25.- № 5. – P. 570 - 573.
51. Relative contributions of occlusion, maximum bite force, and chewing cycle kinematics to masticatory performance / C.R. Lepley, G.S. Throckmorton, R. F. Ceen [et al.] // *Am. J. of Orthodontics and Dentofacial Orthopedics.* - 2011.- Vol. 139. - № 5. - P. 606 – 613.

52. Солдатова Л.Н. Возрастные особенности патологии височно-нижнечелюстного сустава и жевательных мышц и их лечение: Автореф. дис. ...канд. мед. наук / Л. Н. Солдатова // С-Пб., 2011. - 24 с.
53. Ишмурзин П.В. Лечение дистальной окклюзии зубных рядов, сочетанной с дисфункцией височно-нижнечелюстного сустава / П.В. Ишмурзин, М.А. Данилова // Проблемы стоматологии [Actual problems of stomatology]. -2012. - № 1. - С.70 – 75.
54. Макеев В.Ф. Сучасні погляди на етіологію і патогенез дисфункцій скронево-нижньощелепних суглобів. Огляд літератури / В.Ф. Макеев, Ю.О. Риберт, Н.С. Магера // Новини стоматології. — 2014. — № 1. — С. 14—18.
55. Carlsson G.E. Occlusion and temporomandibular disorders: past and present opinions on management / G.E. Carlsson // JPPA. – 2013. - V.1. - № 2. – P. 81 – 86.
56. Comparison of joint pain in patients diagnosed with and without articular disc displacement without reduction based on the reserch diagnostic criteria for temporomandibular disorder / M. Fujiwara, K. Honda, Y. Hasegaea [et al.] // Oral. Maxillofac. Surg. - 2013. - V. 116. - №.1. - P. 9 – 15.
57. Шиленко Д.Р. Лікування комбінованої дисфункції скронево-нижньощелепного суглоба із застосуванням накусної пластинки за ASSELMeyer / Д.Р. Шиленко, А.В.Марченко, Т.Ю. Ейхгорн // Світ медицини та біології. – 2012. - №3. – С.115 – 119.
58. Изменения структурных элементов височно-нижнечелюстного сустава при дистальной окклюзии / А.А. Коробкеев, Д.А. Доменюк, Э.Г. Ведешина [и др.] // Медицинский вестник Северного Кавказа. - 2017. - Т. 12. № 1. - С.72 - 76.
59. Scerbatiuc D. Utilizarea capelor ocluzale în tratamentul disfuncțiilor articulației temporo-mandibulare / D. Scerbatiuc, G. Iovu // Medicina Stomatologică. – 2015. - № 1(34). - P.13 – 23.
60. Новіков В.М. Кореляційні зв'язки між м'язово-суглобовою дисфункцією СНЩС та оклюзійними порушеннями при різних видах прикусів / В.М.

Новіков, Ю.С. Лунькова // Проблеми екології та медицини. — 2011. — № 3-4(15). — С. 120 - 122.

61. Accuracy of infrared thermography of the masticatory muscles for the diagnosis of myogenous temporomandibular disorder / A.V. Dibai Filho, A.C. Packer, A.C. Costa [et al.] // Manipulative Physiol. Ther. - 2013. - № 4(36). - P. 245 - 252.

62. Diagnosis of temporomandibular joint disorders: indication of imaging exams / L.A. Ferreira, E. Grossmann, E. Januzzi [et al.] // Braz. J. Otorhinolaryngol. - 2016. - V. 3(82). - P. 341 - 352.

63. Дисфункція височно-нижнечелюстного сустава при хлыстовой травме / М.К. Ратевосян, Г.В. Хачатурян, Д.А. Тер-Григорян [и др.] // Medicine science and education Scientific and informational journaln, Yerevan. – 2017. - January № 22. - P. 231 – 233.

64. Okeson J.P. Management of Temporomandibular Disorders and Occlusion / J.P. Okeson // St. Louis, Missouri: Mosby, 2003. - 671 p.

65. Глубокая резцовая дизокклюзия: Монография / Д.А. Доменюк, А.А. Коробкеев, Э.Г. Ведешина [и др.]. - Ставрополь: Изд-во СтГМУ, 2016. - 191 с.

66. Чжу Вей Вей. Взаємозв'язок м'язово-суглобової дисфункції та оклюзійних співвідношень після ортодонтичного лікування у пацієнтів з патологією II класу та 2-го підкласів за Енглем / Вей Вей Джу // Новини стоматології. — 2011. — № 2. — С. 84 - 86.

67. Haque S.N. Validity of Pont's analysis in a sample of Bangladeshi orthodontics patients / Sajib Najmul Haque, Alam Mohammad Khursheed // J. Oral Res. - 2017. -№ 2(6). - P. 36 - 38.

68. Cone-beam computed tomography evaluation of Pont's index predictability for Malay population in orthodontics / Alam Mohammad Khursheed, Shahid Fazal, Purnal Kathiravan [et al.] // J. Nat. Sci. Biol. Med. - 2015. - № 6 (Suppl. 1). - P. 113 - 117.

69. Асимметрия размеров и форм суставных головок одна из причин компрессионно-дислокационной дисфункции височно-нижнечелюстного сустава / В.М. Новиков, О.В. Рыбалов, О.И. Яценко, П.И.Яценко // Актуальні проблеми сучасної медицини. - 2017. – Т.17. - № 2 (58). – С.251 – 255.
70. Is oestrogen associated with mandibular condylar resorption? A Systematic review / L.F.P. Nicolielo, R. Jacobs, E. Ali Albdour [et al.] // Int. J. Oral Maxillofac. Surg. – 2017. -Vol.46. - P. 1394 - 1402.
71. Prevalence and association of headaches, temporomandibular joint disorders, and occlusal interferences /M. Troeltzsch, M. Troeltzsch, R. J. Cronin [et al.] //J. Prosthet. Dent. – 2011. – Vol. 105 (6) – P. 410 - 417.
72. Electromyographic indices, orofacial myofunctional status and temporomandibular disorders severity: a correlation study / C.M. De Felicio, C.L. Ferreira, A.P. Medeiros [et al.] // J. of Electromyography and Kinesiology: Official Journal of the International Society of Electrophysiological Kinesiology. – 2012. – Vol. 22, - № 2. – P. 266 – 272.
73. Temporomandibular disorders: a report of 124 patients /R.L. Martins-Junior, A.J. Palma, E.J. Marquardt [et al.] // J. Contemp. Dent. Pract. - 2010.- № 11.- P. 71 - 78.
74. Application of an oral health-related quality of life questionnaire in primary care patients with orofacial pain and temporomandibular disorders / A.Blanco-Aguilera, A. Blanco-Hungría, L. Biedma-Velázquez [et al.] // Med. Oral Patol. Oral Cir. Bucal. – 2014. - V.1. - № 2(19). - P. 127 – 135.
75. Yadav S. A Study on Prevalence of dental attrition and its relation to factors of age, gender and to the signs of TMJ dysfunction / S. Yadav // J Indian Prosthodont. – 2011. - №11. – P. 98 - 105.
76. Рыбалов О.В., Компресійно-дислокаційна дисфункція скронево-нижньощелепного суглоба з проявами больового симптому / О.В. Рыбалов, О.С. Іваницька, О.І. Яценко, П.І. Яценко // Питання експериментальної та клінічної стоматології: Зб. наук. праць. – Вип. 12. – Харків: ХНМУ, 2016. – С. 385-390.

77. Пилипович А.А. Миофасциальный болевой синдром / А.А. Пилипович // Новая аптека. - 2011. - № 9. - С. 68 –72.
78. Жегулович З.Е. Изменение параметров фронтальной группы зубов после релаксации жевательных мышц по результатам цефалометрии / З.Е. Жегулович // Современная медицина: актуальные вопросы: сб. ст. по матер. XIX междунар. науч.-практ. конф. – Новосибирск: СибАК, 2013. - С. 38 - 45.
79. Диагностика и комплексное лечение синдрома болевой дисфункции височно-нижнечелюстного сустава / В. П. Тлустенко, В. П. Потапов, Л. А. Каменева [и др.] // Саратовский научно-медицинский журнал. - 2013. - Т. 9. - № 3. - С. 480 – 484.
80. Оценка состояния мозговой гемодинамики у пациентов с синдромом болевой дисфункции височно-нижнечелюстного сустава / Р.Р. Семенов, К.С. Гандылян, К.Г. Караков [и др.] // Фундаментальные исследования. – 2012. -№ 7. - С.390 - 393.
81. Reneker J. Diagnostic accuracy of clinical tests and signs of temporomandibular joint disorders: a systematic review of the literature / J. Reneker, J. Paz, C. Petrosino, C. Cook // J Orthop Sports Phys Ther. – 2011. - V. 41. – P. 408 - 416.
82. Desai M. J. Myofascial Pain Syndrome: A Treatment Review / M.J. Desai, V. Saini, S. Saini // Pain Ther. - 2013. - № 2. – P. 21 – 36.
83. Болдин А.В. Миофасциальный синдром: от этиологии до терапии (обзор литературы) / А.В. Болдин, М.В. Тардов, Н.Л. Кунельская // Вестник новых медицинских технологий. –2015. - № 1. - Электронный журнал
84. Семенов Р.Р. Клинико-диагностические аспекты патологии височно-нижнечелюстного сустава: автореф. дис. канд. мед. н. 14.01.14 -стоматология 14.01.11-нервные болезни / Р.Р. Семенов // М., 2013. – 26 с.
85. Bron C. Etiology of Myofascial Trigger Points / C. Bron, J.D. Dommerholt // Curr Pain Headache Rep. - 2012. - V.16. - P. 439 – 444.

86. Кляйнрок М. Функциональные нарушения двигательной части жевательного аппарата / М. Кляйнрок [пер. с польск.] // Львов: ГалДент, 2015.-255 с.
87. Рыбалов О.В. Миофасциальная симптоматика у больных мышечно-суставной компрессионно-дислокационной дисфункцией височно-нижнечелюстного сустава / О.В. Рыбалов, П.И. Яценко, О.И. Яценко, Е.С. Иваницкая // Світ медицини та біології. – 2016. - № 2(56). – С. 77 – 80.
88. Akinbami B.O. Evaluation of the mechanism and principles of management of temporomandibular joint dislocation. Systematic review of literature and a proposed new classification of temporomandibular joint dislocation / B.O. Akinbami // Head Face Med. – 2011. - № 7. – P. 1 - 9.
89. The relationship of whiplash injury and temporomandibular disorders: a narrative literature review / E. F. Charles, A. Amiri, J. Jaime, P. Delaney // J. Chiropr Med. – 2009. - V.8. - №4. – P. 171- 186.
90. Функциональное состояние околоушных слюнных желез у пациентов с компрессионно-дислокационной дисфункцией височно-нижнечелюстного сустава / О.В. Рыбалов, Е.С. Иваницкая, П.И. Яценко, О.И. Яценко // Сб. трудов Национального конгресса с междунар. участием «Паринские чтения».- Минск.2016. – С. 141 – 143.
91. The diagnostic role of Saliva / S. Mittal, V. Bansal, S. Garg [etal.] // J Clin Exp Dent. – 2011. - V.3, №4. P. 314 - 320.
92. Гришков М. С. Стомато-неврологические параллели в диагностике и лечении миофасциальной болевой дисфункции лица: дис. канд. мед. наук: 14.01.14 «стоматология» / Гришков Максим Сергеевич. – М., 2010. – 135 с.
93. Подвязников С. О. Краткий взгляд на проблему ксеростомии / С. О. Подвязников // Опухоли головы и шеи. – 2015, - № 1. – С.42 – 44.
94. Рыбалов О.В. Ошибки в диагностике и лечении компрессионно-дислокационной дисфункции височно-нижнечелюстного сустава / О.В. Рыбалов, П.И. Яценко, О.И. Яценко // Материалы Всероссийской научно-практической конференции с международным участием, посвященной 50-

летию стоматологического факультета Дагестанской государственной медицинской академии. - Махачкала, 2015. – С.170-172.

95. Jonathon R. Associatean Osteopathic Manipulative Approachto: Temporomandibular Joint Dysfunction Associate Physician Neuromusculoskeletal Medicine /R. Jonathon, D.O. Kirsch // OMM Marshfield Clinic Stevens Point Center Stevens Point, Wisconsin. – Presentingat WAOPSF all Seminar, Sept. 25-26, 2015. – P. 34 – 38.

96. The Region-Dependent Biphasic Viscoelastic Properties of Human Temporomandibular Joint Discs under Confined Compression / J. Kuo, L. Zhang, T. Васро, Н. Yao // J Biomech. – 2010. -V.43. - № 7. – P. 1316 – 1321.

97. Новиков В. М. Миофациальная симптоматика в клинике компрессионно-дислокационной дисфункции височно-нижнечелюстного сустава / В. М. Новиков, П. И. Яценко, О. В. Рыбалов // Український стоматологічний альманах.- 2017. - № 1. - С. 32 – 36.

98. Значение индивидуальных особенностей анатомического строения височно-нижнечелюстного сустава в возникновении его дисфункциональных заболеваний у взрослых людей различного возраста / А.К.Иорданишвили, А.А. Сериков, Г.А. Рыжак [и др.] // Стоматология. – 2012. –том 13. - № 2. – С. 608 - 619.

99. Новіков В. М. Діагностика детермінованих порушень оклюзії та функціональних структур зубо-щелепної системи у хворих на фоні ревматоїдної патології та їх лікування: дис. док. мед. наук: 14.00.21: «стоматологія» / В. М. Новіков. - Полтава, 2010. - 273 с.

100. Воловар О.С. Діагностика та лікування захворювань скронево-нижньощелепного суглоба на фоні соматичних захворювань / Воловар О. С. // Автореф. дис. доктора мед. наук: 14.01.22-стоматологія. - К.- 2013. – 40 с.

101. Characteristics related to TMJ arthralgia, visualized by magnetic resonance imaging (3,0 T) / A. P. Mantelli Galhardo, E. C. Baracat, C. C. Leitte [et al.] // J. Prosthodont. Res. - 2013. - V. 209. - P. 1 – 6.

102. Vikramjeet Saini. Myofascial Pain Syndrome: A Treatment / Saini Vikramjeet, S. Shawnjeet // Review Pain Ther. - 2013. - Vol. 2. - № 1. - P. 21–36.
103. Патологическая окклюзия и дисфункция височно-нижнечелюстного сустава в патогенезе соматогенного кохлео-вестибулярного синдрома / А. В. Болдин, Л. Г. Агасаров, М. В. Тардов, Н. Л. Кунельская [и др.] // Медицинский алфавит. – 2016. -том 21. - № 3. – С. 60 – 64.
104. Ferendiuk E. Incidence of Otolaryngological Symptoms in Patients with Temporomandibular Joint Dysfunctions / E. Ferendiuk, K. Zajdel, M. Pihut // Hindawi Publishing Corporation Bio Med Research International. - 2014. V. 5. - № 2. – P. 204 – 209.
105. Poveda-Roda R. Differences in clinical variables and risk factors between patients with osteoarthritis and osteoarthrosis of the temporomandibular joint (TMJ) / R. Poveda-Roda, J.V. Bagán, J.M. Sanchís // J.Clin.Exp. Dent. – 2011. - Vol.3. - № 4. – P. 303 - 309.
106. Долгалев А.А. Влияние дисплазии соединительной ткани на возникновение дисфункции височно-нижнечелюстного сустава / А.А. Долгалев, Ю.Н. Уманская // Медицинский вестник Северного Кавказа. - 2013. - Т. 8. - № 4. –С. 65 - 68.
107. Factors related to oral health related quality of life in TMD patients / K. Rener-Sitar, A. Celebić, K. Mehulić, N. Petricević // Coll. Antropol. - 2013. - № 2 (37). - P. 407 - 413.
108. Крошка, Д.В. Временные и графические параметры жевательных движений у субъектов с дисфункцией височно-нижнечелюстного сустава и жевательных мышц / Д. В. Крошка, А.А. Долгалев, Е. А. Брагин // Якутский медицинский журнал – 2016. – № 2. – С. 67 – 69.
109. Particulars of the lateral pterygoid muscles morphology in patients with temporo-mandibular disorder on MRI / A.V. Silin, T.M. Sinitsina, E.I. Semeleva [et al.] // Institut stomatologii (in Russian). - 2015. -№.2. - P. 44 46.

110. Greene C. Managing the care of patients with temporomandibular disorders, a new guideline for care / C. Greene // J Am Dent Assoc. – 2010. - V. 141. - № 9. - P. 1086 - 1088.
111. Kerstein R. Acuratețea clinicianului în interpretare asubiectivă amarcajelor hârtieide articulație / R. Kerstein, J.Radke // Medicina Stomatologică. – 2014. - № 3(32). - P. 87 - 95.
112. Hunter A. Diagnostic imaging for temporomandibular disorders and orofacial pain / A. Hunter, S. Kalathingal // Dent. Clin. N. Am. - 2013. - V. 57. - P. 405 – 418.
113. Механізм виникнення больових симптомів при м'язово-суглобової дисфункції скронево-нижньощелепного суглобу / О.В. Рибалов, О.С. Іваницька, П.І. Яценко, О.І. Яценко // Матеріали міжнародної науково-практичної конференції «Сучасна стоматологія та щелепно-лицева хірургія». – Київ, 2016. – С. 135 – 138.
114. Patologoanatomical characteristics of temporomandibular dysfunction: Where do we stand? / R. Butts, J. Dunning, T. Perreault [et al.] // J. Bodyw. Mov. Ther. - 2017. - V. 21. - №. 3. - P. 534 – 540.
115. Șcerbatiuc D. Utilizarea capelor ocluzale în tratamentul disfuncțiilor articulației temporo-mandibulare / D. Șcerbatiuc, G. Iovu // Medicina Stomatologică. - 2015. - № 1(34), – P. 13 – 23.
116. Fachira A. Procedure for the diagnosis of temporomandibular joint dysfunctions / A. Fachira // Medicina Stomatologică. – 2017. - № 4(45). – P. 20 – 26.
117. Коротких Н.Г. Характеристика морфофункциональных нарушений околоушной слюнной железы при дисфункции височно-нижнечелюстного сустава / Н.Г. Коротких, А.Н. Морозов, В.А. Келейникова, З.Б. Джамбуридзе // Российский стоматологический журнал. - 2013. - №6. – С.28 – 30.
118. Влияние электромиографической активности жевательной мускулатуры на функцию слюнных желез у пациентов с дисфункцией височно-

- нижнечелюстного сустава / Е. Н. Онопа, В. М. Семенюк, К. В. Смирнов [и др.] // Российский стоматологический журнал. - 2003. - № 6. - С. 33–35.
119. Иванов В.В. Влияние зубочелюстной системы на поструральный статус пациента / В.В. Иванов, Н.М. Марков / Мануальная терапия. - 2013. - № 3 (51). – С. 83 – 89.
120. Бугровецкая О.Г. Функциональная анатомия и биомеханика височно-нижнечелюстного сустава / О.Г. Бугровецкая, А.Н. Межов, Е.А.Бугровецкая // Мануальная терапия. - 2011. - № 3 (43). - С. 16 – 23.
121. Shirish M. Ingawalé. Human Musculoskeletal Biomechanics: Biomechanics of the Temporomandibular Joint / Shirish M. Ingawalé, Tarun Goswami // Rijeka, Croatia, 2012. - 244 p. - P. 7 – 182.
122. Силаев А.М. Синдром дисфункции височно-нижнечелюстного сустава в практике врача остеопата. Клинико-диагностические аспекты / А.М. Силаев, С.В. Новосельцев // Мануальная терапия. - 2014. - № 3 (55). – С. 40 - 52.
123. Взаимодействие зубочелюстной системы с другими системами человеческого организма в рамках концепции виртуального физиологического человека / Ю.И. Няшин, А.Н. Еловилова, Я.А. Коркодинов [и др.] // Российский журнал биомеханики. - 2011. - Т. 15. - № 3 (53). – С. 8 – 26.
124. Максимова Е.А. Разработка алгоритма контроля ортопедического стоматологического лечения пациентов с дисфункцией височно-нижнечелюстного сустава и поструральными нарушениями: автореф. дис. канд. мед. наук. / Е.А. Максимова // М., 2014. – 18 с.
125. Бугровецкая Е.А. Постуральное равновесие и окклюзия зубов. Роль нарушений окклюзии в возникновении пострурального дисбаланса при нейростоматологических заболеваниях / Е.А. Бугровецкая // Мануальная терапия. - 2008. - № 2 (30). - С. 40 - 48.
126. Оценка влияния ортодонтических аппаратов для выдвижения нижней челюсти на поструральное равновесие / И.А.Рублева, Д.Ш. Лугуева, А.Б. Слабковская [и др.] // Ортодонтия. – 2011. – № 4. – С. 18–21.

127. Raggi D. Dysfunctional temporomandibular joint and posture / Daniele Raggi // Website: www.posturalmed.com, 2016
128. Булычева Е.А. Доказательства психического генеза гипертонии жевательных мышц / Е.А. Булычева, С.О. Чикунов // Институт стоматологии. – 2011. - № 4. – С. 40 - 42.
129. Relationship between psychological factors and symptoms of TMD in university undergraduate students / A.A. Pesqueira, P.R. Zuim, D.R. Monteiro [et al.] // Acta Odontol Latinoam. - 2010. – Vol. 23. – P.182–187.
130. Фомичёв Е. В. Диагностика и лечение синдрома болевой дисфункции височно-нижнечелюстного сустава / Е.В. Фомичёв, Е.Н. Ярыгин // Вестник ВолгГМУ. - 2015. - № 3 (55). - С.133 - 135.
131. Яценко П.И. Патогенетические аспекты юношеской дисфункции височно-нижнечелюстного сустава / П.И. Яценко, О.Ю. Андриянова, О.В. Рыбалов, О.И. Яценко // Сб-к научн. трудов н-практ конф., «Прошлое, настоящее и будущее детской стоматологии». – Минск, 2019. - С. 134 -138.
132. Новиков В.М. Сравнительная характеристика прицельных рентгенограмм височно-нижнечелюстных суставов при гипермобильности суставных головок, мышечно-суставных контрактурах и компрессионно-дислокационной дисфункции / В.М. Новиков, П.И. Яценко, О.И. Яценко // Сучасні погляди на актуальні питання теоретичної, експериментальної та практичної медицини.- Збірник наукових праць.-Харків 2016.- С.151-153.
133. Роцин Е.М. Диагностика нарушений артикуляции нижней челюсти у больных с дисфункцией височно-нижнечелюстного сустава и их лечение: автореф. дис. канд. мед. наук / Е.М. Роцин // Тверь; 2011. – 24 с.
134. Basat S.O. Assessment of the Relationship Between Clinicophysiological and Magnetic Resonance Imaging Findings of the Temporomandibular Disorder Patients / S.O. Basat, M. Surmeli, O. Demirel // J. Craniofac. Surg. - 2016. - № 8 (27). - P. 1946 - 1950.

135. Sinha V.P. Efficacy of plain radiographs, CT scan, MRI and ultrasonography in temporomandibular joint disorders / V.P. Sinha // National journal of maxillofacial surgery. - 2012. - Vol. 3. - № 1. - P. 2 – 13.
136. Доменюк Д.А. Размерные и топографические особенности элементов височно-нижнечелюстного сустава при мезиальной окклюзии, осложнённой дефектами зубных рядов / Д.А. Доменюк, М.П. Порфириадис, Д.М. Илиджев [и др.] // Кубанский научный медицинский вестник. - 2017. - № 4(24). - С.54 - 64.
137. Яценко П.И. Характер соотношений костных компонентов височно-нижнечелюстных суставов при наличии в одном из них болевого симптома / П.И. Яценко, О.И. Яценко, О.В. Рыбалов // Материалы XXIV Международного юбилейного симпозиума «Инновационные технологии в стоматологии», посвященного 60-летию стоматологического факультета Омского государственного медицинского университета: сб. ст. - отв. ред. Г.И. Скрипкина. – Омск: Издательский центр КАН, 2017. – С. 517 - 519.
138. Diagnosis of simulated condylar bone defects using panoramic radiography, spiral tomography and cone-beam computed tomography: A comparison study / F. Salemi, A. Shokri, H. Mortazavi [and al.] // J. Clin. Exp. Dent. – 2015. - Vol.7. - № 1. – P. 34 - 39.
139. Dmitrienko S.V. Modern classification of dental arches / S.V. Dmitrienko, D.A. Domenyuk, A.G. Karslieva // Archiv euromedica. - 2014. - Vol. 4. - № 2. - P. 14 - 16.
140. Kim K. The incidence of osteoarthritic change on computed tomography of Korean temporomandibular disorder patients diagnosed by RDC/TMD; a retrospective study / K. Kim, A. Wojczyńska, J.Y. Lee // Acta Odontol. Scand. - 2016. - V. 74. - № 5. - P. 337 - 342.
141. Писаревский Ю.Л. Клиническая оценка зубочелюстной системы при дисфункциях височно-нижнечелюстного сустава / Ю.Л. Писаревский, А.Б. Сарафанова, И.Ю. Писаревский [и др.] // ЭНИ Забайкальский медицинский вестник. – 2017. - № 2. - С.112 - 121.

142. Доменюк Д.А. Применение краниометрических и морфологических исследований в оценке структурных элементов височно-нижнечелюстного сустава / Д.А. Доменюк, Э.Г. Ведешина, С.В. Дмитриенко // Кубанский научный медицинский вестник. – 2017. - № 1 (162). - С.33 - 40.
143. Толмачев И.А. Выявление профессиональных ошибок врачей пристомагологической реабилитации пациентов, страдающих заболеваниями височно-нижнечелюстного сустава / И.А. Толмачев, А.К. Иорданишвили, А.А. Сериков // Стоматология. – 2012. – Т.13. - № 2. - С. 597 – 607.
144. Insights of TMJ through advanced imaging / Nishant Gaba, Roma Goswami, Pooja Arora, Krati Jain // International Journal of Biomedical Research. – 2015. – Vol. 6(01). – P. 1 - 7.
145. Rajamani V.R. Comparison of the diagnostic accuracy of CBCT and conventional CT in detecting degenerative osseous changes of the TMJ: A systematic review / V.R. Rajamani, G. Maragathavalli // Journal of Indian Academy of Oral Medicine and Radiology. - 2015. - Vol. 27. - № 1. - P. 81 - 84.
146. Shatrov I.M. Electromyographic evaluation of the response of the chewing and temporal muscles to the load as an indicator of the functional adaptation of the dentoalveolar system / I.M., Shatrov, S.E. Zholudev // Problemy stomatologii - Problems of Dentistry, - 2016. - № 1(12), - P. 103 - 109.
147. Dworkin S.F. Research Diagnostic criteria for Temporomandibular Disorders: current status and future relevance / S.F. Dworkin // J Oral Rehabil. – 2010. - № 10(37). – P. 734 - 743.
148. Бобунов Д.Н. Физикальное обследование пациентов с заболеваниями височно-нижнечелюстного сустава / Д.Н. Бобунов, Е.М. Саморукова, Д.А. Комиссаров [и др.] // Институт стоматологии. – 2017. - № 3. - С. 66 - 68.
149. Применение методов фотограмметрии для диагностирования заболеваний височно-нижнечелюстного сустава / Е.А. Пятанова, С.Г. Конов, В.П. Потапов [и др.] // Проблемы стоматологии (Екатеринбург, УГМУ). – 2017. - т. 13. - № 4. - С.50 - 55.

150. Петросов Ю.А. Диагностика и ортопедическое лечение заболеваний височно-нижнечелюстного сустава: монография / Петросов Ю.А. // Краснодар, 2007. - 304 с.
151. Management of pain in patients with temporomandibular disorder (TMD): Challenges and solutions / A. Gil-Martinez, A. Paris-Aleman, I. Lopez-de-Uralde Villanueva, R. La Touche // J Pain Res. - 2018. – V.16. – P. 571 - 587.
152. Москаленко П.О. Морфо-функціональні порушення при гіпермобільності суглобової головки нижньої щелепи і методи їх корекції: автореф. дисс. канд. мед. наук: спец. 14.01 22 «стоматологія» / П.О. Москаленко. - Полтава, 2012. – 21 с.
153. Factors associated with temporomandibular disorders pain in adolescents / G. Fernandes, M.K. van Selms, D.A. Gonçalves [et al.] // J. Oral. Rehabil. –2015. – № 2 (42). – P. 113 – 119.
154. Salé H. Temporomandibular joints in asymptomatic and symptomatic nonpatient volunteers: a prospective 15-year follow-up clinical and MR imaging study / H. Salé, F. Bryndahl, A. Isberg // Radiology. – 2013. – Vol. 267, - № 1. - P.183 - 194.
155. Мирза А.И. Диагностика и лечение болевого синдрома дисфункции височно-нижнечелюстного сустава : дис. док. мед. наук.: 14.01.22 «стоматология.» / Мирза Александр Иванович. - Полтава, 2002.- 260 с.
156. Ferendiuk E. Incidence of Otolaryngological Symptoms in Patients with Temporomandibular Joint Dysfunctions / E. Ferendiuk, K. Zajdel, M. Pihut // Hindawi Publishing Corporation BioMed Research International. - 2014. - № 5. – P. 174 -178.
157. Долгалев А. А. Современные принципы комплексной диагностики и выбора тактики лечения пациентов с дисфункциями височно-нижнечелюстного сустава / А А. Долгалев, Е. А. Брагин // Ставрополь: Изд-во СтГМА, 2012. — 104 с.

158. Chantaracherd P. Temporomandibular joint disorders' impact on pain, function, and disability / P. Chantaracherd, M.T. John, J.S. Hodges [and al.] // *J Dent Res.* - 2015. – Vol. 94. – P. 79 - 86.
159. Смаглюк Л.В. Структура симптомів дисфункції скронево-нижньощелепного суглоба в залежності від морфо-функціонального стану зубо-щелепної ділянки / Л.В. Смаглюк, Н.М. Трофіменко // *Вісн.Стоматології.* - 2005.- № 2. - С.75 - 77.
160. Durham J. Summary of Royal College of Surgeon' (England) clinical guidelines on management of temporomandibular disorders in primary case / J. Durham // *British Dental Journal.* – 2015. – Vol. 218. – P. 355 - 356.
161. Телішевська У.Д. Диференційна діагностика скронево-нижньощелепних розладів за клінічними та рентгенологічними ознаками: автореф. дис.канд. мед. наук: спец. 14.01.22 «стоматологія» / У.Д. Телішевська. - Львівський НМУ ім. Данила Галицького. - Львів., 2010.-19 с.
162. Ткачук О.Е. Особенности сочетания признаков, выявленных в ходе исследования распространенности внутренних нарушений височно-нижнечелюстного сустава у людей в возрасте от 18 до 22 лет / О.Е. Ткачук, С.П. Сысолятин, Т.Р. Попова // *Матер. Республ. н.-практ. конф. «Сучасні досягнення та перспективи розвитку хірургічної стоматології і щелепно-лицевої хірургії».* – Харків,2010.- С. 100 - 101.
163. Clinical and sociodemographic characterization of patients with temporomandibular dysfunction at the University Hospital of Maracaibo / D. Rodríguez, T Rey, M. Ramírez, D. Cabrera Int // *J Med Surg Sci.* – 2018. - № 5(2). – P.75 - 79.
164. Рыжак Г.А. Выявление заболеваний височно-нижнечелюстного сустава у лиц пожилого и старческого возраста в амбулаторных лечебно-профилактических учреждениях / Г.А.Рыжак, А.К.Иорданишвили, В.В.Самсонов // *Успехи геронтологии.* – 2011. – Т. 24, № 4. – С. 692 - 696.
165. Щербаков А.С. Изучение распространенности и диагностики функциональных нарушений ВНЧС у лиц молодого возраста / А.С.

- Щербаков, И.В. Петрика, В.И. Буланов [и др.] // Институт стоматологии. – 2013. - № 1. – С. 18 - 20.
166. Хватова В.А. Функциональная диагностика и лечение в стоматологии / Хватова В.А. - М.: Мед. книга, 2007. - 243 с.
167. Stegenga B. Nomenclature and classification of temporomandibular joint disorders / B.Stegenga // J OralRehabil. – 2010. – № 10(37). – P. 760 - 765.
168. Потапов И.В. Диагностика остеоартроза как осложнения синдрома болевой дисфункции височно-нижнечелюстного сустава при помощи спиральной компьютерной томографии / И.В. Потапов, А.В. Пономарев, А.В. Мальцева // Известия Самарского научного центра Российской академии наук. – 2015. - т.17. - № 5(3). -С. 859 - 862.
169. Височно-нижнечелюстной сустав: морфология и клиника дисфункции / И. В. Гайворонский, А.А. Сериков, А.К. Иорданишвили [и др.]. — Санкт-Петербург: Элмор, 2013. — 135 с.
170. Лопушанская Т.А. Клинические особенности, характерные для лиц с нарушением функционирования височно-нижнечелюстного сустава / Т.А.Лопушанская, Л.Б.Петросян // Вестник Новгородского государственного университета. - 2017. - № 3(101). - С.90 - 95.
171. Palpations and pressure pain threshold: reliability and validity in patients with temporomandibular disorders / M.B. Gomes, J.P. Guim, F. C. Guim [et al] // J. Craniomandib. Pract. - 2008.- № 3(26). -P. 202 – 207.
172. Factors involved in the etiology of temporomandibular disorders – a literature review / A.M. Chisnoiu, A.M. Picos, S. Popa [et al] // Clujul Medical. - 2015. – Vol.88, № 4. – P. 473 - 478.
173. Семенов Р.Р. Анализ патологий ВНЧС по данным 3d моделирования /Р.Р. Семенов, К.С. Гандылян, А.А. Слетов, К.Г. Каракон // Сборн. науч. трудов 16-ой ежегодной недели медицины Ставрополя. - Ставрополь, 2012.- С.171 – 176.

174. Nishiyama A. A survey of influence of work environment on temporomandibular disorders-related symptoms in Japan / A. Nishiyama // *Head Face Med.* - 2012. - Vol.8. - P. 24 - 29.
175. Effectiveness of Direct Bite Raiser Onlays in Patients Affected By Temporomandibular Disorders: A Retrospective Observational Study / R. Ursini, F. Agostin, L. Giuliani, M. Evangelista [et al] // *J Oral Health Dent (JOHD)*. - 2019. - № 1(2). – P. 44 – 49.
176. Артющкевич А.С. Заболевания височно-нижнечелюстного сустава / А.С. Артющкевич // *Современная стоматология (Минск)*. – 2014. – № 1. – С. 11–14.
177. Howard J. A. Temporomandibular joint disorders in children / J. A. Howard // *Dent. Clin. North. Am.* – 2013. – Vol. 57. - № 1. – P. 99 - 127.
178. Иорданишвили А.К. Причины суставного шума при различных заболеваниях височно-нижнечелюстного сустава у больных пожилого и старческого возраста / А.К. Иорданишвили, В.В. Самсонов, А. А. Сериков // *Российский семейный врач*. – 2011. – Т. 15, № 4. – С. 56 – 57.
179. Гвасалия Л. В. Сравнительная оценка аппаратных методов диагностики заболеваний височно-нижнечелюстного сустава: автореф.дис.канд. мед. наук: спец.14.01.14 «стоматология» / Л. В. Гвасалия. – М. – 2012. - 29 с.
180. Цыган В.Н. Диагностика и этиопатогенетическое лечение миофасциального болевого синдрома лица / В.Н. Цыган, Э.Г. Борисова, В.В. Никитенко // *Вестник Российской военно-медицинской академии*. – 2017. - № 3(59). – С. 8 - 12.
181. Barbosa N.R. Temporomandibular disorders and relationship with socio-demographic and clinical variables in a University of the state of Rio de Janeiro / Renata Nogueira Barbosa, Fabio Robles, Andréa Videira Assaf [et al] // *Rev Dor. SãoPaulo*. – 2017. -- V. 18. -№ 1. – P. 59 – 64.
182. Боян А.М. Особенности проявления и лечения синдрома болевой дисфункции височно-нижнечелюстного сустава у женщин / А.М. Боян //

Матер. конф. «Акт. Вопросы и перспективы развития в стоматологии». - Харьков, 2011.- С. 26 - 28.

183. Barros V.M. The impact of orofacial pain on the quality of life of patients with temporomandibular disorder / V.M. Barros, P.I. de Seraidarian, M.I. Côrtes [et al] //J. Orofac. Pain. - 2009. - № 1(23). -P. 28 – 37.

184. Трезубов В. Н. Изучение нейромышечных нарушений у больных с расстройствами височно-нижнечелюстного сустава, осложненных парафункциями жевательных мышц / В. Н. Трезубов, Е. А. Булычева, О. В. Посохина // Институт стоматологии. – 2005. – № 4. – С. 85–89.

185. Козлов Д.Л. Этиология и патогенез синдрома дисфункции височно-нижнечелюстного сустава / Д.Л. Козлов, А.Я. Вязьмин // Сибир. мед. журнал. - 2007.-№ 4(71). - С. 5 - 7.

186. Kerstein R. Acuratețea clinicianului în interpretarea subiectivă amarcajelor hârtieide articulație / R. Kerstein, J. Radke // Medicina Stomatologică. – 2014. - № 3(32). – P. 87 - 95.

187. Tauro D. Superolateral dislocation of the mandibular condyle: report of a case with review of literature and a proposed modification in the classification / D. Tauro, S. Lakshmi, M. Mishra // Craniomaxillofac TraumaReconstr. – 2010. - № 3. -P. 119 – 123.

188. Бугровецкая О.Г. Мануальная диагностика и мануальная терапия при дисфункции височно-нижнечелюстного сустава / О.Г. Бугровецкая, В.В. Юров // Рефлексотерапия. —2003. —№ 3. —С.13 – 15.

189. Sylvester D. Association between disk position and degenerative bone changes of the temporomandibular joints: an imaging study in subjects with TMD / D. Sylvester, E. Exss, C. Marholz [et al.] // Cranio. – 2011. - vol.29. - № 2. – P. 117 - 126.

190. Okeson J. Differential diagnosis of temporomandibular disorders and other orofacial pain disorders / J. Okeson, R. de Leeuw // Dent. Clin. North. – 2011.- vol,55. - № 1. – P. 105 - 120.

191. Șcerbatiuc D. Disfuncțiile articulației temporo-mandibulare / D. Șcerbatiuc, G. Iovu // *Medicina Stomatologică*. – 2014. - № 2(31). – P. 13 - 19.
192. Аветіков Д.С. Комплексний підхід до вибору методів обстеження пацієнтів із больовою дисфункцією скронево-нижньощелепного суглобу як умова ефективного їх лікування / Д.С. Аветіков, О. С. Іваницька, О.В. Рибалов // *Актуальні проблеми сучасної медицини: Вісник Української медичної стоматологічної академії*. – 2013. - № 2(42). – С. 15 - 17.
193. Yatsenko P.I. Differential and diagnostic criteria for hypermobility of the articular heads of the mandible, muscle and joint contracture and compression-dislocation dysfunction of temporomandibular joint (according to the data of TMJ zonography) / P.I. Yatsenko, O.I. Yatsenko, O.V. Rybalov [et al] // *Світ медицини та біології*. - 2018. - № 2(64). - С. 112 – 114.
194. Москаленко П.О. Візуалізація звуків, що дають компоненти СНЩС, як додатковий метод діагностики його захворювань / П.О. Москаленко, О.І. Яценко // *Актуальні проблеми сучасної медицини: Вісник Української медичної стоматологічної академії*. - 2009. - Том 9. - № 3(27). – С. 89 - 93.
195. Ступников А.А. Клинический опыт использования функциографа и артикулятора для лечения мышечно-суставной дисфункции / А.А. Ступников // *Тез. научн. тр. «Современные проблемы стоматологии»*. — М., 1999. — С. 218 - 219.
196. Дворник В.М. Функціональна характеристика жувального апарату хворих із частковою втратою зубів, ускладнену зниженням висоти прикусу / В.М. Дворник // *Український стоматологічний альманах*. — 2008. — № 6. — С. 29 — 32.
197. Хватов И.Л. Диагностика дисфункции височно-нижнечелюстного сустава на основании графической регистрации движений нижней челюсти: автореф. дис. канд. мед. наук: спец. 14.00.21 «стоматология» / И. Л.Хватов. - М. - 2000. - 25 с.
198. Пономарев А.В. Клинико-математическое обоснование способа регистрации сагиттальных и трансверзальных движений нижней челюсти в

диагностике дисфункции височно-нижнечелюстного сустава / А.В. Пономарев // Институт стоматологии. – 2017. - № 2. – С. 34 - 36.

199. Долгалев А.А. Комплексная диагностика окклюзионных нарушений зубных рядов у пациентов с патологией височно-нижнечелюстного сустава / А.А. Долгалев // Вестник новых медицинских технологий. – 2008. – т. XV. - № 2. – С. 226 - 228.

200. Дубова Л.В. Особенности использования биофункциональных методов для обследования пациентов с мышечно-суставной дисфункцией (дисковые нарушения) / Л.В. Дубова, А.С. Мельник, А.А. Ступников // Материалы XXII международной конференции челюстно-лицевых хирургов и стоматологов «Новые технологии в стоматологии». - СПб, 2017. – С. 4 – 5.

201. Тимачева Т.Б. Инновационные методы диагностики дисфункции височно-нижнечелюстного сустава и нарушения окклюзии в нейромышечной стоматологии / Т.Б. Тимачева // Бюллетень Волгоградского научного центра РАМН. - 2010. - № 4. - С. 9 – 13.

202. Ишмурзин П.В. Оценка результатов лечения пациентов с зубочелюстными аномалиями, осложненными дисфункцией височно-нижнечелюстного сустава, по данным рентгенологических методов обследования / П.В. Ишмурзин, М.А. Данилова, Ю.С. Халова // Пермский медицинский журнал. - 2012. – Т. XXIX. - № 1 - С. 82 – 85.

203. Рыбалов О.В. Рентгено-анатомическая характеристика компонентов височно-нижнечелюстного сустава при его неполном вывихе / О.В. Рыбалов, П.А. Москаленко, О.И. Яценко // Стоматологія вчора, сьогодні і завтра, перспективні напрямки розвитку. - І-Фр.- 2009. - С. 173 - 174.

204. Тайбахчина А. Сравнение информативности цифровой ортопантомографии и дентальной компьютерной томографии / А. Тайбахчина, В.Васильев // Dent Art.- 2012. - № 3.- С. 61 - 70.

205. Рабухина Н.А. Некоторые современные методики рентгенологического исследования височно-нижнечелюстных суставов / Н.А. Рабухина, В.А.

- Семкин // *Здравоохранение и медицинская техника*. - 2005. - № 3(17). - С. 9 – 12.
206. Тринадцатко Т.И. Рентгенологические методы диагностики при заболеваниях височно-нижнечелюстных составов / Т. И. Тринадцатко // *Современ. стоматология*. - 2006.- № 2. - С. 160 - 162.
207. Уайз М. Ошибки протезирования. Лечение пациентов с несостоятельностью реставраций зубного ряда / М. Уайз [пер. с англ. А.Островского]. – М. «Азбука». - 2005. - Т.1. - 408 с.
208. Рабухина Н. А. Некоторые проблемы диагностики заболеваний височно-нижнечелюстного сустава / Н. А. Рабухина, В. А. Семкин // *Стоматология*. - 2005. -№ 3. - С. 33 – 34.
209. Яценко О.И. Рентгено-анатомические характеристики височно-нижнечелюстных суставов при функциональной нестабильности одного из них / Яценко О.И., Х.Х. Амин // *Проблеми екології та медицини*. – Полтава. - 2011. – № 3-4(15). – С. 171 - 172.
210. Яценко О.І. Клініко-рентгенологічна характеристика компресійно-больового симптома скронево-нижньощелепного суглоба / О.І. Яценко, О.В. Рибалов, О.С. Іваницька, П.І. Яценко // *Вісник проблем біології і медицини*. – 2015. - № 2(1). – С. 363 - 366.
211. Изменение оптической плотности костных элементов височно-нижнечелюстного сустава при его дисфункции и нарушении функциональной активности жевательных мышц / Е. Н. Онопа, В. М. Семенюк, С. Н. Евдокимов [и др.] // *Российский стоматологический журнал*. - 2004. - № 1. - С. 28 – 31.
212. Imanimoghaddam M. Evaluation of condylar positions in patients with temporomandibular disorders: A cone-beam computed tomographic study /M. Imanimoghaddam, A.S.Madani, P. Mahdavi [et al.] // *Imaging Sci. Dent.* - 2016. - V.46. -№ 2. - P. 127 -131.
213. Пантелеев В.Д. Клинико-рентгенологические параллели в диагностике артикулярных дисфункций ВНЧС / Пантелеев В.Д. // *Стоматология на пороге*

- третьего тысячелетия: Рос. науч. форум с междунар. участием. – М., 2001. – С. 88–90.
214. Nakamura K. Radiological bone quality of the condylar head area in the temporomandibular joint / K. Nakamura, R. Kawamata, K. Asa. [et al.] // *Bulletin of Dental College*. - 2002. - Vol.30 - № 2.- P. 141 - 145.
215. Булычева Е.А. Изучение рентгенологических изменений при дисфункциях височно-нижнечелюстных суставов, осложненных парафункциями жевательных мышц / Е.А. Булычева // *Институт стоматологии*. - 2008. - № 1. - С. 44 - 48.
216. Jose G. Temporomandibular Dysfunction and Headache Disorder / G. Jose, Dach Fabiola // *Journal of Oral Pathology and Medicine*. – 2015. – Vol. 55, № 1. – P. 72 - 83.
217. Haghigaht A. Condylar distances in hypermobile temporomandibular joints of patients with excessive mouth openings by using computed tomography / A. Haghigaht, A. Davoudi, O. Rybalov [et al.] // *JClinExpDent*. – 2014. -Vol.6. - № 5.- P. 509 - 513.
218. Bayram M. Volumetric analysis of the mandibular condyle using cone beam computed tomography / M. Bayram, S. Kayipmaz, Ö.S. Sezgin [et al.] // *European journal of Radiology*. - 2012. - V. 81, № 8. - P. 1812- 1816.
219. Рабухина Н.А. Спиральная компьютерная томография при заболеваниях челюстно-лицевой области / Н.А.Рабухина, Г.И. Голубева, С.А. Перфильев // М.: Медпресс информ, 2006. – 126 с.
220. Mantelli Galhardo A.P. Characteristics related to TMJ arthralgia, visualized by magnetic resonance imaging (3,0 T) / A.P. Mantelli Galhardo, E.C.Baracat, C.C. Leite [et al.] // *J. Prosthodont. Res*. - 2013. -V. 209.- P. 1– 6.
- 221 Barmeir E. MRI of the temporomandibular joint – the gold standard /E. Barmeir, S. Teich, Z. Gutmcher // *Refuat Hapeh Vehashinayim*. - 2014. – V. 31. – No 2. - P. 9 - 27.

222. Krohn S. Real-time MRI of the temporomandibular joint at 15 frames per second – a feasibility study / S. Krohn, N. Gersdorff, T. Wassmann [et al.] // *European Journal of Radiology*. - 2016. - №12. - P. 2225 - 2230.
223. Vogl T.J. The value of MRI in patients with temporomandibular joint dysfunction: Correlation of MRI and clinical findings / T.J. Vogl, H.C. Lauer, T. Lehnert // *European Journal of Radiology*. - 2016. - V. 85. - № 4. - P. 714 - 719.
224. Türp J.C. Disk displacement, eccentric condylar position, osteoarthritis – misnomers for variations of normality? Results and interpretations from an MRI study in two age cohorts / J.C. Türp, A. Schlenker, J. Schröder [et al.] // *BMC Oral Health*. - 2016. - V. 16. - № 1. - P. 124 - 134.
225. Wohlberg V. The association between anterior crossbite, deep bite and temporomandibular joint morphology validated by magnetic resonance imaging in an adult non-patient group / V. Wohlberg, C Schwahn, D Gesch [et al.] // *AnnAnat.* – 2012— Vol. 194. – P. 339 - 344.
226. Силин А.В. Характеристика стадий остеоартроза височно-нижнечелюстных суставов по данным МРТ обследования / А.В. Силин, Е.И. Семелева, А.В. Бутова // *Вестник ВолГМУ*. -2014. - № 1(49). - С.105 – 108.
227. Altaf Hussain Chalkoo. Magnetic resonance imaging and ultrasonography in the diagnosis of temporomandibular joint internal derangements: A comparative study / Altaf Hussain Chalkoo, Mirzida Bilal Ahmad, Farooq Ahmad Naikoo // *Department of Oral Medicine and Radiology, Government Dental College, Srinagar, Jammu and Kashmir, India.* – 2015. – Vol. 27, № 2. – P. 198 - 202.
228. Arayasantiparb R. Quantification of disc displacement in internal derangement of the temporomandibular joint using magnetic resonance imaging / R. Arayasantiparb, M. Tsuchimochi // *Odontology*. – 2010.- Vol. 98. – P. 73 - 81.
229. Petersson A. What you can and cannot see in TMJ imaging – an overview related to the RDC/TMD diagnostic system / A. Petersson // *J. Oral Rehabilitation*. [Электронный ресурс]. – URL: [http:// www.unboundmedicine.com](http://www.unboundmedicine.com). – (May 18, 2010).

230. Стариков Н.А. Анализ результатов обследования ВНЧС методом магнитно-резонансной томографии / Н.А. Стариков, Е.Л. Стрекалова, В.А. Шибенко [и др.] // Материалы XXII международной конференция челюстно-лицевых хирургов и стоматологов «Новые технологии в стоматологии». СПб, -2017. - С. 118 – 119.
231. Association of temporomandibular joint pain according to magnetic resonance imaging findings in temporomandibular disorder patients / N. Takahara, S. Nakagawa, K. Sumikura [et al.] // J. Oral. Maxillofac. Surg. - 2017. - V. 75. - P. 1848 – 1855.
232. Ткачева Е.С. Функциональная магнитно-резонансная томография у пациентов с болевой дисфункцией височно-нижнечелюстного сустава / Е.С. Ткачева, Л.А. Медведева, М.В. Чурюканов // Российский журнал боли. -2017. - № 1. – С. 31 - 32.
233. Coronal joint spaces of the Temporomandibular joint: Systematic review and meta-analysis / E. Martins, J.C. Silva, C.A. Pires [et al.] // J Clin Exp Dent. – 2015. –№ 7. – P.435 - 440.
234. Tensile characterization of porcine temporomandibular joint disc attachments / M.K. Murphy, B. Arzi, J.C. Hu [et al.] // J. Dent. Res. - 2013. - V.92. - P. 753 – 758.
235. Лунькова Ю.С. Особливості топографо-анатомічних і морфологічних змін елементів СНЩС у пацієнтів з одностороннім та двостороннім вивихом суглобового диска за даними МРТ-досліджень / Ю.С.Лунькова, Ю.В. Ступіна, В.М. Новіков // Український стоматологічний альманах. - 2016. - № 3 (Т. 2). – С. 46 - 60.
236. Манакова Я.Л. Магнитно-резонансная томография височно-нижнечелюстных суставов в амбулаторной практике / Я.Л. Манакова, А.П. Дергилев, Л.Н. Бельков // Сибирский медицинский журнал. – 2010. - Том 25, № 2. - С. 37 – 45.
237. Diagnostic Criteria for Temporomandibular Disorders (DC/TMD) for Clinical and Research 1.Application: Recommendations of International RDC/TMD

- Consortium Network and Orofacial Pain Special Interest Group / Eric L. Schiffman [et al.] // J. of Oral & Facial Pain And Headache. — 2014. — N 1. — P. 6 – 27.
238. Ladeira Daniela Brait Silva. Digital panoramic radiography for diagnosis of the temporomandibular joint: CBCT as the gold standard / Ladeira Daniela Brait Silva, Dibo da Cruz Adriana, de Almeida Solange Maria // Brazilian Oral Research. -2015. - Vol.29. - № 1. - P. 1 - 7.
239. De Mello Junior C.F. Sonographic evaluation of temporomandibular joint internal disorders / Carlos Fernando de Mello Junior, Osmar de Cassio Saito, Hélio Antonio Guimarães Filho // Radiol Bras. - 2011. - Vol. 44, № 6. - P. 355 - 359.
240. Макеев В.Ф. Ультрасонография в діагностиці дегенеративних змін скронево-нижньощелепного суглобу / В.Ф. Макеев, А.Р. Кучер, Ю.О. Риберт [та ін.] // Вісник проблем біології і медицини. - 2014. – Вип. 2. - Том 1 (107). -С. 228 - 232.
241. Чадова М. Алгоритм для анализа электромиографических сигналов: электромиографическое исследование жевательной активности при естественных условиях / М.Чадова, Л.М.Галло // Российский журнал биомеханики. - 2014. - Т. 18. - № 4. - С. 430 – 440.
242. Худорошков Ю.Г. Функциональное состояние жевательной мускулатуры у лиц с аномалиями прикуса и с аномалиями прикуса в сочетании с дисфункцией височно-нижнечелюстного сустава / Ю.Г. Худорошков, Я.С. Гольцова, Е.В. Родыгина [и др.] // Матер. XXIV Междунар. симпозиума «Инновационные технологии в стоматологии». – Омск, 2017. – С. 505 - 509.
243. Долин В.И. Сравнительный анализ электромиографической активности жевательной мускулатуры у стоматологических пациентов с парафункциями жевательных мышц / В.И. Долин, И.Е. Шотт, М.Ф. Минзер // Medicine science and education scientific and informational journal, Yerevan 2017. - № 22. - P. 171 - 177.

244. Merlo A. Technical aspects of surface electromyography for clinicians /A. Merlo // *Open Rehabil. J.* - 2010. - № 3. - P. 98 - 109.
245. Лепилин А.В. Изменения функционального состояния жевательных мышц при лечении пациентов с дистальной окклюзией по данным электромиографии / А.В. Лепилин, В.В. Коннов, М.А. Листопадов, А.Р. Арушанян // *Саратовский научно-медицинский журнал.* - 2010. - Т. 6, № 3. С. 671 – 674.
246. Москаленко П.А. Характеристика электромиограмм собственно жевательных мышц у лиц, страдающих гипермобильностью головки височно-нижнечелюстного сустава / П.А. Москаленко, О.И. Яценко // *Актуальні проблеми сучасної медицини. Вісник Української медичної стоматологічної академії.* – 2010. - Том № 10, вип. 3(31). - С. 40 - 43
247. Surface electromyography of jaw muscles and kinesiographic recordings: diagnostic accuracy for myofascial pain / O.Manfredini, F.Cocilovo, L.F. Favero [et al.] // *J. OralRehabil.*- 2011.-V.38. - № 11. - P.791 – 795
248. Яценко П.И. Биоэлектрическая активность жевательных мышц и её парадоксы у больных мышечно-суставной компрессионно-дислокационной дисфункцией ВНЧС / П.И. Яценко, О.И. Яценко, О.В. Рыбалов, Ю.И. Семененко // *Актуальні проблеми сучасної медицини: Вісник Української медичної стоматологічної академії,* 2018. - Т. 18. - № 2(62). - С. 226-230.
249. Электромиографическое исследование как один из методов дифференциальной диагностики заболеваний височно-нижнечелюстного сустава / А.С. Романов, П.Н. Гелетин, А.Д. Антюхова, В.М. Климовцов // *Смоленский медицинский альманах.* - 2015. - № 1(1). - С. 39 – 41.
250. Новиков В.М. Диагностика патологии височно-нижнечелюстного сустава окклюзионного генеза / В.М. Новиков, А.В. Штефан // *Вісник проблем біології і медицини.* – 2014. - Том 2(108). – Вип. 2. - С. 49 - 55.
251. Семененко Ю.І. Дослідження залежності дії різних факторів під час електроміографічного дослідження на якість отриманих результатів / Ю.І.

- Семененко // Український стоматологічний альманах. – 2010. - № 4. – С. 63 - 66.
252. Masticatory and cervical muscle tenderness and pain sensitivity in a remote area in subjects with a temporomandibular disorder and neck disability / A. Siiveria, S. Armijo-Olivo, I. C. Gadotti, D. Magee // J Oral Facial Pain Headache. - 2014. - Vol.28. - № 2. - P.138 – 146.
253. Яценко П.И. Функциональные характеристики собственно жевательных мышц у больных с компрессионно-дислокационной дисфункцией височно-нижнечелюстного сустава / П.И. Яценко, О.В. Рыбалов, Ю.И. Семененко, О.И. Яценко, Е.С. Иваницкая // Матер. міжнар. н.-практ. конф. «Сучасна стоматологія та щелепно-лицева хірургія».- Київ, 2018. - С.137 -138.
254. Костюк Т.М. Электромиографическое исследование работы жевательных мышц при дисфункциональных расстройствах височно-нижнечелюстного сустава / Т.М. Костюк // Актуальні проблеми сучасної медицини. Вісник Української медичної стоматологічної академії.- 2018. – Т.18. – Вип. 3(63). - С. 212 – 219.
255. Рыбалов О.В. Клинико-электромиографические характеристики мышечно-суставного комплекса у здоровых лиц и больных с дисфункцией височно-нижнечелюстных суставов / О.В. Рыбалов, П.И. Яценко, О.И. Яценко, Е.С. Иваницкая // Актуальные вопросы профилактики, диагностики и лечения стоматологических заболеваний.- Сб. научных трудов республ. конф.- Минск БГМУ 2018. – С.139 – 141.
256. Effect of mandibular mobilization on electromyographic signals in muscles of mastication and static balance in individuals with temporomandibular disorder: study protocol for a randomized controlled trial / Y. Hage, F. Politti, D.F. de Sousa [et al.] // Trials. – 2013. - V.14. – P. 316 - 321.
257. Hugger A. Surface electromyography of the masticatory muscles for application in dental practice. Current evidences and future developments / A. Hugger, S. Hugger, H. Schindler // Int. J. Comput. Dent. - 2008.- V.11.- № 2.- P. 81 - 106.

258. Influence of temporomandibular disorder on temporal and masseter muscles and occlusal contacts in adolescents: an electromyographic study / L. Lauriti, L. J. Motta, C. H. de Godoy [et al.] // BMC Musculoskelet Disord. – 2014. – Vol. 10 (15) – P. 123 – 125.
259. Sex-specific differences in patients with temporomandibular disorders / M. Schmid-Schwap, M. Bristela, M. Kundi [et al.] // J. Orofac. Pain. – 2013. – Vol. 27 (1). – P. 42 - 50.
260. Immediate effect of the resilient sprint evaluated using surface electromyography in patients with TMD / A.L. Botelho, B.C. Silva, F.H. Gentil [et al.] // J. Craniomandib. Pract.- 2010.- V. 28.- № 4.- P. 266 - 273.
261. The electromyographic activity of masseter and anterior temporalis during orofacial symptoms induced by experimental occlusal highspot / J. Li, T. Jiang, H. Feng [et al.] // J. Oral rehabil. - 2008. - V.35.- № 2.- P. 79 – 83.
262. Surface raw electromyography has a moderate discriminatory capacity for differentiating between healthy individuals and those with TMD: a diagnostic study / U. Santana-Mora, M. López-Ratón, M. J. Mora [et al.] // J. Electromyogr. Kinesiol. – 2014. – Vol. 24(3). – P. 332 - 340.
263. To investigate gender differences in emg activity of skeletal class i normal occlusion / R. Patel., P. Maru, F. Mehta, A. Pandey // International Journal of Recent Scientific Research. – 2018. - Vol. 9. - № 6(G). - P. 27673 - 27678.
264. Gunturu S. Electromyographic Activity of Masticatory Muscles in Different Skeletal Profiles / S. Gunturu, S.R. Tauro // International Journal of Recent Trends in Science and Technology. - 2013. - Vol. 8. - № 3. – P.187 - 194.
265. Долгалев А.А. Изменения показателей биомеханики нижней челюсти пациентов с дисфункцией височно-нижнечелюстного сустава при проведении шинотерапии / А.А. Долгалев, Д.В. Крошка, Е.А. Брагин // Современные проблемы науки и образования. – 2016. – № 5. – Режим доступа:<http://www.scienceeducation.ru/ru/article/view?id=25125>.

266. Kelleher Martin. Patients' Priorities and Attitude Towards Their Temporomandibular Disorders / Kelleher Martin, Ray Chaudhuri Arijit, Khawaja Noman // Primary Dental Journal. – 2015. – Vol. 4. - № 3. – P. 17 – 21.
267. Electromyography in diagnosing temporomandibular disorders / M.A. Al-Saleh, S. Armijo-Olivo, C. Flores-Mir, N.M. Thie // J. of the American Dental Association. - 2012. - Vol. 143. - № 4. - P. 351 - 362.
268. Рубникович С. П. Новые лазерные методы диагностики и терапии в стоматологии / С. П. Рубникович, Ю. Л. Денисова, Н. А. Фомин // La PLam BERTacademic publishing. Saarbrucken. – Germany, 2014. - 347 с.
269. Temporomandibular Joint Arthroscopy in Juvenile Idiopathic Arthritis. Successfully Treatment with Synovial Electrocoagulation / E. Iglesias, G-Y. Cho, E. Inarejos [et al.] // Ann Rheum Dis. – 2015. – V. 74. – P. 1223 - 1224.
270. Arthroscopic approach for treating a pigmented villonodular sinovitis of TMJ / M. Roman-Ramos, P. Cariati, A. Cabello-Serrano [et al.] // J Clin Exp Dent. – 2017. - Vol. 9. - № 2. – P. 312 – 314.
271. Abramowicz S. 20year followup study of discrepositioning surgery for temporomandibular joint intern alderangement / Abramowicz S., Dolwick M.F. // J. Oral. Maxillofac. Surg. – 2010. – Vol. 68. –P. 239 – 242.
272. Коротких Н.Г. Артроскопия в диагностике и лечении травматических повреждений височно-нижнечелюстного сустава / Н.Г. Коротких, А.Н. Морозов, В.А. Келейникова // Вестник новых медицинских технологий. – 2012. – Т. XIX. - № 2. – С. 289 - 291.
273. Diagnostic validity of clinical protocols to assess temporomandibular disk displacement disorders: a meta-analysis / Y.M.Pupo, L.L. Pantoja, F.F. Veiga [et al.] // Oral Surg. Oral Med. Oral Pathol. Oral Radiol. - 2016. - V. 1225. - P. 572 - 586.
274. Tvrdy P. Arthrocentesis of the temporomandibular joint: a review / P. Tvrdy, P. Heinz, R. Pink // Biomedical Papers of the Faculty of Medicine of Palacky University (Olomouc, Czech Republic). - 2015. - Vol.159. - № 1. – P. 31 - 34.

275. Sidebottom A.J. The role of arthroscopy and arthrocentesis in TMJ management / A.J. Sidebottom, N. Ahmed // Face mouth & jaw surgery: International trainee journal of oral & maxillofacial surgery. - 2012. - Vol. 2 (1). - P. 22 - 28.
276. Харитонов Д.Ю. Значение артроскопической картины в диагностике и лечении травматических повреждений височно-нижнечелюстного сустава / Д.Ю. Харитонов, А.Н. Морозов, В.А. Краснова, И.В. Степанов // Научно-медицинский вестник Центрального Черноземья. - 2013. - № 69.- С. 50 - 56.
277. Quality of life and general health in patients with temporomandibular disorders / С.М. Resende, А.С. Alves, L.T. Coelho [et al.] // Braz. OralRes. - 2013. - № 2(27). - P. 116 - 121.
278. О механизме влияния биомеханических стоматологических факторов на качество и продолжительность жизни людей / Л.Ф. Оборин, Ю.И. Няшин, В.Н. Никитин, А.В. Райков // Российский журнал биомеханики. - 2010. -Т. 14. - № 4. - С. 70 - 86.
279. Семенов Р.Р. Качество жизни при синдроме болевой дисфункции височно-нижнечелюстного сустава / Р.Р. Семенов, С.М. Карпов // Российский журнал боли. - 2017. - № 1. - С.85 - 86.
280. Associations between symptoms of temporomandibular disorders, quality of life and psychological states in Asian Military Personnel / К.Ј. Tay, А.У- J. Yap, J. С.М. Wong [et al.] // J. of Oral Rehabilitation. - 2018. - № 12. - P. 81 - 89.
281. Expanding the taxonomy of the diagnostic criteria for temporomandibular disorders / С.С. Peck, J.P. Goulet, F. Lobbezoo [et al.] // J. of Oral Rehabilitation. - 2014. - № 1. - P. 1 - 77.
282. Тарасова Т.В. Некоторые параметры качества жизни больных с дисфункциональными нарушениями височно-нижнечелюстных суставов (ВНЧС) / Т.В. Тарасова, И.А. Захаркин, А.И. Саушева // Кубанский научный медицинский вестник. - 2016. - № 2. - С. 105 - 109.
283. Влияние уровня тревожности на качество жизни пациентов с частичным отсутствием зубов и дисфункциональными состояниями ВНЧС на этапах

- ортопедической реабилитации / Э.В. Рустамова, Н.В. Лапина, К.Г. Сеферян [и др.] // Сеченовский вестник. – 2017. – Т. 29. – № 3. – С. 38 - 43.
284. Лунькова Ю.С. Аналіз змін якості життя в пацієнтів з однобічними підвивихами СНЩС у процесі лікування / Ю.С. Лунькова, Е.Б. Тумакова, В.М. Новіков // Український стоматологічний альманах. - 2012. - № 3. - С. 40 -43.
285. Лунькова Ю.С. Результаты оценки качества жизни пациентов в динамике ортопедического лечения при вывихах менисков скронево-нижньющелепного сустава / Ю.С. Лунькова, М.В. Березій, В.М. Новіков // Вісник Української медичної стоматологічної академії «Актуальні проблеми сучасної медицини». Полтава. - 2017. - Т. 17. - вип. 2(58). - С. 244 - 250.
286. Liu F. Epidemiology, diagnosis, and treatment of temporomandibular disorders / F. Liu, A. Steinkeler // Dent. Clin. North Am. - 2013. - Vol.57. - № 3. - P. 465 - 479.
287. Rajendra G. TMJ Disorders and Occlusal Splint Therapy / G. Rajendra, M. Swapnali // International journal of dental clinics. - 2010. - № 2. - P. 22 - 29.
288. Клинико-экспертные аспекты лечения заболеваний височно-нижнечелюстного сустава в амбулаторных медицинских организациях / А. К. Иорданишвили, И. А. Толмачев, А. А. Сериков [и др.] // Медицинская экспертиза и право. — 2012. — № 6. — С. 34 - 39..
289. Zhegulovych Z.Y. Compartment of Occlusal Determinants in persons with prostheses and restorations in conformational approach / Z.Y. Zhegulovych // International Scientific Periodical Journal «The Unity of Science». – 2016.- Oct.- P. 124 - 127.
290. Pain ful temporomandibular dysfunctions: diagnosis and treatment / F. Lobbezoo, G. Aarab, W. Knibbe [et al.] // NedTijdschrTandheelkd. - 2016. –v.123. - №11. – P. 528 - 532. doi:10.5177/ntvt.2016.11.15259.
291. Сотникова М.В. Диагностика и лечение синдрома болевой дисфункции височно-нижнечелюстного сустава: дис. канд. мед. наук: спец. 14.00.21 «стоматология» / М.В. Сотникова. - Смоленск, 2009. - 145 с.

292. Рыбалов О.В. Методика лечения компрессионно-дислокационной дисфункции височно нижнечелюстного сустава и ее патогенетическое обоснование / О.В. Рыбалов, П.И. Яценко, О.И. Яценко // Сб. научн. статей 5 регион. н.-практ. конф. с межд. участием «Актуальные проблемы стоматологии детского возраста». – Хабаровск, 2015. – С. 170-176.
293. Якупов Б.Р. Диагностика и лечение мышечно-суставной дисфункции височно-нижнечелюстного сустава с болевым синдромом / Б.Р. Якупов, Л.П. Герасимова // Медицинский вестник Башкортостана – 2013. - Том 8. - № 1. - С.77 - 79.
294. Mehul J. Desai Myofascial Pain Syndrome: A Treatment Review Pain /Mehul J. Desai, Vikramjeet Saini, S. Shawnjeet // Ther J. - 2013.- № 2(1). - P. 21 –36.
295. Reabilitarea complex morfofuncțională a pacienților cu edentații parțiale terminale bilaterale și disfuncții mandibulo-craniene / V. Pântea, V. Fala, V. Gribenco, L. Nistor // Medicina Stomatologică. - 2013. - № 3(28). - P. 89 – 95.
296. Стоян О.Ю. Консервативні методи лікування в комплексній терапії дисфункції скронево-нижньощелепного суглоба / О.Ю. Стоян // Автореф.дис. к.мед.н.: спец. 14.00.21 «стоматология», - Полтава, 2000.-17 с.
297. Role of psychosocial factors in the etiology of temporomandibular disorders: relevance of a biaxial diagnosis / F. Licini, A. Nojelli, M. Segù [et al.] // Minerva Stomatol. - 2009. -Vol. 58(11-12). - P. 557 - 566.
298. A literature review of different methods of electrical stimulation in dentistry / V.P. Nespryadko, Z.Y. Zhegulovych, V.V. Botvinko [et al.] // 2 Miedzynarodowa konferencja naukowo-szkoleniowa lekarzy dentystow miedzy Funckja a Estetyka, 20-21 maja 2016 Kazimierz Dolny. -Lublin,2006.- P.40.
299. Жегулович З.Є. Обґрунтування етапів лікування за допомогою релаксуючої шини у відповідності з динамікою клінічних симптомів / З.Є. Жегулович // Современная стоматология. - 2017. - № 1 – С. 88 - 92.
300. Neocartilage integration in temporomandibular joint discs: physical and enzymatic methods / M.K Murphy, B. Arzi, S.M. Prouty [et al.] // J. Royal Society Interface. - 2015. - № 12. - P. 1 - 9.

- 301 Mc Goldrick D. Management of acute dislocation of the temporomandibular joint indental practice / D. Mc Goldrick, L. Stassen // J IrDentAssoc. – 2011. - vol.56. - № 6. - P. 268 - 270.
302. Яременко А.И. Современный алгоритм диагностики и лечения заболеваний ВНЧС / А.И. Яременко, В.О. Королев, М.И. Ковалев // Институт стоматологии. – 2017. - № 3. - С.38 - 40.
303. Татинцян Л.В. Комплексные подходы к лечению дисфункций височно-нижнечелюстного сустава / Л.В. Татинцян, С.Г. Амбарцумян // Medicine science and education scientific and informational journal, January no.22, Yerevan. - 2017. - P. 235 – 238.
304. Роль ортопедического лечения в комплексной терапии внутренних нарушений височно-нижнечелюстного сустава, сопровождающихся неуправляемым смещением суставного диска / В.А. Иванов, А.А. Ильин, И.А. Маслов [и др.] // Рос. стоматол. журн. — 2010. — № 6. — С.19 – 21.
305. Application of Infrared Thermal Imaging in a Violinist with Temporomandibular Disorder / M. Clemente, D. Coimbra, A. Silva [et al.] // Med. Probl. PerformArt. - 2015. –V.30. - № 4. - P. 251 - 254.
306. Шахметова О.А. Междисциплинарный подход к лечению мышечно-суставной дисфункции височно-нижнечелюстного сустава с выраженным болевым синдромом / О.А. Шахметова, Т.М. Синицина // Неврология, нейропсихиатрия, психосоматика. – 2017. - № 2(9). – С.46 – 49.
307. Рябых Л.А. Лечебно-диагностические и реабилитационные мероприятия в условиях амбулаторного стоматологического приема при синдроме болевой дисфункции височно-нижнечелюстного сустава / Л.А. Рябых, С.В. Аверьянов, П.И. Петров // Материалы XXIV Международного юбилейного симпозиума «Инновационные технологии в стоматологии». – Омск: Издательский центр КАН, 2017. – С. 410 - 414.
308. Chokalingam S, Malocclusion and TMJ disease—a review of literature. / S, Chokalingam, A.S. Felicita // J Dent Med Sci. - 2014. - Vol.13, № 1. – P. 71 – 73.

309. Хватова В. В. Оклюзионные шины (современное состояние проблемы) / В. В. Хватова, С. О. Чикунов // М.: Медицинская книга, 2010. — 56 с.
310. Штефан А.В. Лечение пациентов с патологией височно-нижнечелюстного сустава окклюзионного генеза / А. В. Штефан, В.М. Новиков // Український медичний альманах. – 2014. - № 2. - Т. 17. – С. 66 - 69.
311. Ефанова Н.С. Комплексный подход к диагностике и лечению заболеваний ВНЧС / Н. С. Ефанова // Международный студенческий научный вестник. – 2016. - № 2. – С. 60 - 61.
312. Шемонаев В.И. Применение окклюзионных шин с усиленными протективными свойствами / В.И. Шемонаев, Т.Н. Климова, Т.Б. Тимачева // Саратовский науч.-мед. журн. - 2013. - № 3. - С. 490 – 491.
313. Яценко О.І. Результати лікування функціональної нестабільності суглобової голівки нижньої щелепи у хворих з фізіологічним прикусом за даними прицільної рентгенографії СНЩС / О.І. Яценко, О.Ю. Шульженко, П.І. Яценко // Матеріали Всеукраїнської науково-практичної конференції молодих учених «Медична наука в практику охорони здоров'я».-Полтава 2016.- С.19.
314. Фадеев Р.А. Клиническое применение окклюзионных накладок в комплексе мероприятий по реабилитации пациентов с дисфункциями ВНЧС / Р.А. Фадеев, А.В. Емгахов, Е.А. Пономарева [и др.] // Институт стоматологии. – 2017. - № 3. - С. 36 - 37.
315. Шемонаев В.И. Сплинт-терапия в комплексном лечении пациентов с дисфункцией височно-нижнечелюстного сустава, обусловленной патологией окклюзии / В.И. Шемонаев, Т.Н. Климова, Т.Б. Тимачева [и др.] // Современная ортопедическая стоматология. - 2014. - № 21. - С. 20 - 23.
316. Ожоган Р.З. Сучасні методи діагностики і лікування хворих із дефектами зубних рядів, ускладненими розладами скронево-нижньощелепного суглоба / Р.З. Ожоган, М.М. Рожко, З.Р. Ожоган // Український стоматологічний альманах. - 2017. - № 1. - С. 37 - 41.

317. Stefan A.V. Examination of dentitions in patients with pathology of the temporomandibular joint occlusal genesis / A.V. Stefan, T.N. Tsao, V.M. Novikov // *Austrian Journal of Technical and Natural Sciences*. Austrian, Vienna. - 2014. - № 5 – 6 (May – June). – P. 44 – 46.
318. Gnanashanmugham K. Gnathological splint therapy in temporomandibular joint disorder / K. Gnanashanmugham, B. Saravanan, M. R. Sukumar [et al.] // *British Dental Journal*. – 2015. – Vol. 218. – P. 355 - 356.
319. Біда В.І. Ортопедичне лікування хворих із оклюзійно-артикуляційним синдромом дисфункції скронево-нижньощелепного суглоба / В.І. Біда, С.М. Ключан // *Український стоматологічний альманах*. - 2012. - № 3.- С. 22 – 24.
320. Скорикова, Л.А. Лечение и коррекция окклюзии при мышечно-суставной дисфункции височно-нижнечелюстного сустава / Л.А. Скорикова, Н.В. Лапина, В.Ю. Скориков // *Российский стоматологический журнал*. — 2016. — Т. 20. - № 4. — С. 205 – 208.
321. Datarkar A, Utility of Vaccum Pressed Silicon Sheet as a Bite Raising Appliance in the Management of TMJ Dysfunction Syndrome / A. Datarkar, S. Daware, R. Dande // *J. Maxillofac. Oral Surg*. – 2017. - Vol.16. - № 3. – P. 342 – 346.
322. Machon V. Therapy of the osteoarthritis of the temporomandibular joint / V. Machon, D. Hirjak, J. Lukas // *J Craniomaxillofacial Surg*. - 2011. - Vol.39. - № 2.- P. 127 – 130.
323. Петрикас И.В. Комплексный междисциплинарный подход к профилактике и лечению дисфункции ВНЧС / И.В. Петрикас, А.М. Жирков, А.А. Краснов // *Проблемы стоматологии*. — 2016. — № 12(1). — С. 97 - 102.
324. Анализ результатов шинотерапии при лечении пациентов с дисфункцией височно-нижнечелюстного сустава и жевательных мышц по данным электронной гнатогграфии / Д.В. Крошка, А.А. Долгалев, Е.А. Брагин [и др.] // *Медицинский вестник Северного Кавказа*. - 2017. - Т. 12. - № 1. - С. 66 - 68.
325. Щербаков А.С. Изменение функционального состояния жевательных мышц при их парафункции после лечения окклюзионными каппами / А.С.

- Щербаков, Т.В. Шулькова, С.Б. Иванова // Матер. Всеросс. н-практ.конф. «Социальные аспекты современной Российской стоматологии: опыт, проблемы, пути решения». – Тверь, 2011. –С.172 - 173.
326. Kostiuk T, Substantion of relaxing splintused on patient withthe parafunction of chewing musles / T. Kostiuk, N. Chrol // *Likars'ka sprava*. – 2017. - № 5-6. – P. 130 – 134.
327. Abramowicz S. 20year followup study of discrepositioning surgery for temporomandibular joint internalderangement / S. Abramowicz, M.F. Dolwick // *J. Oral. Maxillofac. Surg.* – 2010. – Vol. 68. – P. 239 – 242.
328. Майор Г. Русский Стоматологичний сервер [http; // www.Rusdent.com](http://www.Rusdent.com), 2012.
329. Arthrocentesis followed by intra-articular autolog blood injection for the treatment of recurrent temporomandibular joint dislocation / A.M. Bayoumi, M.O. Al-Sebaei, K.M. Moha, V. Med [et al.] // *Int J Oral Maxillofac Surg.* – 2014. - V. 43. – P. 1224 - 1228.
330. Intraoperative comparison of single- and double-puncture techniques in temporomandibular joint arthrocentesis / M.F. Sentürk, T. Yazıcı, Y. Fındık [et al] // *Int J Oral Maxillofac Surg.* – 2018. – V. 47. - № 8. – P.1060 – 1064.
331. Could Acupuncture be Useful in the Treatment of Temporomandibular Dysfunction? / Cassia Maria Grillo, Giancarlo De la Torre, Ronaldo Seichi Wada [et al.] // *Journal of Acupuncture and Meridian Studies.* – 2015. – Vol. 8.- № 4. – P. 192 - 199.
332. Tozoglu S. A review of techniques of lysis and Lavage of the TMJ / S. Tozoglu, F.A. Al- Belasy, M.F. Dolwick // *Brit J Oral Maxillofac Surg.* - 2011. - № 4(49). – P. 302 - 309.
333. Analysis of MRI findings in minimum invasive treatment for habitual temporomandibular joint dislocation by autologous blood injection around the temporomandibular joint capsule / N. Oshiro, H. Yoshida, M. Uemura [et al.] // *J Craniomaxillofac Surg.* – 2014. - V 42. – P. 1486 - 1490.

334. Monje-Gil F. Temporomandibularjoint arthrocentesis. Review of the literature / F. Monje-Gil, D. Nitzan, R. Gonzales-Garcia // *Med Oral Patol Oral Cir Bucal.* – 2012. - № 4(17). – P. 575 - 581.
335. Effect of simultaneous therapy of arthrocentesis and occlusal splints on temporomandibular disorders: anterior disc displacement without reduction / L. Hye-Sung, B. Hyun-Su, S. Dong-Suk [et al.] // *J Korean Assoc Oral Maxillofac Surg.* – 2013. - № 1(39). – P. 14 - 20.
336. Малоинвазивное хирургическое лечение височно-нижнечелюстного сустава у больных с различными ревматическими заболеваниями / А.Ю. Дробышев, И.Д. Заславский, Т.В. Дубинина [и др.] // *Современная ревматология.* – 2017. - № 4(11). – С. 12 – 17.
337. Clinical and radiological outcome of arthrocentesis followed by autologous blood injection for treatment of chronic recurrent temporomandibular joint dislocation / J. Patel, K. Nilesh, M.I. Parkar [et al.] // *J. Clin. Exp. Dent.* – 2017. - V.9. - № 8. – P. 962 - 969.
338. Management of the temporomandibular joint in inflammatory arthritis: Involvement of surgical procedures / R.C. O'Connor, F. Fawthrop, R. Salha [et al.] // *Eur. J. Rheumatol.* – 2017. - № 4. – P. 151 - 156.
339. Бубнов Р.В. Использование «сухого» иглоукалывания триггерных точек под ультразвуковым контролем в лечении дисфункции височно-нижнечелюстного сустава / Р.В. Бубнов, Ю.В. Клитинский // *Дентальные технологии.* - 2010. - № 1(44). - С. 45 – 52.
340. Силантьева Е. Н. Динамическая электростимуляция в лечении пациентов с болевой дисфункцией височно-нижнечелюстного сустава / Е. Н. Силантьева // *Казанский медицинский журнал.* - 2011. – Т. 92. - № 2. – С. 170 – 172.
341. Сравнительный анализ миорелаксационного эффекта применения аппаратов Myomonitor J5 и СКЭНАР в комплексной терапии пациентов с заболеваниями ВНЧС и жевательных мышц / Р.А. Фадеев, Н.В. Прозорова, Т.А. Гилина [и др.] // *Институт стоматологии.* – 2017. - № 3. - С. 62 - 64.

342. Комплексное лечение пациентов с внутренними нарушениями височно-нижнечелюстного сустава / В.В. Бекреев, С.А. Рабинович, А.Ю. Васильев [и др.] // Российский медицинский журнал. – 2013. - № 6. – С. 37 - 40.
343. Пирогова Л.А. Современные технологии аппаратных методов массажа и криотерапии: монография / Л.А. Пирогова, Н.П. Велитченко, Т.Н. Галяс // Гродно: ГрГМУ, 2012. – 116 с.
344. Якупов Б.Р. Роль физиотерапевтических методов в комплексном лечении пациентов с мышечно-суставной дисфункцией височно-нижнечелюстного сустава /Б.Р. Якупов, Л.П. Герасимова //Практическая Медицина. – 2013. - № 5(74). - С. 154 – 157.
345. Daif E.T. Autologous blood injection as a new treatment modality for chronic recurrent temporomandibular joint dislocation / E.T. Daif // Oral Surg Oral Med Oral Pathol Oral Radiol Endod. – 2010. – Vol.109. – P. 31 - 36.
346. Применение метода гидравлического прессинга при болевом синдроме и внутренних нарушениях ВНЧС / В.В. Бекреев, А.В. Адоньева, А.А. Ильин [и др.] // Материалы Российско-Белорусской научно-практической конференция по нейростоматологии "Болевые синдромы в области головы, лица и полости рта». - Смоленск; 2010. – С. 190 - 193.
347. Оценка эффективности метода гидравлического прессинга при внутренних нарушениях височно-нижнечелюстного сустава под контролем ультразвукового исследования / В.В. Бекреев, А.А. Ильин, А.В. Адоньева [и др.] // Сибирский медицинский журнал. – 2010. - № 25(2, 3). – С. 72 - 73.
348. Seilmann H. Therapie im Teamgeleitet vom Oral mediziner / Hans Seilmann // Dental Spiegel. - 2014. - № 3. - P. 47 - 49.
349. Johnston Katie. Temporomandibular joint effusion and its relationship with perceived disability assessed using musculoskeletal ultrasound and a patient-reported disability index / Katie Johnston, Lance Bird, Phillip Bright // European School of Osteopathy, University of Greenwich, Maidstone, Kent, UK. – 2015. – Vol. 23. - № 2. – P. 90 - 96.

350. Effectiveness of manual therapy and home physical therapy in patients with temporomandibular disorders: A randomized controlled trial / A.B. Tuncer, N. Ergun, A.H. Tuncer [et al.] // *Journal of bodywork and movement therapies*. – 2014. - № 3(17). – P. 302 - 308.
351. Мануальная терапия в комплексной немедикаментозной терапии тяжелых форм миофасциального болевого синдрома / В.В. Барташевич, А.В. Щукин, Д.Д. Тихомиров [и др.] // *Мануальная терапия*. – 2013. - № 2(50). - С.18 - 21.
352. TMD pain: the effect on health related quality of life and the influence of pain duration / G.H. Tjakkes, J.J. Reinders, E.M. Tenvergert, B. Stegenga // *Health Qual. Life Outcomes*. - 2010. - № 2. - P. 1 - 8.
353. Паршин В.В. Результаты применения методик лечебной физкультуры в комплексной реабилитации пациентов с патологией ВНЧС и парафункцией жевательных мышц / В.В. Паршин, Т.А. Гилина, П.В. Ли // *Вестник Новгородского государственного университета*. - 2016. - № 6(97). - С.102 – 109.
354. Стоматологическая реабилитация пациентов с сочетанной патологией окклюзии и дисфункцией височно-нижнечелюстного сустава / В.И. Шемонаев, Д.В. Михальченко, О.А. Кузнецова [и др.] // *Волгоградский научно-медицинский журнал*. - 2013. - № 2. - С. 47 - 51.
355. Ронкин К.З. Совместное лечение стоматологического пациента врачом-стоматологом и остеопатом /К.З. Ронкин, Ш.Ш. Усманова // *Dental Market*. - 2012. - № 1. - С. 61 - 63.
356. Секирин А.Б. Опыт применения сочетанного стоматологического ортопедического и остеопатического лечения у пациентов с преобладанием нисходящего и восходящего типов дисфункции височно-нижнечелюстного сустава / А.Б. Секирин, В.Е. Дорогин // *Современные проблемы науки и образования*. – 2016. - № 5.; URL: <https://science.education.ru/ru/article/view?id=25336>

357. Болевая дисфункция височно-нижнечелюстного сустава при хлыстовой травме / О.О. Батлаева, Е.А. Бугровецкая, К.С. Ким, О.Г. Бугровецкая // Мануальная терапия. – 2013. - № 2(50). - С.70 -78.
358. Effect of combination therapy of arthrocentesis and occlusal splint on nonreducing temporomandibular joint disk displacement / Peter Tvrdy, Petr Heinz, Jana Zapletalova [et al.] // Biomed Pap Med Fac Univ Palacky Olomouc Czech Repub. – 2015, Dec.- № 4(159). – P. 677 - 680.
359. Мирза А.И. Роль комплексного лечения стоматологических больных с болевым синдромом дисфункции височно-нижнечелюстного сустава / А.И. Мирза, Е.Ю. Мозолюк // Проблемы екології та медицини. - 2011. - № 15(3–4). - С. 113 - 115.
360. Вертерсунд К. Нехирургическое лечение дисфункций ВНЧС. Обзор методов лечения / К. Вертерсунд // Маэстро. – 2013. – № 1(49). – С. 16 – 18.
361. Булычева Е.А. Дифференцированный подход к разработке патогенетической терапии больных с дисфункцией височно-нижнечелюстного сустава, осложненной гипертонией жевательных мышц: Автореф. дис. д-ра мед. наук. - Спб.: ГОУ ВПО СПбГМУ им. акад. И.П. Павлова, 2010. - 31 с.
362. Показники біоелектричної активності власне жувальних м'язів із різною м'язовою масою в чоловіків / О.В. Рибалов, Ю.І. Семененко, П.І. Яценко [и др.] // Український стоматологічний альманах.- 2016.- № 3 (том 2).- С. 55 – 57.
363. Адашинская Г.А. Цветовой выбор – как метод оценки боли у пациентов с различными формами болевого синдрома / Г.А. Адашинская // Автореф. дисс. канд. психол. наук. - М., 2003. - 23 с.
364. Афанасьев В.В. Слюнные железы. Болезни и травмы: руководство для врачей / В.В. Афанасьев // М.: ГЭОТАР-Медиа. - 2012. - 296 с.

ДОДАТКИ

Додаток 2.2.5.1.

Основні показники ЕМГ скроневих м'язів у здорових під час жування

Досліджувані параметри	Здорові (n=14)		Середні значення
	Бік		
	правий	лівий	
Час активності (мс)	342,57±3,75 **	320,51±2,58 *,***	331,54±3,15
Час спокою (мс)	306,10±2,02	300,56±4,80	303,48±3,40
Частота заповнення (Гц)	256,05±3,49 *,**	289,61±4,27 ***	272,83±4,78
Максимальне значення (мкВ)	527,78±6,55	544,23±6,46	536,005±6,49
Коефіцієнт активності	1,11±0,009	1,06±0,009	1,09±0,01

Примітка: * - достовірність результатів досліджень правого м'яза до показників лівого ($p < 0,05$); ** - достовірність результатів досліджень правого м'яза до середніх показників ($p < 0,05$); *** - достовірність результатів досліджень лівого м'яза до середніх показників ($p < 0,05$). Примітка відноситься до всіх наступних таблиць.

Основні показники ЕМГ скроневих м'язів у здорових під час стискання зубів

Досліджувані параметри	Здорові (n=14)		Середні значення
	Бік		
	правий	лівий	
Частота заповнення (Гц)	270,66±3,20	283,87±7,75	277,27±5,48
Максимальне значення (мкВ)	391,07±3,03 *, **	429,63±2,88 ***	410,35±3,27

Основні показники ЕМГ жувальних м'язів у здорових під час жування

Досліджувані параметри	Здорові (n=14)		Середні значення
	Бік		
	правий	лівий	
1	2	3	4
Час активності (мс)	355,57±4,02	365,81±5,64	360,69±4,83
Час спокою (мс)	309,86±8,87	321,46±5,64	315,66±6,17
Частота заповнення (Гц)	259,29±3,09 *	272,76±4,26	266,025±3,67
Максимальне значення (мкВ)	576,69±10,12	605,71±12,07	591,20±11,11
Коефіцієнт активності	1,15±0,45	1,14±0,01	1,14±0,23

Основні показники ЕМГ жувальних м'язів у здорових під час стискання зубів

Досліджувані параметри	Здорові (n=14)		Середні значення
	Бік		
	правий	лівий	
Частота заповнення (Гц)	262,67±6,24	275,28±4,20	268,98±5,22
Максимальне значення (мкВ)	512,67±7,46 *;**	562,43±8,41 ***	537,55±7,88

Основні показники ЕМГ власне жувальних м'язів у пацієнтів із легким ступенем компресійно-дислокаційної дисфункції СНЩС та здорових під час жування

Досліджувані параметри	КДД СНЩС (n=16)		Здорові (n=14)
	бік		
	компресії	дислокації	
1	2	3	4
Час активності (мс)	346,31±9,22	365,21±9,40	360,69±4,83
Час спокою (мс)	291,69±13,05	320,03±10,02	315,66±6,17
Частота заповнення (Гц)	280,48±7,57	287,29±7,77 ***	266,025±3,67
Максимальне значення (мкВ)	565,51±8,91 *	587,47±8,78	591,20±11,11
Коефіцієнт активності	1,20±0,03	1,14±0,02	1,14±0,23

Примітка: * - достовірність результатів досліджень м'яза на боці компресії до показників симетричного м'яза ($p < 0,05$); ** - достовірність результатів досліджень м'яза на боці компресії до показників у здорових ($p < 0,05$); *** - достовірність результатів досліджень м'яза на боці дислокації суглобової головки до показників у здорових ($p < 0,05$).

Основні показники ЕМГ власне жувальних м'язів у пацієнтів із легким ступенем компресійно-дислокаційної дисфункції СНЩС та здорових під час стискання зубів

Досліджувані параметри	КДД СНЩС (n=16)		Здорові (n=14)
	бік		
	компресії	дислокації	
Частота заповнення (Гц)	262,60±18,41	268,12±7,04	268,98±5,22
Максимальне значення (мкВ)	511,81±18,41	540,48±17,31	537,55±7,88

**Основні показники ЕМГ скроневих м'язів у пацієнтів із легким ступенем
компресійно-дислокаційної дисфункції СНЩС та здорових під час
жування**

Досліджувані параметри	КДД СНЩС (n=16)		Здорові (n=14)
	б'ік		
	компресії	дислокації	
Час активності (мс)	342,99±5,30	347,61±5,63 ***	331,54±3,15
Час спокою (мс)	297,70±2,97	307,85±4,3	303,48±3,40
Частота заповнення (Гц)	273,58±5,9	278,41±6,90	272,83±4,78
Максимальне значення (мкВ)	477,60±8,64 *,**	504,86±7,28 ***	536,005±6,49
Коефіцієнт активності	1,14±0,06	1,13±0,009	1,09±0,01

Основні показники ЕМГ скроневих м'язів у пацієнтів із легким ступенем компресійно-дислокаційної дисфункції СНЩС та здорових під час стискання зубів

Досліджувані параметри	КДД СНЩС (n=16)		Здорові (n=14)
	бік		
	компресії	дислокації	
Частота заповнення (Гц)	290,54±7,28	294,07±7,22	277,27±5,48
Максимальне значення (мкВ)	418,98±10,96	428,48±10,07	410,35±3,27

Додаток 3.3.2.1

Основні показники ЕМГ власне жувальних м'язів у пацієнтів із середнім ступенем тяжкості компресійно-дислокаційної дисфункції СНЩС та здорових під час жування

Досліджувані параметри	КДД СНЩС (n=21)		Здорові (n=14)
	бік		
	компресії	дислокації	
Час активності (мс)	369,06±19,02	342,38±28,81	360,69±4,83
Час спокою (мс)	332,86±9,57	304,59±16,28	315,66±6,17
Частота заповнення (Гц)	245,40±17,32	245,34±7,24 ***	266,025±3,67
Максимальне значення (мкВ)	467,62±29,57 **	517,38±17,38 ***	591,20±11,11
Коефіцієнт активності	1,10±0,01 *	1,14±0,01	1,14±0,23

Додаток 3.3.2.2

Основні показники ЕМГ власне жувальних м'язів у пацієнтів із середнім ступенем тяжкості компресійно-дислокаційної дисфункції СНЩС та здорових під час стискання зубів

Досліджувані параметри	КДД СНЩС (n=21)		Здорові (n=14)
	бік		
Частота заповнення (Гц)	307,36±12,76 **	290,67±7,13 ***	268,98±5,22
Максимальне значення (мкВ)	297,73±20,36 *.*	401,39±29,52 ***	537,55±7,88

Додаток 3.3.2.3

Основні показники ЕМГ скроневих м'язів у пацієнтів із середнім ступенем тяжкості компресійно-дислокаційної дисфункції СНЩС та здорових під час жування

Досліджувані параметри	КДД СНЩС (n=21)		Здорові (n=14)
	бік		
	компресії	дислокації	
Час активності (мс)	360,00±16,84	360,11±11,13	331,54±3,15
Час спокою (мс)	266,96±9,44 **	277,96±9,78 ***	303,48±3,40
Частота заповнення (Гц)	301,99±18,19	304,09±13,57 ***	272,83±4,78
Максимальне значення (мкВ)	290,48±20,04 ***	381,21±31,15 ***	536,005±6,49
Коефіцієнт активності	1,35±0,05 **	1,31±0,05 ***	1,09±0,01

Додаток 3.3.2.4

Основні показники ЕМГ скроневих м'язів у пацієнтів із середнім ступенем тяжкості компресійно-дислокаційної дисфункції СНЩС та здорових під час стискання зубів

Досліджувані параметри	КДД СНЩС (n=21)		Здорові (n=14)
	бік		
	компресії	дислокації	
Частота заповнення (Гц)	318,00±8,59 **	304,21±9,42 ***	277,27±5,48
Максимальне значення (мкВ)	317,25±20,49 *;**	393,96±12,55	410,35±3,27

Додаток 3.3.3.1

Основні показники ЕМГ власне жувальних м'язів у пацієнтів із важким ступенем компресійно-дислокаційної дисфункції СНЩС та здорових під час жування

Досліджувані параметри	КДД СНЩС (n=11)		Здорові (n=14)
	бік		
	компресії	дислокації	
Час активності (мс)	375,78±28,20	393,23±23,92	360,69±4,83
Час спокою (мс)	292,62±21,83	272,68±13,87 ***	315,66±6,17
Частота заповнення (Гц)	400,38±37,18 **	364,56±50,10	266,025±3,67
Максимальне значення (мкВ)	111,26±14,57 *;**	242,07±34,87 ***	591,20±11,11
Коефіцієнт активності	1,39±0,19 **	1,49±0,12 ***	1,14±0,23

Додаток 3.3.3.2

Основні показники ЕМГ власне жувальних м'язів у пацієнтів із важким ступенем компресійно-дислокаційної дисфункції СНЩС та здорових під час стискання зубів

Досліджувані параметри	КДД СНЩС (n=11)		Здорові (n=14)
	бік		
Частота заповнення (Гц)	380,83±29,44 **	330,98±20,87 ***	268,98±5,22
Максимальне значення (мкВ)	121,65±17,68 **	189,7±30,28 ***	537,55±7,88

Основні показники ЕМГ скроневих м'язів у пацієнтів із важким ступенем компресійно-дислокаційної дисфункції СНЩС та здорових під час жування

Досліджувані параметри	КДД СНЩС (n=11)		Здорові (n=14)
	бік		
	компресії	дислокації	
Час активності (мс)	360,76±21,21	367,22±22,67	331,54±3,15
Час спокою (мс)	298,71±28,51	313,10±21,86	303,48±3,40
Частота заповнення (Гц)	393,37±36,48 **	391,99±41,72 ***	272,83±4,78
Максимальне значення (мкВ)	110,12±14,83 *,**	218,30±31,13 ***	536,005±6,49
Коефіцієнт активності	1,24±0,15	1,23±0,13	1,09±0,01

Основні показники ЕМГ скроневих м'язів у пацієнтів із важким ступенем компресійно-дислокаційної дисфункції СНЩС та здорових під час стискання зубів

Досліджувані параметри	КДД СНЩС (n=11)		Здорові (n=14)
	бік		
	компресії	дислокації	
Частота заповнення (Гц)	472,52±49,16 *;**	336,22±21,12 ***	277,27±5,48
Максимальне значення (мкВ)	131,89±15,48 *;**	266,85±31,15 ***	410,35±3,27

Основні показники ЕМГ скроневих м'язів у пацієнтів із легким ступенем компресійно-дислокаційної дисфункції СНЩС через 6 місяців після комплексного лікування та здорових під час жування

Досліджувані параметри	КДД СНЩС				Здорові (n=14)
	Бік компресії		Бік дислокації		
	До лікування (n=11)	Після лікування (n=9)	До лікування (n=11)	Після лікування (n=9)	
Максимальне значення (мкВ)	477,60±8,64	529,84±18,68*	504,86±7,28	540,87±17,03	536,005±6,49
Частота заповнення (Гц)	273,58±5,9	264,90±12,55	278,41±6,90	290,71±15,35	272,83±4,78
Час активності	342,99±5,30	348,34±14,04	347,61±5,63	325,52±15,01	331,54±3,15
Час спокою	297,70±2,97	308,01±13,60	307,85±4,3	290,33±15,15	303,48±3,40
Коефіцієнт К	1,14±0,06	1,12±0,01	1,13±0,009	1,07±01	1,09±0,01

Тут та далі в наступних таблицях Примітка: * - достовірність результатів досліджень м'яза на боці компресії до лікування і після($p<0,05$);

** - достовірність результатів досліджень м'яза на боці компресії після лікування до показників у здорових ($p<0,05$);

*** - достовірність результатів досліджень м'яза на боці дислокації суглобової головки до лікування і після;

**** -достовірність результатів досліджень м'яза на боці дислокації суглобової головки після лікування до показників у здорових ($p<0,05$);

***** - достовірність результатів досліджень м'яза на боці компресії після лікування до показників м'яза на боці дислокації суглобової головки після лікування ($p<0,05$).

Додаток 4.4.1.2

Основні показники ЕМГ скроневих м'язів у пацієнтів із легким ступенем компресійно-дислокаційної дисфункції СНЩС через 6 місяців після комплексного лікування та здорових під час стискання зубів

Досліджувані параметри	КДД СНЩС				Здорові (n=14)
	Бік компресії		Бік дислокації		
	До лікування (n=11)	Після лікування (n=9)	До лікування (n=11)	Після лікування (n=9)	
Частота заповнення (Гц)	290,54±7,28	276,47±12,97	294,07±7,22	278,94±11,63	277,27±3,2
Максимальне значення (мкВ)	418,98±10,96	422,67±11,88	428,48±10,07	429,93±9,21****	410,35±3,03

Додаток 4.4.1.3

Основні показники ЕМГ власно жувальних м'язів у пацієнтів із легким ступенем компресійно-дислокаційної дисфункції СНЩС через 6 місяців після комплексного лікування та здорових під час жування

Досліджувані параметри	КДД СНЩС				Здорові (n=14)
	Бік компресії		Бік дислокації		
	До лікування (n=11)	Після лікування (n=9)	До лікування (n=11)	Після лікування (n=9)	
Максимальне значення (мкВ)	565,51±8,91	595,96±19,65	587,47±8,78	602,04±19,40	591,20±11,11
Частота заповнення (Гц)	280,48±7,57	271,95±8,79	287,29±7,77	289,18±6,85 ****	266,025±3,67
Час активності	346,31±9,22	368,48±6,58	365,21±9,40	373,38±13,79	360,69±4,83
Час спокою	291,69±13,05	321,99±9,91	320,03±10,02	327,96±5,07	315,66±6,17
Коефіцієнт К	1,20±0,03	1,13±0,02	1,14±0,02	1,15±0,01	1,14±0,23

Додаток 4.4.1.4

Основні показники ЕМГ власно жувальних м'язів у пацієнтів із легким ступенем компресійно-дислокаційної дисфункції СНЩС через 6 місяців після комплексного лікування та здорових під час стискання зубів

Досліджувані параметри	КДД СНЩС				Здорові (n=14)
	Бік компресії		Бік дислокації		
	До лікування (n=11)	Після лікування (n=9)	До лікування (n=11)	Після лікування (n=9)	
	Частота заповнення (Гц)	262,60± 18,41	281,35± 13,88	268,12± 7,04	
Максимальне значення (мкВ)	511,81± 18,41	531,56± 16,14	540,48± 17,31	546,94± 14,91	537,55± 7,88

Основні показники ЕМГ скроневих м'язів у пацієнтів із середнім ступенем тяжкості компресійно-дислокаційної дисфункції СНЩС через 6 місяців після комплексного лікування та здорових під час жування

Досліджувані параметри	КДД СНЩС				Здорові (n=14)
	Бік компресії		Бік дислокації		
	До лікування (n=21)	Після лікування (n=12)	До лікування (n=21)	Після лікування (n=12)	
Максимальне значення (мкВ)	290,48±20,04	538,07± 15,87 *	381,21± 31,15	540,69± 5,35 ****	536,005± 6,49
Частота заповнення (Гц)	301,99± 18,19	272,55± 7,08	304,09± 13,57	285,36± 5,77	272,83± 4,78
Час активності	360,00± 16,84	341,46± 5,23 *****	360,11± 11,13	325,93± 4,92 ***	331,54± 3,15
Час спокою	266,96± 9,44	313,86± 8,69*	277,96±9,78	302,10± 4,60 ***	303,48± 3,40
Коефіцієнт К	1,35±0,05	1,08±0,01 *	1,31±0,05	1,07±0,05 ***	1,09±0,01

Додаток 4.4.2.2

Основні показники ЕМГ скроневих м'язів у пацієнтів із середнім ступенем тяжкості компресійно-дислокаційної дисфункції СНЩС через 6 місяців після комплексного лікування та здорових під час стискання зубів

Досліджувані параметри	КДД СНЩС				Здорові (n=14)
	Бік компресії		Бік дислокації		
	До лікування (n=21)	Після лікування (n=12)	До лікування (n=21)	Після лікування (n=12)	
Частота заповнення (Гц)	318,00±8,59	275,14± 4,63 *	304,21±9,42	281,32±5,06 ***	277,27±3,2
Максимальне значення (мкВ)	317,25±20,49	413,19±4,63 *	393,96±12,55	424,41±12,88	410,35±3,03

Додаток 4.4.2.3

Основні показники ЕМГ власно жувальних м'язів у пацієнтів із середнім ступенем тяжкості компресійно-дислокаційної дисфункції СНЩС через 6 місяців після комплексного лікування та здорових під час жування

Досліджувані параметри	КДД СНЩС				Здорові (n=14)
	Бік компресії		Бік дислокації		
	До лікування (n=21)	Після лікування (n=12)	До лікування (n=21)	Після лікування (n=12)	
Максимальне значення (мкВ)	467,62± 29,57	587,15± 12,01	517,38± 17,38	592,68± 10,64	591,20± 11,11
Частота заповнення (Гц)	245,40± 17,32	274,55± 6,34	245,34±7,24	275,23± 7,45	266,025± 3,67
Час активності	369,06± 19,02	367,82± 4,73	342,38± 28,81	363,87± 12,78	360,69± 4,83
Час спокою	332,86± 9,57	338,79± 7,33	304,59± 16,28	324,11± 12,04	315,66± 6,17
Коефіцієнт К	1,10±0,01	1,08±0,01	1,14±0,01	1,12±0,01	1,14±0,23

Додаток 4.4.2.4

Основні показники ЕМГ власно жувальних м'язів у пацієнтів із середнім ступенем тяжкості компресійно-дислокаційної дисфункції СНЩС через 6 місяців після комплексного лікування та здорових під час стискання зубів

Досліджувані параметри	КДД СНЩС				Здорові (n=14)
	Бік компресії		Бік дислокації		
	До лікування (n=21)	Після лікування (n=12)	До лікування (n=21)	Після лікування (n=12)	
Частота заповнення (Гц)	307,36±12,76	271,34±3,70	290,67±7,13	274,37±2,98	268,98±5,22
Максимальне значення (мкВ)	297,73±20,36	552,27±14,38	401,39±29,52	577,82±15,87	537,55±7,88

Основні показники ЕМГ скроневих м'язів у пацієнтів із важким ступенем компресійно-дислокаційної дисфункції СНЩС через 6 місяців після комплексного лікування та здорових під час жування

Досліджувані параметри	КДД СНЩС				Здорові (n=14)
	Бік компресії		Бік дислокації		
	До лікування (n=11)	Після лікування(n=12)	До лікування (n=11)	Після лікування(n=12)	
Максимальне значення (мкВ)	110,12±14,83	502,67± 19,59	218,30±31,13	505,26±14,27	536,005±6,49
Частота заповнення (Гц)	393,37±36,48	257,76± 11,36	391,99±41,72	255,71±12,34	272,83±4,78
Час активності	360,76±21,21	369,43± 13,68	367,22±22,67	351,48±7,01	331,54±3,15
Час спокою	298,71±28,51	336,51± 12,84	313,10±21,86	314,66±6,41	303,48±3,40
Коефіцієнт К	1,24±0,15	1,09±0,01	1,23±0,13	1,11±0,01	1,09±0,01

Додаток 4.4.3.2

Основні показники ЕМГ скроневих м'язів у пацієнтів із важким ступенем компресійно-дислокаційної дисфункції СНЩС через 6 місяців після комплексного лікування та здорових під час стискання зубів

Досліджувані параметри	КДД СНЩС				Здорові (n=14)
	Бік компресії		Бік дислокації		
	До лікування (n=11)	Після лікування (n=12)	До лікування (n=11)	Після лікування (n=12)	
Частота заповнення (Гц)	472,52±49,16	281,65± 11,37	336,22±21,12	277,01± 11,85	277,27± 3,2
Максимальне значення (мкВ)	131,89± 15,48	396,08± 29,77	266,85±3 1,15	383,90± 24,89	410,35± 3,03

Додаток 4.4.3.3

Основні показники ЕМГ власно жувальних м'язів у пацієнтів із важким ступенем компресійно-дислокаційної дисфункції СНЩС через 6 місяців після комплексного лікування та здорових під час жування

Досліджувані параметри	КДД СНЩС				Здорові (n=14)
	Бік компресії		Бік дислокації		
	До лікування (n=11)	Після лікування(n=12)	До лікування(n=11)	Після лікування(n=12)	
Максимальне значення (мкВ)	111,26± 14,57	536,63± 27,03	242,07± 34,87	547,76± 23,54	591,20± 11,11
Частота заповнення (Гц)	400,38± 37,18	273,41± 9,39	364,56± 50,10	275,63± 5,16	266,025± 3,67
Час активності	375,78± 28,20	379,69± 15,31	393,23± 23,92	331,46± 14,67	360,69± 4,83
Час спокою	292,62± 21,83	342,38± 18,62	272,68± 13,87	300,47± 12,31	315,66± 6,17
Коефіцієнт К	1,39±0,19	1,11±0,03	1,49±0,12	1,09±0,01	1,14±0,23

Додаток 4.4.3.4

Основні показники ЕМГ власно жувальних м'язів у пацієнтів із важким ступенем компресійно-дислокаційної дисфункції СНЩС через 6 місяців після комплексного лікування та здорових під час стискання зубів

Досліджувані параметри	КДД СНЩС				Здорові (n=14)
	Бік компресії		Бік дислокації		
	До лікування (n=11)	Після лікування (n=12)	До лікування (n=11)	Після лікування (n=12)	
Частота заповнення (Гц)	380,83± 29,44	273,58± 8,14	330,98± 20,87	267,43± 5,52	268,98± 5,22
Максимальне значення (мкВ)	121,65± 17,68	431,51± 37,51	189,7±30,28	449,53± 34,04	537,55± 7,88

«Затверджую»

Перший проректор Української
 медичної стоматологічної академії
 д.мед.н., професор Дворник В.М.
 « /з» 2019 р.



АКТ ВПРОВАДЖЕННЯ

Назва впровадження: Діагностика дисфункції скронево-нижньощелепного суглоба.

Ким запроваджено, адреса, автори: Українська медична стоматологічна академія, 36011 м. Полтава вул. Шевченко 23, кафедра ортопедичної стоматології з імплантологією. П.І. Яценко, О.В. Рыбалов, О.І. Яценко, В.М. Новіков.

Джерело інформації: Электромиографические характеристики височных и жевательных мышц у больных компрессионно-дислокационной дисфункцией височно-нижнечелюстных суставов различной степени тяжести / Павел И. Яценко, Олег В. Рыбалов, Олег И. Яценко, Вадим М. Новиков и др. // Wiadomosci Lekarskie. том LXXI, 2018, Nr3 cz II. S. 663 – 670

Де і коли впроваджено: на кафедрі ортопедичної стоматології з імплантологією «Українська медична стоматологічна академія», м. Полтава, завідувач к.мед.н., доцент Кузь Гельфіра Маліківна (ухвалено на засіданні кафедри № 2 від 13.09.2019 р.)


Результати застосування методу за період 19.03.18 р. до 19.09.19 р.

Включено: в матеріали практичних занять для студентів 5 курсу при викладанні модуля 5 «Ортопедичні методи лікування захворювань зубощелепного апарату».

Зауваження та пропозиції: М.М.А.

Відповідальний за впровадження: доцент Кузь Г.М.

Дата 16.09.2019/.

Підпис 

«Затверджую»

Перший проректор Української

Медичної стоматологічної академії

д. мед. н., професор Дворник В.М.

2019 р.

**АКТ ВПРОВАДЖЕННЯ**

Назва впровадження: Діагностика дисфункції скронево-нижньощелепного суглоба.

Ким запроваджено, адреса, автори: Українська медична стоматологічна академія, 36011 м. Полтава вул. Шевченко 23, кафедра хірургічної стоматології та щелепно-лицевої хірургії з пластичною та реконструктивною хірургією голови та шиї. П.І. Яценко, О.В. Рыбалов, О.І. Яценко, В.М. Новіков.

Джерело інформації: Электромиографические характеристики височных и жевательных мышц у больных компрессионно-дислокационной дисфункцией височно-нижнечелюстных суставов различной степени тяжести / Павел И. Яценко, Олег В. Рыбалов, Олег И. Яценко, Вадим М. Новиков и др. // Wiadomosci Lekarskie. том LXXI, 2018, Nr3 cz II. S. 663 – 670

Де і коли впроваджено: на кафедрі хірургічної стоматології та щелепно-лицевої хірургії з пластичною та реконструктивною хірургією голови та шиї «Українська медична стоматологічна академія», м. Полтава, завідувач д.мед.н., професор Аветіков Давид Соломонович (ухвалено на засіданні кафедри №3 від 26.09.2019 р.)

Результати застосування методу за період 19.03.18 р. до 19.09.19 р.

Включено: до тематичного плану лекцій та практичних занять в модулі 5 та 6 по темам «Захворювання скронево нижньощелепного суглобу».

Зауваження та пропозиції: немає

Відповідальний за впровадження: професор Аветіков Д.С.

Дата 26.09.2019 р.

Підпис _____

«ЗАТВЕРДЖУЮ»

проректор з учбово-педагогічної роботи

Харківського Національного

медичного університету

професор д-мед. Марковський В.Д.



2018 р.

АКТ ВПРОВАДЖЕННЯ

1. Пропозиція для впровадження: Методика діагностики дисфункції скронево-нижньощелепного суглоба.

2. Установа розробник: ВДНЗУ «Українська медична стоматологічна академія», 36024, м.Полтава, вул.Шевченка, 23. __ О.В. Рибалов, Ю.І. Семененко, П.І. Яценко, О.І. Яценко, О.С. Іваницька

3. Джерело інформації: Показники біоелектричної активності власне жувальних м'язів із різною м'язовою масою в чоловіків // Український стоматологічний альманах. – 2016. – №3 (том 2). – С. 55 – 57.

4. Базова установа, яка проводить впровадження: кафедра ортопедичної стоматології Харківського національного медичного університету.

5. Термін впровадження: серпень-грудень 2017 року.

6. Форма впровадження: в навчальний процес – матеріали лекцій та практичних занять при вивченні розділу «Етіологія, діагностика, клініка та методи лікування захворювань скронево-нижньощелепного суглоба».

Відповідальний за впровадження:

завідувач кафедри ортопедичної стоматології

д.мед.н., професор

І. В. Янішен

ЗАТВЕРДЖУЮ
 Директор Медичного інституту
 Сумського державного університету
 д. мед. н. Лобода А.М.



28 березня 2018 р.

АКТ ВПРОВАДЖЕННЯ

1. **Найменування пропозиції для впровадження:** «Методика комплексного лікування компресійно-дислокаційної дисфункції скронево-нижньощелепного суглобу та її патогенетичне обґрунтування».
2. **Установа-розробник, автор:** ВДНЗУ «Українська медична стоматологічна академія» м. Полтава, 31400, м.Полтава, вул. Шевченка, 23, кафедра хірургічної стоматології та щелепно-лицевої хірургії з пластичною та реконструктивною хірургією голови та шиї. О. Rybalov, P. Yatsenko. P. Moskalenko, O. Yatsenko, Yu. Lakhtin.
3. **Джерело інформації:** стаття в журналі " The Effectiveness of Physical Factors in the treatment of Compression-Dislocation Dysfunction of the Temporomandibular Joint / O. Rybalov, P. Yatsenko. P. Moskalenko, O. Yatsenko, Yu. Lakhtin // Georgian Medical News, 2016. - № 2 (251). – P. 26 – 31.
4. **Базова установа, яка проводить впровадження:** Медичний інститут Сумського державного університету, кафедра стоматології, протокол № 3 від 04.10.2017 р.
5. **Форма впровадження:** результати наукової пропозиції впроваджені в учбовий процес при читанні лекцій і проведенні практичних занять зі студентами 3, 4 та 5 курсу спеціальності «стоматологія» при вивченні дисципліни «Хірургічна стоматологія», «Ортопедична стоматологія».
6. **Термін впровадження:** жовтень 2017 р. - травень 2018 р.
7. **Ефективність впровадження:** Розроблений спосіб дає можливість скороченню терміну реабілітації хворих, попередженню виникнення в них стресової ситуації, зниженню кількості ускладнень. Отримані дані доповнюють відповідні розділи навчального матеріалу при викладанні стоматологічних дисциплін
8. **Зауваження, примітки, пропозиції:** зауважень немає, впровадження продовжує використовуватися.

Відповідальна за впровадження особа:
 завідувач кафедри стоматології СумДУ
 д. мед. н., доцент

 Лахтін Ю.В.



АКТ ВПРОВАДЖЕННЯ

1. **Назва пропозиції для впровадження:** «Функціональна характеристика жувальних м'язів при вторинній адентії».
2. **Установа-розробник:** ВДНЗУ «Українська медична стоматологічна академія» кафедра ортопедичної стоматології з імплантологією
3. **Автор:** О.В. Рибалова, Ю.І. Семененко, П.І. Яценко, О.І. Яценко, О.С. Іваницька.
4. **Джерело інформації:** Показники біоелектричної активності власне жувальних м'язів із різною м'язовою масою в чоловіків //Український стоматологічний альманах.- 2016.- №3 (том 2).- С. 55 – 57.на У111 модулі в програмної темі «Функціональна характеристика жувальних м'язів при вторинній адентії».
5. **Найменування закладу в навчальний процес якого впроваджено:** ДВНЗ “Ужгородський національний університет”, кафедра стоматології післядипломної освіти з курсом терапевтичної та ортопедичної стоматології.
6. **Терміни впровадження:** з 10.2018 по 06.2019
7. **Форма впровадження:** навчальний процес (матеріали лекцій та практичних занять).
8. **Зауваження, пропозиції:** зауважень немає, впровадження продовжує використовуватися.

Відповідальний за впровадження:
 Завідувач кафедри стоматології
 післядипломної освіти з курсом
 терапевтичної та ортопедичної стоматології
 ДВНЗ «Ужгородський національний університет»
 д.мед.н., проф.

Потапчук А.М.

«ЗАТВЕРДЖУЮ»

Перший проректор
з науково-педагогічної роботи

ДВНЗ «Тернопільський державний
медичний університет
імені І.Я. Горбачевського»
д. мед. н., проф. Дульгай А.Г.



17 жовтня 2018 р.

АКТ ВПРОВАДЖЕННЯ

1. **Назва впровадження:** «Методика діагностики дисфункції скронево-нижньощелепного суглоба»

2. **Установа-розробник:** ВДНЗУ «Українська медична стоматологічна академія», 36024, м. Полтава, вул. Шевченка, 23.

3. **Автори:** О.В. Рибалов, Ю.І. Семененко, П.І. Яценко, О.І. Яценко, О.С. Іваницька

4. **Джерело інформації:** Показники біоелектричної активності власне жувальних м'язів із різною м'язовою масою в чоловіків //Український стоматологічний альманах.- 2016.- №3 (том 2).- С. 55 – 57.

5. **Впроваджено** у навчальний процес для студентів V курсу стоматологічного факультету на кафедрі хірургічної стоматології ДВНЗ «Тернопільський державний медичний університет імені І.Я. Горбачевського» МОЗ України

6. **Терміни впровадження:** серпень 2017 – грудень 2017р

Завідувач кафедри
хірургічної стоматології

«17» жовтня 2018 р.

д. мед. н., професор Нагірний Я.П.

«ЗАТВЕРДЖУЮ»

Заступник головного лікаря
з хірургії та інноваційних технологій
КЗ ТОР «Тернопільська університетська лікарня»
Вапорожець В.В.



АКТ ВПРОВАДЖЕННЯ

1. **Назва впровадження:** «Методика діагностики дисфункції скронево-нижньощелепного суглоба».
2. **Установа-розробник:** ВДНЗУ «Українська медична стоматологічна академія», 36024, м.Полтава, вул. Шевченка, 23, О.В. Рибалов, Ю.І. Семененко, П.І. Яценко, О.І. Яценко, О.С. Іваницька
3. **Джерело інформації:** Показники біоелектричної активності власне жувальних м'язів із різною м'язовою масою в чоловіків //Український стоматологічний альманах.- 2016.- №3 (том 2).- С. 55 – 57.
4. **Впроваджено у відділення хірургічної стоматології КЗ ТОР «Тернопільська університетська лікарня»**
5. **Терміни впровадження:** серпень 2017 – грудень 2017р.
6. **Загальна кількість спостережень:** 45 чоловік.
7. **Ефективність впровадження у відповідності з критеріями, що містяться в джерелі інформації**


Показники	За даними	
	Авторів, які пропонують впровадження	Організації, що впроваджує
Скорочення терміну діагностики	3 дні	2 – 3 дні
Попередження виникнення стресової ситуації	попереджує	попереджує
Зниження кількості помилок	81,3 %	75,5 %

8. **Зауваження, пропозиції:** продовжити впровадження

« 17 » квітня 2018р.

Відповідальний за впровадження

зав. каф. хірургії стоматології

 проф. Я.П.Нагірний

«ЗАТВЕРДЖУЮ»

Директор Університетського
стоматологічного центру
Харківського Національного
медичного університету
доцент Бірюкова М.М.



Бірюкова М.М.
« 25 » *Січня* 2018 р.

АКТ ВПРОВАДЖЕННЯ

1. Пропозиція для впровадження: Методика діагностики дисфункції скронево-нижньощелепного суглоба.

2. Установа розробник: ВДНЗУ «Українська медична стоматологічна академія», 36024, м.Полтава, вул.Шевченка, 23. __ О.В. Рибалов, Ю.І. Семененко, П.І. Яценко, О.І. Яценко, О.С. Іваницька

3. Джерело інформації: Показники біоелектричної активності власне жувальних м'язів із різною м'язовою масою в чоловіків // Український стоматологічний альманах. – 2016. – №3 (том 2). – С. 55 – 57.

4. Базова установа, яка проводить впровадження: стоматологічне відділення Університетського стоматологічного центру Харківського національного медичного університету.

5. Термін впровадження: серпень-грудень 2017 року..

6. Форма впровадження: в лікувальний процес стоматологічного відділення УСЦ ХНМУ.

7. Загальна кількість спостережень – 45 чоловік.

8. Ефективність впровадження у відповідності з критеріями, що містяться в джерелі інформації:

Показники	За даними	
	Розробників	Організації, що впроваджує
Скорочення терміну діагностики	3 дні	2 – 3 ліні
Попередження виникнення стресової ситуації	попереджує	попереджує
Зниження кількості помилок	80%	75%

9. Зауваження, пропозиції: _ продовжити впровадження

Відповідальний за впровадження:
завідувач стоматологічного відділення _____

«ЗАТВЕРДЖУЮ»
 Директор ННМЦ
 «Університетська клініка»
 (керівник установи, в якій введено впровадження)
 проф. Кривенко В.І.
 « 18 » _____ 20 _____ р.

АКТ ВПРОВАДЖЕННЯ

1. Методика діагностики дисфункція скронево-нижньощелепного суглоба
(назва пропозиції для впровадження)¹
2. ВДНЗУ «Українська медична стоматологічна академія», 36024, м.Полтава, вул. Шевченка, 23. О.В. Рибалов, Ю.І. Семененко, П.І. Яценко, О.І. Яценко, О.С. Іваницька
(установа-розробник, її поштовий адрес, ПІБ авторів)¹
3. Джерело інформації: Показники біоелектричної активності власне жувальних м'язів із різною м'язовою масою в чоловіків // Український стоматологічний альманах. – 2016. – № 3 (том 2). – С. 55 – 57.
(назва, рік видання методичних рекомендацій, інформаційного листа, вихідні данні статті, № патенту тощо)
4. Впроваджено за 2017р. в Стоматологічному центрі ННМЦ «Університетська клініка»
(назва лікувально-профілактичної установи)
5. Строки впровадження ² з вересня 2017 року по січень 2018 року
6. Загальна кількість спостережень ² _____ 41 чоловік _____
7. Ефективність впровадження у відповідності з критеріями, викладеними в джерелі інформації (п.3) _____

Показники ³	За даними	
	Розробників ¹	Установи, яка проводила впровадження ²
Скорочення терміну діагностики Попередження виникнення стресової ситуації Зниження кількості помилок	3 дні Попереджує 80%	2 – 3 дні Попереджує 75%

8. Зауваження, додатки ² _____ продовжити впровадження _____

«17» квітня 2018 р.

Відповідальний за впровадження _____ Возний О.В.
(посада, підпис, ПІБ)

«ЗАТВЕРДЖУЮ»

Головний лікар

ОКЗ «Сумська обласна клінічна
стоматологічна поліклініка»

Савченко В.В.

« 2 » квітня 2018.



АКТ ВПРОВАДЖЕННЯ

1. Методика комплексного лікування компресійно-дислокаційної дисфункції скронево-нижньощелепного суглобу та її патогенетичне обґрунтування _____
(найменування пропозиції для впровадження)

2. ВДНЗУ «Українська медична стоматологічна академія», 36024, м. Полтава, вул. Шевченка, 23 _____
(установа-розробник, його поштова адреса, П.І.Б.авторів)

3. Джерело інформації " The Effectiveness of Physical Factors in the treatment of Compression-Dislocation Dysfunction of the Temporomandibular Joint / O. Rybalov, P. Yatsenko. P. Moskalenko, O. Yatsenko, Yu. Lakhtin // Georgian Medical News, 2016. - № 2 (251). – P. 26 – 31.

(назва, рік видання метод, рекоменд., інформ. листа, вихідні дані статті, № патенту)

4. Впроваджено по плану впровадження 2017_ОКЗ _«Сумська обласна клінічна стоматологічна поліклініка» _____
(найменування лікувально-профілактичної установи)

5. Строки впровадження з _серпня 2017 р. по _грудень 2017 р.

6. Загальна кількість спостережень _38_

7. Ефективність впровадження у відповідності з критеріями, що містяться в джерелі інформації:

Показники	За даними	
	Розробників	Виконавців
Скорочення терміну реабілітації	1-2 місяці	2 місяці
Попередження виникнення стресової ситуації	Попереджає	Попереджає
Зниження кількості ускладнень	90 %	75 %

8. Зауваження, пропозиції _____

« 2 » квітня 2018 р.

Відповідальна
за впровадження

_____завідуюча
стоматологічним
відділенням №2 _____
(посада)

_____Черевиченко Л.Л.
(П.І.Б.)



(підпис)

ЗАТВЕРДЖУЮ»
 Головного лікаря
 ТОВ «Університетська стоматологічна поліклініка»
 Ляхина М. В.
 « 30 » вересень 2019 р.



АКТ ВПРОВАДЖЕННЯ

1. **Назва впровадження:** «Методика усунення компресійного симптому при дисфункції скронево-нижньощелепного суглоба».
2. **Установа-розробник:** Українська медична стоматологічна академія, 36024, м.Полтава, вул..Шевченка, 23.
3. **Джерело інформації:** патент на корисну модель № 126149 «ПРИСТРІЙ ДЛЯ ЛІКУВАННЯ КОМПРЕСІЙНОГО БОЛЬОВОГО СИМПТОМУ ПРИ ДИСЛОКАЦІЙНО-КОМПРЕСІЙНІЙ ДИСФУНКЦІЇ СКРОНЕВО-НИЖНЬОЩЕЛЕПНОГО СУГЛОБУ» Зареєстровано 11.06 2018 р.
4. **Автори:** Рибалов О.В., Новіков В.М., Яценко П.І., Яценко О.І.
5. **Впроваджено:** ТОВ «Університетська стоматологічна поліклініка»
6. **Терміни впровадження:** січень - вересень 2019 р.
7. **Загальна кількість клінічних спостережень:** 24
8. **Ефективність впровадження:** Скорочує термін діагностики, попереджує виникнення стресових ситуацій та больового синдрому. Ефективність методики 87 %
9. **Пропозиції:** пропонується подальше впровадження в стоматологічну практику.

Відповідальний за впровадження :

к.мед.н., доц.



Горзов Л.Ф.

«Затверджую»

Головний лікар комунальної установи
«Полтавський обласний центр стоматології-
стоматологічна клінічна поліклініка»
д. мед. наук, професор П.М. Скрипников



« 30 » березня 2018 р.

АКТ ВПРОВАДЖЕННЯ

1. **Методика діагностики дисфункції скронево-нижньощелепного суглоба.**

найменування пропозиції для впровадження

2. ВДНЗУ «Українська медична стоматологічна академія», 36024, м. Полтава, вул. Шевченка, 23. __ О.В. Рибалов, Ю.І. Семененко, П.І. Яценко, О.І. Яценко, О.С. Іваницька

установа-розробник, його поштова адреса, п.і.п. авторів

3. Джерело інформації: Показники біоелектричної активності власне жувальних м'язів із різною м'язовою масою в чоловіків //Український стоматологічний альманах.- 2016.- №3 (том 2).- С. 55 – 57.

4. Впроваджено по плану впровадження 2017 р.

Строки впровадження з серпня 2017 р. по грудень 2017 р.

Комунальна установа «Полтавський обласний центр стоматології-стоматологічна клінічна поліклініка»

найменування лікувально-профілактичної установи

5. Загальна кількість спостережень: 45 чоловік.

6. Ефективність впровадження у відповідності з критеріями, що містяться в джерелі інформації

Показники	По даним	
	Розробників	Організації, що
Скорочення терміну діагностики	3 дні	2 – 3 дні
Попередження виникнення стресової ситуації	попереджує	попереджує
Зниження кількості помилок	80%	75%

8. Зауваження, пропозиції: продовжити впровадження.

Відповідальний за впровадження

Заступник головного лікаря з медичної частини

посада, підпис, п.і.п.



« 29 » березня 2018 р.

СПИСОК ПУБЛІКАЦІЙ ЗДОБУВАЧА

1. Яценко О.І. Клініко-рентгенологічна характеристика компресійно-більового симптому скронево-нижньощелепного суглоба / О.І. Яценко, О.В. Рибалов, О.С. Іваницька, П.І. Яценко // Вісник проблем біології і медицини, 2015. - Вип. 2. –Т. 1. – С. 363 – 366. *(Здобувач, аналізував та узагальнював отримані результати, написав частину тексту)*
2. Рибалов О.В. Показники біоелектричної активності власне жувальних м'язів із різною м'язовою масою в чоловіків / О.В. Рибалов, Ю.І. Семененко, П.І. Яценко, О.І. Яценко, О.С. Іваницька // Український стоматологічний альманах.- 2016.- №3 (том 2).- С. 55 – 57. *(Особистий внесок здобувача полягає у обстеженні хворих, статистичному опрацюванні матеріалу, здійсненні аналітичної оцінки отриманих результатів).*
3. Новиков В.М. Миофациальна симптоматика в клініці компрессионно-дислокаційної дисфункції височно-нижньочелюстного сустава / В.М. Новиков, П.І. Яценко, О.В. Рибалов // Український стоматологічний альманах.- 2017.- №1. - С. 32 – 36. *(Здобувачем проведені клінічні дослідження та зроблені висновки).*
4. Рибалов О.В. Асиметрія розмірів і форм суставних головок одна з причин компрессионно-дислокаційної дисфункції височно-нижньочелюстного сустава / О.В. Рибалов, В.М. Новиков, О.І. Яценко, П.І. Яценко // Актуальні проблеми сучасної медицини, 2017. – Т.17. - № 2 (58). – С.251 – 255. *(Здобувачу належить пошук літературних джерел та їх опрацювання)*
5. Яценко П.І. Біоелектрична активність жевательних м'язів і її парадокси у больових м'язово-суставній компрессионно-дислокаційної дисфункції ВНЧС / П.І. Яценко, О.І. Яценко, О.В. Рибалов, Ю.І. Семененко // Актуальні проблеми сучасної медицини:

- Вісник Української медичної стоматологічної академії, 2018. - Т. 18. - № 2(62). - С. 226-230. *(Здобувачем здійснено аналіз та узагальнення отриманих результатів зроблені висновки).*
6. Яценко П.І. Види дисфункціональних станів скронево-нижньощепного суглобу за етіологією та особливостями їх патогенезу (Огляд літератури) / П.І. Яценко // Актуальні проблеми сучасної медицини. Вісник Української медичної стоматологічної академії.- 2018. – Т.18. – Вип. 3(63). - С. 335 – 340. *(Здобувачем здійснено аналіз та узагальнення отриманих результатів).*
 7. Рыбалов О.В. Миофасциальная симптоматика у больных мышечно-суставной компрессионно-дислокационной дисфункцией височно-нижнечелюстного сустава / О.В. Рыбалов, П.И. Яценко, О.И. Яценко, Е.С. Иваницкая // Світ медицини та біології. – 2016. - № 2(56). – С. 77 – 80. *(Здобувачем проведені клінічні дослідження та зроблені висновки).*
 8. Rybalov O. The Effectiveness of Physical Factors in the treatment of Compression-Dislocation Dysfunction of the Temporomandibular Joint / O. Rybalov, P. Yatsenko, P. Moskalenko, O. Yatsenko, Yn. Lakhtin // Georgian Medical News, 2016. - № 2 (251). – P. 26 – 31 (Скопус). *(Особистий внесок здобувача полягає у обстеженні хворих, статистичному опрацюванні матеріалу, здійсненні аналітичної оцінки отриманих результатів).*
 9. Яценко П.И. Электромиографические характеристики височных и жевательных мышц у больных компрессионно-дислокационной дисфункцией височно-нижнечелюстных суставов различной степени тяжести / Павел И. Яценко, Олег В. Рыбалов, Олег И. Яценко, Вадим М. Новиков и др. // Wiadomosci Lekarskie. том LXXI, 2018, Nr3 cz II. S. 663 – 670 (Scopus). *(Здобувачем здійснено аналіз та узагальнення отриманих результатів).*
 10. Yatsenko P.I. Differential and diagnostic criteria for hipermobility of the articular heats jf the mandible, muscle and joint contracture and compression-dislocation dysfunction of temporomandibular joint (according to the data of

TMJ zonography) / P.I. Yatsenko, O.I. Yatsenko, O.V. Rybalov, O.S. Ivanitska, V.M. Novikov // Світ медицини та біології, 2018. - № 2 (64). - С. 112 – 114. *(Здобувачем проведені клінічні дослідження та зроблені висновки).*

11. Рыбалов О.В. Компрессионно- дислокационная дисфункция височно-нижнечелюстного сустава с явлениями пареза лицевого нерва / О.В. Рыбалов, П.И. Яценко, О.И. Яценко // Ж. Вестник Кыргызской государственной медицинской академии им. И.К. Ахунбаева. – Бишкек, 2017. - № 6. – С. 55 – 58. *(Здобувачем здійснено аналіз та узагальнення отриманих результатів).*
12. Патент на корисну модель № 126149 «Пристрій для лікування компресійного больового симптому при дислокаційно-компресійній дисфункції скронево-нижньощелепного суглобу» автори: Рибалов О.В., Новіков В.М., Яценко П.І., Яценко О.І. Зареєстровано 11.06 2018 р. Дата публікації 11.06.2018, Бюл. № 11. *(Здобувачу належить пошук літературних джерел та їх опрацювання, та апробація способу лікування пацієнтів з симптомами дисфункції скронево-нижньощелепних суглобів).*
13. Патент на корисну модель № 136838 «Пристрій для лікування компресійного симптому при дислокаційно-компресійної дисфункції скронево-нижньощелепного суглоба» автори: Яценко П.І., Рибалов О.В., Новіков В.М., Яценко О.І. Зареєстровано 10.09.2019. Дата публікації 10.09.2019, Бюл. № 17. *(Здобувачу належить пошук літературних джерел та їх опрацювання, та апробація способу лікування пацієнтів з симптомами дисфункції скронево-нижньощелепних суглобів).*
14. Яценко П.И. Болевой симптом при компрессионно-дислокационной дисфункции височно-нижнечелюстного сустава / П.И. Яценко, О.И. Яценко, Е.С. Иваницкая // Матер. Третій міжрегіональної н.-практич. конф. «Стоматологія Придніпровья». – Днепропетровськ - Запоріжжя, 2015.- С.154-155. *(Здобувачем здійснено узагальнення отриманих результатів).*

15. Рыбалов О.В. Ошибки в диагностике и лечении компрессионно-дислокационной дисфункции височно-нижнечелюстного сустава / О.В. Рыбалов, П.И. Яценко, О.И. Яценко // Материалы Всероссийской научно-практической конференции с международным участием, посвященной 50-летию стоматологического факультета Дагестанской государственной медицинской академии. - Махачкала, 2015. – С.170-172. *(Здобувачем проведена порівняльна оцінка отриманих результатів дослідження, написана частина тексту).*
16. Рыбалов О.В. Методика лечения компрессионно-дислокационной дисфункции височно нижнечелюстного сустава и ее патогенетическое обоснование / О.В. Рыбалов, П.И. Яценко, О.И. Яценко // Сб. научн. статей 5 регион. н.-практ. конф. с межд. участием «Актуальные проблемы стоматологи детского возраста». – Хабаровск, 2015. – С. 170-176. *(Здобувачу належить участь у розпрацюванні методики та написанні статті).*
17. Рыбалов О.В. Функциональное состояние околоушных слюнных желез у пациентов с компрессионно-дислокационной дисфункцией височно-нижнечелюстного сустава / О.В. Рыбалов, Е.С. Иваницкая, П.И. Яценко, О.И. Яценко // Сборник трудов Национального конгресса с международным участием «Паринские чтения».- Минск.2016. – С. 141 – 143. *(Здобувачу належить розпрацювання способу дослідження, здійснення аналітичної оцінки результатів, написання частини тексту статті).*
18. Рыбалов О.В. Механізм виникнення больових симптомів при м'язово-суглобової дисфункції скронево-нижньощелепного суглобу / О.В. Рыбалов, О.С. Іваницька, П.І. Яценко, О.І. Яценко // Матеріали міжнародної науково-практичної конференції «Сучасна стоматологія та щелепно-лицева хірургія». –Київ,2016. – С. 135 – 138. *(Здобувачем здійснено узагальнення отриманих результатів).*

19. Рыбалов О.В., Компресійно-дислокаційна дисфункція скронево-нижньощелепного суглоба з проявами больового симптому / О.В. Рыбалов, О.С. Іваницька, О.І. Яценко, П.І. Яценко // Питання експериментальної та клінічної стоматології: Зб. наук. праць. – Вип. 12. – Харків: ХНМУ, 2016. – С. 385-390. *(Здобувачем здійснено узагальнення отриманих результатів).*
20. Яценко П.И. Характер соотношений костных компонентов височно-нижнечелюстных суставов при наличии в одном из них болевого симптома / П.И. Яценко, О.И. Яценко, О.В. Рыбалов // Материалы XXIV Международного юбилейного симпозиума «Инновационные технологии в стоматологии», посвященного 60-летию стоматологического факультета Омского государственного медицинского университета: сб. ст. - отв. ред. Г.И. Скрипкина. – Омск: Издательский центр КАН, 2017. – С. 517 - 519 . *(Здобувачу належить здійснення аналітичної оцінки результатів, написання частини тексту статті).*
21. Яценко П.И. Функциональные характеристики собственно жевательных мышц у больных с компрессионно-дислокационной дисфункцией височно-нижнечелюстного сустава / П.И. Яценко, О.В. Рыбалов, Ю.И. Семенов, О.И. Яценко, Е.С. Иваницкая // Матер. міжнар. н.-практ. конф. «Сучасна стоматологія та щелепно-лицева хірургія».- Київ, 2018. - С.137 - 138. *(Здобувачем проведена порівняльна оцінка отриманих результатів дослідження, написана частина тексту).*
22. Яценко П.И. Медико-статистична характеристика частоти та видів дисфункціональних станів скронево-нижньощелепного суглоба / П.И. Яценко, В.М. Новіков, О.С. Іваницька, О.І. Яценко, О.В. Рыбалов // Експериментальна та клінічна стоматологія. 2018. № 2 (3). – С. 43 – 44. *(Здобувачем здійснено аналіз та узагальнення отриманих результатів, зроблені висновки).*
23. Рыбалов О.В. Клинико-электромиографические характеристики мышечно-суставного комплекса у здоровых лиц и больных с дисфункцией височно-

- нижнечелюстных суставов / О.В. Рыбалов, П.И. Яценко, О.И. Яценко, Е.С. Иваницкая // Актуальные вопросы профилактики, диагностики и лечения стоматологических заболеваний.- Сб. научных трудов республ. конф.- Минск БГМУ 2018. – С.139 – 141. *(Здобувачем здійснено узагальнення отриманих результатів, зроблені висновки).*
- 24.Новиков В.М. Сравнительная характеристика прицельных рентгенограмм височно-нижнечелюстных суставов при гипермобильности суставных головок, мышечно-суставных контрактурах и компрессионно-дислокационной дисфункции / В.М. Новиков, П.И. Яценко, О.И. Яценко // Сучасні погляди на актуальні питання теоретичної, експериментальної та практичної медицини.- Збірник наукових праць.-Харків 2016.- С.151-153. *(Здобувачем здійснено аналіз та узагальнення отриманих результатів, зроблені висновки).*
- 25.Яценко О.І. Результати лікування функціональної нестабільності суглобової голівки нижньої щелепи у хворих з фізіологічним прикусом за даними прицільної рентгенографії СНЩС / О.І. Яценко, О.Ю. Шульженко, П.І. Яценко // Матеріали Всеукраїнської науково-практичної конференції молодих учених «Медична наука в практику охорони здоров'я».-Полтава 2016.- С.19. *(Здобувачем проведені клінічні дослідження та зроблені висновки)*
- 26.Яценко П.И. Патогенетические аспекты юношеской дисфункции височно-нижнечелюстного сустава / П.И. Яценко, О.Ю. Андриянова, О.В. Рыбалов, О.И. Яценко // Сб-к научн. трудов н-практ конф., «Прошлое, настоящее и будущее детской стоматологии». – Минск, 2019. - С. 134 -138.

Апробація результатів дисертації

Результати дисертаційного дослідження обговорювалися на засіданнях кафедри пропедевтики хірургічної стоматології та ортопедичної стоматології з імплантологією та апробовані на всеукраїнських науково-практичних форумах, конференціях, зокрема:

- Вплив видалення третіх молярів на виникнення м'язово-суглобової нестабільності скронево-нижньощелепного суглоба при ортодонтичному лікуванні аномалій прикусу / Яценко І.В., Яценко О.І., Яценко П.І. // Обласна науково-практична конференція «Сучасні досягнення та перспективи розвитку хірургічної стоматології та щелепно-лицевої хірургії». Полтава, 14.12.2016 р. *(Доповідач)*
- Сучасні аспекти діагностики та лікування захворювань СНЩС / Рибалов О.В., Яценко П.І. // Обласна науково-практична конференція «Сучасні досягнення та перспективи розвитку хірургічної стоматології та щелепно-лицевої хірургії». Полтава, 14.12.2017 р. *(Доповідач)*
- Диференційна діагностика дисфункції СНЩС та невралгії трійчастого нерва. / Яценко П.І., Рибалов О.В., Іваницька О.С. // Обласна науково-практична конференція «Сучасні досягнення та перспективи розвитку хірургічної стоматології та щелепно-лицевої хірургії». Полтава, 17.12.2018 р. *(Доповідач)*
- Клинико-рентгенологическая характеристика отдельных видов дисфункции височно-нижнечелюстного сустава / Яценко П.И., Рибалов О.В., Новиков В.М., Иваницкая Е.С., Корастышова М.А. // Матеріали всеукраїнської науково-практичної конференції з міжнародною участю «Актуальні проблеми стоматології, щелепно-лицевої хірургії, пластичної та реконструктивної хірургії голови та ший». Полтава, 14-15.11.2019 р. *(Доповідач)*
- Рентгенологічні та МРТ характеристики дисфункції скронево-нижньощелепного суглобу компресійного генезу / Рибалов О.В., Новиков В.М., Іваницька О.С., Яценко П.І., Коросташова М.А. // Науково-практична

конференція з міжнародною участю «Сучасні проблеми ортопедичної стоматології». Харків, 6-7.12.2019 р. *(Доповідач)*