

МІНІСТЕРСТВО ОХОРОНИ ЗДОРОВ'Я УКРАЇНИ
УКРАЇНСЬКА МЕДИЧНА СТОМАТОЛОГІЧНА АКАДЕМІЯ

МІНІСТЕРСТВО ОХОРОНИ ЗДОРОВ'Я УКРАЇНИ
УКРАЇНСЬКА МЕДИЧНА СТОМАТОЛОГІЧНА АКАДЕМІЯ

Кваліфікаційна наукова
праця на правах рукопису

Крамаренко Денис Русланович

УДК 616.316:599.323.4:661.742.24-099

ДИСЕРТАЦІЯ

**МОРФОФУНКЦІОНАЛЬНА ХАРАКТЕРИСТИКА ВЕЛИКИХ СЛИННИХ
ЗАЛОЗ ЩУРІВ У НОРМІ ТА ПІСЛЯ ДІЇ МЕТАКРИЛАТУ**

22 – Охорона здоров'я; 222 – Медицина
14.03.09 – гістологія, цитологія, ембріологія

Подається на здобуття наукового ступеня доктора філософії

Дисертація містить результати власних досліджень. Використання ідей,
результатів і текстів інших авторів мають посилання на відповідне джерело


(підпис)

Д. Р. Крамаренко

Науковий керівник:

Єрошенко Галина Анатоліївна, доктор медичних наук, професор

Полтава – 2021

АНОТАЦІЯ

Крамаренко Д. Р. Морфофункціональна характеристика великих слинних залоз щурів в нормі та після дії метакрилату. – Кваліфікаційна наукова праця на правах рукопису.

Дисертація на здобуття наукового ступеня доктора філософії за спеціалізацією 14.03.09 – гістологія, цитологія, ембріологія (222 – Медицина). – Українська медична стоматологічна академія, м. Полтава, 2021. – Українська медична стоматологічна академія, м. Полтава, 2021.

Великі слинні залози мають компенсаторно підвищувати секреторну активність для забезпечення адекватного зволоження слизової оболонки порожнини рота. Населення планети все частіше потребує протезування, враховуючи загальну тенденцію до його старіння. Доведено, що при користуванні протезами, часто у хворих виникають скарги на ксеростомію. Не дивлячись на недоліки, метакрилати знайшли своє широке застосування в стоматології, як базис зубних протезів, що зумовлене його високими експлуатаційними показниками. Токсичний ефект може викликати метиловий ефір метакрилової кислоти як складова базису протеза. Багато робіт присвячені вивченню дії мономеру метакрилату на слизову оболонку порожнини рота, але не чисельними є роботи, присвячені стану органів, розташованих за межами ротової порожнини після впливу ефіру метакрилової кислоти.

Метою роботи було вивчити морфофункціональні зміни у піднижньощелепних слинних залозах щурів в нормі та після дії 1 % ефіру метакрилової кислоти.

Завдання дослідження: вивчити особливості структурної організації піднижньощелепних слинних залоз щурів в нормі; визначити морфологічні і метричні зміни в кінцевих відділах піднижньощелепних слинних залозах щурів після дії 1 % ефіру метакрилової кислоти; визначити морфологічні і метричні зміни у протоковій системі піднижньощелепних слинних залозах щурів після дії 1 % ефіру метакрилової кислоти; встановити морфологічні й метричні зміни в ланках гемомікроциркуляторного русла піднижньощелепних слинних залоз

щурів після дії 1 % ефіру метакрилової кислоти; визначити зміни представництва клітинних елементів місцевого захисного бар'єру в нормі та після дії 1 % ефіру метакрилової кислоти.

Для досягнення мети та вирішення поставлених завдань дослідження використані методи: гістологічний, серійних напівтонких зрізів, електронно-мікроскопічний, морфометричний, варіаційної статистики .

Уперше, за допомогою комплексного морфологічного, гістохімічного і морфометричного дослідження встановлені особливості змін структурних компонентів піднижньощелепних слинних залоз щурів після дії 1 % ефіру метакрилової кислоти, які проявляються посиленням функціональної активності епітеліоцитів у ранні терміни спостереження, а в пізні – пригніченням секреції. Уже на ранніх термінах експерименту визначаються розлади гемомікроциркуляції, які проявляються звуженням просвітів артеріол, дилатацією та нерівномірним кровонаповненням емнісної ланки гемомікроциркуляторного русла, запусінням просвітів капілярів. На підставі комплексної морфологічної оцінки сформульовані метричні критерії реактивних змін кінцевих відділів, протокової системи та гемомікроциркуляторного русла часточок піднижньощелепних залоз після дії 1 % ефіру метакрилової кислоти.

Уперше встановлено за результатами власних досліджень структурні ознаки і визначено метричні показники, які є теоретичним підґрунтям та діагностичним критерієм оцінки реактивних змін морфофункціонального стану слинних залоз при дослідженнях з метою поглибленого розуміння відомих в клінічній стоматології захворювань і синдромів, які супроводжуються дисфункцією слинних залоз.

Дістала подальшого розвитку проблема вивчення особливостей структурної організації і перебудови місцевого захисного бар'єру великих слинних залоз, який включає периацинарні і перипротокові асоціації лейкоцитів у нормі та під впливом хронічного подразника в порожнині рота, зміни кількісного складу яких відображають ступінь антигенного навантаження і адекватність захисних реакцій. Протягом спостереження встановлено

збільшення кількості усіх вивчених клітин, що свідчить про напруженість місцевого імунного бар'єру у відповідь на дію 1 % ефіру метакрилової кислоти.

Отримані дані є теоретичною передумовою для розробки діагностичного алгоритму вивчення біоптатів слинних залоз для морфологічної експрес-діагностики ступеня адаптаційних і компенсаторних резервів тканин органа при патологічних процесах та дають змогу добору комплексу антиксеростомічної терапії за умови уражень слинних залоз та слизової оболонки порожнини рота.

Отримані нові наукові дані щодо особливостей будови часточок піднижньощелепних слинних залоз у нормі та за умов впливу 1 % ефіру метакрилової кислоти сприяють удосконаленню профілактики та прогнозування, а також діагностики змін слизової оболонки порожнини рота під час звикання до протезу та визначенню ефективності консервативних, хірургічних та ортопедичних втручань. У комплексі з клінічними методами ці дані можуть знайти широке застосування при прогнозуванні виникнення патології слизової оболонки порожнини рота за умов наявності у порожнині рота пластинкового знімного протезу, визначенні тенденції клінічного перебігу та прогнозування ускладнень на етапі адаптації до конструкції.

Отримані результати визначають важливість вивчення структурного забезпечення адекватного слиноутворення для клінічної практики та обґрунтовують доцільність пошуку нових комплексних медикаментозних методів лікування дисфункції слинних залоз, з огляду на визначені особливості структурних змін окремих елементів структурно-функціональних одиниць великих слинних залоз після дії 1 % ефіру метакрилової кислоти і дозволяють запропонувати нові підходи до патогенетичного лікування дисфункції слинних залоз у клініці. Отримані дані можуть бути використані вченими-морфологами для подальшого вивчення змін структурної організації великих слинних залоз при патологічних станах.

Встановлено, що контакт слизової оболонки порожнини рота щурів з 1 % розчином метилового ефіру метакрилової кислоти викликає на 14-ту добу спостереження збільшення в епітеліоцитах кінцевих відділів кількості оптично

світлик секреторних гранул. На 30 добу переважна більшість ядер щільно притиснуті до базальної плазмалеми, міжклітинні щілини розширені. У протоковій системі зміни мають стереотипний характер – посилення секретовиведення на 14 добу і стиснення проток гіпергідратованою аморфною речовиною. У посмугованих протоках на 14 добу локально розширились міжклітинні щілини, що свідчить про посилення юкстацелюлярного транспорту рідини через їх стінку, гранули у гранулярних протоках проявляли поліморфізм і поліхроматофілію. На 30-у добу експерименту базальна плазмалема протокових епітеліоцитів була відшарована від базальної мембрани вакуолеподібними оптично світлими структурами.

Доведено, що на 14-ту добу спостереження середні значення висоти епітеліоцитів кінцевих відділів збільшуються на 25,04 %, у протоковій системі – на 12,82-13,02 %, що є компенсаторною реакцією слинних залоз на дію метакрилату та супроводжується посиленням слиновиділення. На 30-у добу висота епітеліоцитів кінцевих відділів достовірно зменшується на 39,54 % порівняно з 14-ю добою; на 24,40 % є достовірно меншою за показники контрольної групи. Середні значення висоти епітеліоцитів вставних проток зменшились на 24,67 % порівняно з 14-ю добою експерименту та на 11,06 % є достовірно менші за значення в контрольній групі. Висота епітеліоцитів посмугованих проток до 30-ї доби була на 13,41 % меншою порівняно з 14-ю добою та на 16,04 % були достовірно меншими за показники контрольної групи. Висота епітеліоцитів гранулярних проток на 30-у добу експерименту на 22,46 % є достовірно меншою за значення попереднього терміну дослідження, і меншою на 17,03 % за результати у контрольній групі тварин.

Нанесення 1 % розчину метилового ефіру метакрилової кислоти на 14-ту добу експерименту призводило до зменшення діаметру просвіту артеріол на 20,77 %. На 30-у добу спостерігалась дилатація, яка проявлялась достовірним збільшенням діаметру просвіту, та зменшенням товщини судинної стінки. Нормалізація показників до 30-ї доби не визначалась.

Судини обмінної ланки часточок піднижньощелепної слинної залози щурів реагували стійкою дилатацією, що підтверджується збільшенням діаметру просвіту на 29,50 % на 14 добу та на 17,99 % на 30 добу експерименту. Відновлення показників до кінця експерименту не відбувається внаслідок тривалої токсичної дії 1 % ефіру метакрилової кислоти. На дію 1 % розчину метилового ефіру метакрилової кислоти ємнісна ланка реагувала збільшенням діаметру просвіту і на 42,71 % упродовж експерименту із достовірним на 25,86 % зменшенням товщини судинної стінки. Дані зміни зумовлені реакцією на звуження резистивної ланки та, як наслідок, підвищенням гіпергідратації аморфної речовини інтерстицію. Тенденція до відновлення показників не визначалась. Під впливом 1 % ефіру метакрилової кислоти на 14 добу кількість мастоцитів збільшилась у периваскулярній і перипротоковій сполучній тканині, переважна їх більшість знаходилась у стадії накопичення секреторних гранул. На 30 добу спостерігались ознаки їх дегрануляції. Кількість плазмоцитів збільшилась на 14 добу спостереження у перипротоковому інтерстиції, вони утворювали групи із 6-8 клітин, до 30 доби збільшилась кількість плазмоцитів і в периацинарному інтерстиції, де вони формували ланцюжки з 3-5 клітин, що є морфологічним свідченням їх міграції, як компенсаторно-приспосувальної реакції.

Ключові слова: піднижньощелепні слинні залози, морфологічна характеристика, 1 % ефір метакрилової кислоти, щури.

ANNOTATION

Kramarenko D. R. Morphofunctional characteristics of rats' major salivary glands in a norm and after methacrylate exposure. – Qualifying scientific work as the manuscript.

PhD thesis in Medicine on the Specialty 14.03.09 “Histology, Cytology, Embryology” (222 – Medicine). – Ukrainian Medical Stomatological Academy, Poltava, 2021. – Ukrainian Medical Stomatological Academy, Poltava, 2021.

Salivary glands should compensatory increase the secretory activity to ensure adequate hydration of the oral mucosa. The population of the planet increasingly

needs prosthetics, given the general trend towards its aging. It is proved that when using prostheses, patients often have complaints of xerostomia. Despite the disadvantages, methacrylates have found wide application in dentistry as a basis for dentures, due to its high performance. Toxic effect can be caused by methyl ester of methacrylic acid as a component of the base of the prosthesis. Many studies have examined the effect of methacrylate monomer on the oral mucosa, but there are not numerous studies on the condition of organs located outside the oral cavity after exposure to methacrylic acid ester.

The purpose of the study was to study morphofunctional changes in the mandibular salivary glands of rats in normal and after exposure to 1 % methacrylic acid ester.

Tasks of research: to study features of the structural organization of mandibular salivary glands of rats in norm; to determine morphological and metric changes in the terminal parts of the mandibular salivary glands of rats after exposure to 1% methacrylic acid ester; to determine the morphological and metric changes in the duct system of the mandibular salivary glands of rats after exposure to 1% methacrylic acid ester; to establish morphological and metric changes in the links of the hemomicrocirculatory tract of the mandibular salivary glands of rats after exposure to 1% methacrylic acid ester; to determine changes in the representation of cellular elements of the local protective barrier in the norm and after the action of 1% methacrylic acid ester.

To achieve the goal and solve the objectives of the study used histological, the method of serial semi-thin sections, electron microscopic, morphometric methods, methods of variation statistics.

For the first time, with the help of a complex morphological, histochemical and morphometric study for the first time the peculiarities of changes in the structural components of the mandibular salivary glands of rats after exposure to 1 % methacrylic acid ester, which are manifested by increased functional activity of epitheliocytes in the early stages. Already in the early stages of the experiment, disorders of hemomicrocirculation are identified, which are manifested by narrowing

of the lumens of arterioles, dilatation and uneven blood supply of the capacitive link of the hemomicrocirculatory tract, the desolation of capillaries. Based on a comprehensive morphological assessment, metric criteria for reactive changes of the end sections, duct system and hemomicrocirculatory tract of the mandibular lobes after exposure to 1% methacrylic acid ester are formulated.

For the first time, based on the results of our own research, structural features were identified and metrics were determined, which are the theoretical basis and diagnostic criterion for assessing reactive changes in the morphofunctional state of salivary glands in studies to gain in-depth understanding of diseases and syndromes accompanied by salivary dysfunction.

The problem of studying the features of structural organization and reorganization of the local protective barrier of large salivary glands, which includes periacinar and periproductal associations of leukocytes in normal and under the influence of chronic stimuli in the oral cavity, changes in the quantitative composition of which reflect the degree of antigenic load and adequacy of protective reactions. During the observation, an increase in the number of all studied cells was found, which indicates the intensity of the local immune barrier in response to the action of 1% methacrylic acid ester.

The obtained data are a theoretical prerequisite for the development of a diagnostic algorithm for studying salivary gland biopsies for morphological rapid diagnosis of the degree of adaptive and compensatory reserves of body tissues in pathological processes in them and allow selection of antixerostomic therapy for salivary gland and mucosal lesions.

The obtained new scientific data on the structure of the lobe of the mandibular salivary glands in normal and under the influence of 1 % methacrylic acid ester contribute to the improvement of prevention and prognosis, as well as diagnosis of changes in the oral mucosa during prosthesis habituation and determining the effectiveness of conservative, surgical and surgical procedures. . In combination with clinical methods, these data can be widely used in predicting the pathology of the oral

mucosa in the presence of an oral plate removable prosthesis, determining the clinical course and predicting complications at the stage of adaptation to the structure.

The obtained results determine the importance of studying the structural support of adequate salivation for clinical practice and substantiate the feasibility of finding new comprehensive drug methods for the treatment of salivary gland dysfunction, in view of given the identified features of structural changes of individual elements of structural and functional units of large salivary glands after exposure to 1 % methacrylic acid ester and offer new approaches to the pathogenetic treatment of salivary gland dysfunction in the clinic. The obtained data can be used by morphologists to further study the changes in the structural organization of the large salivary glands in pathological conditions.

It was found that the contact of the oral mucosa of rats with 1% solution of methyl ester of methacrylic acid causes on the 14th day of observation an increase in the number of optically light secretory granules in the epitheliocytes of the terminal parts. By day 30, the vast majority of nuclei are tightly pressed to the basal plasmalemma, the intercellular spaces are expanded. In the duct system, the changes are stereotypical - increased secretion for 14 days and compression of the ducts with hyperhydrated amorphous substance. In the striated ducts, the intercellular fissures dilated locally on the 14th day, which indicates an increase in the juxtacellular transport of fluid through their wall, the granules in the granular ducts showed polymorphism and polychromatophilia. On the 30th day of the experiment, the basal plasmalemma of ductal epitheliocytes was exfoliated from the basement membrane by vacuole-like optically light structures.

It is proved that on the 14th day of observation the average height of the epitheliocytes of the terminal divisions increases by 25.04 %, in the duct system - by 12.82-13.02 %, which is a compensatory response of the salivary glands to methacrylate and is accompanied by increased salivation. On the thirtieth day, the height of the epitheliocytes of the terminal divisions is significantly reduced by 39.54 % compared with the fourteenth day by 24.40 % is significantly less than the control group. The average values of the height of the epitheliocytes of the insertion ducts

decreased by 24.67 % compared with the fourteenth day of the experiment, and by 11.06 % are significantly lower than the values in the control group. Striped by 13.41 % compared to the fourteenth day by 16.04 % were significantly lower than the control group. The height of the epitheliocytes of the granular ducts by 22.46 % is significantly lower than the value of the previous study period, and lower by 17.03 % according to the results of the control group of animals.

Application of 1% solution of methyl ester of methacrylic acid on the 14th day of the experiment resulted in a decrease in the diameter of the lumen of the arterioles by 20.77 %. On the thirtieth day, dilatation was observed, which was manifested by a significant increase in the diameter of the lumen and a decrease in the thickness of the vascular wall. Normalization of indicators up to the thirtieth day was not determined.

The vessels of the metabolic link of the lobes of the mandibular salivary gland of rats responded with stable dilatation, which is confirmed by an increase in the diameter of the lumen by 29.50 % on day 14 and 17.99 % on day 30 of the experiment. Recovery by the end of the experiment does not occur due to prolonged toxic effects of 1 % methacrylic acid ester. The capacitive link responded to the action of a 1 % solution of methacrylic acid methyl ester by increasing the lumen diameter and by 42.71 % during the experiment with a significant 25.86 % decrease in vascular wall thickness. These changes are due to the reaction to the narrowing of the resistive link and, as a consequence, increased hyperhydration of the amorphous substance interstitium. The tendency to recover was not determined. Under the influence of 1 % methacrylic acid ester for 14 days, the number of mast cells increased in the perivascular and periproductal connective tissue, the vast majority of them were in the stage of accumulation of secretory granules. Signs of their degranulation were observed on day 30. The number of plasma cells increased on the 14th day of observation in periprotic yarrow, they formed groups of 6-8 cells, up to 30 days increased the number of plasma cells and periacinar interstitium, where they formed chains of 3-5 cells, which is morphological evidence of their migration as compensatory-adaptive reactions.

Key words: submandibular salivary glands, morphological characteristics, 1 % ether methacrylic acid, rats.

НАУКОВІ ПРАЦІ, В ЯКИХ ОПУБЛІКОВАНІ ОСНОВНІ НАУКОВІ РЕЗУЛЬТАТИ ДИСЕРТАЦІЇ

1. Волков КС, Єрошенко ГА, Коптев ММ, Крамаренко ДР. Структурні особливості строми великих слинних залоз щурів у нормі. Світ медицини та біології. 2017; 4 (62): 108-11.
2. Єрошенко ГА, Шевченко КВ, Крамаренко ДР, Вільхова ОВ, Ячмінь АІ. Структурні зміни судин обмінної ланки гемомікроциркуляторного русла піднижньощелепної залози щурів після дії 1 % ефіру метакрилової кислоти. Світ медицини та біології. 2019; 2 (68): 179-83.
3. Крамаренко ДР, Єрошенко ГА, Небесна ЗМ, Лисаченко ОД, Борута НВ, Ваценко АВ. Структурна перебудова ємнісної ланки гемомікроциркуляторного русла після дії після дії 1 % ефіру метакрилової кислоти. Світ медицини та біології. 2019; 3 (69): 194-7.
4. Крамаренко ДР, Шевченко КВ, Ячмінь АІ. Реактивні зміни резистивної ланки гемомікроциркуляторного русла після дії 1 % ефіру метакрилової кислоти. Актуальні проблеми сучасної медицини. Вісник УМСА. 2019; 2 (66): 118-22.
5. Крамаренко ДР. Ремодельовання протокової системи піднижньощелепної залози щурів після впливу 1 % ефіру метакрилової кислоти. Вісник проблем біології та медицини. 2020; 1 (155): 307-12.
6. Єрошенко ГА, Федонюк ЛЯ, Шевченко КВ, Крамаренко ДР, Ячмінь АІ, Вільхова ОВ, Скотаренко ТА. Restructuring of the acini of rats' submandibular glands after exposure to 1 % methacrylate. Wiadomosci lekarskie. 2020; 73(7): 1318-22.

НАУКОВІ ПРАЦІ, ЯКІ ЗАСВІДЧУЮТЬ АПРОБАЦІЮ МАТЕРІАЛІВ ДИСЕРТАЦІЇ

7. Тимошенко ЮВ, Єрошенко ГА, Крамаренко ДР. Реакція структурних компонентів слинних залоз щурів на введення адреналіну і метакрилату.

Матеріали науково-практичної конференції «Прикладні аспекти морфології», Вінниця. 2017, 21-22 вересня: 78-9.

8. Крамаренко ДР, Єрошенко ГА, Шевченко КВ, Ячмінь АІ, Вільхова ОВ. Реакція артеріол часточок піднижньощелепної залози щурів на дію метакрилату. Збірник тез доповідей VII конгресу наукового товариства анатомів, гістологів, ембріологів, топографоанатомів України. Одеса, 2-4 жовтня 2019: 254.

9. Крамаренко ДР. Вплив 1 % ефіру метакрилової кислоти на структуру ємнісної ланки часточки піднижньощелепної залози щурів. Матеріали Всеукраїнської науково-практичної конференції молодих учених «Медична наука в практику охорони здоров'я». Полтава, 22 листопада 2019: 49.

НАУКОВІ ПРАЦІ, ЯКІ ДОДАТКОВО ВІДОБРАЖАЮТЬ НАУКОВІ РЕЗУЛЬТАТИ ДИСЕРТАЦІЇ

10. Єрошенко ГА, Крамаренко ДР, Семенова АК, Тимошенко ЮВ, Герасименко СБ. Використання метилового ефіру метакрилової кислоти в сучасній стоматології. Світ медицини та біології. 2017; 2 (60): 179-83.

11. Шевченко КВ, Єрошенко ГА, Крамаренко ДР, Проніна ОМ, Кудінов МВ. Сучасні уявлення про структурно-функціональну організацію слинних залоз. Вісник проблем біології та медицини. 2018; 3 (145): 50-8.

12. Єрошенко ГА, Шевченко КВ, Крамаренко ДР, Білаш СМ, Проніна ОМ, Ячмінь АІ. Структурно-функціональні особливості слинних залоз змішаної секреції. Вісник проблем біології та медицини. 2019; 1(149): 258-61.

13. Єрошенко ГА, Шевченко КВ, Крамаренко ДР, Вільхова ОВ, Ячмінь АІ. Дисфункція слинних залоз – актуальна медико-соціальна проблема. Вісник проблем біології та медицини. 2019; 2 (150): 22-6.

14. Єрошенко ГА, Шевченко КВ, Крамаренко ДР, Ячмінь АІ, Тимошенко ЮВ, Лисаченко ОД. Вплив ефіра метакрилової кислоти на морфофункціональний стан органів порожнини рота. Вісник проблем біології та медицини. 2019; 4(153): 23-6.

ЗМІСТ

АНОТАЦІЯ		2
ПЕРЕЛІК УМОВНИХ СКОРОЧЕНЬ		15
ВСТУП		16
РОЗДІЛ 1	СУЧАСНІ ПОГЛЯДИ НА ГІСТОФІЗІОЛОГІЮ СЛИННИХ ЗАЛОЗ ЗМІШАНОЇ СЕКРЕЦІЇ В НОРМІ ТА ЇХ СТРУКТУРНА ПЕРЕБУДОВА ПІСЛЯ ВПЛИВУ МЕТАКРИЛАТУ (ОГЛЯД ЛІТЕРАТУРИ)	23
1.1.	Особливості структурної організації слинних залоз змішаної секреції	23
1.2.	Використання метилового ефіру метакрилової кислоти в сучасній стоматології	37
1.3.	Вплив метилового ефіру метакрилової кислоти на морфо- функціональний стан органів порожнини рота	43
РОЗДІЛ 2	МАТЕРІАЛ І МЕТОДИ ДОСЛІДЖЕННЯ	55
2.1.	Загальна характеристика дослідження	55
2.2.	Методи дослідження	56
РОЗДІЛ 3	МОРФОФУНКЦІОНАЛЬНА ХАРАКТЕРИСТИКА ПАРЕНХІМАТОЗНИХ КОМПОНЕНТІВ ПІДНИЖНЬОЩЕЛЕПНИХ ЗАЛОЗ ЩУРІВ КОНТРОЛЬНОЇ ГРУПИ ТА ПІСЛЯ ДІЇ 1 % ЕФІРУ МЕТАКРИЛОВОЇ КИСЛОТИ	61
3.1.	Структурна організація паренхіми піднижньощелепної залози щурів контрольної групи та після дії 1 % ефіру метакрилової кислоти	61
3.2.	Морфометрична характеристика паренхіми піднижньощелепної залози щурів контрольної групи та після дії 1 % ефіру метакрилової кислоти	87

РОЗДІЛ 4	МОРФОФУНКЦІОНАЛЬНА СТРОМАЛЬНИХ ПІДНИЖНЬОЩЕЛЕПНИХ КОНТРОЛЬНОЇ ГРУПИ ТА ПІСЛЯ ДІЇ 1 % ЕФІРУ МЕТАКРИЛОВОЇ КИСЛОТИ	ХАРАКТЕРИСТИКА КОМПОНЕНТІВ ЗАЛОЗ ЩУРІВ	95
4.1.	Структурна організація строми піднижньощелепної залози щурів контрольної групи та після дії 1 % ефіру метакрилової кислоти		95
4.2.	Морфометрична характеристика строми піднижньощелепної залози щурів контрольної групи та після дії 1 % ефіру метакрилової кислоти		113
РОЗДІЛ 5	АНАЛІЗ І УЗАГАЛЬНЕННЯ ДОСЛІДЖЕНЬ	РЕЗУЛЬТАТІВ	119
	ВИСНОВКИ		135
	ПРАКТИЧНІ РЕКОМЕНДАЦІЇ		137
	СПИСОК ВИКОРИСТАНИХ ЛІТЕРАТУРНИХ ДЖЕРЕЛ		138
	ДОДАТКИ		165

ПЕРЕЛІК УМОВНИХ СКОРОЧЕНЬ

Ве – висота епітеліоцитів кінцевих відділів і проток

Дз – діаметр зовнішній

Дп – діаметр просвіту

Ів – індекс Вогенворта

п/з – поле зору

Тсс – товщина судинної стінки

NO – оксид азоту

Sз – площа зовнішня судини

Sв – площа внутрішня судини

Sсс – площа судинної стінки

ВСТУП

Обґрунтування вибору теми дослідження. Великі слинні залози мають компенсаторно підвищувати секреторну активність для забезпечення адекватного зволоження слизової оболонки порожнини рота. Великі слинні залози побудовані із кінцевих, або секреторних відділів та системи вивідних проток [1]. Вони складаються з різних залозистих клітин, які запрограмовані на синтез абсолютно різних секретів [2, 3].

Населення планети все частіше потребує протезування, враховуючи загальну тенденцію до його старіння. Полімерні матеріали і речовини, що мігрують з полімерних матеріалів, які використовуються в медицині, можуть призвести до розвитку різних патологічних станів [4, 5]. Тому першочерговим завданням при токсикологічній оцінці полімерних матеріалів медичного призначення є розробка адекватних методик дослідження стосовно конкретного призначення, з урахуванням таких факторів, як характер і тривалість контакту полімерного виробу з організмом людини [6]. Але, не дивлячись на недоліки, метакрилати знайшли своє широке застосування в стоматології, як базис зубних протезів, що зумовлене його високими експлуатаційними показниками [7]. Токсичний ефект може викликати метиловий ефір метакрилової кислоти. Проте його токсичні властивості проявляються лише при високих дозах [8]. Багато робіт присвячені вивченню дії мономеру метакрилату на слизову оболонку порожнини рота [9, 10], але не чисельними є роботи, присвячені стану органів, розташованих за межами ротової порожнини після впливу ефіру метакрилової кислоти.

Доведено, що при користуванні протезами, часто у хворих виникають скарги на ксеростомію [11, 12]. Досліджуючи гістохімічну характеристику структури ацинарних відділів великих слинних залоз людини, науковці виявили, що вони представлені двома диференційованими типами секреторних клітин. Специфіка їх диференціювання проявляється виділенням слизового та білкового секрету [13, 14], від якого залежить якісний склад слини, що надалі

впливатиме на стан ротової порожнини, стоматологічне та соматичне здоров'я людини взагалі, тому дослідження в цій області мають велике практичне значення.

Зв'язок роботи з науковими програмами, планами, темами. Робота є фрагментом науково-дослідних робіт кафедри гістології, цитології та ембріології Української медичної стоматологічної академії МОЗ України: "Експериментально-морфологічне вивчення дії трансплантатів кріоконсервованої плаценти та інших екзогенних чинників на морфофункціональний стан ряду внутрішніх органів" (№ державної реєстрації 0113U006185) та «Експериментально-морфологічне вивчення дії кріоконсервованих препаратів кордової крові та ембріофетоплацентарного комплексу (ЕФПК), дифереліну, етанолу та 1 % ефіру метакрилової кислоти на морфофункціональний стан ряду внутрішніх органів» (№ державної реєстрації 0119U2925). Автор є співвиконавцем даних робіт. Тема дисертаційної роботи затверджена рішенням проблемної комісії «Фундаментальні дисципліни» ВДНЗ України «Українська медична стоматологічна академія» МОЗ України (протокол № 3 від 19.06.2017 р.).

Мета дослідження. Визначити морфофункціональні зміни у піднижньощелепних слинних залозах щурів у нормі та після дії 1 % ефіру метакрилової кислоти.

Завдання дослідження:

1. Вивчити особливості структурної організації піднижньощелепних слинних залоз щурів у нормі.

2. Визначити морфологічні і метричні зміни кінцевих відділів піднижньощелепних слинних залоз щурів після дії 1 % ефіру метакрилової кислоти.

3. Визначити морфологічні і метричні зміни протокової системи піднижньощелепних слинних залоз щурів після дії 1 % ефіру метакрилової кислоти.

4. Встановити морфологічні та метричні зміни ланок гемомікроциркуляторного русла піднижньощелепних слинних залоз щурів після дії 1 % ефіру метакрилової кислоти.

5. Визначити зміни представництва клітинних елементів місцевого захисного бар'єру в нормі та після дії 1 % ефіру метакрилової кислоти.

Об'єкт дослідження: морфологічні особливості піднижньощелепних слинних залоз щурів у нормі та зміни в них після дії 1 % ефіру метакрилової кислоти.

Предмет дослідження: морфофункціональний стан структурних компонентів піднижньощелепних залоз щурів та їх гемомікроциркуляторного русла в нормі та після нанесення 1 % ефіру метакрилової кислоти.

Методи дослідження:

- гістологічний – для встановлення морфо-функціонального стану піднижньощелепних залоз щурів у нормі та за умов експерименту;
- метод серійних напівтонких зрізів – для отримання інформації про епітеліальні комплекси піднижньощелепних залоз;
- морфометричний – для визначення кількісних параметрів структурних компонентів піднижньощелепних залоз щурів, а також представництва і співвідношення лейкоцитів у них;
- електронно-мікроскопічний – для визначення ультраструктурних особливостей піднижньощелепних залоз щурів у контрольній групі та після дії 1 % ефіру метакрилової кислоти;
- статистичний – для визначення вагомості одержаних результатів і визначення основних тенденцій у реактивних змінах піднижньощелепних залоз щурів.

Наукова новизна одержаних результатів. Уперше, за допомогою комплексного морфологічного, гістохімічного і морфометричного дослідження встановлені особливості змін структурних компонентів піднижньощелепних слинних залоз щурів після дії 1 % ефіру метакрилової кислоти, які проявляються посиленням функціональної активності епітеліоцитів у ранні

терміни спостереження, а в пізні – пригніченням секреції. Уже на ранніх термінах експерименту визначаються розлади гемомікроциркуляції, які проявляються звуженням просвітів артеріол, дилатацією та нерівномірним кровонаповненням ємнісної ланки гемомікроциркуляторного русла, запусінням просвітів капілярів.

На підставі комплексної морфологічної оцінки сформульовані метричні критерії реактивних змін кінцевих відділів, протокової системи та гемомікроциркуляторного русла часточок піднижньощелепних залоз після дії 1 % ефіру метакрилової кислоти.

Уперше встановлено за результатами власних досліджень структурні ознаки і визначені метричні показники, які є теоретичним підґрунтям та діагностичним критерієм оцінки реактивних змін морфофункціонального стану слинних залоз при дослідженнях з метою поглибленого розуміння відомих у клінічній стоматології захворювань і синдромів, які супроводжуються дисфункцією слинних залоз.

Дістала подальшого розвитку проблема вивчення особливостей структурної організації та перебудови місцевого захисного бар'єру великих слинних залоз, який включає периацінарні і перипротокові асоціації лейкоцитів у нормі та під впливом хронічного подразника в порожнині рота, зміни кількісного складу яких відображають ступінь антигенного навантаження і адекватність захисних реакцій. Упродовж спостереження встановлено збільшення кількості усіх вивчених клітин, що свідчить про напруженість місцевого імунного бар'єру у відповідь на дію 1 % ефіру метакрилової кислоти.

Практичне значення одержаних результатів. Отримані дані є теоретичною передумовою для розробки діагностичного алгоритму вивчення біоптатів слинних залоз для морфологічної експрес-діагностики ступеня адаптаційних і компенсаторних резервів тканин органа при патологічних процесах та дають змогу добору комплексу антиксеростомічної терапії за умови уражень слинних залоз і слизової оболонки порожнини рота.

Отримані нові наукові дані щодо особливостей будови часточок піднижньощелепних слинних залоз у нормі та за умов впливу 1 % ефіру метакрилової кислоти сприяють удосконаленню профілактики та прогнозування, а також діагностики змін слизової оболонки порожнини рота під час звикання до протезу та визначенню ефективності консервативних, хірургічних та ортопедичних втручань. У комплексі з клінічними методами ці дані можуть знайти широке застосування при прогнозуванні виникнення патології слизової оболонки порожнини рота за умов наявності у ній пластинкового знімного протезу, визначенні тенденції клінічного перебігу та прогнозування ускладнень на етапі адаптації до конструкції.

Отримані результати визначають важливість вивчення структурного забезпечення адекватного слиноутворення для клінічної практики та обґрунтовують доцільність пошуку нових комплексних медикаментозних методів лікування дисфункції слинних залоз, з огляду на визначені особливості структурних змін окремих елементів структурно-функціональних одиниць великих слинних залоз після дії 1 % ефіру метакрилової кислоти і дозволяють запропонувати нові підходи до патогенетичного лікування дисфункції слинних залоз у клініці. Отримані дані можуть бути використані вченими-морфологами для подальшого вивчення змін структурної організації великих слинних залоз при патологічних станах.

Впровадження матеріалів дослідження. Викладені в дисертації теоретичні дані впроваджені в навчальний процес кафедр гістології, цитології та ембріології Тернопільського національного медичного університету імені І. Я. Горбачевського МОЗ України (затв. 27.09.2019), Івано-Франківського національного медичного університету (затв. 30.10.2018), Львівського національного медичного університету імені Данила Галицького (затв. 29.08.2019), кафедри медичної біології фармакогнозії і ботаніки ДЗ «Дніпропетровська медична академія МОЗ України» (затв. 17.12.2019), навчальний і лікувальний процес кафедри терапевтичної стоматології (затв. 22.05.2020) Тернопільського національного медичного університету імені І. Я.

Горбачевського МОЗ України.

Особистий внесок здобувача. Автором самостійно проаналізована наукова література по темі роботи, проведено інформаційний пошук. Спільно з науковим керівником були визначені мета та завдання дослідження. Автор самостійно виконав гістологічні світлооптичні, морфометричні дослідження піднижньощелепних залоз щурів у нормі та після введення метакрилату. Експериментальна частина роботи виконана на базі міжкафедральної науково-дослідно-навчальної морфологічної лабораторії Української медичної стоматологічної академії. Електронно-мікроскопічне дослідження проводили на базі лабораторії електронної мікроскопії Інституту морфології Тернопільського національного медичного університету імені І. Я. Горбачевського МОЗ України (директор інституту – д.мед.н., професор З. М. Небесна) та опрацьовані автором самостійно. Аналіз отриманих результатів та їх математична обробка, практичні рекомендації розроблені автором самостійно, підготовлено до друку основні матеріали за результатами дисертаційної роботи. У наукових працях, опублікованих у співавторстві, використовувався експериментальний матеріал здобувача, формулювались висновки та наукові ідеї дисертанта. Обговорення результатів досліджень та формулювання висновків проведено спільно з науковим керівником.

Апробація результатів дисертації. Основні положення дисертації доповідались та обговорювались на: науково-практичній конференції «Прикладні аспекти морфології» (Вінниця, 21-22 вересня 2017), VII конгресі наукового товариства анатомів, гістологів, ембріологів, топографоанатомів України (Одеса, 2-4 жовтня 2019), Всеукраїнській науково-практичній конференції молодих учених «Медична наука у практику охорони здоров'я». (Полтава, 22 листопада 2019).

Публікації. Результати дисертації опубліковані у 14 наукових роботах: 10 статей у фахових журналах, затверджених ДАК МОН України, які включені до переліку міжнародних наукометричних баз (із них 1 стаття – одноосібна), 1 стаття – у зарубіжному виданні, 3 роботи у матеріалах наукових конференцій

і конгресу.

Обсяг і структура дисертації. Матеріали дисертації викладено українською мовою на 174 сторінках комп'ютерного тексту, з них 122 сторінки основного тексту. Дисертація складається з анотації, вступу, основної частини (складається з 5 розділів: огляд літератури, матеріали і методи, 2 розділи власних досліджень, аналіз та обговорення результатів дослідження), висновків, практичних рекомендацій, списку використаних джерел літератури (260 найменувань – 181 кирилицею і 79 латиницею), додатків. Робота ілюстрована 51 рисунком та містить 8 таблиць.

РОЗДІЛ 1
СУЧАСНІ ПОГЛЯДИ НА ГІСТОФІЗІОЛОГІЮ СЛИННИХ ЗАЛОЗ
ЗМІШАНОЇ СЕКРЕЦІЇ В НОРМІ ТА ЇХ СТРУКТУРНА ПЕРЕБУДОВА
ПІСЛЯ ВПЛИВУ МЕТАКРИЛАТУ
(ОГЛЯД ЛІТЕРАТУРИ)

1.1. Особливості структурної організації слинних залоз змішаної секреції

Слинні залози являють собою особливу групу секреторних органів, які відіграють значну роль у стоматологічному здоров'ї населення, а також у життєдіяльності цілого організму шляхом підтримання гомеостазу порожнини рота, участі у формуванні та первинній ферментній обробці харчової грудки й процесі травлення, яке починається вже в порожнині рота [15].

У порожнину рота відкриваються вивідні протоки трьох пар великих слинних залоз: привушних, піднижньощелепних і під'язикових, що лежать за межами слизової оболонки. Крім того, у товщі слизової оболонки порожнини рота знаходяться численні дрібні слинні залози: губні, щічні, язикові, піднебінні. Епітеліальні структури всіх слинних залоз розвиваються з ектодерми, як і багатошаровий плоский епітелій, що вистилає порожнину рота. Тому для будови їх вивідних проток і секреторних відділів характерна багатошаровість. Слинні залози є складними альвеолярними або альвеолярно-трубчастими залозами. Вони складаються з кінцевих відділів і проток, що виводять секрет. Кінцеві відділи за будовою і характером виділення секрету бувають трьох типів: білкові (серозні), слизові та змішані [16,17].

Піднижньощелепна залоза має потовщену округлу форму, складається з часточок. Вона є складною альвеолярно-трубчастою залозою, що виділяє змішаний секрет. Піднижньощелепна залоза розташована в піднижньощелепному трикутнику. Її верхня поверхня прилягає до м. Mylohyoideus. По задньому краю м'яза вона завертається вгору у вигляді невеликого відростка. Залоза відокремлена від шкіри підшкірним м'язом і

поверхневою пластинкою шийної фасції. Вона оточена щільною фасціальною капсулою, від якої всередину залози відходять численні відростки, що поділяють її на часточки. У товщі залози проходять лицева артерія і вена. Навколо неї знаходиться велика кількість лімфатичних вузлів [18].

Під'язикова слинна залоза – парний орган сплюснуто-еліпсоподібної форми, розміщений під слизовою оболонкою язикової ділянки, над діафрагмою рота. Маса кожної залози близько 5 г, розміри – 2,0 x 1,0 x 0,7 см. За будовою це складна розгалужена альвеолярно-трубчаста залоза зі слизово-білковим типом секрету. Паренхіма залози розділена сполучнотканинними перегородками на часточки. Кінцеві секреторні відділи під'язикової слинної залози утворені переважно мукоцитами. Незначна частина ацинусів містить також білкові півмісяці Джіануцці, клітини яких синтезують лізоцим – фермент, здатний розчиняти оболонку деяких видів бактерій. Основу ацинусів під'язикової слинної залози охоплюють відростки міоепітеліоцитів [19].

Великі слинні залози складаються з різних залозистих або секреторних клітин, які запрограмовані на синтез абсолютно різних секретів. Привушні залози мають серозні (білкові) секреторні клітини і утворюють білковомістний водянистий секрет; слина з під'язикових залоз – мукозна (слизоподібна) і тому більш в'язка. У слинній залозі так само, як і в будь-якому другому органі, існує структурний комплекс, який є функціональним елементом. Центральною ланкою функціонального елемента слинної залози є мікроциркуляторна одиниця, структура якої добре пристосована до функції слинної залози [20].

Досліджуючи гістохімічну характеристику структури ацинарного відділу великих слинних залоз людини, науковці виявили: ацинарні відділи слинних залоз представлені двома диференційованими типами секреторних клітин. Специфіка їх диференціювання проявляється виділенням слизового та білкового секрету, який вивільняється у просвіт ацинусів як апокринно, так і мерокринно через дрібні пори, що містяться на поверхні епітеліоцитів. Вихід секрету забезпечується певною топографією епітеліальних клітин з міоепітеліальними [21].

Як свідчать дані, щодо вивчення хронобіологічного аспекта рівня оксиду азоту і антирадикальної активності в секреті великих слинних залоз людини, у здорових людей залози працюють асинхронно і протягом усього часу виділяють різний за кількістю і концентрації оксиду азоту (NO). Достовірність даних, отриманих при порівнянні вмісту NO в секретах слинних залоз, дозволяють виявити в їх роботі ритм секреторної діяльності виділення NO у вигляді циклів з періодом близько 40 хвилин. Однак фази активності кожної із залоз зміщені одна щодо іншої, тому, коли одна із залоз найбільш активна, в інших відбувається спад секреції NO. Крім того, упродовж двох годин спостереження за екскрецією NO кожної із залоз, ми виявили 2 піки активності з періодом близько 1 години 20 хвилин. Цикл складається з фази відносного спокою, коли концентрація оксиду азоту поступово знижується і протягом якогось часу суттєво не змінюється (± 20 хвилин) і фази секреторної активності, під час якої відбувається збільшення вмісту нітратів. У зв'язку з цим, залежно від того, в який час відбувається забір біологічного матеріалу, рівень нітратів, що виділяються в секретах слинних залоз у однієї і тієї ж людини може бути різним. Кількість NO так само постійно змінюється і знаходиться у зворотній залежності від обсягу секреції. Автор робить висновок, що рівень NO в секреті слинних залоз є інформативним маркером стану фізіологічних і патофізіологічних реакцій в організмі [22].

Групою вітчизняних дослідників вивчалися особливості цитотопографії середньої кількості мастоцитів у залозистій зоні твердого піднебіння, піднебінних і привушних залозах щурів у нормі. Так, виявлено, що середня кількість мастоцитів була найменшою у власній пластинці слизової оболонки ($1,43 \pm 0,01$ в п/з). У піднебінних залозах показники середньої кількості мастоцитів були вищими в перипротоковій сполучній тканині, але меншими за значення у власній пластинці ($2,64 \pm 0,09$ в п/з), тоді як у привушних залозах кількість мастоцитів була більшою навколо кінцевих відділів ($2,46 \pm 0,11$ в п/з). У перипротоковій сполучній тканині обох вивчених залоз переважали мастоцити з центральним розміщенням ядра, що є морфологічним свідченням

наявності у складі їх секреторних гранул гістаміну. У власній пластинці слизової оболонки і навколо кінцевих відділів визначались переважно мастоцити з ексцентричним розташуванням ядра і, відповідно, гранули їх містили гепарин. При визначенні ступеня дегрануляції вченими встановлено, що немає вірогідної різниці між показниками в перипротоковій сполучній тканині та у власній пластинці залозистої зони твердого піднебіння. У сполучній тканині навколо кінцевих відділів ступінь дегрануляції був вірогідно меншим як у привушній залозі, так і в піднебінних залозах і склали відповідно 0,43 і 0,45 [23].

Як відомо, слинні залози виконують чотири основні функції. Синтетична функція: основні біополімерні речовини (глікозаміноглікани і білки) змішаної слини є продуктом синтетичної діяльності секреторних клітин, які у слинних залозах представлені трьома типами – слизові glanduloцити (мукоцити), білкові (сероцити) і клітини зі змішаною секрецією. Слинні залози беруть участь у механізмі формування місцевого імунітету і виконують ендокринну функцію. Фільтраційна функція та іонний транспорт – функція ацинусів слинних залоз полягає не тільки у продукуванні білкової і слизової частин секрету, але також нерозривно пов'язана з осмотичним трансмуральним перенесенням великих об'ємів рідини з навколишнього інтерстицію у просвіті кінцевих відділів. Фільтрація рідини – базисна функція слинних залоз, фільтраційний механізм, мабуть, є універсальним у тому розумінні, що він дозволяє здійснювати рефлекторні реакції слинних залоз, спрямовані на миттєве забезпечення порожнини рота необхідною кількістю рідини [24].

В останні роки отримані дані, що підтверджують визначальну роль слини в підтримці гомеостазу порожнини рота [25]. Встановлено, що кількісні і якісні зміни слини значною мірою визначають стійкість зубів до карієсу. Слина забезпечує динамічну рівновагу емалі зуба, сталість її складу за рахунок іонного обміну. З огляду на те, що великі слинні залози виконують інкреторну функцію (вона полягає у виробленні речовин, подібних за дією з гормонами), цей факт ставить їх в ряд органів, які надають регуляторну дію на різні функції

організму, тобто на процеси фізіологічної регенерації, мінеральний обмін, еритропоез [26].

Як показали дослідження, слина прискорює процес агрегації тромбоцитів. Під її впливом агрегати тромбоцитів стають більшими. Вона активує і ретракцію кров'яного згустку, що з переконливістю свідчить про наявність у ній сполук, що підсилюють цей процес. У слині виявлений тромбопластин, антикоагулянти. У слині людини і тварин виявлені речовини, що впливають на мікроциркуляторний гемостаз, згортання крові та фібриноліз. Добре відомий взаємозв'язок системи гемостазу з реакціями перекисного окислення ліпідів і антиоксидантною системою. Він простежується і при оцінці функції слинних залоз [27].

За даними вітчизняних науковців, кількість і склад слини людини варіює в широких межах і залежить від часу доби, прийнятої їжі, віку, наявності захворювань, а також стану центральної і вегетативної нервової системи. У нормі піднижньощелепні залози виділяють 69 %, привушні – 26 %, під'язикові – 5 % слини від загального обсягу добового секрету залоз. За добу продукується від 0,5 до 2,2 л слини, рН слини коливається від 5,5 до 8,0. Важливим фактором, що впливає на склад слини, є швидкість її секреції, що складає у спокійному стані 0,24 мл/хв. Однак вона може коливатися навіть у стані спокою від 0,01 до 18,0 мл/хв і зростати при жуванні їжі до 200 мл/хв [28].

Спосіб оцінки секреторної функції великих слинних залоз запропонований у роботі К. В. Комарова та ін. [29]. Для проведення сіалометрії використовували лабораторні ваги ВК-300.1 з точністю вимірювання $\pm 0,01$ г, два стандартних ватних валика і дві сорбційні стоматологічні прокладки для вбирання слини «Dry Tips». На вагах попередньо зважували окремо кожну сорбційну стоматологічну прокладку і валики. Дослідження проводили вранці натщесерце без стимуляції саливації. Пацієнта розміщували у стоматологічному кріслі в положенні сидячи. Ватні валики укладали на дно порожнини рота під язик. Стоматологічні сорбційні прокладки встановлювали на слизовій оболонці щоки так, щоб устя проток привушних слинних залоз розташовувалися по

центру. Через 5 хв проводили роздільне зважування прокладок і спільне зважування двох валиків, просочених слиною. Дослідження проводили тричі на різні відвідування. Розраховували середню масу слини, яка була отримана з великих слинних залоз. Оцінювали внесок в створення ротової рідини під'язикової і підщелепної слинних залоз. Проводили оцінку маси слини кожної з привушних слинних залоз. Розроблений спосіб дозволяє отримати точний результат і об'єктивно оцінити секреторну функцію слинних залоз [30, 31].

Предметом спеціального вивчення вчених є зміни тинкторіальних властивостей епітеліоцитів кінцевих відділів слинних залоз щурів у відповідь на введення адреналіну та ацетилхоліну. Встановлено, що стимуляція адреналіном призводить до підвищення вмісту вуглеводів у секреторних гранулах гландулоцитів привушної та піднижньощелепної залоз. Введення ацетилхоліну викликає збільшення білків у складі секрету. В епітеліоцитах кінцевих відділів під'язикових слинних залоз у відповідь на обидва подразники реакція була однонаправленою і проявлялась збільшенням кількості білків у складі секреторних гранул, що підтверджує провідну роль під'язикових слинних залоз у захисній функції слини [32-37].

Останні наукові дослідження Л. П. Гордієнко, Г. А. Єрошенко, К. С. Непоради (2015) з вивчення особливостей морфологічних змін у слинних залозах щурів за умов глутаматіндукованого ожиріння виявили патологічні зміни у тканинах слинних залоз – дистрофічні зміни епітеліоцитів кінцевих відділів, деформацію протокових епітеліоцитів, мукоїдне набрякання, збільшення об'єму строми, венозну гіперемію [38].

Науково-дослідна робота з вивчення морфофункціональної характеристики піднижньощелепної слинної залози щурів при експериментальному гострому асептичному сіаладеніті показала, що він викликає виражені зміни у структурних компонентах часточок піднижньощелепної слинної залози щурів – кінцевих відділах, вставних, посмугованих і гранулярних протоках. Вони проявляються переважно зменшеннями середніх значень зовнішніх і внутрішніх діаметрів, що зумовлено

судинними розладами і набряком периацінарної та перипротокової сполучної тканини, зменшенням висоти епітеліоцитів внаслідок альтеративних і дистрофічних змін останніх. Визначені зміни спостерігаються до 14 доби експерименту. Окремі параметри не відновлюються навіть до 30 доби спостереження [39].

Спеціалісти часто акцентують увагу на те, що під час постановки діагнозу захворювань слинних залоз необхідно ґрунтуватись на даних пренатального розвитку, додаткових методів дослідження, враховувати можливу атиповість перебігу патологічного процесу [40].

Аналізуючи органометричні характеристики піднижньощелепних залоз плодів людини, вченими встановлена їх варіантна анатомія – полігональна форма зустрічалася в 32,43 % випадків, овальна і округла по 24,32 %, трикутна – 18,93 %. Найбільш часто спостерігали полігональну форму піднижньощелепної залози, що більш характерно саме для плодового періоду розвитку людини. У зв'язку з невеликою кількістю морфологічного матеріалу, вченими не виявлено міжгрупових відмінностей органометричних параметрів піднижньощелепних слинних залоз плодів у вікових групах ($p < 0,05$). При порівнянні залоз залежно від належності до сторони тіла людини визначено, що серед лівих піднижньощелепних залоз переважала овальна форма (41,17 %), серед правих – полігональна форма (51,44 %). Органометрія піднижньощелепних слинних залоз правої і лівої сторін показала, що за всіма показниками ліва піднижньощелепна слинна залоза має більш великі розміри, ніж права. Найбільш чітко виражена різниця в середній масі залози – $84,85 \pm 55,071$ мг (ліворуч), $78,84 \pm 35,592$ мг (праворуч). Результати проведеного дослідження зумовлюють подальше вивчення процесу розвитку піднижньощелепних залоз у плодовому періоді онтогенезу та виявлення факторів, які мають найбільший вплив на морфологію органу [41].

У свою чергу, вивчення змін морфологічних та антропометричних характеристик піднижньощелепних слинних залоз плодів людини, показали, що у плодовому періоді пренатального онтогенезу піднижньощелепні слинні

залози людини морфологічні та антропометричні вікові особливості є проявом генетичної (спадкової) здатності індивідуума до формування додаткових та самостійних часточок залози. Кількість додаткових (самостійних) часточок піднижньощелепних слинних залоз та їх розташування відносно основного зачатка залози зумовлюють появу варіантів її форми у плодів 4–10 місяців внутрішньоутробного розвитку (81,0 – 375,0 мм тім'яно-куприкової довжини) та випадки асиметрії правої та лівої піднижньощелепних слинних залоз у одних і тих же плодів. Додаткові часточки піднижньощелепних слинних залоз мають сформовані вивідні протоки, які анатомічно й функціонально зливаються з піднижньощелепною вивідною протокою [42, 43].

Особливістю морфологічної та антропометричної характеристики під'язикової слинної залози людини у плодовому періоді пренатального онтогенезу, згідно даних Н. В. Бернік (2014), є генетична здатність до формування самостійних додаткових часточок залози, що мають самостійні вивідні протоки. Злиття секреторних відділів самостійних часточок під'язикової слинної залози з основною складовою зачатка залози спостерігається наприкінці передплодового – початку плодового періодів пренатального онтогенезу. Упродовж 4-10 місяців внутрішньоутробного розвитку (плід 81,0-375,0 мм тім'яно-куприкової довжини) одночасно з основним зачатком під'язикової слинної залози наявними є зачатки від 4 до 14 самостійних часточок з вивідними протоками, що відкриваються своєрідним “ланцюжком” на слизовій оболонці дна порожнини рота вздовж під'язикової складки (по обидва боки від вуздечки язика). Поява варіантів форми під'язикової слинної залози плодів 4-10 місяців внутрішньоутробного розвитку (81,0-375,0 мм тім'яно-куприкової довжини) залежить від кількості самостійних часточок та їх розташування відносно основного зачатка залози. Особливістю топографії дистального відділу великої під'язикової протоки є анатомічне об'єднання останнього з дистальним відділом піднижньощелепної вивідної протоки внаслідок чого утворюється спільна вивідна протока обох слинних

залоз із гирлом, яке розміщене на дні ротової порожнини в ділянці під'язикового м'яся по обидва боки від вуздечки язика [44].

Аналіз значущості кореляційних зв'язків між морфометричними показниками під'язикових слинних залоз щурів після стимуляції, висвітлено у дослідженні Г. А. Єрошенко (2012). Виявлено, що в кінцевих відділах висота епітеліоцитів значущо корелювала з діаметром капілярів. Зі сторони вставних проток визначались зв'язки зовнішнього діаметру з діаметром просвіту (від'ємні) і діаметром капілярів (позитивні), що свідчить про секреторну активність епітеліоцитів вставних проток під'язикових залоз у стані харчового спокою. Для посмугованих проток виявлена значуща залежність між діаметром просвіту і капілярів (позитивна), яка відображає активність фільтрації рідини через залозистий протоковий епітелій. У внутрішньочасточкових колекторних протоках зовнішній діаметр корелював від'ємно значущо з висотою епітеліоцитів і позитивно – з просвітом капілярів, також позитивна значуща кореляція спостерігалась для показників просвіту проток і капілярів. Стимуляція адреналіном визначила значущість більшості сильних зв'язків коефіцієнтів кореляції між морфометричними показниками протокової системи під'язикових залоз. Кореляційний аналіз встановив, що кінцеві відділи під'язикової залози не відіграють важливої ролі у стимульованій секретії. У протоковій системі відбуваються активні фільтраційні процеси як у стані харчового спокою, так і при стимуляції [45].

Комплексом морфометричних і біохімічних методів дослідження піднижньощелепної слинної залози встановлено, що з віком відбуваються потовщення стінки та звуження просвіту, суттєве збільшення індексу Вогенворта, артерій дрібного діаметру, що призводять до погіршення пропускної здатності судин, недостатнього кровопостачання органа, пошкодження ендотеліоцитів, ендотеліальної дисфункції. Останнє підтверджується сильними кореляційними зв'язками між вмістом нітрит-аніона у піднижньощелепній залозі та відносним об'ємом пошкоджених ендотеліоцитів досліджуваних судин [46].

Вивчення структурно-функціональних змін великих слинних залоз за умов стимуляції має надзвичайно велику актуальність. У науковому дослідженні Ю. Б. Чайковського, Д. В. Цуканова (2012) проведено визначення основних структурних змін у часточках піднижньощелепної слинної залози щурів після введення прозерину. Встановлено, що прозерин впливає на всі фази секреторного процесу в піднижньощелепних слинних залозах щурів, а в кінцевих відділах посилюється секретотворення і секретовиведення. У протоковій системі виявлялись ознаки активного переносу рідини із судинного русла і перипротокового інтерстицію в розширені проsvіти. У гемомікроциркуляторному руслі визначався спазм резистивної ланки й дилатація та повнокров'я – в ємнісній [47, 48].

Ряд науковців отримали дані щодо структури піднижньощелепної залози людини та її статевих особливостей у перший період зрілого віку. Виявлено ряд статевих відмінностей структури піднижньощелепної залози людини в першому періоді зрілого віку. По-перше, у сполучнотканинній стромі піднижньощелепної залози найбільшу механічну міцність у чоловіків мають капсула (в 1,6 раза товстіша, ніж у жінок, $p < 0,05$) і міжчасточкова сполучна тканина (в 1,8 раза товстіша, $p < 0,05$), а у жінок – міжчасточкова сполучна тканина, яка містить 30 % товстих сполучнотканинних тяжів. По-друге, у чоловіків розміри часточок і об'ємна частка паренхіми значно менша ($p < 0,05$), ніж у жінок. Ймовірно, це пов'язано з обмеженням росту паренхіми більш товстою і міцною капсулою і міжчасточковою сполучною тканиною. По-третє, у чоловіків у стромі піднижньощелепної залози визначено більш високий вміст ліпоцитів (у 3,5 раза більше, ніж у жінок, $p < 0,05$). По-четверте, у чоловіків більш сильно розвинена внутрішньочасточкова строма (в 1,2 раза сильніше, ніж у жінок, $p < 0,05$). У цьому зв'язку представляє зацікавлення виявлення відмінності за об'ємом ліпоцитів, розміром часточок, обсягом паренхіми і відсотковому співвідношенню білкових і слизових відділів. У чоловіків при меншому обсязі паренхіми і слизових кінцевих відділів розмір часточок у піднижньощелепній залозі збільшений. Виявлені статеві відмінності у структурі

піднижньощелепної залози в перший період зрілого віку можуть бути корисні для діагностики та лікування патологічних процесів даного органу [49].

Спостереження вікових змін слинних залоз людини, свідчать про майже дворазове збільшення питомої кількості сполучної і жирової тканини у старшій віковій групі порівняно з групою у віці 17-21 рік, при цьому спостерігали практично трикратне зменшення питомої кількості вивідних проток у старшій віковій групі в усіх залозах. Таким чином, отримані результати демонструють виражені вікові зміни кількісних показників структурних компонентів великих слинних залоз [50].

Цінним неінвазивним методом оцінки загального стану організму і, особливо, органів порожнини рота є дослідження слини. Забір слини зручний і простий, він безболісний, ризик зараження медичного персоналу значно менше, ніж при роботі з кров'ю, а вміст деяких речовин у слині (наприклад, гормонів, антитіл, ліків тощо) відображає їх концентрацію у крові [51-55].

Опрацювання літературних джерел дозволяє стверджувати, що слинні залози виробляють слину різного хімічного складу, яка відрізняється високим рівнем метаболізму, пов'язаним із енергоємними процесами синтезу та секреції слини. Секреторна функція забезпечена симпатичною та парасимпатичною іннервацією, гормональним впливом, місцевими регуляторними речовинами та постійною взаємодією гландулоцитів із системою кровопостачання [56-61].

Важливість повноцінного функціонування слинних залоз, їх тісний зв'язок з діяльністю різних органів і систем організму, зокрема надниркових залоз і нирок, статевих органів, щитоподібної і підшлункової залоз, системи травлення та серцево-судинної систем, не викликають сумніву. На даний час, наприклад, доведена кореляція хронічного сіалoadеніту з різними супутніми захворюваннями організму, на тлі яких він протікав або вперше виявлявся. Слинні залози, маючи різноманітні функції, мають здатність до своєрідних реакцій на різні зовнішні впливи і внутрішньорганні порушення. У осіб, що страждають паренхіматозним сіалoadенітом, значно частіше діагностуються

вегетативно-судинна дистонія і астеноневротичний синдром, сіалодохит поєднується з кістозними ураженнями різних органів, інтерстиціальний сіалоаденіт супроводжує хронічний простатит і цукровий діабет, синдром Шегрена тісно пов'язаний з хворобами опорно-рухового апарату. Захворювання органів дихальної системи з однаковою ймовірністю зустрічаються при всіх формах хронічного сіалоаденіту [62-69].

За результатами наукових досліджень, частота захворювань великих слинних залоз різних груп населення становить на сьогодні, 0,6–1,5 % [70-73].

Класифікація захворювань слинних залоз виділяє 5 великих груп. Запальні процеси, слино-кам'яна хвороба, сіалози, пухлини (доброякісні та злоякісні), патологічні зміни пов'язані з порушенням росту і розвитку. Загальним симптомом захворювань слинних залоз є порушення слиновиділення і слиноутворення [74-81].

При патологічних процесах функції слинних залоз знижуються [82-86]. У роботі українських дослідників представлений аналіз причин виникнення гіпофункції слинних залоз. Згідно даних, ураження слинних залоз спостерігаються при ендокринних захворюваннях, таких, як цукровий діабет та тиреотоксикоз, при залізодефіцитній анемії та гіповітамінозі А. Зниження функції слинних залоз органічного генезу спостерігаються при ураженнях запального та незапального характеру: сіалоаденіти, сіалозаденіти, новоутворення слинних залоз, поранення слинних залоз та їх проток. Зниження функції слинних залоз спостерігається при прийомі лікарських препаратів: гіпотензивній терапії, прийомі антибіотиків, антидепресантів, після оперативних втручань в піднижньощелепній ділянці із застосуванням фенобарбіталового наркозу. Ксеростомія розвивається на тлі нервово-психічних станів та психічних захворювань. Особливу групу складає ксеростомія при застосування променевої терапії; ксеростомія у літніх людей – та, що виникає під дією екзогенних чинників. При раціоні, який передбачає вживання великої кількості кислих продуктів спостерігається виникнення ксеростомії комбінованого типу. Таким чином, підсумовують науковці, секреторна

активність слинних залоз має дуже важливу роль у забезпеченні гомеостазу та мікробіоцинозу порожнини рота, від яких залежить, як виникнення стоматологічної патології так і, загалом, соматичного здоров'я людини [87].

Як показали дослідження структурних змін піднижньощелепних слинних залоз за умов експериментального травматичного сіаладеніту та введення L-селенометіоніну на тлі експериментального травматичного сіаладеніту, травмування протоки піднижньощелепної залози упродовж 30 діб призводить до розвитку травматичного сіаладеніту. Це підтверджується ексудативними змінами в перипротоковому інтерстиції та міжчасточковій сполучній тканині, формуванням лейкоцитарних перідуктальних інфільтратів із залученням поліморфоядерних лейкоцитів, циркуляторними розладами, супроводжується дезорганізацією сполучної тканини з розвитком мукоїдного набрякання, змінами структурних компонентів паренхіми піднижньощелепних залоз – вакуолізацією цитоплазми glandулоцитів кінцевих відділів та змінами їх тинкторіальних властивостей, десквамацією протокових епітеліоцитів, конденсацією хроматину в епітеліальних клітинах, порушеннями секретотворення і секретовиведення у клітинах гранулярних проток, збільшенням середнього діаметру просвітів і зменшення висоти епітеліоцитів кінцевих відділів та вставних проток, зменшенням середніх значень зовнішніх діаметрів вставних, посмугованих та гранулярних проток. Введення скевенджеру пероксинітриту L-селенометіоніну суттєво обмежує морфофункціональні порушення в піднижньощелепних залозах за умов травматичного сіаладеніту, сприяє збереженню секреторної активності секреторних клітин кінцевих відділів і протокової системи піднижньощелепної слинної залози, попереджує у них зменшення висоти епітеліоцитів та збільшення середнього діаметру просвітів, запобігає зменшенню висоти епітеліоцитів і збільшення середнього діаметру просвітів вставних проток, має певну антиексудативну дію – порушень мікроциркуляції не відбувається [88].

При вивченні морфометричної характеристики ланок гемомікроциркуляторного русла піднебінних залоз щурів при

експериментальній гіпосалівації, науковцями виявлено, що введення щурам адреналіну викликає звуження резистивної і обмінної ланок та стійку дилатацію ємнісної ланки кровоносного мікроциркуляторного русла протягом експерименту. Використання 1 % розчину метилового ефіру метакрилової кислоти призводить до спазму резистивної ланки на 14 добу спостереження та дилатації на 30 добу експерименту. З боку обмінної і ємнісної ланок мікроциркуляторного русла визначається стійка дилатація протягом всього експерименту [89, 90].

Рядом авторів проводилося дослідження з визначення змін представництва лімфоцитів, плазмоцитів і мастоцитів у інтерстиції слинних залоз щурів при введенні адреналіну, прозерину і трансплантації кріоконсервованої плаценти. Під гексеналовим наркозом 1 група тварин отримувала в/а 2,5 мл розчину 0,85 % NaCl, 2-а – в/а розчин адреналіну, 3-я – прозерину, 4-ій – проводили одноразову трансплантацію кріоконсервованої плаценти. Шматочки великих слинних залоз ущільняли в епон-812. На напівтонких зрізах проводили підрахунок лімфоцитів, плазмацитів і мастоцитів у інтерстиції слинних залоз за допомогою окуляр-мікрометра, проводили статистичну обробку отриманих результатів. У всіх експериментальних групах визначена зміна середньої кількості вивчених клітин у інтерстиції навколо кінцевих відділів (збільшення мастоцитів і плазмоцитів у 3 і 4 групах тварин, зменшення у 2-ій) і перипротоковому інтерстиції (збільшення лімфоцитів у 3 і 4 групах і зменшення мастоцитів і плазмоцитів у 2, 3 і 4 групах тварин). Таким чином, введення адреналіну послаблює захисний бар'єр великих слинних залоз, а введення прозерину і кріоконсервованої плаценти викликає підвищення кількості плазмоцитів і, відповідно, імуноглобуліну А у складі остаточної слини [91].

Встановлено, що анатомічно слинні залози людини пов'язані з лімфатичною системою – привушна слинна залоза покрита передніми аурікулярними і внутрішньозалозистими привушними і поверхневими лімфатичними вузлами, піднижньощелепна залоза – піднижньощелепними і підборідними

лімфатичними вузлами. Слинні залози виступають індукторами і ефекторами імунної відповіді слизової оболонки порожнини рота і системної лімфоїдної тканини. Тому лімфотропний вірус імунодефіциту людини вражає слинні залози вже на ранніх стадіях ВІЛ-інфекції, у тому числі безсимптомної [92].

Вивчаючи питання діагностики, особливості клінічного перебігу і лікування ВІЛ-пов'язаних уражень слинних залоз, науковці наголошують на необхідності діагностики ураження слинних залоз на ранніх стадіях розвитку хвороби, а сам факт появи таких уражень повинен служити маркером імуносупресії та необхідності призначення високоактивної антиретровірусної терапії [93].

Згідно результатів досліджень, зниження функціональної активності слинних залоз може мати серйозні негативні наслідки, які призводять до погіршення очищення органів ротової порожнини, як наслідок, до порушення гігієни (збільшується вміст зубного нальоту і це сприяє появі і розмноженню мікрофлори); відбувається зниження резистентності емалі; знижується місцевий імунітет; спостерігається негативний вплив на гомеостаз у порожнині рота тощо [94]. Для діагностики слинних залоз найбільш широке використання має ряд методів: рентгенологічний – сіалографія; дигітальна субтракційна сіалографія; комп'ютерна томографія, комп'ютерна сіалографія і комп'ютерна з контрастним підсиленням; ультразвукове дослідження слинних залоз [95-99].

Піднижньощелепні та під'язикові слинні залози відіграють надзвичайно важливу роль у забезпеченні нормального стану порожнини рота людини. Наступне вивчення особливостей структурної організації великих слинних залоз необхідно для поглибленого розуміння закономірностей їх розвитку і взаємозв'язку з іншими органами і системами.

1.2. Використання метилового ефіру метакрилової кислоти в сучасній стоматології

Сучасний розвиток науки і технологій потребує створення нових полімерних матеріалів, які б мали відповідний комплекс спеціальних

властивостей: високу адгезію до підкладок різної природи, достатньо високі фізико-механічні, теплофізичні та селективно-сорбційні властивості. До них треба зарахувати клейові швидкоотвердіючі малотоксичні полімер-мономерні композиції медичного та загальнотехнічного призначення. Серед методів одержання таких матеріалів з необхідними властивостями привертають увагу методи, що ґрунтуються на модифікації відомих промислових полімерів у процесах полімеризації. Ці методи дають змогу отримати полімерні матеріали з бажаним комплексом технологічних і експлуатаційних властивостей за порівняно невеликих матеріальних і енергетичних затрат. У багатьох технологіях, які базуються на створенні модифікованих полімерних матеріалів, вирішальну роль відіграють модифікатори, зокрема полімери з високою поверхневою активністю, доброю розчинністю у воді й багатьох органічних середовищах, високою здатністю до комплексоутворення, добрими сорбційними характеристиками [100-105].

Серед таких матеріалів особливе місце займають клеї на основі акрилатів. Насамперед підвищене зацікавлення до клеїв, які містять акрилати, зумовлене високими експлуатаційними показниками: швидкістю затвердіння, адгезією до різноманітних матеріалів, міцністю й довговічністю клейових з'єднань, їх малотоксичністю. Тому ці матеріали широко використовують у різноманітних галузях, а саме у медицині, стоматології, будівництві, машинобудуванні, автомобілебудуванні, електротехнічній і текстильній промисловості тощо [106-109].

Так, наприклад, наукові роботи останнього часу наводять огляд різних медичних застосувань сучасних полімерів: в ортопедії, офтальмології, тканинній інженерії, хірургії, стоматології, онкології, доставки ліків, нефрології і кардіології, розвиток полімерів, які підвищують біологічну сумісність крові з виробами медичної техніки та впровадження полімерів у біосенсорах [110].

Застосування метакрилатів у вертебральній ортопедії висвітлено у дослідженні [111]. У науковій літературі є відомості про використання сополімерів метилметакрилату і метакрилової кислоти спільно з

водорозчинними полімерами для мікрокапсулювання біологічно активної речовини [112-116].

Вчені розглядають можливість застосування молекулярно імпринтованих полімерів для виділення біосинтетичних антибіотиків. За результатами систематизації та аналізу запропоновано використовувати акрилові молекулярно імпринтовані полімери для виділення кислих, основних і амфотерних біосинтетичних антибіотиків [117].

Поліметилметакрилат як хімічна сполука для широкого використання в медицині як пластичний матеріал був розроблений у 30-х роках ХХ століття [118]. Перші пластмаси як фіксуєчий та пломбувальний матеріал, створені за ініціативою Паффенберга, мали наповнювачі, в яких був хімічний зв'язок з матрицею. У 1963 р. Bower R. упродовжив у матрицю пластмаси молекули мономера (BIS-gNA). Ці речовини забезпечили краще прилипання до твердих тканин зуба механічним шляхом із використанням травлення. Їм дали англійську назву «композити». Інколи ці матеріали називають консайзами. У кінці 70-х років ХХ століття різні фірми виготовили велику кількість матеріалів: Addent-12, Blendant, Compodent тощо. Найбільш популярні в нашій країні Евікрол (Чехія), Епакрил-02, Стомадент (Стома, Україна). Метилметакрилові полімерні цемента застосовуються для фіксації облицювання і вкладок, а також для фіксації тимчасових коронок [119].

Сучасний рівень розвитку техніки, біотехнології, медицини та подальший їх прогрес вимагають створення матеріалів, що володіють такими властивостями як термо- і хемостійкість у поєднанні з регульованими адсорбційними властивостями і біосумісністю. Розроблені раніше модифіковані матеріали не відповідають перерахованим вище вимогам. Широке використання високочистих препаратів біополімерів у біотехнології та медицині зумовлює необхідність розробки методів для їх виділення і очищення з використанням нових сорбційних матеріалів. Особливо перспективні в цьому відношенні композиційні полімери що містять сорбенти, які поєднують механічну міцність, контрольовану пористість вихідного носія з унікальними сорбційними

властивостями щепленого полімеру. Було б дуже привабливо, вказують вчені, використовувати прищепну полімерізацію полідіфеніленфталіда і метилметакрилату, полімер якого володіє високою хемо- і термостійкістю, гідрофобністю, унікальними адсорбційними властивостями, а також, що важливо, біосумісністю [120-121].

Науковці пропонують новий композиційний полімерний матеріал на основі пластмаси, яка швидко твердне – «Карбодент», для використання у стоматологічній практиці, при армуванні її вуглецевими нанотрубками. Розглянуто особливості складу Карбодента, способи створення полімерних композитів шляхом допірування їх вуглецевими нанотрубками, наведені результати вимірювання міцності отриманих нових полімерних матеріалів. Зроблено висновки про доцільність використання створених матеріалів для потреб стоматології. Карбодент – композиційний пломбувальний матеріал на основі акрилових сополімерів. Він являє собою акрилову композицію типу «порошок - рідина» з наповнювачем, який твердне при кімнатній температурі. Порошок Карбодента, крім потрібного сополімера метилметакрилату, бутілметакрилату і метакрилової кислоти, містить близько 40 % мінерального наповнювача – кварцу, а також оксид цинку і пероксид бензоїлу. Рідина Карбодента – метилметакрилат, що містить аддукт епоксидної смоли і метакрилової кислоти [122].

Використовують метилметакрилат також як матеріал для базисів протезів, що застосовуються для виготовлення ортодонтичних апаратів: базисна пластмаса холодного способу затвердіння на основі поліметилметакрилату «Vertex self curing» («Vertex», Голландія), що відноситься до сополімерів на основі акрилових смол. Порошок – дрібнодисперсний, суспензійний поліметилметакрилат, що містить ініціатор – пероксид бензоїлу та активатор – дісульфаніл; рідина – метиловий ефір метакрилової кислоти, що містить активатор – диметилпаратолуїдин. Ортодонтичні конструкції виготовляють методом гідрополімерізації на гіпсовій основі в апараті «Ivomat IP3» («Ivoclar-Vivadent»). Матеріал іншого типу –

базисна пластмаса гарячої полімеризації на основі поліметилметакрилату «ProBase Hot» («Ivoclar-Vivadent», Ліхтенштейн), що належить до прищеплених сополімерів на основі акрилових смол. Порошок – дрібнодисперсний, суспензійний і прищеплений сополімер метилового ефіру метакрилової кислоти; рідина – метиловий ефір метакрилової кислоти, що містить сшивагента – диметакриловий ефір дифенілопропану. Ортодонтичні конструкції виготовлені методом компресійного пресування у водяному полімеризаторі «Acrydig 4» («F. Manfred»). Матеріал 3-го типу – базисний матеріал «Triad denture base» («Dentsply», США), що належить до зшитої акрилової пластмаси, що має структуру полімерної сітки, яка взаємопроникає і не містить поліметилметакрилату [123].

Враховуючи, що у зв'язку зі значним поширенням стоматологічних захворювань і прогресуючим старінням населення, особливо в індустріально розвинених країнах, де тривалість життя збільшується, постійно зростає кількість хворих, які потребують знімного протезування [124-125].

Майже кожна людина після 50 років потребує протезування [126].

Аналіз даних наукових джерел свідчить, що потреба населення України в ортопедичному лікуванні достатньо висока і складає на сьогодні близько 80 %, тоді як рівень задоволення потреби в різних регіонах України становить лише 22,0-38,0 % [127-132].

В ортопедичній стоматології найбільш поширеним конструкційним матеріалом, який використовується для заміщення як малих, так і великих дефектів зубних рядів, є акрилова пластмаса. До 80 % знімних зубних протезів виготовляють з акрилової пластмаси [133-135].

Групою дослідників [136] для поліпшення фізико-механічних властивостей акрилових базисних матеріалів гарячого затвердіння розроблений акриловий полімер, модифікований наночастинками кремнію. Акрилова композиція являє собою дрібнодисперсний, забарвлений в рожевий колір порошок, який є суспензійним і щепленим сополімерів метилового ефіру метакрилової кислоти і рідини, що є метиловим ефіром метакрилової кислоти,

яка містить сшивагента – деметакриловий ефір дифенолопропану. У порошок додані наночастинки кремнію в обсязі 0,1 %. У проведеному експерименті на 120 білих щурах-самцях, яким під внутрішньоочеревинним наркозом тіопенталу натрію (30 мг/кг) внутрішньом'язово в ділянці стегна були імплантовані зразки акрилового полімеру «Фторакс» і акрилового полімеру, модифікованого наночастинками кремнію. Отримані результати фізико-механічних властивостей дозволяють стверджувати про те, що акриловий полімер модифікований наночастинками відповідає вимогам, що пред'являються до базисних матеріалів [136].

Багаторічні дослідження вітчизняних та іноземних вчених свідчать про ризик виникнення професійних захворювань у практиці лікаря-стоматолога [137-153].

Згідно даних наукової спеціалізованої літератури, праця лікарів-стоматологів супроводжується впливом ряду несприятливих для їх здоров'я виробничих факторів, серед яких відзначається зорове й емоційне напруження, вимушене робоче положення тіла, нераціональне освітлення, небезпека передачі інфекції, контакт з алергенами, токсичними речовинами, шум, вібрація, рентгенівське і лазерне випромінювання тощо [154].

Однією з ряду хімічних речовин, що широко використовуються у стоматології, є метилметакрилат. Це з'єднання виявляється в повітрі стоматологічних приміщень цілий рік в концентраціях, що перевищують гранично допустиму концентрацію 10 мг/м^3 . Метилметакрилат надає цитотоксичну і сенсibiliзуючу дію, а також модулює (інтенсифікує) метаболізм імунокомпетентних клітин. При тривалому впливі метилметакрилату в підвищених концентраціях можлива хронічна інтоксикація з порушенням функцій, головним чином, нервової системи, так як метилметакрилат за своєю дією відноситься до наркотиків, що впливає переважно на стовбурову частину мозку і гнітить його ретикулярну формацію [155].

Аналіз наукової літератури свідчить про широке використання метилметакрилату в медицині і зокрема у стоматології. Акрилові пластмаси

застосовують в ортопедичній стоматології при виготовленні повних знімних протезів, індивідуальних ложок для зняття відбитків, для відтворення рельєфу м'яких тканин на литих механічних каркасах, для корекції протезів, виготовлення м'яких підкладок до базисів протезів і штучних зубів тощо.

1.3. Вплив метилового ефіру метакрилової кислоти на морфо-функціональний стан органів порожнини рота

Серед полімерних матеріалів, які використовуються в медицині, найбільш несприятливі ефекти на здоров'я людини описані при впливі метилметакрилатних мономерів і полімерів, особливо тих з них, якими користуються зубні техніки та фахівці в галузі ортопедичного протезування [156-157].

У науковій літературі наявні чисельні праці, які присвячені перевагам і недолікам акрилових пластмас, які використовуються для виготовлення базисів знімних протезів [158-166].

При користуванні знімними зубними протезами слизова оболонка ротової порожнини знаходиться під дією низки негативних факторів. Користування знімним протезом внаслідок дії жувального тиску призводить до порушення капілярного кровообігу, факторів гемокоагуляції слини. Накопичення злушеного епітелію та залишків їжі, порушення теплообміну між базисом протеза і слизовою оболонкою сприяє розмноженню патогенної мікрофлори під протезом, зниженню активності місцевого імунітету, що у свою чергу, призводить до виникнення запально-деструктивних змін слизової оболонки ротової порожнини, та, як наслідок, порушення процесів адаптації та, навіть, до відмови від користування ортопедичною конструкцією [167-174].

Акриловий знімний пластинковий протез має токсичний, алергічний і травматичний вплив на тканини протезного ложа у 40 % осіб, які ними користуються [175].

Актуальним є питання впливу способу полімеризації акрилової пластмаси, часу полімеризації, вибору матеріалу на активність міграції

метилметакрилату в ротову рідину. Дослідниками використовувалися акрилові пластмаси і акрил модифікований латексом вітчизняного і закордонного виробництва. Визначено, що спосіб полімеризації для кожної пластмаси є дуже важливим параметром аспекту дифузії метилметакрилату з готового протеза в ротову рідину. У всіх випадках найменша міграція метилметакрилату відзначена при полімеризації в автоматичних полімеризаторах на водяній бані під тиском. Найменший вихід метилметакрилату при всіх способах полімеризації відзначений у акриловій пластмасі Rapid simplified, тоді як модифікована латексом акрилова пластмаса Implacryl показала гірші результати. Пластмаса Фторакс за усередненими даними показала проміжні результати. Фахівцями визначено, що в умовах стоматологічної зуботехнічної лабораторії неприпустимі відхилення від режиму полімеризації, який рекомендований виробником, і тим більше застосування режимів одних пластмас до інших видів пластмас [176]. При порушенні режиму полімеризації концентрація метилметакрилату збільшується до 8 % [177-179].

Дані наукових досліджень щодо структурних змін у зубних протезах, виготовлених з акрилових пластмас, у різні терміни користування ними свідчать про їх вплив на тканини порожнини рота. Особливо це стосується метилметакрилату, який виділяється із протеза та проявляє токсичну дію. Важливі результати були отримані при вимірюванні вмісту в повітрі з ротової порожнини складного ефіру – метилметакрилату, який виділяється із протеза після його полімеризації. У всіх семи пацієнтів не було виявлено слідів метилметакрилату в повітрі з ротової порожнини до протезування. Через тиждень після протезування його вміст був досить суттєвим – від 0,1 до 0,55 мг/м. Через три місяці після накладання протезів рівень метилметакрилату знизився в одного пацієнта. Через 6 місяців метилметакрилат був у наявності у пробах повітря ротової порожнини в усіх чотирьох обстежених пацієнтів у таких самих кількостях, як і при першому визначенні, причому не в менших кількостях, ніж через тиждень після користування протезами [180].

Морфологічне дослідження змін слизової оболонки порожнини рота статевозрілих білих щурів лінії Вістар під впливом метилметакрилату – мономера акрилової пластмаси, показало, що при тривалому впливі метилметакрилату на слизову оболонку порожнини рота, у концентрації 1 % упродовж 30 діб, спостерігаються структурні зміни в усіх шарах слизової, що формують розвиток токсичного запального процесу. Відбуваються дегенеративні зміни епітеліоцитів із ознаками репарації епітелію, що проявляється його гіперплазією, акантозом і фокальним гіперкератозом. У підслизовому шарі в частині випадків виявляються ознаки негранулематозного запалення. Отже, вважають фахівці, при зубному протезуванні з використанням акрилових пластмас необхідно враховувати можливу токсичну дію метилметакрилату і проводити заходи щодо зменшення цього впливу [181].

Зубні протези, виготовлені з акрилових пластмас, нерідко є причиною запалення слизової оболонки порожнини рота, або «акрилового стоматиту». За статистикою у 35 % хворих після протезування стоматологічними пластмасами з'являється алергія у вигляді симптомокомплексу [182-186].

Метою дослідження вчених Варшавського університету було отримання матеріалу з композитними та протигрибковими властивостями для зубних протезів, які будуть використовуватися в якості альтернативного протоколу в лікуванні та профілактиці стоматиту. Протезний стоматит як і раніше є клінічною проблемою у хворих особливо вразливих до цього захворювання. Були випробувані композити поліметилметакрилат і леговані ZnO-NPs (концентрації 2,5 %, 5 %, 7,5 %) і поліметилметакрилат з розпорошеною solvothermal і гідротермальною ZnO-ІГ. Були проведені дослідження новостворених біоматеріалів: вплив на розчин *Candida Albicans*, біоплівки фарбування і кількісного аналізу *C. Albicans*, що прилипли. Ці дослідження свідчать про протигрибкову активність обох нанокompозитів поліметилметакрилат-ZnO-NPS та ефективності розпилення наночастинок оксиду цинку на поліметилметакрилат. Вивчення біоплівки на поверхні показало, що протигрибкові властивості зростають зі збільшенням концентрації

ZnO-NPs. Отже, наголошують польські вчені, протез з вищевказаних матеріалів може відігравати профілактичну роль у пацієнтів, схильних до грибкових інфекцій [187].

За результатами аналізу токсичних властивостей складу деяких стоматологічних матеріалів, автори виявили ускладнення, пов'язані з токсичним ефектом даних речовин, пояснили механізм їх токсичної дії, можливі клінічні прояви та особливості профілактики і лікування. Найбільш часто, вказують фахівці, зустрічаються речовини, що відносяться до наступних класів токсичних хімічних речовин: подразнююча, припікаючої, загальноотрутною, пульмонотоксичною, цитотоксичною і нейротоксичною дії. До речовин подразнюючої дії були віднесені: метакрилова кислота і її похідні, що входять до складу наступних матеріалів: «CarMax», «Протакрил -М», «Fissurit», «Komponent», «Прізмафіл», «Charisma», «Vitrimer». Токсична дія даних матеріалів визначалася наступними ускладненнями: рецидивний карієс, гіперестезія, пульпіт, періодонтит і стоматити хімічної етіології. Ускладнення, що виникають у твердих тканинах зубів підтверджувалися зниженням збудливості до $25,9 \pm 1,05$ мкА ($p < 0,001$), а запалення слизової порожнини рота встановлювалося позитивною пробою Шиллера-Пісарєва і зростанням РМА на 74 % [188].

Токсичний ефект може викликати метиловий ефір метакрилової кислоти – мономер – у принципі є отрутою. Проте його отруйні властивості проявляються лише при високих дозах. Для шкіри мономер є сильним подразником, який швидко пригнічує захисні бар'єри. При тривалому впливі на шкірні покриви спочатку з'являється контактна екзема неалергічного типу, потім – алергічна контактна екзема [189].

У проведенному українськими науковцями дослідженні морфометричної характеристики ланок мікроциркуляторного русла піднебінних залоз щурів при експериментальній гіпосалівації, виявлено, що при використанні 1 % розчину метилового ефіру метакрилової кислоти для відтворення експериментальної гіпофункції піднебінних слинних залоз спостерігається спазм резистивної

ланки на 14 добу спостереження, на заміну якому визначається дилатація до 30 доби експерименту. З боку обмінної і ємнісної ланок мікроциркуляторного русла визначається стійка дилатація протягом всього експерименту. Визначені явища зумовлені безпосереднім подразнюючим впливом 1 % розчину метилового ефіру метакрилової кислоти на слизову оболонку залозистої зони твердого піднебіння щурів [190].

У ще одному дослідженні, при відтворенні експериментальної гіпосалівації шляхом введення метилметакрилата щурам, вченими визначалося тотальне зниження функціональної активності епітеліоцитів залози, що проявляється відсутністю в цитоплазмі секреторних гранул. Місцями виявляється збільшення щільності розташування альвеолярних структур залози з деформацією епітеліоцитів. Визначається також дегенерація частини епітеліоцитів, що супроводжується деструкцією альвеоли і скупченням в міжальвеолярному просторі продуктів розпаду клітин. Дегенеративні зміни епітеліального вистелення виявлялися і в частині проток. Цей процес супроводжувався злущуванням клітин у просвіт і облітерацією останнього. Непрямим підтвердженням зниження функціональної активності залози є спадання просвітів залозистих проток і відсутність в них секрету. Визначається також облітерація просвітів великих проток внаслідок первинного накопичення, а надалі, кальцифікація секрету залози. Виходячи з отриманих даних було зроблено висновок, що тривале введення в порожнину рота метилметакрилату призводить до деструктивних змін слинних залоз з подальшим зменшенням слиноутворення і слиновиділення. Вивчення препаратів слинних залоз тварин після атропінового навантаження вказало на інтенсивне тотальне підвищення функціональної активності епітеліоцитів залозистих структур, що виражається наявністю в їх цитоплазмі вакуолей, виповнених секретом [191].

Предметом спеціального вивчення стала оцінка стану слизової оболонки порожнини рота щурів під впливом мономерів метилметакрилату і стоматологічного геля «Профіал». Дослідження проводилися на 30 щурах,

розділених на 3 групи. У 1-у групу входили інтактні тварини, що містилися в стандартних умовах віварію. Тварини 2-ї групи піддавали впливу 1 % розчину мономера (метиловий ефір метакрилової кислоти) у вигляді аплікацій ватним аплікатором розміром 2×2 мм на слизову оболонку в ділянці перехідної складки і прилеглих щоки і ясен протягом 2-3 с. 3-ю групу склали тварини, яким на тлі аплікацій метилметакрилату застосовували гель для порожнини рота «Профіал». У щурів 2-ї групи, де був використаний метилметакрилат, були помічені особливості морфологічної картини як епітелію, так і власної пластинки слизової оболонки порожнини рота. В епітелії звертали на себе увагу прояви акантозу і зміни в окремих клітинних шарах. Товщина рогового шару була нерівномірною в різних ділянках. Зустрічаються розшарування цього шару та зони його часткової або повної десквамації. Це підтверджує зростання коефіцієнта ерозії. У цілому роговий шар виглядав стоншеним порівняно з таким контрольної групи, що також підтверджують показники морфометрії. Науковці приходять до висновку, що мономер метилметакрилату має шкідливу дію на слизову оболонку порожнини рота експериментальних тварин у вигляді помірно виражених запально-дистрофічних явищ [192, 193].

У літературі є дані про патоморфологічні дослідження впливу гелів «Комфорт» і «Пантестин-Дарниця» на експериментальні виразки слизової оболонки порожнини рота щурів, викликані хімічним агентом. Для вирішення поставленої мети були проведені експериментальні дослідження на 60 статевозрілих щурах масою 180–200 г, які були розділені на чотири групи.

Першу групу склали інтактні тварини, другу – тварини, в яких викликали хімічний некроз слизової оболонки ротової порожнини шляхом введення 0,05 мл метилового ефіру метакрилової кислоти в ділянку перехідної складки нижньої губи (контроль).

Тваринам III та IV груп на ушкоджену хімічним агентом слизову оболонку наносили відповідно гель «Комфорт» чи «Пантестин-Дарниця» два рази на день. Встановлено, що при проведенні морфологічних досліджень на моделі хімічного опіку слизової оболонки ротової порожнини щурів виявлені

характерні патоморфологічні зміни через одну добу, які поступово наростали в часі до 7-ї доби. Лікування гелями «Комфорт» і «Пантестин-Дарниця» виразкових поверхонь викликало позитивну дію на динаміку морфологічної картини в осередку ураження. Помітний терапевтичний ефект відмічався на 5-у добу лікування і значно зростав до 7-ї доби. В осередку ураження зменшувались деструктивні зміни та запальна реакція, розвивалася грануляційна тканина та виявлялись характерні ознаки епітелізації осередку ураження [194].

При вивченні впливу пантестину на рівень прозапальних цитокінів в осередку ураження при запально-деструктивних процесах слизової оболонки порожнини рота щурів, авторами відзначено, що як термічне, так і хімічне ураження слизової оболонки ротової порожнини щурів супроводжується активацією експресії прозапальних цитокінів ІЛ-1 β та ФНП- α в осередку ураження. Одній з груп тварин у перехідну складку слизової оболонки ротової порожнини вводили за допомогою шприца по 0,05 мг мономеру метилового ефіру метакрилової кислоти.

При ураженні слизової оболонки порожнини рота щурів метиловим ефіром метакрилової кислоти дія гелю «Пантестин» призводить до достовірного зниження вмісту прозапальних цитокінів в осередку ураження протягом усього експерименту. Так, рівень цитокіну ІЛ-1 β складав від контрольного 20–25 %, ФНП- α – 29–44 %, причому на 7-му добу достовірно зменшуючись відносно 1-ї та 5-ї доби [195].

Враховуючи, що застосування акрилових пластмас викликає значну кількість ускладнень, науковцями була проведена оцінка клінічної ефективності застосування лікувально-профілактичних заходів під час адаптації до знімних зубних протезів, виготовлених із конструкційних матеріалів «Фторакс» («Стома, Україна), «Флексипласт» («Бредент», Німеччина) та «Біодентапласт» («Бредент», Німеччина). У процесі виконання роботи 151 особі було виготовлено 202 часткових знімних протези. Залежно від обраної конструкції та матеріалу, з якого був виготовлений протез, пацієнти

були поділені на 4 групи: I група – 57 осіб, яким виготовляли протези із акрилової пластмаси «Фторакс»; II група – 56 осіб – виготовляли протези із нейлоновим базисом «Флексипласт»; III група – 46 осіб – виготовляли протези із литим каркасом «БіоДентопласт» та базисом «Фторакс»; IV група – 42 особи – протези із литим каркасом і базисом «Біо Дентопласт». Аналіз отриманих результатів клінічної оцінки стану тканин протезного ложа у осіб із частковими знімними протезами показав його залежність, у першу чергу, від виду застосованого конструкційного матеріалу та використаного адаптогену. У I-й групі обстежених осіб, де протези були виготовлені із акрилової пластмаси «Фторакс» без медикаментозної корекції відмінний стан тканин протезного ложа становив відповідно до 5, 15 та 30 доби спостереження – 0 %, 10 % та 20 %, у пацієнтів II, III і IV груп цієї ж підгрупи цей відсоток був значно вищим.

Найбільш позитивна оцінка спостерігалася у пацієнтів II-ої і IV-ої груп, що, очевидно, пов'язано із відсутністю метилового ефіру метакрилової кислоти у складі конструкційних матеріалів, який є токсичним для слизової оболонки порожнини рота, особливо у перші дні після введення протезів до ротової порожнини [196-199].

Вітчизняними науковцями експериментально підтверджена здатність метилового ефіру метакрилової кислоти сприяти збільшенню проникності капілярів слизової оболонки порожнини рота, розвитку в ній альтеративних процесів та створено адаптаційний гель «Комфорт». Це композиція з протизапальною, репаративною й антимікробною дією, розроблена на основі активних компонентів декспантенолу та мірамістину, клеючих і допоміжних формоутворюючих речовин.

Мембраностабілізуючий ефект гелю «Комфорт» в умовах дії токсиканту (метилового ефіру метакрилової кислоти) оцінювали за станом резистентності капілярів слизової оболонки порожнини рота щурів. Як показали дослідження, застосування гелю «Комфорт» є одним із засобів корекції виявлених порушень слизової оболонки ротової порожнини під дією метилового ефіру метакрилової кислоти і може бути використаний у комплексному лікуванні з метою

профілактики запально-деструктивних змін тканин протезного ложа та прискорення адаптації до знімних протезів у ранні терміни [200-203].

Значне зацікавлення викликає робота з вивчення можливого токсичного впливу метилового ефіру метакрилової кислоти на резистентність капілярів слизової оболонки ротової порожнини щурів. Як показали дослідження, при візуальному огляді на місці ін'єкції 5 % розчину метилового ефіру метакрилової кислоти в ділянці перехідної складки нижньої губи щурів утворювалися червоні папули з чіткими межами. Їхні краї поступово втрачали чіткість, з'являлася розлита гіперемія слизової оболонки. Виразково-некротичних уражень слизової оболонки протягом періоду дослідження не було виявлено.

Тварини були збуджені, погано приймали їжу. Під час експерименту встановлено, що судинна проникність слизової оболонки порожнини рота у тварин інтактної групи становила в середньому $29,75 \pm 2,33$ мкг/мл.

Уведення 5 % розчину метилового ефіру метакрилової кислоти у слизову оболонку викликало зростання концентрації барвника у пробах ($74,7 \pm 2,16$ мкг/мл), що свідчило про підвищення проникності капілярів слизової оболонки.

З даних експерименту видно, що вже через 3 год після дії на слизову оболонку 5 % розчину метилового ефіру метакрилової кислоти в ній виникають патологічні зміни, що супроводжуються збільшенням судинної проникності, про що свідчить збільшення виходу вітального барвника із судинного русла.

Клінічно цей процес характеризується появою гіперемії, набряком та больовою реакцією ділянки слизової оболонки порожнини рота щурів. Отже, дія 5 % розчину метилового ефіру метакрилової кислоти проявляється в зниженні резистентності капілярів слизової оболонки порожнини рота, що клінічно проявляється у вигляді запального процесу – гіперемії, набряку та больової реакції слизової оболонки порожнини рота щурів [204].

Для ослаблення шкідливого впливу компонентів акрилової мономерної пластмаси науковці пропонують для модернізації базисного матеріалу виготовлення знімних зубних протезів використовувати наносрібло. За рахунок

використання наночасток срібла у пластмасі в сотні разів посилюється бактерицидний ефект (за даними мікробіологічного дослідження). Є можливість застосування таких протезів при хронічних захворюваннях слизової оболонки порожнини рота та органів шлунково-кишкового тракту, а також для профілактики зазначених патологій.

Таким чином, використання пацієнтами запропонованих знімних протезів з наночастинками срібла дозволить значно зменшити кількість патогенної мікрофлори порожнини рота, що забезпечить зменшення частоти протезних стоматитів мікробної етіології [205-206].

Згідно іншого експериментального дослідження, вченими розроблено швидкий і високочутливий метод оцінки вмісту вільних акрилових мономерів у виробках з базисних стоматологічних пластмас: вертекс, протакрил, безбарвна пластмаса, етакрил, фторакс.

Екстракція вільних мономерів зразків пластмас за допомогою спиртових розчинів, доведено науковцями, йде набагато ефективніше, ніж за допомогою води.

Найбільш ефективно екстракція вільних мономерів відбувається при використанні 95 % етилового спирту, крім безбарвної пластмаси, для якої краще використовувати концентрацію етилового спирту 70 %, так як в 95 % спирті вона руйнується. За допомогою спектрофотометра з роздільною здатністю прямого виміру концентрації мономеров базисних пластмас в 95 % спиртових екстрактах 0,1 мкг/мл доведено, що вже через 1 годину можна виявити позамежну (вище гранично допустимої концентрації) концентрацію мономера в базисній пластмасі знімного зубного протеза [207-210].

Згідно даних И. А. Воронова, доведені захисні властивості покриття «Панцир» з карбиду кремнію, яке зменшує рівні міграції з базисів протезів, виготовлених з потенційно небезпечних сполук – поліметилметакрилатної пластмаси. Покриття «Панцир» товщиною 800 нм в 1,45 раза пропускає менше метилметакрилату порівняно з незахищеними покриттям зразками, а товщиною 1600 нм (приблизно в 49 разів) у 2-6 разів менше гранично допустимої

концентрації. Знижуючи рівні міграції потенційно небезпечних продуктів, особливо з покриттям 1 600 нм, покриття «Панцир» зменшує хімічний фактор ризику застосування матеріалів «Фторакс» за призначенням [211].

Вітчизняними дослідниками Інституту екогігієни і токсикології імені Л. І. Медведя, м. Київ, вивчалися несприятливі ефекти полімерних матеріалів, які використовуються в медичній практиці.

Доведено, що полімерні матеріали і речовини, що мігрують з полімерних матеріалів, які використовуються в медицині, можуть привести до розвитку різних патологічних станів як у хворих, так і у медичних працівників з ураженням бронхолегеневої, імунної, нервової системи, а також печінки, шкіри, з формуванням алергічних захворювань.

Біологічна інактивність полімерних матеріалів і контроль за зниженням вмісту низькомолекулярних речовин в полімерних матеріалах медичного призначення з оцінкою їх міграційних властивостей в середовища з яким контактують у процесі експлуатації, стерилізації та дезінфекції, є основною ланкою профілактики несприятливих ефектів полімерних матеріалів і мігруючих з них речовин на здоров'я людини.

Першочерговим завданням при токсикологічній оцінці полімерних матеріалів медичного призначення, відмічають вчені, є розробка адекватних методик дослідження стосовно конкретного призначення з урахуванням таких факторів, як характер і тривалість контакту полімерного виробу з організмом людини [212].

У практичній стоматології передбачається значний прогрес розвитку новітніх технологій і вдосконалення матеріалів для виготовлення знімних зубних протезів. Разом з тим, альтернативи акриловим пластмасам, доступним за ціною (враховуючи скрутне економічне становище у країні) та з добрими естетичними якостями, поки що немає. Водночас, у науковій літературі наявні чисельні дані про токсичні ефекти полімерних матеріалів на здоров'я людини у процесі їх експлуатації. Визначення впливу метилового ефіру метакрилової

кислоти на морфофункціональний стан органів порожнини рота потребує подальшого вивчення.

Матеріали розділу 1 опубліковані автором у таких працях:

[213] Єрошенко ГА, Крамаренко ДР, Семенова АК, Тимошенко ЮВ, Герасименко СБ. Використання метилового ефіру метакрилової кислоти в сучасній стоматології. Світ медицини та біології. 2017; 2 (60): 179-183.

[214] Шевченко КВ, Єрошенко ГА, Крамаренко ДР, Проніна ОМ, Кудінов МВ. Сучасні уявлення про структурно-функціональну організацію слинних залоз. Вісник проблем біології та медицини. 2018; 3 (145): 50–8.

[215] Єрошенко ГА, Шевченко КВ, Крамаренко ДР, Білаш СМ, Проніна ОМ, Ячмінь АІ. Структурно-функціональні особливості слинних залоз змішаної секреції. Вісник проблем біології та медицини. 2019; 1(149): 258–61.

[216] Єрошенко ГА, Шевченко КВ, Крамаренко ДР, Вільхова ОВ, Ячмінь АІ. Дисфункція слинних залоз – актуальна медико-соціальна проблема. Вісник проблем біології та медицини. 2019; 2 (150): 22 – 6.

[217] Єрошенко ГА, Шевченко КВ, Крамаренко ДР, Ячмінь АІ, Тимошенко ЮВ, Лисаченко ОД. Вплив ефіра метакрилової кислоти на морфофункціональний стан органів порожнини рота. Вісник проблем біології та медицини. 2019; 4 (153): 23 – 6.

РОЗДІЛ 2

МАТЕРІАЛ І МЕТОДИ ДОСЛІДЖЕННЯ

Дослідження проведене на кафедрі гістології, цитології та ембріології і в міжкафедральній науково-дослідно-навчальній морфологічній лабораторії Української медичної стоматологічної академії.

Комісія з етичних питань та біоетики Української медичної стоматологічної академії у складі, затвердженому ректором (наказ № 391 від 01.11.2017 р.), на своєму засіданні (протокол № 178 від 24.12.2019 р.) розглянула матеріали щодо виконання дисертаційного дослідження і визначила, що при роботі з тваринами керувались загальними етичними принципами роботи з експериментальними тваринами [218-220], положеннями брифінгу Європейського наукового співтовариства «Етичні питання використання тварин в навчальній роботі та наукових дослідженнях» [221-225] і Гельсінською декларацією про гуманне відношення до тварин [226-230].

2.1. Загальна характеристика дослідження

Дослідження проведено на 60 статевозрілих безпородних щурах-самцях масою (124±20) г.

Упродовж всього експерименту тварини утримувались в експериментально-біологічній клініці Української медичної стоматологічної академії, де підтримувалась постійна температура, а за щурами був належний догляд. Перед початком експерименту всі тварини були ретельно оглянуті, враховувалась їх вага, стать, вік, рухова активність, стан покриву шерсті. Після зовнішнього огляду та вибракування щурів, у яких відзначались відхилення від звичайних норм у поведінці, починали експеримент.

14 тварин склали контрольну групу.

В експериментальну групи були включені 46 тварин, слизову оболонку порожнини рота яким зрошували 1 % розчином метилового ефіру метакрилової кислоти упродовж 30 днів [231].

Готували розчин мономера Фторакс 1 г на 100 мл дистильованої води. Така концентрація є допустимою нормою при адаптації до протезу у клініці. Перед зрошуванням порожнини рота тварин фіксували корнцангом у районі холки та за хвіст методом розтягування. Після фіксації тварин шприцом з м'якою канюлею зрошували порожнину рота 0,5 мл 1 % розчином метилового ефіру метакрилової кислоти. Щелепи утримували протягом 10 с. Надалі виключали доступ тварин до води на наступні 2 години. Тваринам контрольної групи зрошували порожнину рота 0,5 мл фізіологічного розчину.

Оцінку проявів зниження слиновиділення внаслідок дії 1 % ефіру метакрилової кислоти проводили за допомогою прикладання до слизової оболонки твердого піднебіння шурів фільтрувального паперу розміром 10x20 мм за методом Яковлевої В.Н. [232].

Тварин виводили з експерименту на 14 та 30 доби шляхом передозування тіопенталового наркозу (25 мг/кг).

Розподіл експериментального матеріалу наведений у таблиці 2.1.

Таблиця 2.1

Розподіл тварин в експерименті

Групи тварин		Кількість
Контрольна		14
Обробка 1 % ефіром метакрилової кислоти	14 доба	23
	30 доба	23

2.2. Методи дослідження

Матеріал для гістологічного дослідження (фрагменти піднижньощелепних слинних залоз) безпосередньо після забору фіксували у 10 % розчині нейтрального формаліну протягом трьох діб та 4 % розчині глутарового альдегіду на фосфатному буфері з рН 7,4 упродовж доби при температурі 4°C.

Потім за загальноприйнятою методикою фрагменти піднижньощелепної слинної залози, фіксовані у формаліні, ущільнювали у парафін [233].

Зрізи, товщиною 5-10 мкм, отримували за допомогою санного мікротома і монтували їх на предметні скельця за трафаретною методикою.

Після забарвлення гематоксиліном та еозином зрізи заключали в полістирол і вивчали у світловому мікроскопі.

Матеріал, фіксований у глутаровому альдегіді, після промивання в фосфатному буфері з рН 7,4 і постфіксації за Millonig [234] обробляли за правилами, прийнятими у трансмісійній електронній мікроскопії [235]. Для підготовки фрагментів матеріалу до просочення у водонепроникних епоксидних смолах зневоднювали у спиртах висхідної міцності та поміщали у суміш спирт-ацетон, потім ацетон-смола і заливали в Епон-812 .

Шматочки піднижньощелепної залози щурів, просочені Епоном-812, розміщували в желатинові капсули і заливали смолою, з наступною полімеризацією при температурах (+35, +45, +60)⁰ С упродовж доби кожна.

Оцінку якості отриманих зрізів проводили за допомогою стереоскопічного мікроскопа.

Зрізи товщиною (1-2) мкм знімали зі спинки сухого ножа ультрамікротома УМТП-7 за допомогою тонкого пінцета, а потім переносили на краплі 10 % розчину ацетону на дистильованій воді, нанесені на предметні скельця, що забезпечувало краще розправлення і фіксацію зрізів до поверхні скла. Перед забарвленням предметні скельця зі зрізами витримували впродовж доби в термостаті при температурі (45-50)⁰ С з метою їх розправлення і якісного прикріплення зрізів до поверхні предметного скла.

Напівтонкі зрізи забарвлювали двічі відфільтрованими 1 % розчином метиленового синього, 0,1 % розчином толуїдинового синього або поліхромним барвником у модифікації Казакової та співав. [236].

Для приготування метиленового синього застосовували 1 % його розчин на дистильованій воді та 1 % розчин бури на дистильованій воді. Перед застосуванням базові розчини змішували у співвідношенні 1:1.

Розчин толуїдинового синього готували на фосфатному буфері, який отримували шляхом додавання 11,5 мл розчину NaH_2PO_4 (1,56 г на 50 мл

дистильованої H_2O) і 38,5 мл розчину Na_2HPO_4 (1,42 г на 50 мл дистильованої H_2O). В отриманій суміші розчиняли 0,05 г толуїдинового синього, відфільтровували.

Для отримання поліхромного барвника готували розчин А (метиленовий синій – 130 мг; Азур II – 20 мг; Гліцерин – 10 мг; Метанол – 10 мг; 0,15 М фосфатний буфер рН 6,9 – 30 мл; Дистильована вода – 50 мл) та розчин Б (100 мг основного фуксину розчинити до 10 мл на 500 етанолі, потім до 3 мл отриманого розчину додати 57 мл дистильованої води. Розчини А і Б фільтрувати не потрібно.

Забарвлення в розчині А проводили упродовж (1–3) хвилин при температурі $65^{\circ}C$. Надалі промивали у дистильованій воді. У розчині Б забарвлення проводили при кімнатній температурі упродовж (20–30) секунд.

Перед використанням розчин Б необхідно розводили дистильованою водою у співвідношенні 1:1. У такому разі забарвлення при кімнатній температурі відбувається впродовж (1–2) хвилин, що дозволяє контролювати ступінь інтенсивності забарвлення зрізів і зберігає оптичні властивості препаратів [237].

Також у якості барвників використовували стандартні гістологічні барвники – гематоксилін–еозин та толуїдиновий синій з рН 8,4. Зрізи після забарвлення поміщали в полістирол під покривні скельця і після полімеризації вивчали у світловому мікроскопі.

Визначення метахроматичної реакції при використанні у якості барвника толуїдинового синього з рН 8,4 дозволяє виявити переважання білків або вуглеводів у складі секреторних гранул. Зрізи після забарвлення вказаним гістохімічним барвником заключали в полістирол під покривні скельця і, після полімеризації, вивчали у світловому мікроскопі.

Мікрофотографування вибраних для ілюстрацій ділянок проводили за допомогою мікроскопа Biogex–3 BM–500T з цифровою мікрофотонасадкою DCM–900 з адаптованими для даних досліджень програмами.

Електроно-мікроскопічне дослідження проводили на базі лабораторії електронної мікроскопії Інституту морфології Тернопільського національного медичного університету імені І. Я. Горбачевського МОЗ України (директор інституту – д.б.н., професор З.М. Небесна).

Ультратонкі зрізи виготовляли на ультрамікротомі LKB-3 (Швеція). Контрастування зрізів проводили спочатку в 1 % розчині уранілацетату на метанолі, а потім – у цитратом свинцю за Reynolds [235].

Вивчали в електронному мікроскопі ПЕМ – 125 К (серійний номер 38-76, ТУ 25-07-871-70) при прискорюючій напрузі (50 – 75) КВт.

Комплекс морфометричних досліджень проводили згідно з із загально прийнятими правилами [238].

Для морфометричних досліджень на світлооптичному рівні часточок піднижньощелепної слинної залози використовували окремі вибірки серійних напівтонких зрізів.

Для цього з ущільнених шматочків матеріалу, методом випадкових чисел, вибирали по десять блоків, з яких виготовляли серії напівтонких зрізів, які монтували за трафаретною методикою на предметні скельця для закріплення послідовності.

Із кожного фрагменту матеріалу виготовляли зрізи товщиною 1-2 мкм, які були забарвлені у стандартизованих умовах і при однаковій експозиції 1 % розчином метиленового синього.

Для проведення морфометричного аналізу з даної кількості зрізів були сформовані вибірки за методом випадкових чисел.

У кожній серії визначали:

- діаметр зовнішній,
- діаметр просвіту,
- висоту епітеліоцитів кінцевих відділів, вставних, посмугованих та гранулярних проток, зовнішній діаметр та діаметр просвіту ланок гемомікроциркуляторного русла – артеріол, капілярів і венул.

Вираховували товщину судинної стінки за формулою:

$$T_{cc} = (D_3 - D_n) : 2 \quad (1)$$

та індекс Вогенворта:

$$S_3 = (D_3 : 2)^2 \times \pi \quad (2)$$

$$S_B = (D_B : 2)^2 \times \pi \quad (3)$$

$$S_{cc} = S_3 - S_B \quad (4)$$

$$\text{Індекс Вогенворта} = (S_{cc} - S_B) \times 100. \quad (5)$$

Кількісний аналіз результатів морфометричного дослідження і статистичну обробку морфометричних даних проводили за допомогою програми Excel [239].

Оцінювали правильність розподілення ознак за кожним із отриманих варіаційних рядів (усі вивчені морфометричні параметри мали нормальне розподілення), середні значення за кожною ознакою, що вивчались, стандартні помилки та стандартні відхилення.

Вірогідність відмінностей отриманих показників визначали за допомогою t-критерію Стьюдента. Відмінності вважали вірогідними при загально прийнятій у медико-біологічних дослідженнях ймовірності помилки $p < 0,05$. Ймовірність помилки оцінювали за таблицями Стьюдента з урахуванням розміру експериментальних груп.

РОЗДІЛ 3
МОРФОФУНКЦІОНАЛЬНА ХАРАКТЕРИСТИКА ПАРЕНХІМАТОЗНИХ
КОМПОНЕНТІВ ПІДНИЖНЬОЩЕЛЕПНИХ ЗАЛОЗ ЩУРІВ
КОНТРОЛЬНОЇ ГРУПИ ТА ПІСЛЯ ДІЇ 1 % ЕФІРУ МЕТАКРИЛОВОЇ
КИСЛОТИ

3.1. Особливості структурної організації паренхіми піднижньощелепної залози щурів контрольної групи та після дії 1 % ефіру метакрилової кислоти

При вивченні гістологічних препаратів, забарвлених гематоксиліном та еозином встановлено, що у щурів контрольної групи основну площу перерізу часточок піднижньощелепної залози займали кінцеві відділи. Вони були утворені одним шаром призматичних клітин на базальній мембрані і мали невеликі просвіти.

Протокова система складалась із вставних, посмугованих, гранулярних проток та внутрішньочасточкових колекторних проток, які забезпечують транспорт секреторних продуктів до міжчасточкових проток та в них відбувається модифікація слини. Стінка їх була утворена одним шаром glanduloцитів різної форми – від кубічних клітин у вставних протоках і до високопризматичної у посмугованих, гранулярних та внутрішньочасточкових (рис. 3.1).

У щурів контрольної групи у просвітах проток визначався оптично прозорий вміст за винятком міжчасточкових – в їхніх просвітах виявлялись злуцнені клітини в невеликій кількості, що відображало фізіологічні процеси оновлення протокового епітелію.

На відміну від напівтонких зрізів на гістологічних препаратах, забарвлених гематоксиліном та еозином, диференціювати гранулярні протоки було неможливо. Це зумовлено особливостями виготовлення препаратів при ущільненні в парафін.

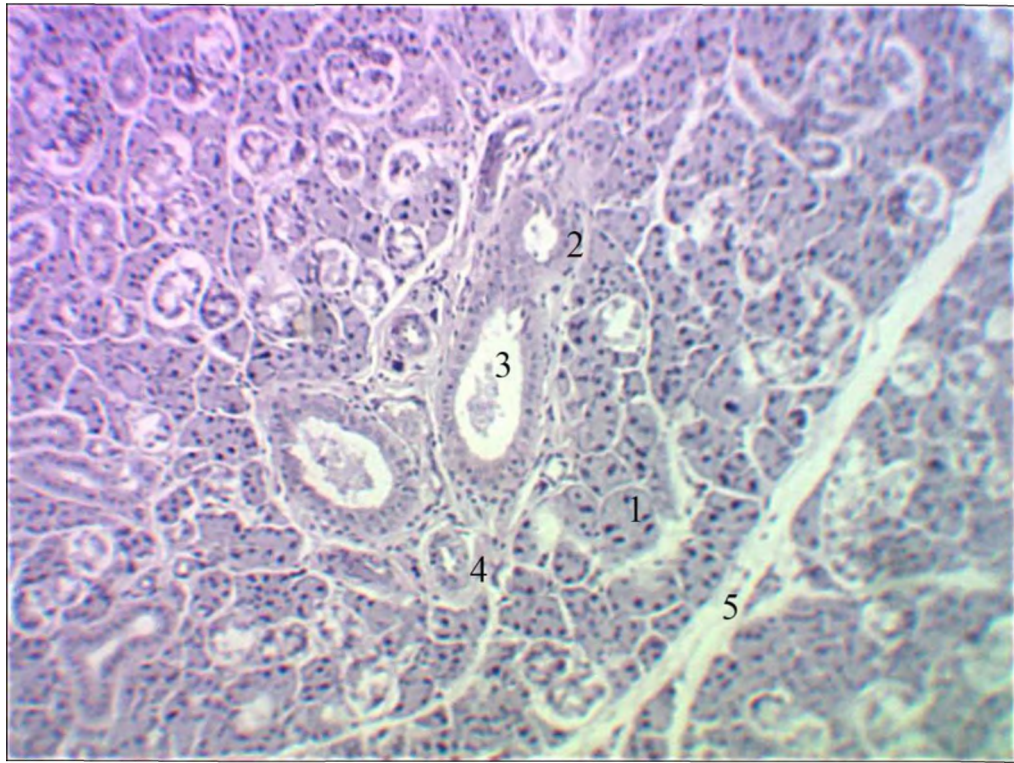


Рис. 3.1. Часточки піднижньощелепної слинної залози щура контрольної групи. Забарвлення гематоксиліном та еозином. Мікрофотографія. Зб.: Об. х 10, Ок. х 10:

- 1 – кінцевий відділ;
- 2 – посмугована протока;
- 3 – міжчасточкова протока;
- 4 – міжчасточкова артерія;
- 5 – міжчасточкова сполучна тканина.

При вивченні напівтонких зрізів піднижньощелепної залози щурів контрольної групи встановлено, що гландулоцити кінцевих відділів були пірамідальної форми, з чітко вираженою базофілією цитоплазми та базально розташованими ядрами округлої форми, навколо яких візуалізувалась базофільна органелвмісна цитоплазма (рис. 3.2). У клітинах визначалась значна кількість великих гомогенних секреторних гранул, що проявляли β -метахромазію при забарвленні толуїдиновим синім з рН 8,4 і були розміщені в апікальному і центральних відділах.

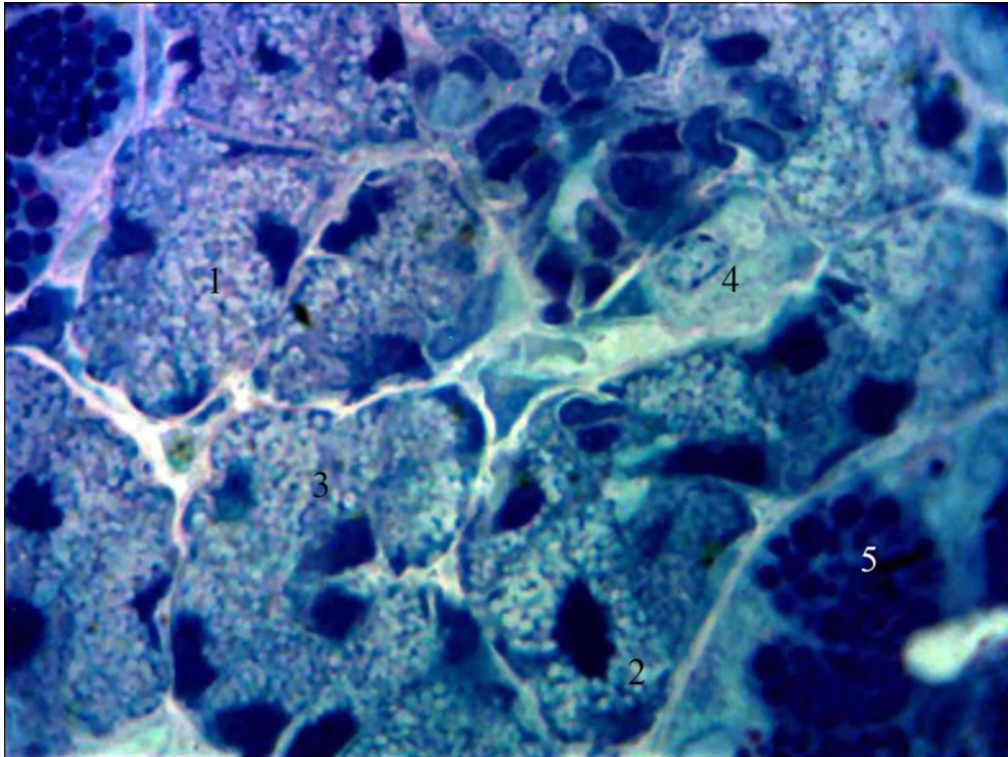


Рис. 3.2. Кінцеві відділи піднижньощелепної слинної залози щура контрольної групи. Напівтонкий зріз. Забарвлення толуїдиновим синім. Мікрофотографія. Зб.: Об. x 100, Ок. x 10:

- 1 – кінцевий відділ;
- 2 – ядро епітеліоцита;
- 3 – секреторні гранули;
- 4 – плазмоцит;
- 5 – гранулярна протока.

Вставні протоки в часточках піднижньощелепної залози щурів починаються безпосередньо від кінцевих відділів і забезпечують регуляцію надходження органічних речовин первинної слини до протокової системи.

Також вони є камбіальними елементами для відновлення епітеліальних клітин кінцевих відділів та проток, що дозволяє віднести епітелій слинних залоз до одного диферону і яке зумовлене ектодермальним його походженням.

Клітини вставних проток у щурів контрольної групи мали кубічну форму. Цитоплазма була слабобазофільною гомогенною. Ядра округлої або овальної

форми займали центральне положення у клітинах, в останніх переважав конденсований хроматин (рис. 3.3).

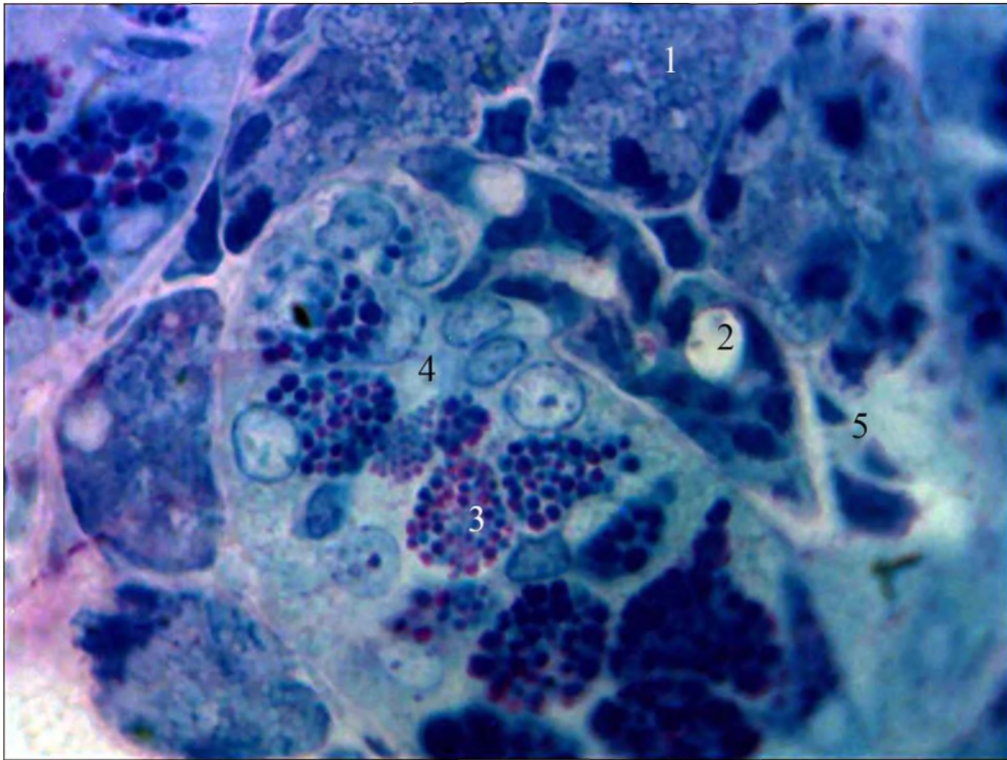


Рис. 3.3. Вставна та гранулярна протоки піднижньощелепної слинної залози щура контрольної групи. Напівтонкий зріз. Забарвлення поліхромним барвником. Мікрофотографія. Зб.: Об. х 100, Ок. х 10:

- 1 – кінцевий відділ;
- 2 – вставна протока;
- 3 – секреторні гранули;
- 4 – гранулярна протока;
- 5 – фібробласт.

Посмуговані протоки в піднижньощелепних залозах щурів забезпечують модифікацію первинної слини шляхом її обводнення і зниження осмолярності – після проходження через протоки слина стає гіпотонічною.

Стінка проток була утворена призматичними клітинами з базофільною цитоплазмою.

Ядра займали центральне положення у клітинах та мали округлу форму, одне ядро, містили переважно деконденсований хроматин. У базальних

відділах при великих збільшеннях світлового мікроскопа чітко візуалізувалась характерна базальна посмугованість (рис. 3.4).

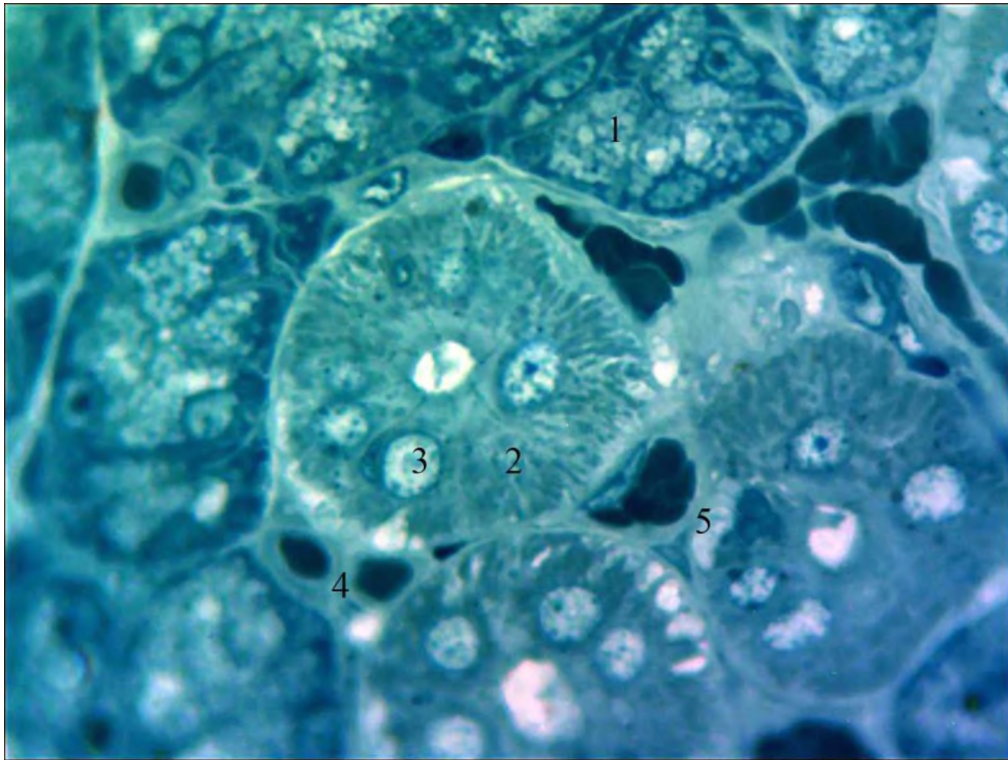


Рис. 3.4. Посмуговані протоки піднижньощелепної слинної залози щура контрольної групи. Напівтонкий зріз. Забарвлення метиленовим синім. Мікрофотографія. Зб.: Об. x 100, Ок. x 10:

- 1 – кінцевий відділ;
- 2 – посмугована протока;
- 3 – ядро епітеліоцита;
- 4 – капіляр;
- 5 – посткапіляр.

При електронно-мікроскопічному дослідженні встановлено, що базальна плазмолема епітеліоцитів посмугованих проток щурів контрольної групи утворює складки, які сягали третини висоти клітин, що збільшувало площу робочої поверхні. У цих клітинах виявляли мітохондрії, які утворювали ланцюжки. В ядрах переважав деконденсований хроматин. Міжклітинні щілини мали рівний хід і були електронноосвітлими. Між гландулоцитами визначались інтраепітеліальні лімфоцити (рис. 3.5).

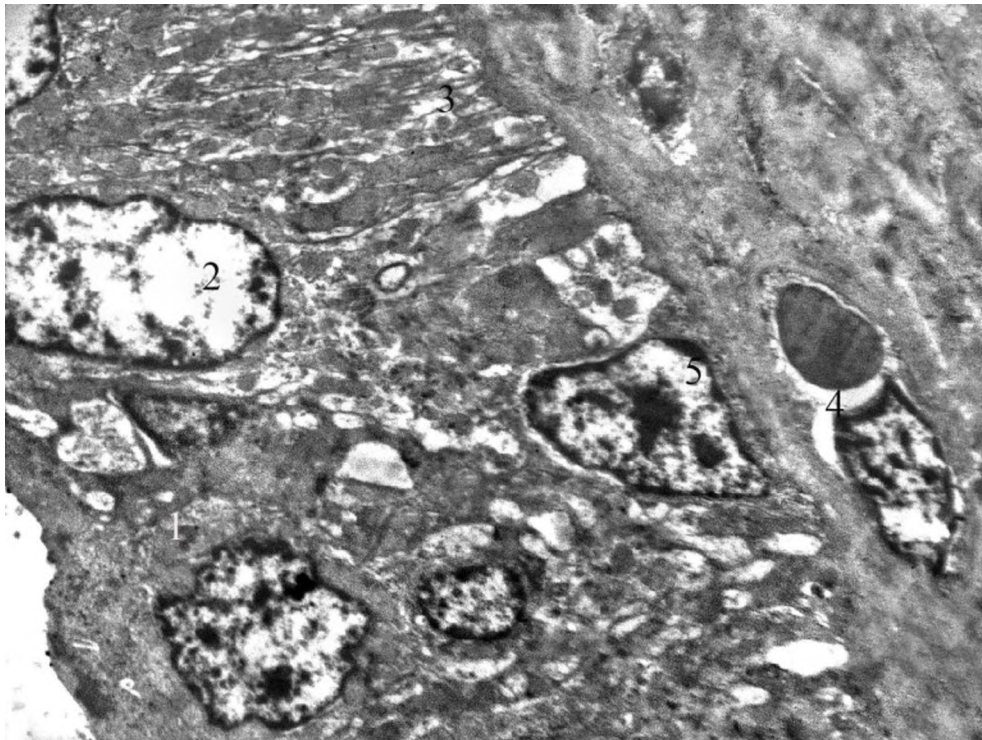


Рис. 3.5. Посмуговані протоки піднижньощелепної слинної залози щура контрольної групи. Електроннограма. Зб.: x 6000:

- 1 – епітеліоцит;
- 2 – ядро епітеліоцита;
- 3 – складки базальної плазмолеми;
- 4 – капіляр;
- 5 – інтраепітеліальний лімфоцит.

При вивченні гранулярних проток піднижньощелепної залози щурів контрольної групи встановлено, що стінка їх була утворена епітеліальними клітинами циліндричної форми на базальній мембрані.

Ядра розміщувались у базальній частині клітин, були округлої форми, містили одне ексцентрично розміщене ядро і переважно деконденсований хроматин.

Над ядрами в цитоплазмі були наявні секреторні гранули, які щільно заповнювали центральні та апікальні відділи епітеліоцитів. Вони були поліморфними і при забарвленні поліхромним барвником були оксифільними і

базофільними, останні були більшими. Співвідношення їх у клітинах було різним.

Зовні епітеліоцитів між листками базальної мембрани виявлялись ядра міоепітеліальних клітин (рис. 3.6).

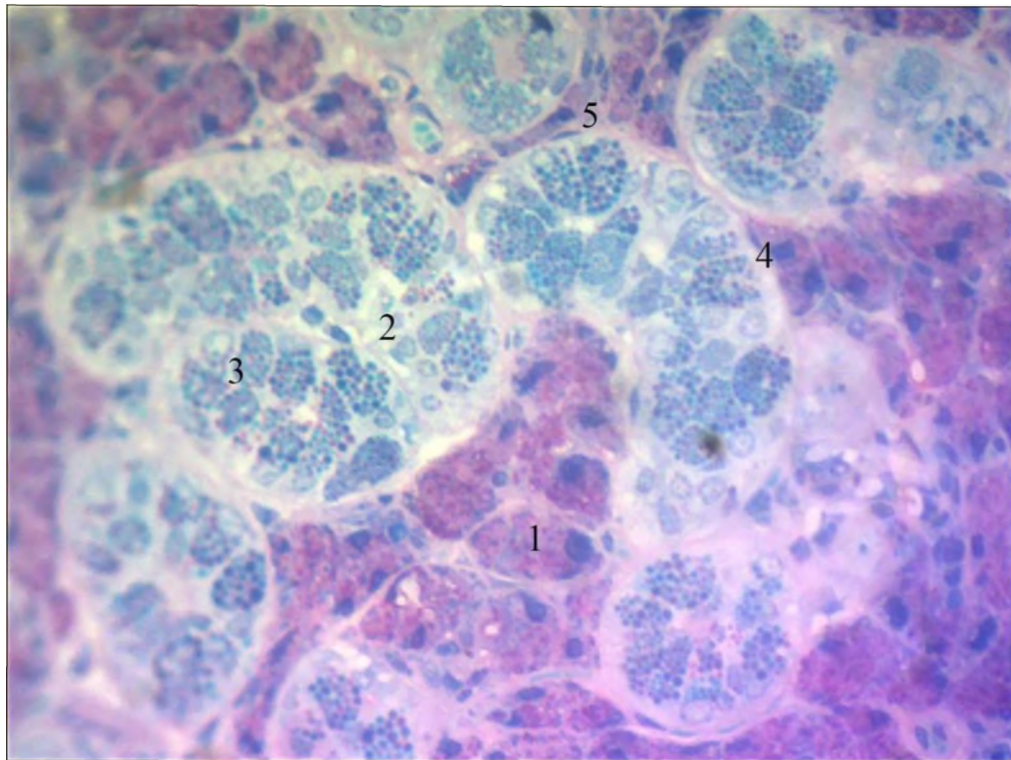


Рис. 3.6. Гранулярні протоки піднижньощелепної слинної залози щура контрольної групи. Напівтонкий зріз. Забарвлення поліхромним барвником. Мікрофотографія. Зб.: Об. х 40, Ок. х 10:

- 1 – кінцевий відділ;
- 2 – гранулярна протока;
- 3 – ядро епітеліоцита;
- 4 – ядро міоепітеліальної клітини;
- 5 – посткапіляр.

При вивченні гістологічних зрізів піднижньощелепної залози щурів на 14-у добу експерименту встановлено зменшення оптичної щільності цитоплазми епітеліоцитів кінцевих відділів. Переважна більшість ядер мала округлу форму (рис. 3.7).

Візуалізувалося збільшення товщини прошарків інтерстиційної сполучної тканини та помітно виражені міжклітинні щілини.

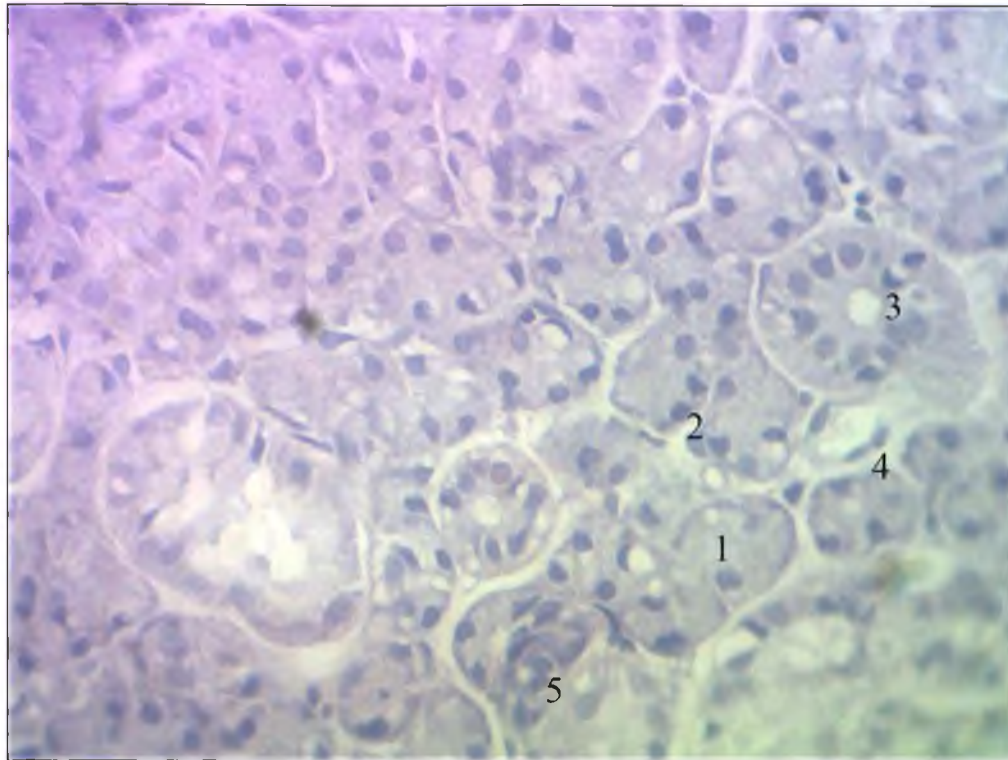


Рис. 3.7. Кінцеві відділи піднижньощелепної слинної залози щура на 14 добу спостереження. Забарвлення гематоксиліном та еозином. Мікрофотографія. Зб.: Об. x 40, Ок. x 10:

- 1 – кінцевий відділ;
- 2 – ядро епітеліоцита;
- 3 – посмугована протока;
- 4 – венула;
- 5 – вставна протока.

Цитоплазма епітеліоцитів кінцевих відділів була неоднорідною, визначались секреторні гранули різної оптичної щільності, що зумовлене наявністю білкового і вуглеводного компонентів у їх складі. Вони були поліморфними і заповнювали майже всю цитоплазму клітин.

Базально розміщені ядра містили одне центрально локалізоване ядереце, підвищилась кількість конденсованого хроматину, порівняно із тваринами контрольної групи.

Базальна мембрана мала рівний хід і візуалізувалась у вигляді тоненької базофільної смужки (рис. 3.8).

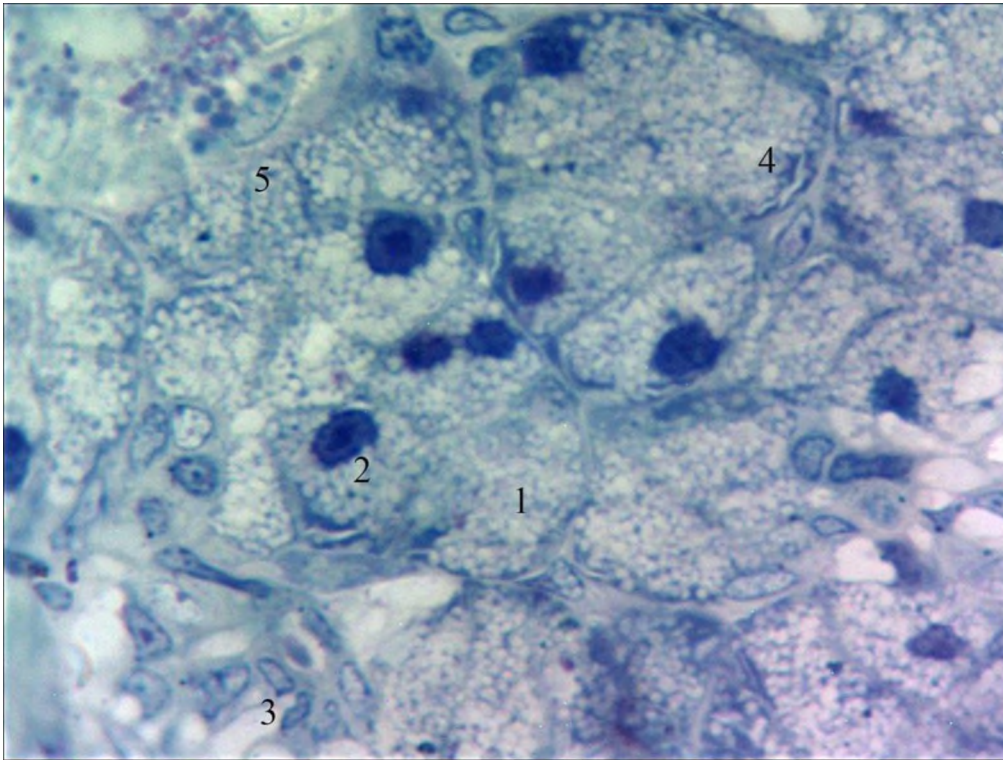


Рис. 3.8. Кінцеві відділи піднижньощелепної залози щурів на 14 добу після дії 1 % метилового ефіру метакрилової кислоти. Напівтонкий зріз. Заб.: поліхромним барвником. Мікрофотографія. Зб.: Об. x 100, Ок. X 10:

- 1 – кінцевий відділ;
- 2 – ядро епітеліоцита;
- 3 – вставна протока;
- 4 – секреторні гранули;
- 5 – гранулярна протока.

При електронно-мікроскопічному дослідженні на 14 добу спостереження у цитоплазмі епітеліоцитів кінцевих відділів переважали дрібні секреторні гранули низької електроннооптичної щільності. Спостерігалась підвищена електроннооптична щільність органелвмісної цитоплазми клітин. У міжклітинних щілинах виявлялись численні пальцеподібні вирости, які переплітались між собою (рис. 3.9).

У посмугованих протоках ядра клітин мали низьку електронооптичну щільність. Добре виявлялись ядерні пори. Складки базальної плазмалеми були розширеними. Мітохондрії втратили орієнтацію і на електронограмах визначались як поздовжні, так і поперечні їх перерізи. Виявлялись локально розширені міжклітинні щілини. Інтерстицій мав ознаки гіпергідратації (рис. 3.9).

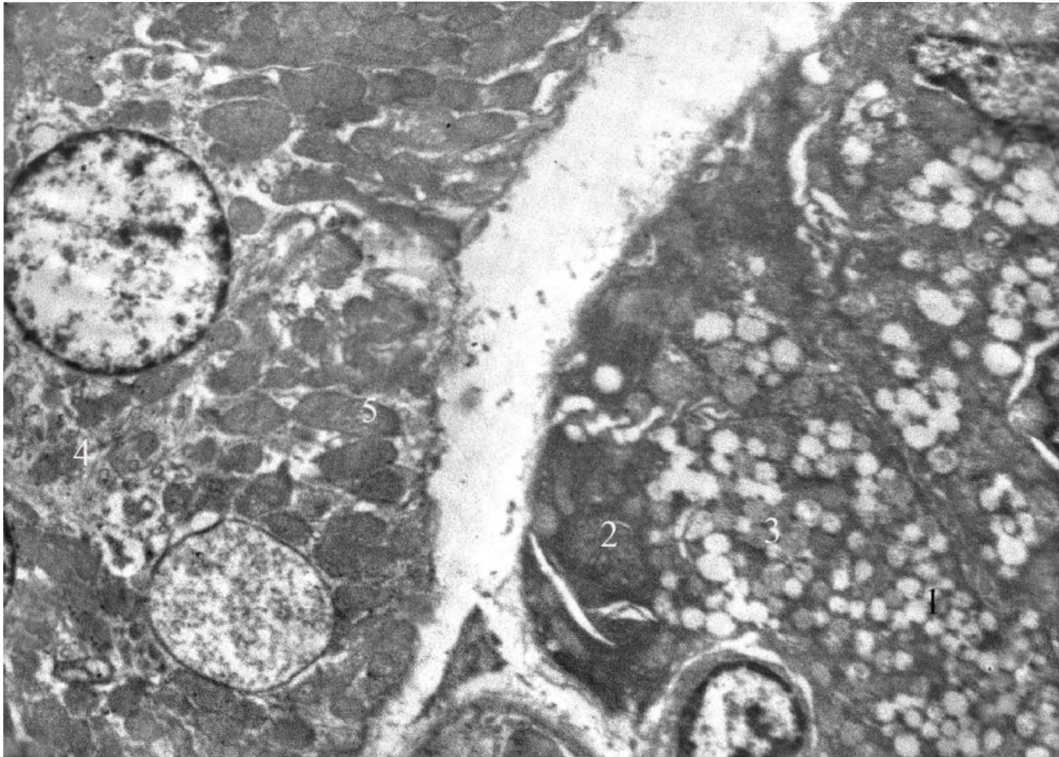


Рис. 3.9. Кінцевий відділ та посмугована протока піднижньощелепної слинної залози щура на 14 добу після дії 1 % метилового ефіру метакрилової кислоти. Електронограма. Зб.: x 6000:

- 1 – кінцевий відділ;
- 2 – ядро епітеліоцита;
- 3 – секреторні гранули;
- 4 – посмугована протока;
- 5 – мітохондрії.

Локально визначались кінцеві відділи в епітеліоцитах яких переважали великі секреторні гранули середньої електронооптичної щільності та дрібнозернистим вмістом. Окремі з них зливались.

Ядра клітин мали округлу форму, чітко виражений перинуклеарний простір. В ядрах переважав конденсований хроматин, кількість ядерних пор відповідала контрольній групі.

Під ядром виявлялись щільно упаковані цистерни гранулярної ендоплазматичної сітки, над ядром – комплекс Гольджі (рис. 3.10).

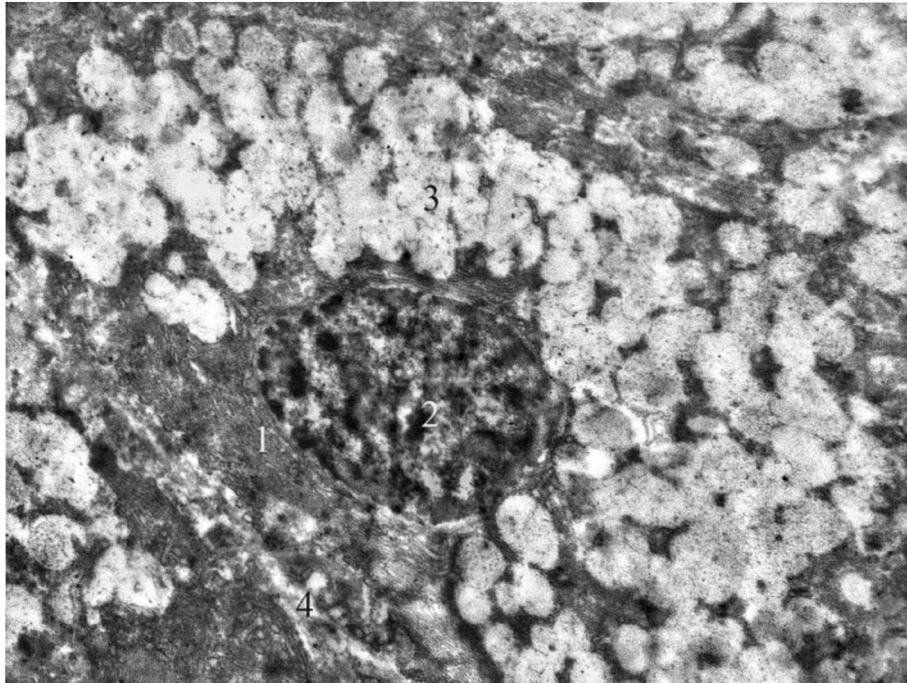


Рис. 3.10. Злиття секреторних гранул у кінцевому відділі піднижньощелепної слинної залози щура на 14 добу після дії 1 % метилового ефіру метакрилової кислоти. Електронограма. Зб.: x 6000:

- 1 – епітеліоцит кінцевого відділу;
- 2 – ядро епітеліоцита;
- 3 – секреторні гранули;
- 4 – міжклітинна щілина.

На 14 добу експерименту нами виявлені явища апоптозу в окремих епітеліоцитах кінцевих відділів. Оптична щільність секреторних гранул та їх розміри були різними. Ядерна мембрана мала хвилястий хід з інвагінаціями та випинами. Ядерце визначалося по центру ядра.

Цистерни гранулярної ендоплазматичної сітки зберігали упорядкованість ближче до ядра.

У базальних відділах клітин візуалізувались фрагменти цитоплазми, оточені мембранами, і містили фрагменти гранулярної ендоплазматичної сітки (рис. 3.11). Міжклітинні щілини були вузькими, в їх просвітах виявлялись пальцеподібні відростки епітеліоцитів.

Оточуючий інтерстицій мав ознаки гіпергідратації.

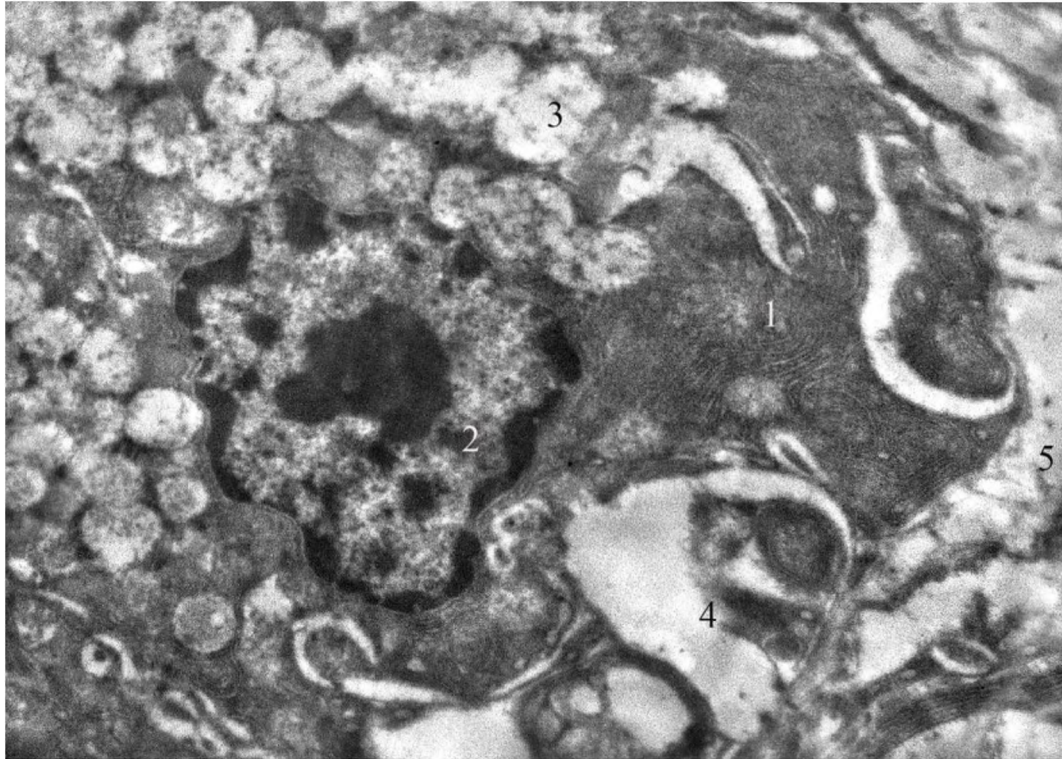


Рис. 3. 11. Апоптичні зміни у кінцевому відділі піднижньощелепної слинної залози щура на 14 добу після дії 1 % метилового ефіру метакрилової кислоти. Електроннограма. Зб.: x 8000:

- 1 – гранулярна ендоплазматична сітка;
- 2 – ядро епітеліоцита;
- 3 – секреторні гранули;
- 4 – фрагментація цитоплазми;
- 5 – інтерстицій.

Клітини вставних проток на 14 добу експерименту мали кубічну форму. Цитоплазма проявляла базофілію і ніжносітчасту структуру. Ядра виявлялись у центрі епітеліоцитів і містили велику кількість конденсованого хроматину (рис. 3.12).

На цей термін спостереження в інтерстиції між 3-4 ацинусами, який мав трикутну або чотирикутну форму виявлялись плазмоцити, які утворювали ланцюжки з 3-5 клітин (рис. 3.12).

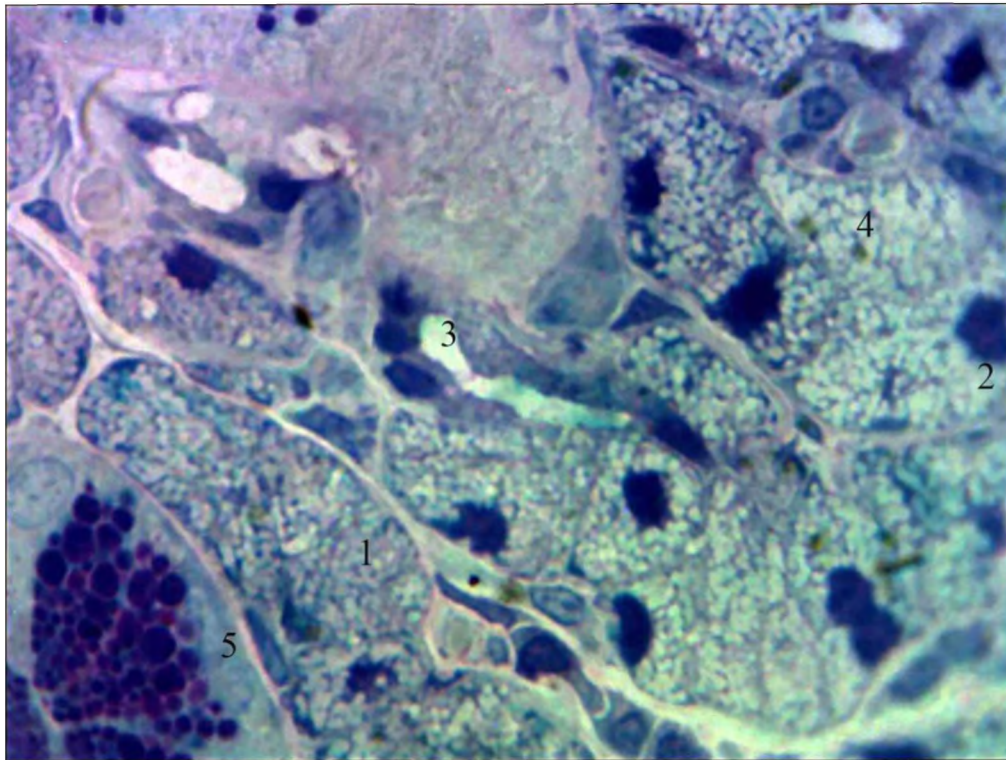


Рис. 3.12. Вставна протока піднижньощелепної залози щура на 14 добу після дії 1 % метилового ефіру метакрилової кислоти. Напівтонкий зріз. Забарвлення поліхромним барвником. Мікрофотографія. Зб.: Об. х 100, Ок. X 10:

- 1 – кінцевий відділ;
- 2 – ядро епітеліоцита;
- 3 – вставна протока;
- 4 – секреторні гранули;
- 5 – гранулярна протока;
- 6 – плазмоцит.

На 14 добу спостереження у складі часточок піднижньощелепної залози локально візуалізувались ділянки з підвищеною гідратацією аморфної речовини сполучної тканини. Вони характеризувались зниженою оптичною щільністю (рис. 3.13).

У цих ділянках виявлялись балоноподібно розширені міжклітинні щілини між епітеліоцитами. При чому означене явище стосувалось тільки посмугованих проток (рис. 3.13).

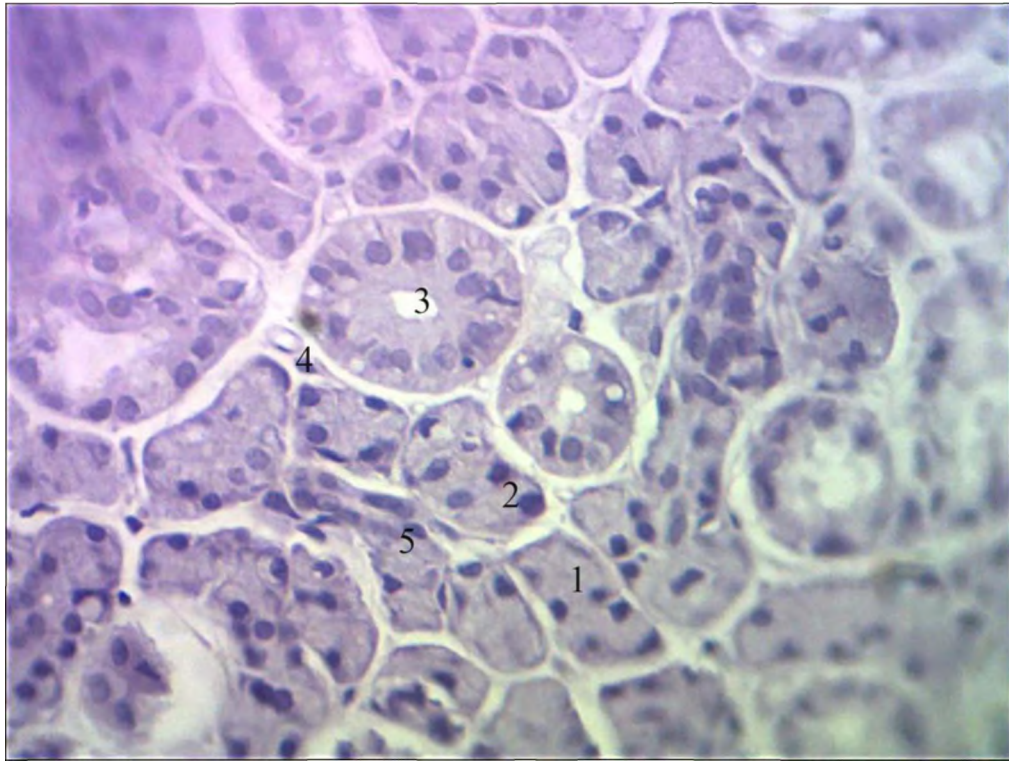


Рис. 3. 13. Розширення міжклітинних щілин у піднижньощелепній слинній залозі щура на 14 добу після дії 1 % метилового ефіру метакрилової кислоти. Забарвлення гематоксилином та еозином. Мікрофотографія. Зб.: Об. x 40, Ок. x 10:

- 1 – кінцевий відділ;
- 2 – ядро епітеліоцита;
- 3 – посмугована протока;
- 4 – венула;
- 5 – вставна протока.

При вивченні напівтонких зрізів встановлено, що на 14 добу експерименту цитоплазма протокових епітеліоцитів забарвлювалась слабо базифільно. Базальна посмугованість була збережена. В ядрах округлої форми переважав деконденсований хроматин. Виявлялося одно, або, зрідка, два ядерця (див. рис. 3.9).

Іноді візуалізувались інтраепітеліальні лімфоцити. У просвітах визначався оптично прозорий вміст (рис. 3.14).

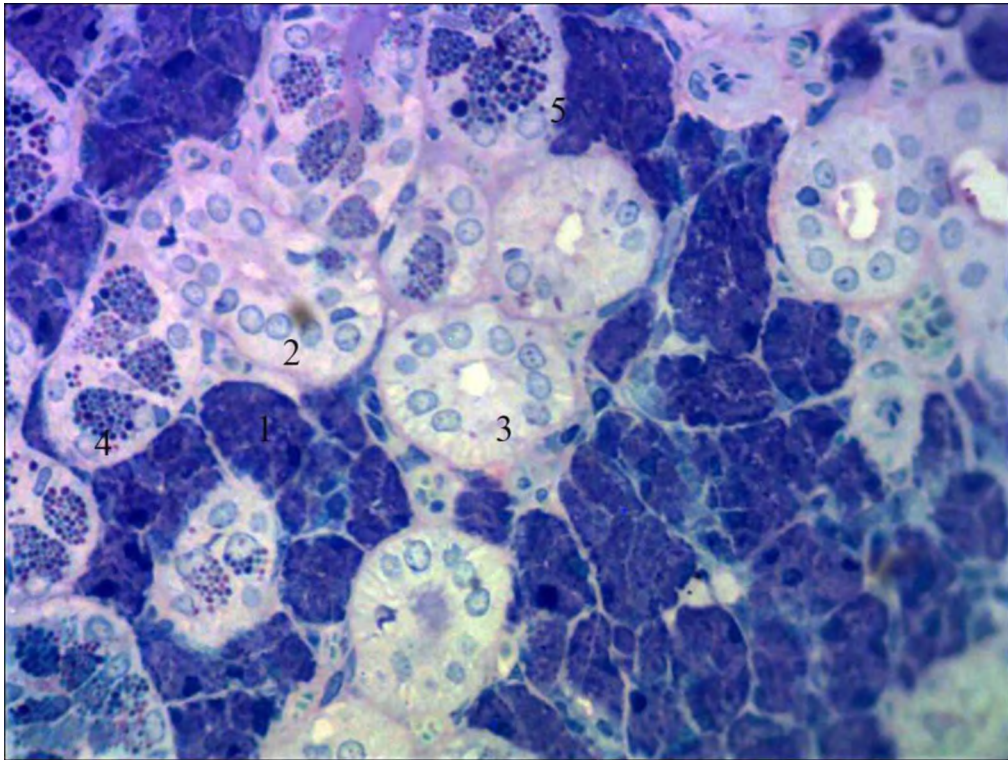


Рис. 3.14. Посмуговані протоки піднижньощелепної залози щура на 14 добу після дії 1 % метилового ефіру метакрилової кислоти. Напівтонкий зріз. Забарвлення поліхромним барвником. Мікрофотографія. Зб.: Об. х 40, Ок. X 10:

- 1 – кінцевий відділ;
- 2 – ядро епітеліоцита;
- 3 – посмугована протока;
- 4 – секреторні гранули;
- 5 – гранулярна протока.

При вивченні на великих збільшеннях світлового мікроскопу гранулярних проток піднижньощелепної залози щурів на 14-у добу спостереження встановлено, що епітеліоцити високопризматичної форми утворювали цілісний пласт. Зовні візуалізувались ядра міоепітеліоцитів видовженої форми. Ядра розміщувались у базальних відділах, більшість хроматину була деконденсованою. Цитоплазма була слабо базофільною,

більшість її заповнювали секреторні гранули. Останні, при забарвленні поліхромним барвником, проявляли поліхроматофілію і визначались як базофільні, так і оксифільні. Окрім цього, вони були варіабельними за розмірами в межах однієї клітини. Великі секреторні гранули забарвлювались базофільно і мали високу оптичну щільність. Гранули середнього розміру були базофільними і оксифільними з середньою оптичною щільністю. Дрібні секреторні гранули у клітинах були низької оптичної щільності і також забарвлювались як оксифільно, так і базофільно (рис. 3.15).

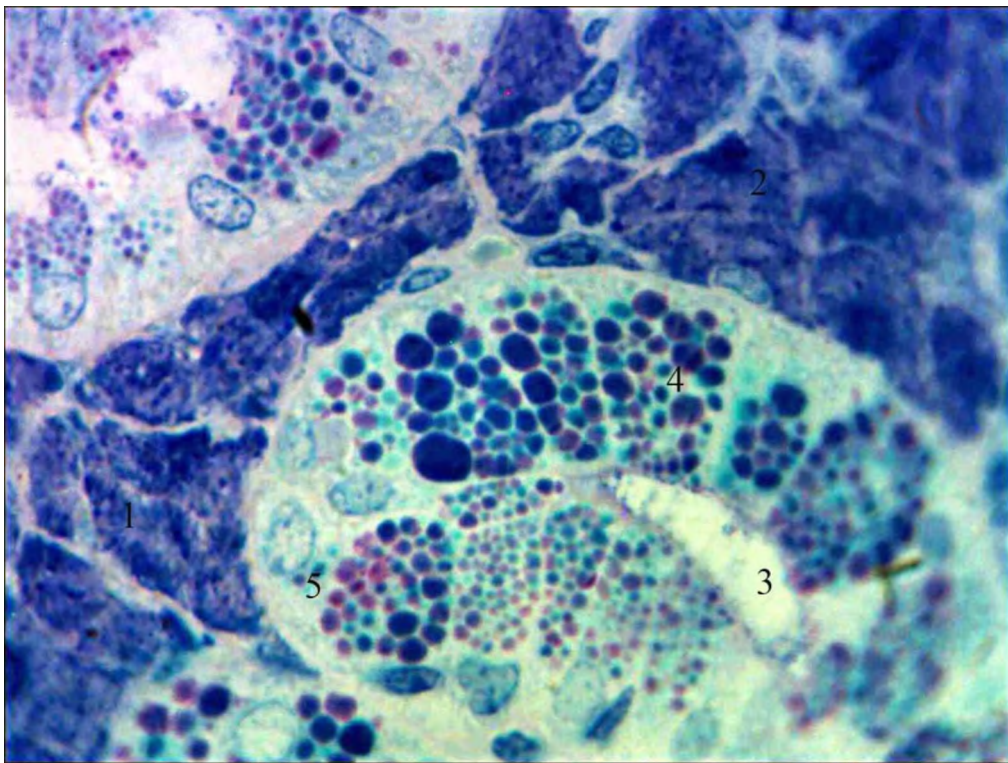


Рис. 3.15. Поліморфізм та поліхроматофілія секреторних гранул у гранулярній протоці піднижньощелепної залози щура на 14 добу після дії 1 % метилового ефіру метакрилової кислоти. Напівтонкий зріз. Забарвлення поліхромним барвником. Мікрофотографія. Зб.: Об. х 100, Ок. X 10:

- 1 – кінцевий відділ;
- 2 – ядро епітеліоцита;
- 3 – гранулярна протока;
- 4 – секреторні гранули;
- 5 – ядро протокового епітеліоцита.

На 30-у добу після дії 1 % метилового ефіру метакрилової кислоти в часточках піднижньощелепної залози щурів визначалась не тільки перипротокова, а й периацинарна гіпергідратація інтерстиційної сполучної тканини. За рахунок означеного явища кінцеві відділи були деформовані (рис. 3.16).

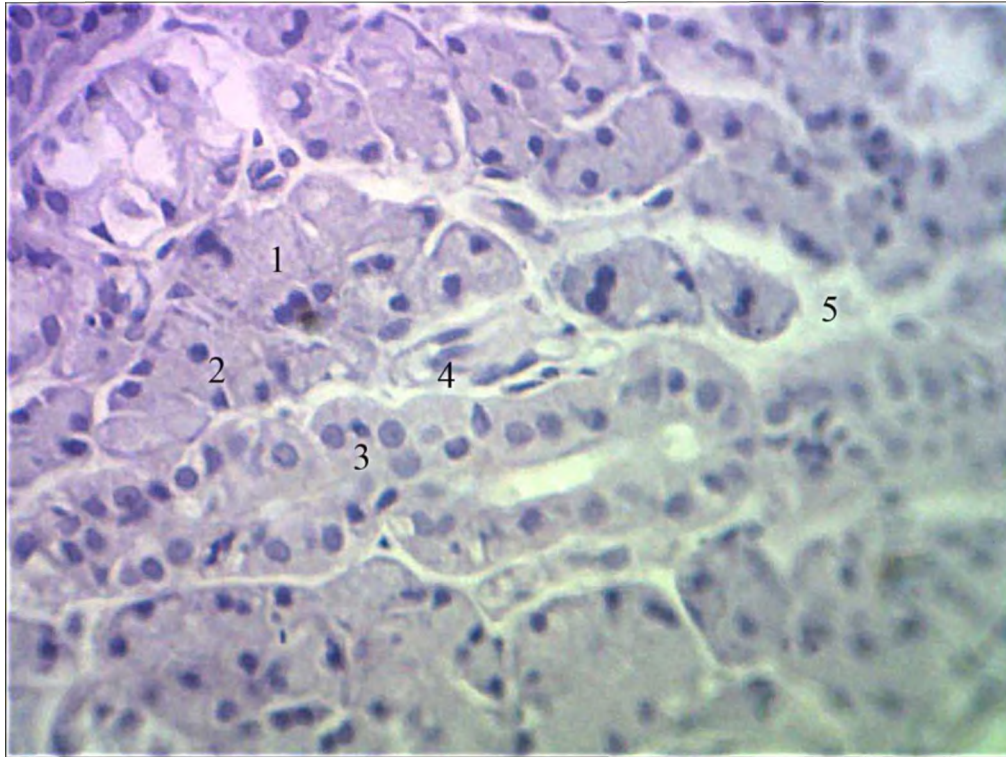


Рис. 3.16. Периацинарний і перипротоковий набряк у піднижньощелепній слинній залозі щура на 30 добу після дії 1 % метилового ефіру метакрилової кислоти. Забарвлення гематоксиліном та еозином. Мікрофотографія. Зб.: Об. х 40, Ок. х 10:

- 1 – кінцевий відділ;
- 2 – ядро епітеліоцита;
- 3 – посмугована протока;
- 4 – венула;
- 5 – інтерстицій.

При вивченні напівтонких зрізів на великому збільшенні світлового мікроскопа такі зони інтерстицію мали низьку оптичну щільність.

Локалізовані поряд кінцеві відділи мали неправильну форму за рахунок тиску гіпергідратованої сполучної тканини, ядра клітин були щільно притиснуті до базальної плазмалеми і деформовані. Хроматин був конденсований (рис. 3.17).

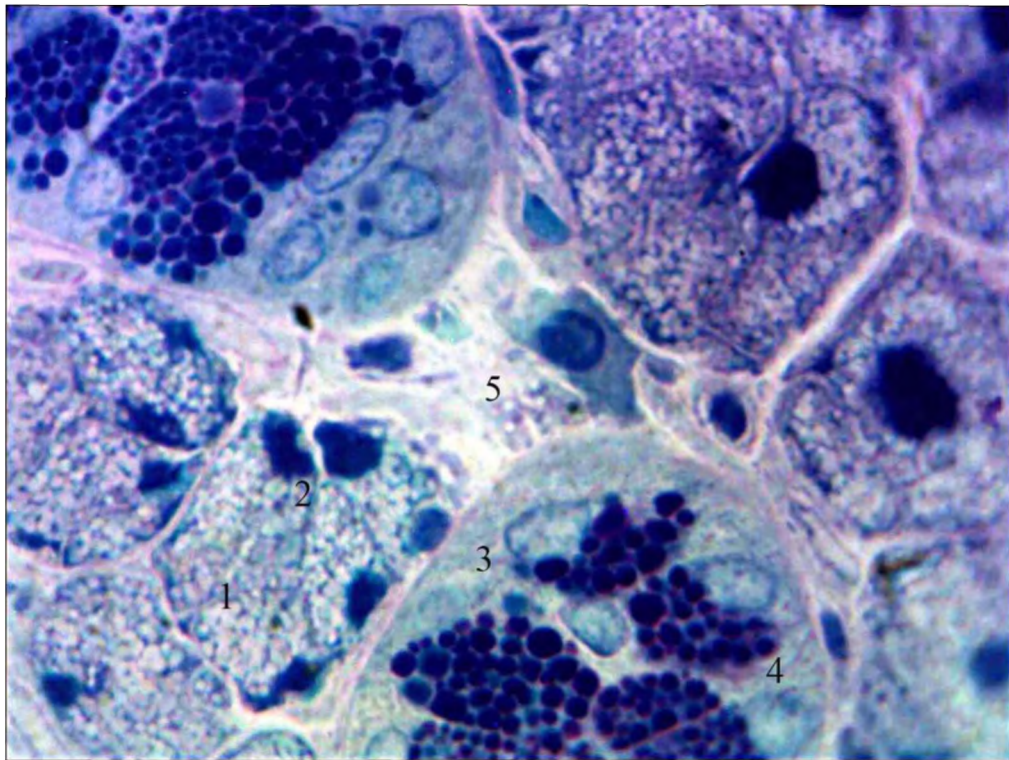


Рис. 3.17. Розширення вузлових інтерстиційних відсіків піднижньощелепної залози щура на 30 добу після дії 1 % метилового ефіру метакрилової кислоти. Напівтонкий зріз. Забарвлення поліхромним барвником. Мікрофотографія. Зб.: Об. x 100, Ок. X 10:

- 1 – кінцевий відділ;
- 2 – ядро епітеліоцита;
- 3 – гранулярна протока;
- 4 – секреторні гранули;
- 5 – вузловий інтерстиційний відсік з плазмоцитом.

При забарвленні напівтонких зрізів толуїдиновим синім з рН 8,4, що дозволяє виявити переважання білків або вуглеводів у клітинах, у цитоплазмі епітеліоцитів кінцевих відділів посилилась оксифілія – визначались ділянки з вираженою γ -метахромазією.

Цитоплазма мала дрібностільниковий вигляд.

Ядра в переважній більшості мали неправильну сплюснену або зірчасту форму, орієнтовані як паралельно, так і перпендикулярно до базальної мембрани, хроматин був практично увесь конденсований, ядерця не визначались.

Локально у кінцевих відділах візуалізувались розширені міжклітинні щілини між сусідніми епітеліоцитами, які починались від базальної мембрани і сягали двох третин висоти клітин (рис. 3.18).

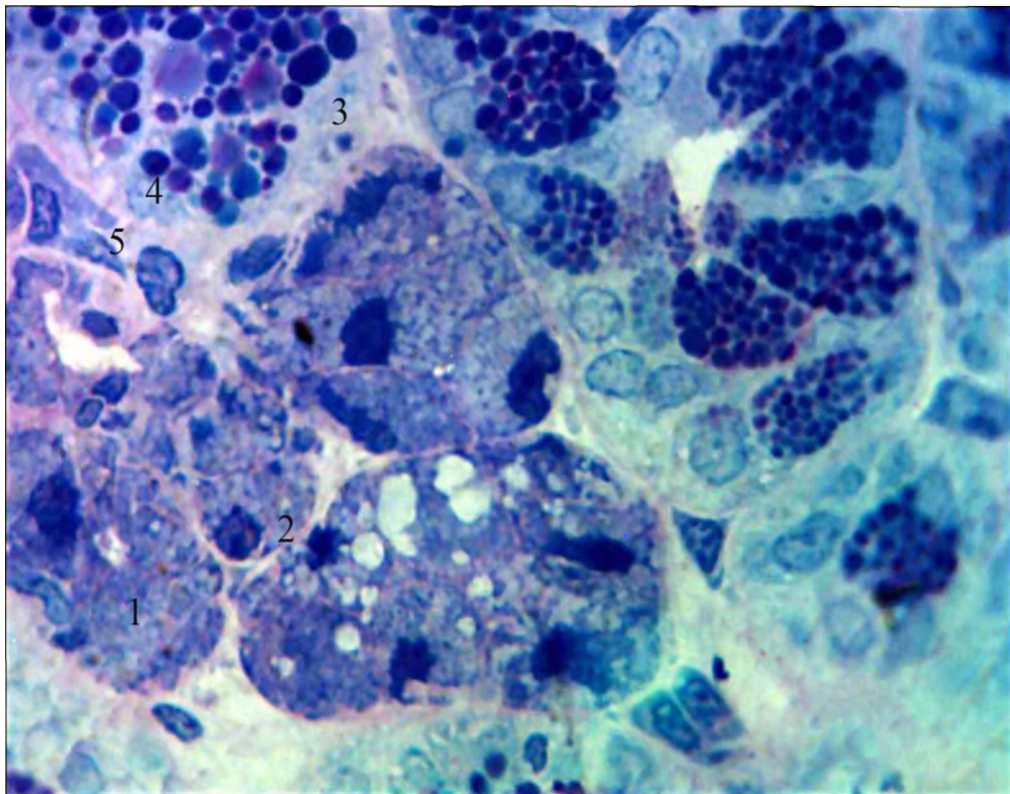


Рис. 3.18. Розширення міжклітинних щілин у кінцевих відділах піднижньощелепної залози щура на 30 добу після дії 1 % метилового ефіру метакрилової кислоти. Напівтонкий зріз. Забарвлення толуїдиновим синім. Мікрофотографія. Зб.: Об. х 100, Ок. X 10:

- 1 – кінцевий відділ;
- 2 – ядро епітеліоцита;
- 3 – гранулярна протока;
- 4 – секреторні гранули;
- 5 – плазмоцит.

При електронно-мікроскопічному дослідженні на 30-у добу після дії 1 % метилового ефіру метакрилової кислоти встановлено, що в ядрах епітеліоцитів кінцевих відділів прогресувала конденсація хроматину, однак перинуклеарний простір визначався.

Органельний склад цитоплазми епітеліоцитів був представлений переважно канальцями гранулярної ендоплазматичної сітки. Кількість секреторних гранул у клітинах зменшилась. Вони були поліморфними, іноді зливались (рис. 3.19).

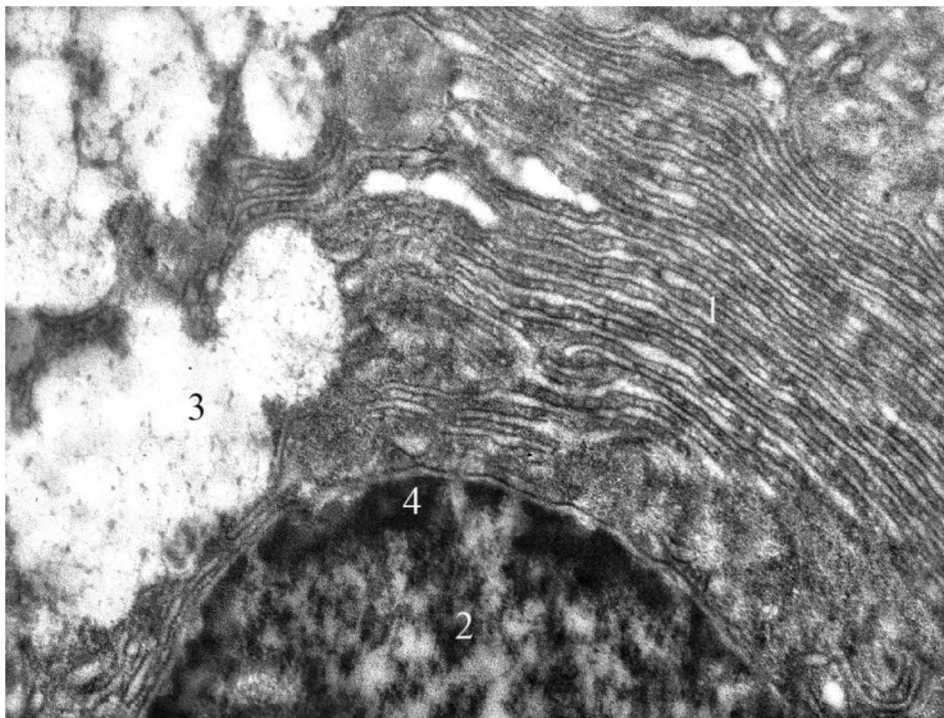


Рис. 3.19. Гранулярна ендоплазматична сітка та злиття секреторних гранул у епітеліоциті кінцевого відділу піднижньощелепної слинної залози щура на 30 добу після дії 1 % метилового ефіру метакрилової кислоти. Електроннограма. Зб.: x 16000:

- 1 – гранулярна ендоплазматична сітка;
- 2 – ядро епітеліоцита;
- 3 – секреторні гранули;
- 4 – конденсований хроматин;
- 5 – перинуклеарний простір.

На 30-у добу спостереження після дії 1 % метилового ефіру метакрилової кислоти у вставних протоках часточок піднижньощелепної залози щурів епітеліоцити мали сплющену форму. Цитоплазма забарвлювалась базофільно, мала однорідну оптичну щільність.

Ядра були сплюсненими, щільно притиснуті до базальної плазмалеми, хроматин конденсований (рис. 3.20).

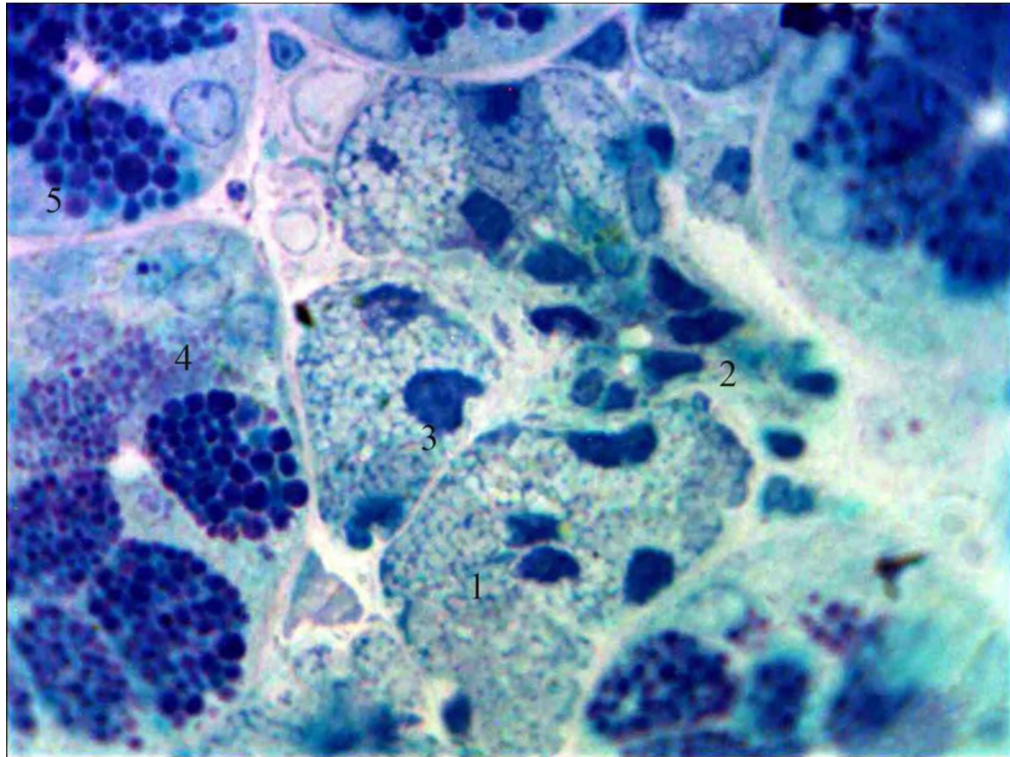


Рис. 3.20. Деформація ядер у епітеліоцитах вставної протоки піднижньощелепної залози щура на 30 добу після дії 1 % метилового ефіру метакрилової кислоти. Напівтонкий зріз. Забарвлення поліхромним барвником. Мікрофотографія. Зб.: Об. x 100, Ок. X 10:

- 1 – кінцевий відділ;
- 2 – вставна протока;
- 3 – ядро епітеліоцита;
- 4 – гранулярна протока;
- 5 – секреторні гранули.

Стінка посмугованих проток була утворена клітинами, які мали переважно призматичну форму, у протоках визначався просвіт, з невеликою

кількістю гомогенного секрету. Базальна посмугованість була утворена широкими складками, які звужувались у напрямку до апікальної поверхні клітин. Навколо проток візуалізувалась велика кількість судин гемомікроциркуляторного русла. При мікроскопічному дослідженні гландулоцити проток мали неправильну форму (рис. 3.21).

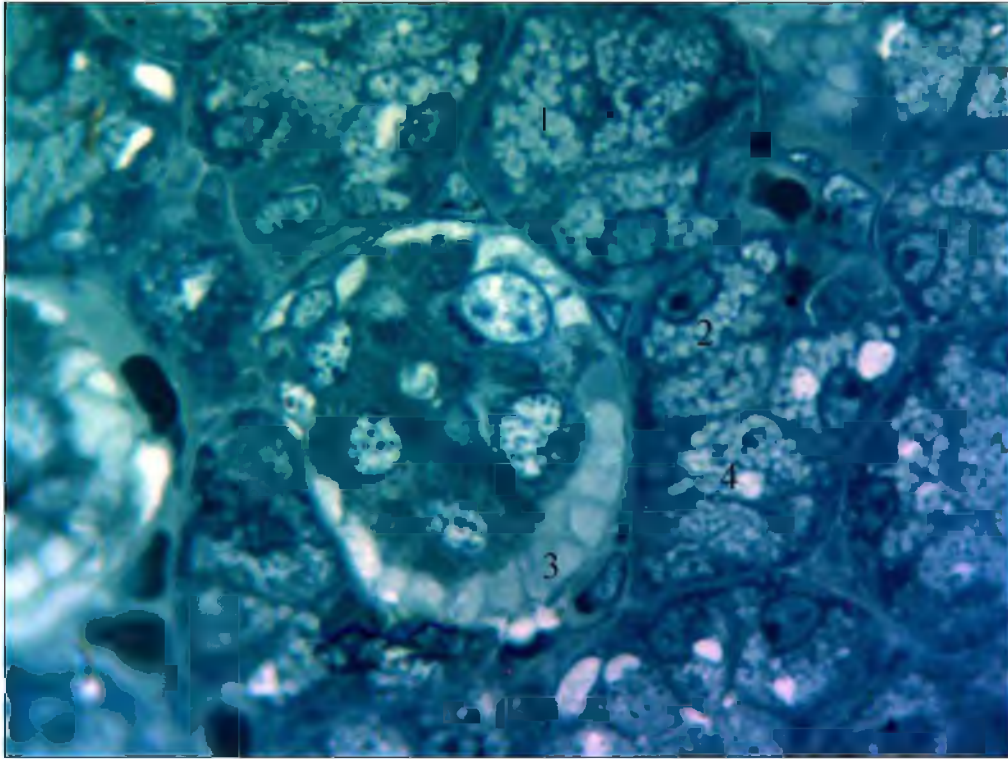


Рис. 3.21. Вакуолеподібні структури в посмугованій протоці піднижньощелепної залози щурів на 30 добу після дії 1% розчину метилового ефіру метакрилової кислоти. Напівтонкий зріз. Забарвлення метиленовим синім. Мікрофотографія. Зб.: Об. x 40, Ок. x 10:

- 1 – кінцевий відділ;
- 2 – ядро епітеліоцита;
- 3 – посмугована протока;
- 4 – секреторні гранули;
- 5 – капіляр.

На 30-ту добу після дії 1 % метилового ефіру метакрилової кислоти базальний контур посмугованих проток був рівним. Світлі ядра розміщувались у центральній частині протокових епітеліоцитів, мали переважно декілька

ядерець. Цитоплазма була неоднорідною, у базальній частині клітин виявлялась велика кількість вакуолеподібних структур, які оптично відокремлювали базальну мембрану від базальної плазмалеми епітеліоцитів посмугованих проток (див. рис. 3.21).

При електронно-мікроскопічному дослідженні на 30 добу спостереження у посмугованих протоках визначено зменшення кількості мітохондрій у складках базальної плазмалеми та розширення просторів між ними. Ядра були поліморфними, як овальної, так і видовженими, деякі з узурованою каріолемою (рис. 3.22).

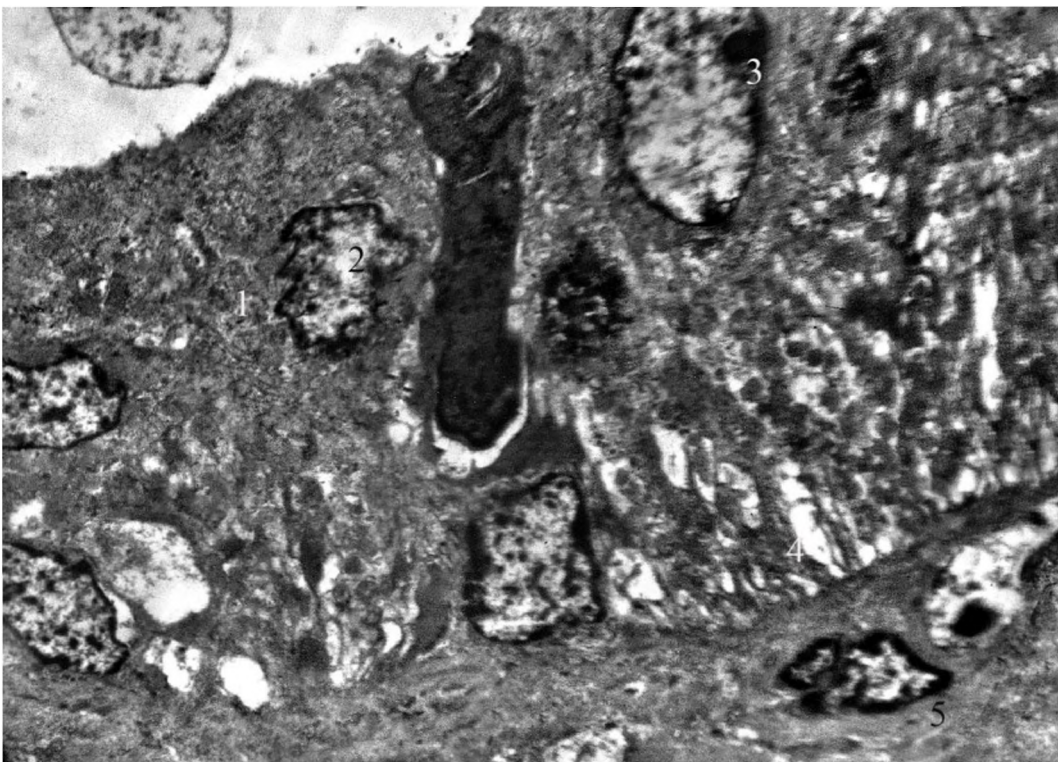


Рис. 3.22. Розширення складок базальної посмугованості в посмугованій протоці піднижньощелепної слинної залози щура на 30 добу після дії 1 % метилового ефіру метакрилової кислоти. Електроннограма. Зб.: x 5000:

- 1 – цитоплазма епітеліоцита;
- 2 – ядро епітеліоцита;
- 3 – ядерець;
- 4 – базальна посмугованість;
- 5 – ядро фібробласта.

На 30-у добу після дії 1 % метилового ефіру метакрилової кислоти у часточках піднижньощелепної залози щурів при вивченні гістологічних зрізів встановлена локальна десквамація протокових епітеліоцитів посмугованих і гранулярних проток. Означене явище може бути наслідком збільшення вакуолей і поступовим відшаруванням епітеліоцитів у просвіті проток (рис. 3.23).

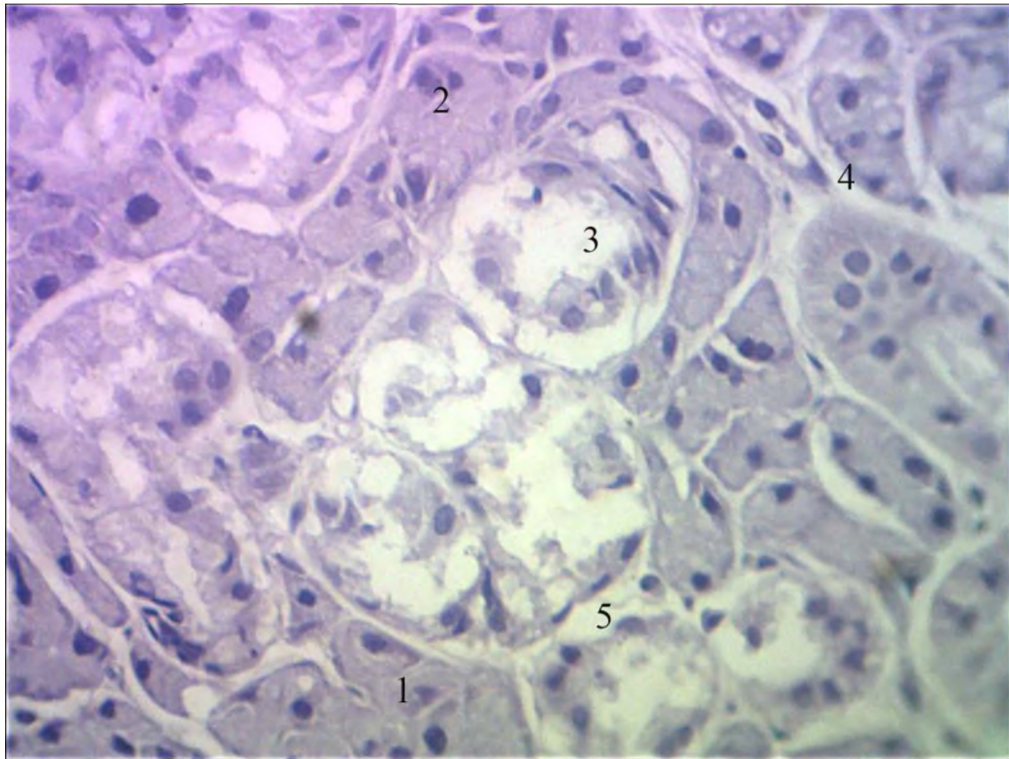


Рис. 3.23. Десквамація епітеліоцитів у посмугованих і гранулярних протоках піднижньощелепної слинної залози щура на 30 добу після дії 1 % метилового ефіру метакрилової кислоти. Зabarвлення гематоксиліном та еозином. Мікрофотографія. Зб.: Об. x 40, Ок. x 10:

- 1 – кінцевий відділ;
- 2 – ядро епітеліоцита;
- 3 – посмугована протока;
- 4 – венула;
- 5 – інтерстицій.

Стінка гранулярних проток на 30-у добу експерименту була утворена секреторними епітеліоцитами, які розміщувались в один ряд та мали

циліндричну форму. Ядра визначались у базальних відділах клітин, мали округлу форму і деконденсований хроматин. У цитоплазмі зменшилась кількість секреторних гранул. Останні проявляли поліхроматофілію, мали різні розміри та були різної світлооптичної щільності. Зменшилась кількість базофільних гранул. Також меншою була кількість великих секреторних гранул (рис. 3.24).

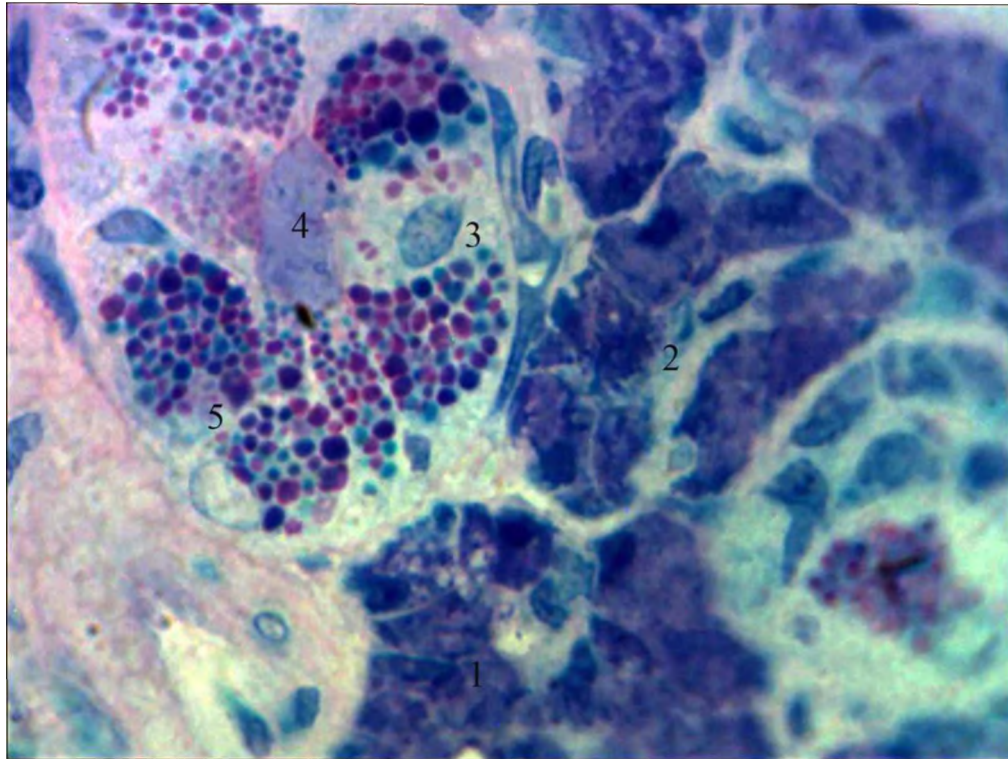


Рис. 3.24. Поліморфізм секретоних гранул у гранулярній протоці піднижньощелепної залози щура на 30 добу після дії 1 % метилового ефіру метакрилової кислоти. Напівтонкий зріз. Забарвлення поліхромним барвником. Мікрофотографія. Зб.: Об. x 100, Ок. X 10:

- 1 – кінцевий відділ;
- 2 – вставна протока;
- 3 – ядро епітеліоцита;
- 4 – гранулярна протока;
- 5 – секреторні гранули.

При електронно-мікроскопічному дослідженні встановлено, що на 30-у добу після дії 1 % метилового ефіру метакрилової кислоти у гранулярних

протоках локально виявлялись епітеліоцити в базальних відділах яких візуалізувались електроносвітлі ділянки, які можна розцінити як початкові прояви апоптозу.

Поряд визначались фрагменти органел – лізосом, мітохондрій, гранулярної ендоплазматичної сітки (рис. 3.25).

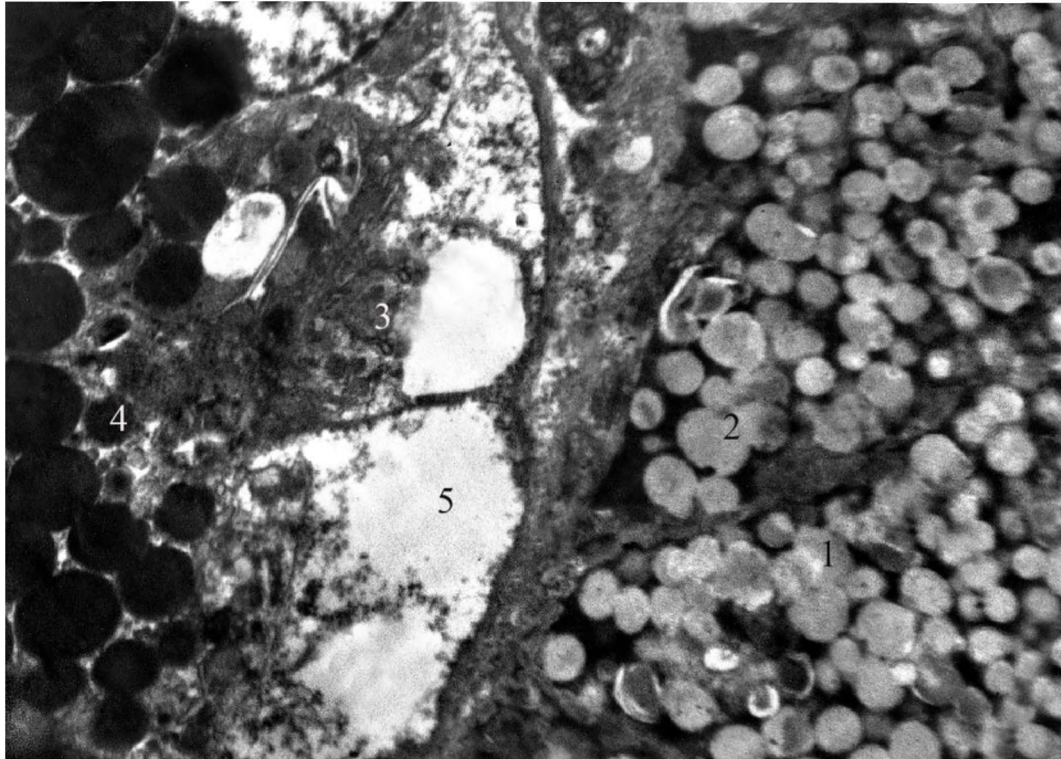


Рис. 3.25. Вакуолеподібні електроннооптично світлі структури у базальних відділах гранулярних проток піднижньощелепної слинної залози щура на 30 добу після дії 1 % метилового ефіру метакрилової кислоти. Електроннограма. Зб.: x 7000:

- 1 – кінцевий відділ;
- 2 – секреторні гранули;
- 3 – епітеліоцити гранулярної протоки;
- 4 – секреторні гранули;
- 5 – вакуолі.

Ядра епітеліоцитів гранулярних проток із збереженою структурою мали овальну форму, містили велику кількість деконденсованого хроматину і ядерних пор. Секреторні гранули виповнювали всю над'ядерну цитоплазму.

Характерною ознакою на 30-у добу спостереження було значне розширення міжклітинних щілин (рис. 3.26).

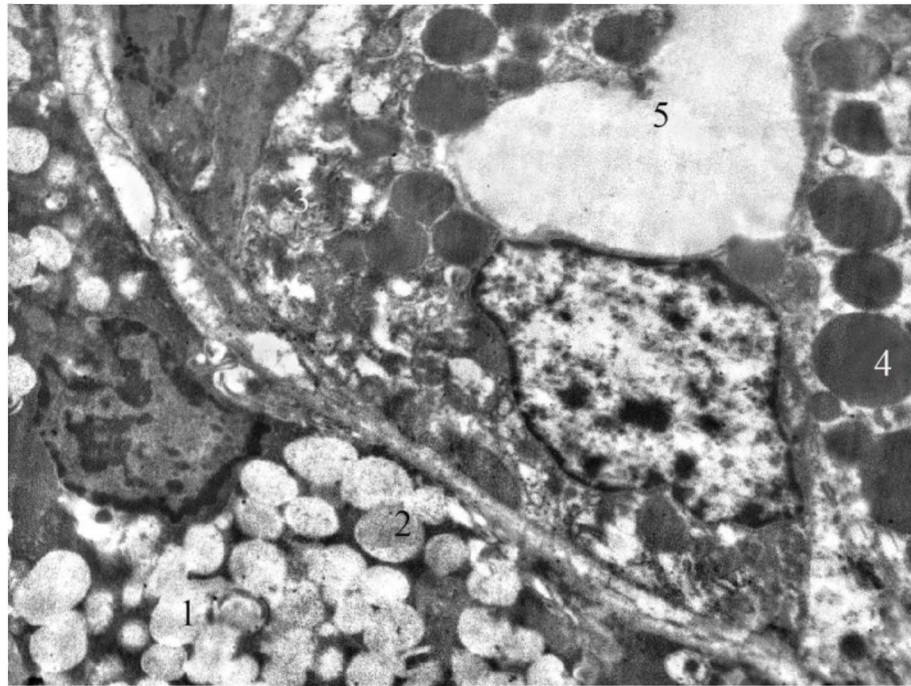


Рис. 3. 26. Гранулярна протока піднижньощелепної слинної залози щура на 30 добу після дії 1 % метилового ефіру метакрилової кислоти. Електроннограма. Зб.: x 7000:

- 1 – кінцевий відділ;
- 2 – секреторні гранули;
- 3 – епітеліоцити гранулярної протоки;
- 4 – секреторні гранули;
- 4 – міжклітинна щілина.

3.2. Морфометрична характеристика паренхіми піднижньощелепної залози щурів контрольної групи та після дії 1 % ефіру метакрилової кислоти

При проведенні морфометричного дослідження було встановлено, що у щурів контрольної групи середнє значення зовнішнього діаметру кінцевих відділів піднижньощелепних залоз становило $36,27 \pm 2,17$ мкм, діаметру просвіту складало $9,47 \pm 0,63$ мкм, висота епітеліоцитів дорівнювала $14,18 \pm 1,05$ мкм (табл. 3.1).

Таблиця 3.1

**Динаміка змін морфометричних показників кінцевих відділів
піднижньощелепних залоз (мкм)**

Кінцеві відділи	Діаметр зовнішній	Діаметр просвіту	Висота епітеліоцитів
Контрольна група (n=10)	36,27±2,17	9,47±0,63	14,18±1,05
14 доба (n=10)	37,33±2,96	8,83±0,72	17,73±1,11 *
30 доба (n=10)	28,99±2,14 *,**	7,89±0,82 *	10,72±0,98 *,**

Примітка * - $P < 0,05$ порівняно з контрольною групою;

** - $P < 0,05$ порівняно з попереднім терміном спостереження.

У дослідженні після впливу 1 % розчину метилового ефіру метакрилової кислоти на 14 добу середні значення зовнішнього діаметра кінцевих відділів становили $37,33 \pm 2,96$ мкм, внутрішнього діаметра склали $8,83 \pm 0,72$ мкм, чим достовірно не відрізнялись від значень контрольної групи щурів. Висота епітеліоцитів кінцевих відділів часточок піднижньощелепних залоз склали $17,73 \pm 1,11$ мкм, що на 25,04 % було достовірно більшим за її значення в контрольній групі тварин.

На 30 добу експерименту після проведення морфометричного дослідження було встановлено, що діаметр зовнішній кінцевих відділів часточок піднижньощелепних залоз щурів складав $28,99 \pm 2,14$ мкм, що було достовірно меншим на 22,34 % від значень на 14 добу дослідження і на 20,07 % меншим від показника в контрольній групі.

Середні значення діаметру просвіту достовірно не відрізнялись від попереднього терміну експерименту, але на 20,07 % були меншими за показники в контрольній групі та склали $7,89 \pm 0,82$ мкм. Висота епітеліоцитів склали $10,72 \pm 0,98$ мкм, що значуще було меншим на 39,54 % за значення на

14 добу експерименту після дії 1 % розчину метилового ефіру метакрилової кислоти та на 24,40 % за середні показники в контрольній групі щурів.

Таким чином, якщо співставити отримані нами дані з раніше проведеними дослідженнями, кінцеві відділи піднижньощелепних залоз щурів після введення 1 % розчину метилового ефіру метакрилової кислоти однонаправлено реагують з кінцевими відділами малих слинних залоз піднебіння, які на 30 добу виявляли зменшення висоти епітеліоцитів на 50 % порівняно з 14 добою дослідження, і на 25,3 % порівняно з контрольною групою щурів [9].

Висота епітеліоцитів кінцевих відділів піднижньощелепної слинної залози зменшилась на 39,54 % порівняно з попереднім терміном експерименту, та на 24,40 % порівняно з контрольною групою щурів, що, насамперед, зумовлене розташуванням малих слинних залоз у товщі власної пластинки слизової оболонки твердого піднебіння та безпосередньою дією на них мономеру базису протеза.

При проведенні морфометричного дослідження піднижньощелепних слинних залоз щурів встановлено, що у щурів контрольної групи середнє значення зовнішнього діаметру вставних проток становило $18,12 \pm 1,05$ мкм, діаметру просвіту – $3,19 \pm 0,02$ мкм, висота епітеліоцитів складала $6,87 \pm 0,07$ мкм (табл. 3.2).

На чотирнадцяту добу експерименту зовнішній діаметр вставних проток достовірно зменшився на 13,02 %, порівняно з контрольною групою ($p < 0,05$) і становив $15,76 \pm 1,03$ мкм.

Також спостерігалось достовірне зменшення діаметру просвіту на 26,01 % до $2,36 \pm 0,02$ мкм. Висота епітеліоцитів на 14 добу дорівнювала $6,87 \pm 0,07$ мкм, що на 18,05 % було достовірно більшим за показники в контрольній групі ($p < 0,05$) (табл. 3.2).

На 30 добу дослідження встановлено зменшення зовнішнього діаметру вставних проток піднижньощелепних залоз щурів до $15,04 \pm 1,01$ мкм, та достовірно не відрізнялось від попереднього терміну експерименту ($p < 0,05$) але, достовірно, на 16,10 % було меншим за показники в контрольній групі.

**Морфометричні показники вставних проток піднижньощелепних залоз
(мкм)**

Вставні протоки	Діаметр зовнішній	Діаметр просвіту	Висота епітеліоцитів
Контрольна група (n=10)	18,12±1,05	3,19±0,02	6,87±0,07
14 доба (n=10)	15,76±1,03 *	2,36±0,02 *	8,11±0,06 *
30 доба (n=10)	15,04±1,01 *	2,18±0,01 *,**	6,11±0,05 *,**

Примітка * - P<0,05 порівняно з контрольною групою;

** - P<0,05 порівняно з попереднім терміном спостереження.

Діаметр просвіту зменшився на 7,63 %, порівняно з 14 добою експерименту і складав 2,18±0,01 мкм, що також було достовірно меншим на 31,66 % за показники в контрольній групі тварин (p<0,05). Середні значення висоти епітеліоцитів зменшились на 24,67 % порівняно з 14 добою експерименту, та на 11,06 % були достовірно менші за значення в контрольній групі (p<0,05), середні значення на 30 добу дорівнювали 6,11±0,05 мкм (див. табл. 3.2).

При морфометричному дослідженні посмугованих проток піднижньощелепних слинних залоз щурів контрольної групи встановлено, що їх зовнішній діаметр становив 34,12±1,97 мкм, діаметр просвіту – 5,01±0,03 мкм. Висота епітеліоцитів складала 14,15±0,07 мкм (табл. 3.3).

На 14 добу дослідження зовнішній діаметр посмугованих проток становив 29,68±1,94 мкм, що на 13,01 % було меншим за значення в контрольній групі тварин (p<0,05). Середні значення діаметру просвіту достовірно зменшились на 25,15 % та склали 3,75±0,02 мкм.

Таблиця 3.3

Морфометричні показники посмугованих проток піднижньощелепних залоз (мкм)

Посмуговані протоки	Діаметр зовнішній	Діаметр просвіту	Висота епітеліоцитів
Контрольна група (n=10)	34,12±1,97	5,01±0,03	14,15±0,07
14 доба (n=10)	29,68±1,94 *	3,75±0,02 *	13,72±0,03 *
30 доба (n=10)	30,16±1,90 *	4,41±0,03 *,**	11,88±0,03 *,**

Примітка * - $P < 0,05$ порівняно з контрольною групою;

** - $P < 0,05$ порівняно з попереднім терміном спостереження.

Висота епітеліоцитів також зменшилась на 3,04 % та становила 13,72±0,03 мкм порівняно з її значеннями в контрольній групі ($p < 0,05$) (див. табл. 3.3).

На 30 добу експерименту середні значення зовнішнього діаметра посмугованих проток піднижньощелепних слинних залоз становили 30,16±1,90 мкм, що достовірно не відрізнялось від показників попереднього терміну дослідження та достовірно було меншим за значення в контрольній групі на 11,60 % ($p < 0,05$).

Діаметр просвіту збільшився на 17,6 % порівняно з 14 добою і дорівнював 4,41±0,03 мкм, але був достовірно меншим на 11,98 % за його значення в контрольній групі ($p < 0,05$). Середні значення висоти епітеліоцитів на 30 добу зменшились на 13,41 % порівняно з 14 добою, та склали 11,88±0,03 і на 16,04 % були достовірно меншими за показники контрольної групи ($p < 0,05$) (див. табл. 3.3).

При морфометричному дослідженні встановлено, що у щурів контрольної групи середні значення зовнішнього діаметру гранулярних проток становили $38,30 \pm 0,05$ мкм, діаметру просвіту – $8,49 \pm 0,06$ мкм, середні значення висоти епітеліоцитів складала $15,44 \pm 0,43$ мкм (табл. 3.4).

Таблиця 3.4

**Морфометричні показники гранулярних проток піднижньощелепних залоз
(в мкм)**

Гранулярні протоки	Діаметр зовнішній	Діаметр просвіту	Висота епітеліоцитів
Контрольна група (n=10)	$38,30 \pm 0,05$	$8,49 \pm 0,06$	$15,44 \pm 0,43$
14 доба (n=10)	$32,17 \pm 0,04$ *	$6,11 \pm 0,05$ *	$17,42 \pm 0,33$ *
30 доба (n=10)	$32,70 \pm 0,05$ *,**	$7,22 \pm 0,06$ *,**	$12,81 \pm 0,35$ *,**

Примітка * - $P < 0,05$ порівняно з контрольною групою;

** - $P < 0,05$ порівняно з попереднім терміном спостереження.

Середні значення зовнішнього діаметру гранулярних проток піднижньощелепної залози щурів на 14 добу експерименту становили $32,17 \pm 0,04$ мкм, що на 16,01 % достовірно менше за показники в контрольній групі ($p < 0,05$).

Діаметр просвіту достовірно зменшився на 28,03 %, та дорівнював $6,11 \pm 0,05$ мкм ($p < 0,05$). Висота епітеліоцитів складала $17,42 \pm 0,33$ мкм, що було достовірно більшим на 12,82 % за результати контрольної групи тварин ($p < 0,05$) (див. табл. 3.4).

На 30 добу дослідження середні значення зовнішнього діаметру гранулярних проток піднижньощелепної залози щурів дорівнювали

32,70±0,05 мкм, що на 1,65 % було меншим від показників на 14 добу, та достовірно на 14,62 % менше за їх значення в контрольній групі щурів ($p < 0,05$).

Діаметр просвіту збільшився порівняно з 14 добою на 18,17 % та становив 7,22±0,06 мкм, але достовірно на 14,96 % був меншим від результатів у контрольній групі.

Висота епітеліоцитів гранулярних проток піднижньощелепних залоз на 30 добу становила 17,42±0,05 мкм, що на 22,46 % було достовірно меншим за значення попереднього терміну дослідження, і меншим на 17,03 % за результати контрольної групи тварин ($p < 0,05$) (див. табл. 3.4).

Таким чином, при дії 1 % розчину метилового ефіру метакрилової кислоти на піднижньощелепні слинні залози щурів у кінцевих відділах простежується збільшення на 14 добу секреторної активності гландулоцитів, що підтверджується збільшенням середніх значень висоти епітеліоцитів на 25,04 %.

Означене явище є компенсаторною реакцією піднижньощелепних слинних залоз на дію метакрилату, що супроводжується збільшенням слиновиділення, яке надалі призводить до повного виснаження секреторного апарату серомукозних клітин кінцевих відділів та підтверджується зменшенням зовнішнього та внутрішнього діаметрів із зменшенням висоти епітеліоцитів кінцевих відділів піднижньощелепних слинних залоз на 24,40 %, внаслідок тривалої дії 1 % розчину метилового ефіру метакрилової кислоти на слизову оболонку ротової порожнини.

Проведене дослідження внутрішньочасточкових проток піднижньощелепних залоз щурів вказує на дію 1 % розчину метилового ефіру метакрилової кислоти на стан протокової системи, та проявляється збільшенням висоти епітеліоцитів із зменшення діаметру просвітів на ранніх термінах експерименту, що є морфологічним проявом компенсаторного посилення слиновиділення у відповідь на токсичну дію метакрилату, та підтверджується станом ланок гемомікроциркуляторного русла.

На пізніх термінах спостереження встановлено зменшення висоти епітеліоцитів із наступним зменшенням діаметрів проток, що говорить про виснаження протокового епітелію та зниження об'єму слини на 30-ту добу після дії 1% розчину метилового ефіру метакрилової кислоти, яке призводить до розвитку ксеростомії.

Матеріали розділу 1 опубліковані автором у таких працях:

[240] Крамаренко ДР. Ремодельовання протокової системи піднижньощелепної залози щурів після впливу 1 % ефіру метакрилової кислоти. Вісник проблем біології та медицини. 2020; 1 (155): 307-12.

[241] Єрошенко ГА, Федонюк ЛЯ, Шевченко КВ, Крамаренко ДР, Ячмінь АІ, Вільхова ОВ, Скотаренко ТА. Перебудова кінцевих відділів піднижньощелепних залоз щурів після дії 1 % метилового ефіру метакрилової кислоти. Wiadomosci lekarskie. 2020. 73 (7): 1318-22.

[242] Тимошенко ЮВ, Єрошенко ГА, Крамаренко ДР. Реакція структурних компонентів слинних залоз щурів на введення адреналіну і метакрилату. Матеріали науково-практичної конференції «Прикладні аспекти морфології», Вінниця. 2017, 21-22 вересня: 78-9.

РОЗДІЛ 4
МОРФОФУНКЦІОНАЛЬНА ХАРАКТЕРИСТИКА СТРОМАЛЬНИХ
КОМПОНЕНТІВ ПІДНИЖНЬОЩЕЛЕПНИХ ЗАЛОЗ ЩУРІВ
КОНТРОЛЬНОЇ ГРУПИ ТА ПІСЛЯ ДІЇ 1 % ЕФІРУ МЕТАКРИЛОВОЇ
КИСЛОТИ

4.1. Структурна організація строми піднижньощелепної залози щурів контрольної групи та після дії 1 % ефіру метакрилової кислоти

Строма піднижньощелепних слинних залоз щурів представлена пухкою сполучною тканиною, яка відокремлює сусідні часточки і формує внутрішньочасточковий інтерстицій, який відмежовує один від одного кінцеві відділи і протоки (рис. 4.1).

Прошарки сполучної тканини навколо проток були більш широкими. У них виявлялись артеріоли, прекапіляри, посткапіляри, венули, нервові провідники, а також периваскулярно клітини-мігранти – лімфоцити, макрофаги, плазмоцити та мастоцити (див. рис. 4.1).

Оскільки кінцеві відділи мають округлу форму, то в місцях контакту двох кінцевих відділів інтерстиційна сполучна тканина мала вигляд тоненьких смужок у яких можна було розрізнити лише колагенові волокна і відростки фібробластів.

У місцях контакту трьох або чотирьох кінцевих відділів прошарки сполучної тканини малу форму трикутника, або чотирикутника. Саме в цих ділянках визначались гемомікросудини капілярного типу, колагенові волокна і тіла фібробластів.

Також, у цих прошарках нерегулярно виявляли плазмоцити та макрофаги, які формували місцевий імунний бар'єр часточок піднижньощелепної залози щурів контрольної групи. Макрофаги розміщувались по одному, а плазмоцити формували групи з двох-чотирьохклітин (рис. 4.2).

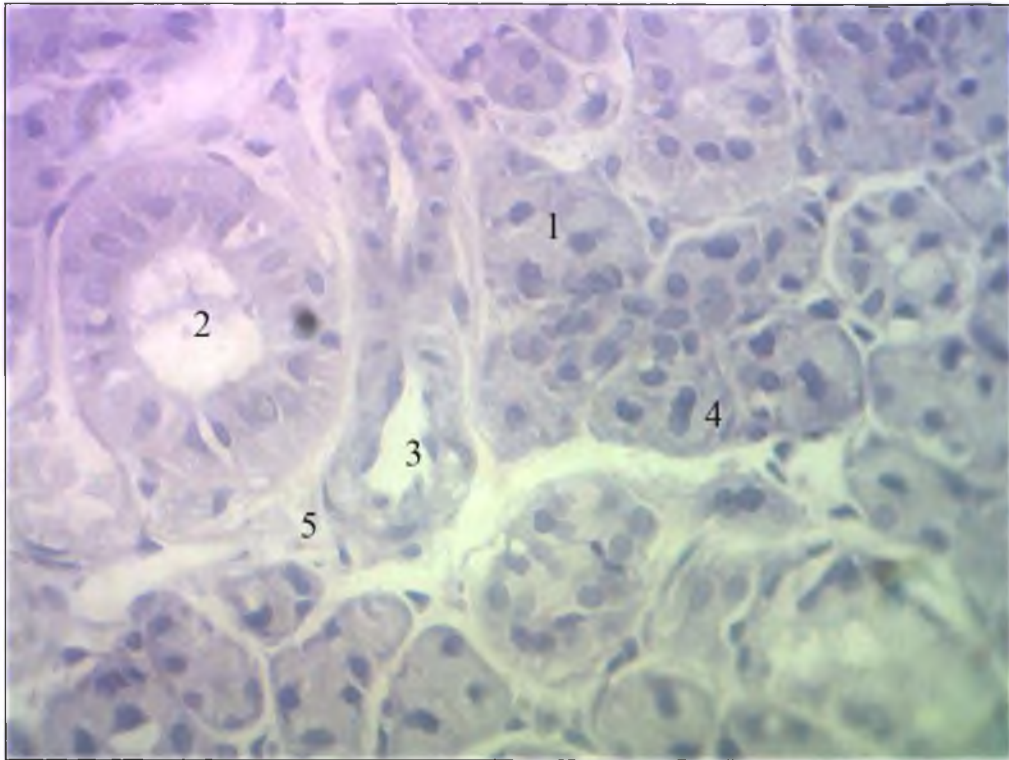


Рис. 4.1. Часточка піднижньощелепної слинної залози щура контрольної групи. Забарвлення гематоксиліном та еозином. Мікрофотографія. Зб.: Ок. x 10, Об. x 40:

- 1 – кінцевий відділ;
- 2 – посмугована протока;
- 3 – артерія;
- 4 – ядро епітеліоцита;
- 5 – сполучна тканина.

Артеріоли в часточках піднижньощелепної слинної залози щурів локалізувались у перипротоковій сполучній тканині навколо посмугованих проток.

Стінка артеріол була утворена трьома шарами і складалась із внутрішнього шару ендотеліоцитів на базальній мембрані.

Внутрішня еластична мембрана у вигляді тоненької базофільної смужки відмежовувала середній несущільний шар з гладком'язових клітин. Ядра їх мали видовжену форму.

Зовні розміщувались адвентиційні фібробласти. Їх тіла мали видовжену форму і охоплювали судини. Вони також формували несучільний шар. На препаратах у стінці артеріол добре візуалізувались ендотеліальний шар, внутрішня еластична мембрана, гладенькі міоцити (рис. 4.2).

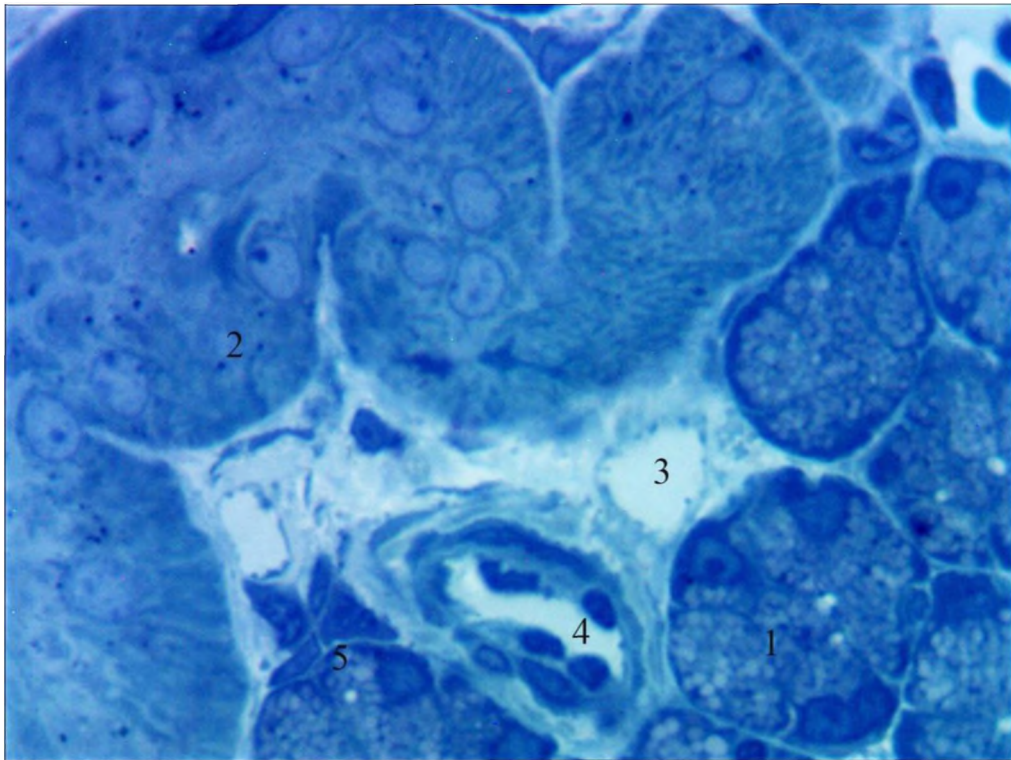


Рис. 4.2. Артеріола в перипротоковій сполучній тканині часточки піднижньощелепної залози щура контрольної групи. Напівтонкий зріз. Забарвлення метиленовим синім. Мікрофотографія. Зб.: Ок.: 10, Об.: 40:

- 1 – кінцевий відділ;
- 2 – посмугована протока;
- 3 – венула;
- 4 – артеріола;
- 5 – лейкоцити.

На 14-у добу експерименту після дії 1 % метилового ефіру метакрилової кислоти на слизову оболонку порожнини рота встановлено, що артеріоли в часточках піднижньощелепної залози щурів були спазмовані.

Оточуюча сполучна тканина мала морфологічні ознаки гіпергідратації аморфної речовини.

В інтимі артеріол добре візуалізувались ядра ендотеліоцитів, які виступали у просвіті артеріол, та внутрішня еластична мембрана, контур якої був нерівний. У просвітах формені елементи не визначались (рис. 4.3).

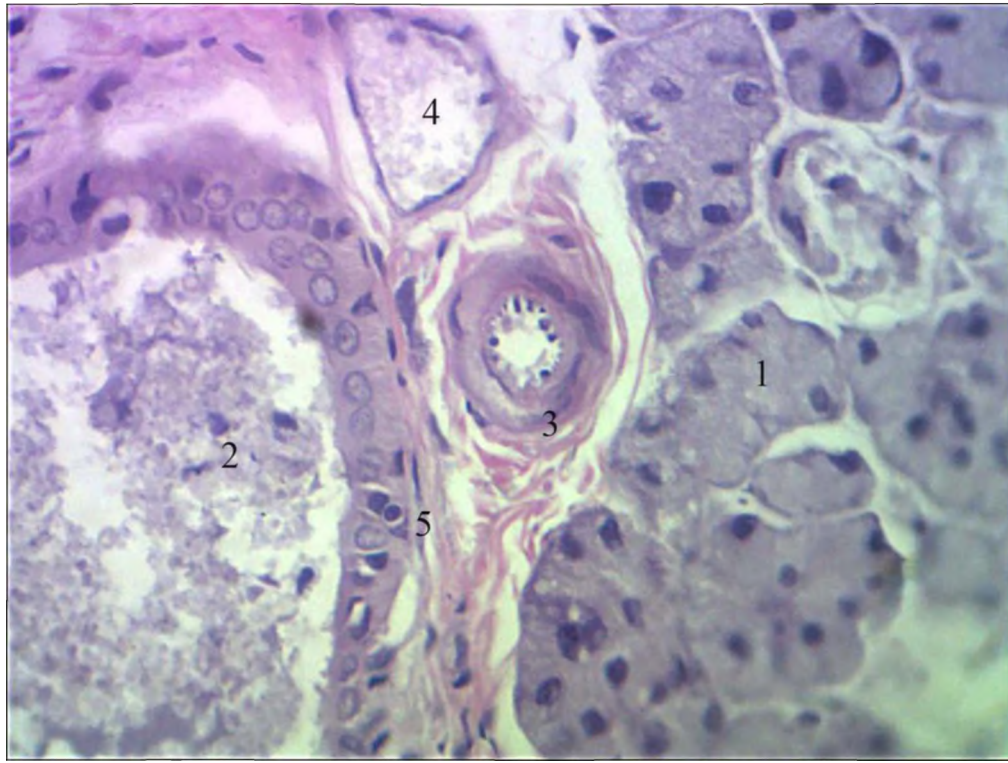


Рис. 4.3. Спазм артеріоли в часточці піднижньощелепної залози щура експериментальної групи на 14 добу після дії 1 % метилового ефіру метакрилової кислоти. Збарвлення гематоксиліном та еозином. Мікрофотографія. Зб.: Ок. x 10, Об. x 40:

- 1 – кінцевий відділ;
- 2 – посмугована протока;
- 3 – венула;
- 4 – артеріола;
- 5 – гранулярна протока.

На 30-у добу спостереження встановлено відновлення перфузії крові в артеріолах. Просвіти були заповнені форменими елементами крові.

Ендотеліоцити на базальній мембрані у внутрішній оболонці артеріол були сплющеної форми, у просвіті не виступали.

Ядра гладком'язових клітин були округлими на поздовжніх перерізах і веретеноподібної – на поперечних. Внутрішня еластична мембрана мала майже рівний хід. Зовнішня оболонка була утворена не суцільним шаром адвентиційних фібробластів, тіла яких у переважній більшості випадків мали веретеноподібну форму на поздовжніх перерізах (рис. 4.4).

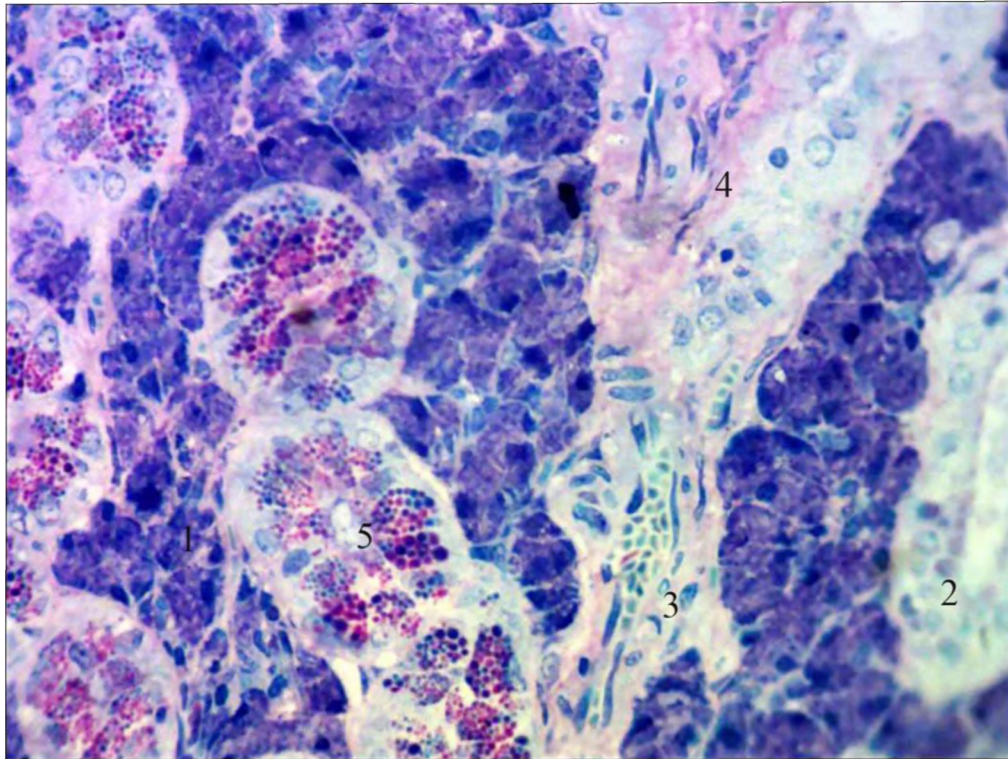


Рис. 4.4. Артеріола в часточці піднижньощелепної залози щура експериментальної групи на 30 добу після дії 1 % метилового ефіру метакрилової кислоти. Напівтонкий зріз. Зabarвлення поліхромним барвником. Зб.: Ок.: 10, Об.: 40:

- 1 – кінцевий відділ;
- 2 – міжчасточкова протока;
- 3 – артерія;
- 4 – вена;
- 5 – інтраепітеліальні лімфоцити.

У часточках піднижньощелепної залози щурів контрольної групи капіляри мали класичну будову і розміщувались у периацінарній і перипротоковій сполучній тканині.

Стінка їх була утворена шаром ендотеліоцитів на базальній мембрані. Перицити і адвентиційні клітини формували несучільний шар (рис. 4.5).

В оточуючій інтерстиційній тканині периваскулярно візуалізувались групи плазмоцитів з характерною будовою ядра і розширеними цистернами гранулярної ендоплазматичної сітки.

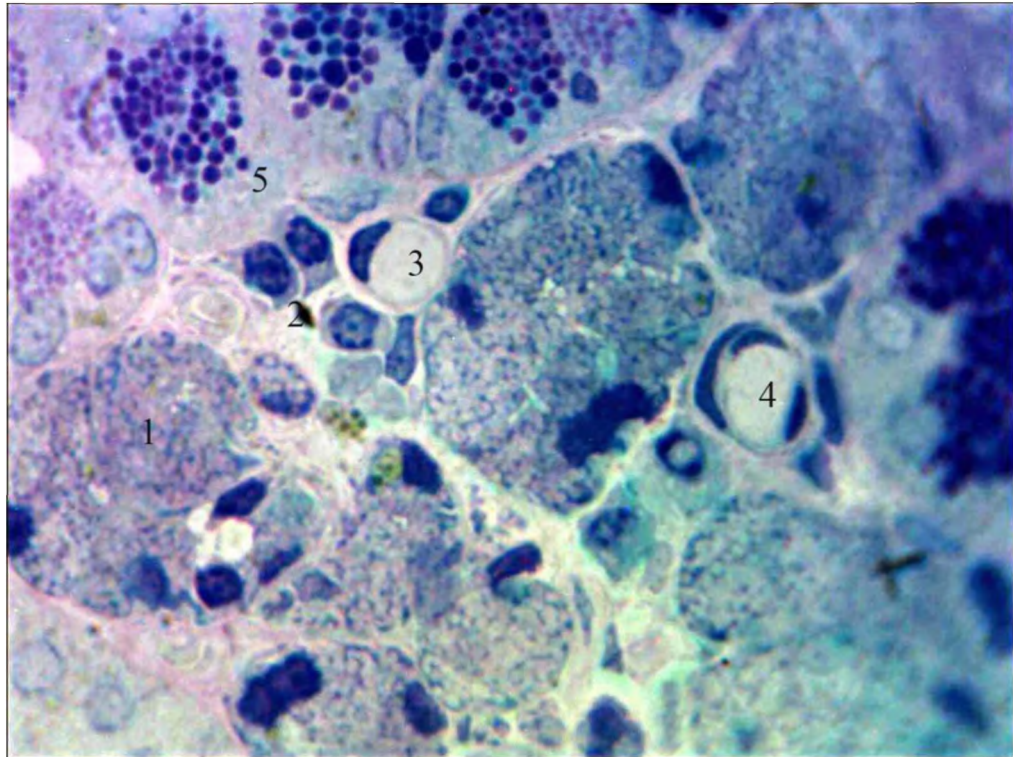


Рис. 4.5. Капіляри в часточці піднижньощелепної слинної залози щура контрольної групи. Забарвлення поліхромним барвником. Мікрофотографія. Зб. Об. x 100, Ок. X 10:

- 1 – кінцевий відділ;
- 2 – плазмоцит;
- 3 – капіляр;
- 4 – венула;
- 5 – гранулярна протока.

На 14-у добу після дії 1% розчину метилового ефіру метакрилової кислоти на слизову оболонку порожнини рота просвіти капілярів у часточках піднижньощелепної залози були розширеними, щільно заповнені еритроцитами (рис. 4.6).

У розміщених поряд кінцевих відділах визначались розширені міжклітинні щілини.

У посмугованих протоках в цитоплазмі епітеліоцитів виявлялась велика кількість мітохондрій, у просвітах проток вміст був неоднорідної оптичної щільності (рис. 4.6).

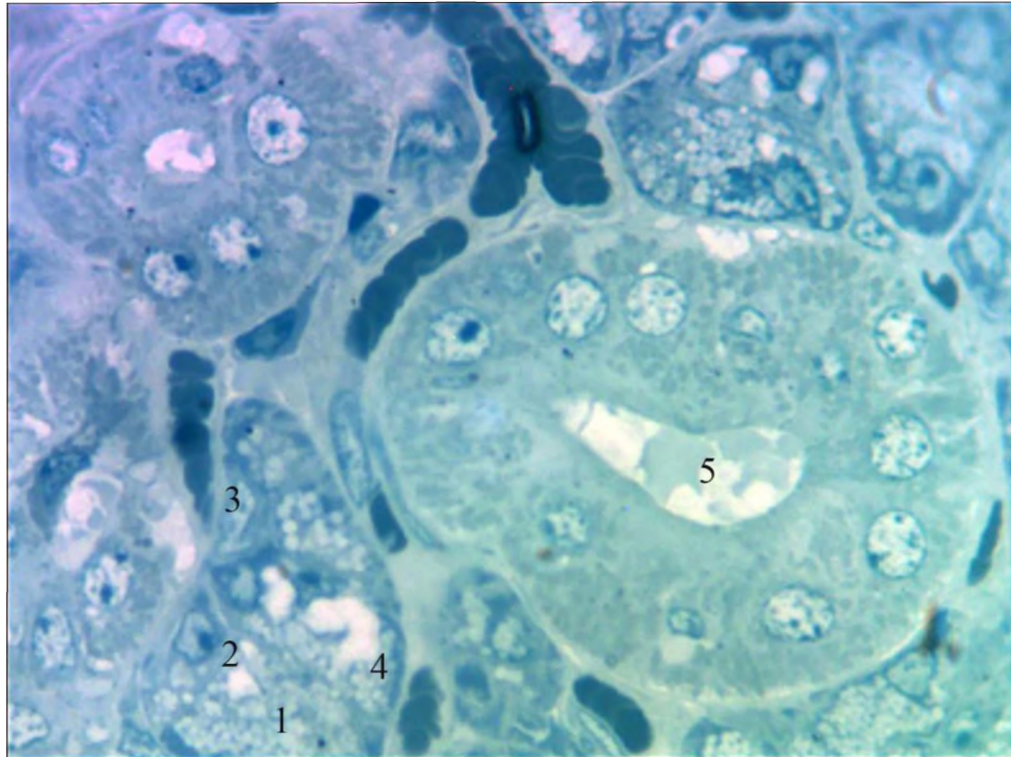


Рис. 4.6. Капіляри в часточці піднижньощелепної слинної залози щура на 14 добу після дії 1% розчину метилового ефіру метакрилової кислоти. Забарвлення метиленовим синім. Мікрофотографія. Зб.: Об. х 100, Ок. X 10:

- 1 – кінцевий відділ;
- 2 – ядро епітеліоцита;
- 3 – капіляр;
- 4 – розширення міжклітинних щілин;
- 5 – посмугована протока.

До 30-ї доби експерименту встановлена тенденція до відновлення перфузії крові в капілярах, однак просвіти їх залишались розширеними. Формені елементи крові утворювали стовпчики (рис. 4.7).

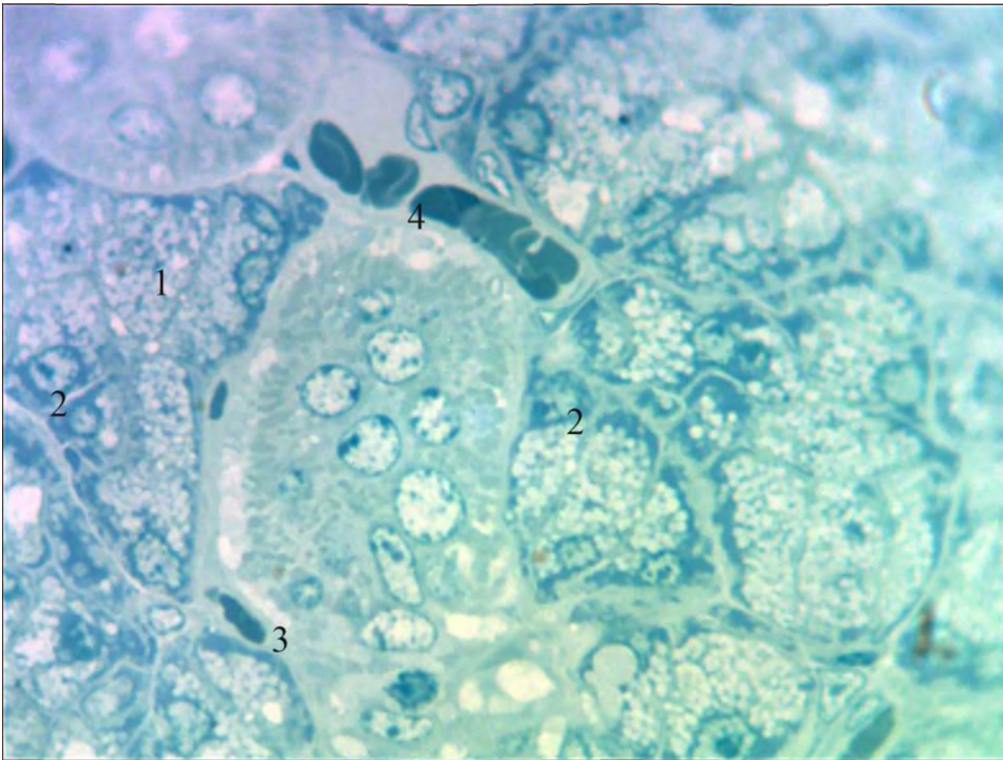


Рис. 4.7. Капіляр у часточці піднижньощелепної слинної залози щура на 30 добу після дії 1 % розчину метилового ефіру метакрилової кислоти. Забарвлення метиленовим синім. Мікрофотографія. Зб.: Об. х 100, Ок. X 10:

- 1 – кінцевий відділ;
- 2 – ядро епітеліоцита;
- 3 – капіляр;
- 4 – венула;
- 5 – посмугована протока.

Венули у складі часточок піднижньощелепної залози щурів контрольної групи проявляли типову будову та розташування в перипротоковій інтерстиційній тканині, оскільки вони є основним джерелом води та іонів при модифікації первинної слини.

Цей процес забезпечується завдяки високій гідравлічній проникності стінки венул і дозволяє змінити гіпертонічну первинну слину, яка надходить із кінцевих відділів на гіпотонічну, а також збільшити її об'єм та підвищити вміст іонів K^+ та HCO_3^- у секреті.

На гістологічних зрізах у щурів контрольної групи ендотеліоцити були розташовані в один ряд на базальній мембрані, яка мала гладенький контур (рис. 4.8).

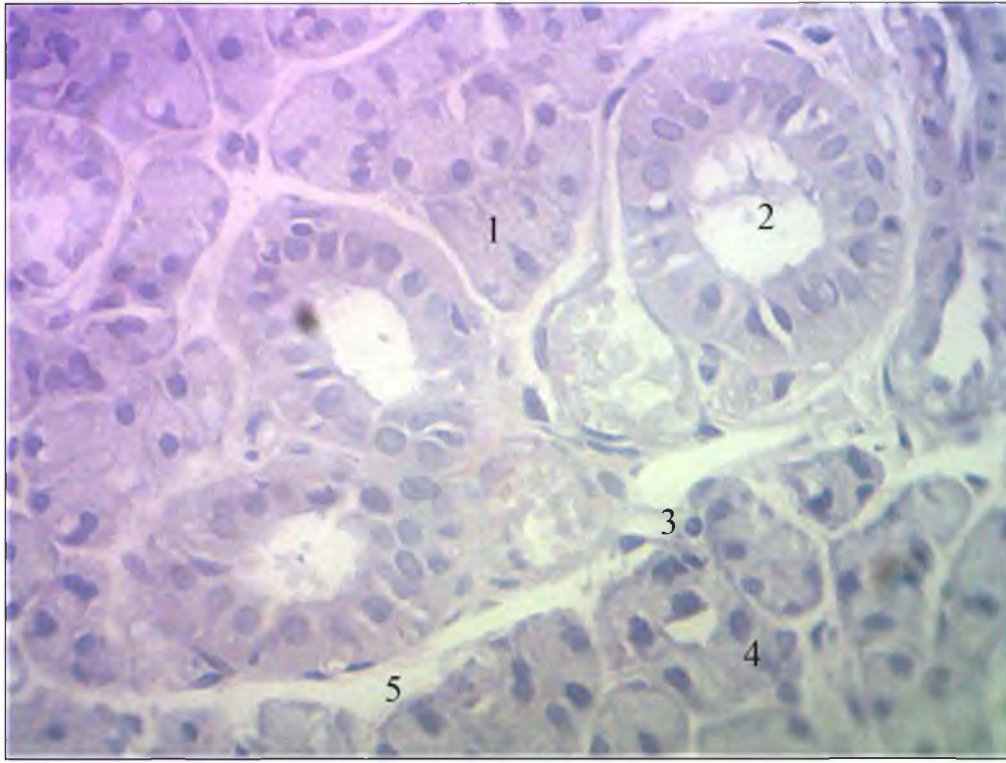

Рис. 4.8. Венола в часточці піднижньощелепної слинної залози щура контрольної групи. Забарвлення гематоксиліном та еозином. Мікрофотографія. Зб.: Об. x 10, Ок. x 10:

- 1 – кінцевий відділ;
- 2 – посмугована протока;
- 3 – венола;
- 4 – ядро епітеліоцита;
- 5 – сполучна тканина.

При виваченні напівтонких зрізів піднижньощелепних залоз щурів контрольної групи судини ємнісної ланки гемомікроциркуляторного русла візуалізувались також у внутрішньочасточковій сполучній тканині, що оточувала гранулярні протоки.

Секреторні гранули в епітеліоцитах гранулярних проток синтезують калікреїн, який забезпечує місцеві механізми регуляції кровонаповнення судин

гемомікроциркуляторного русла слинних залоз. Вени в перипротоковій сполучній тканині у просвітах містили формені елементи крові (рис. 4.9).

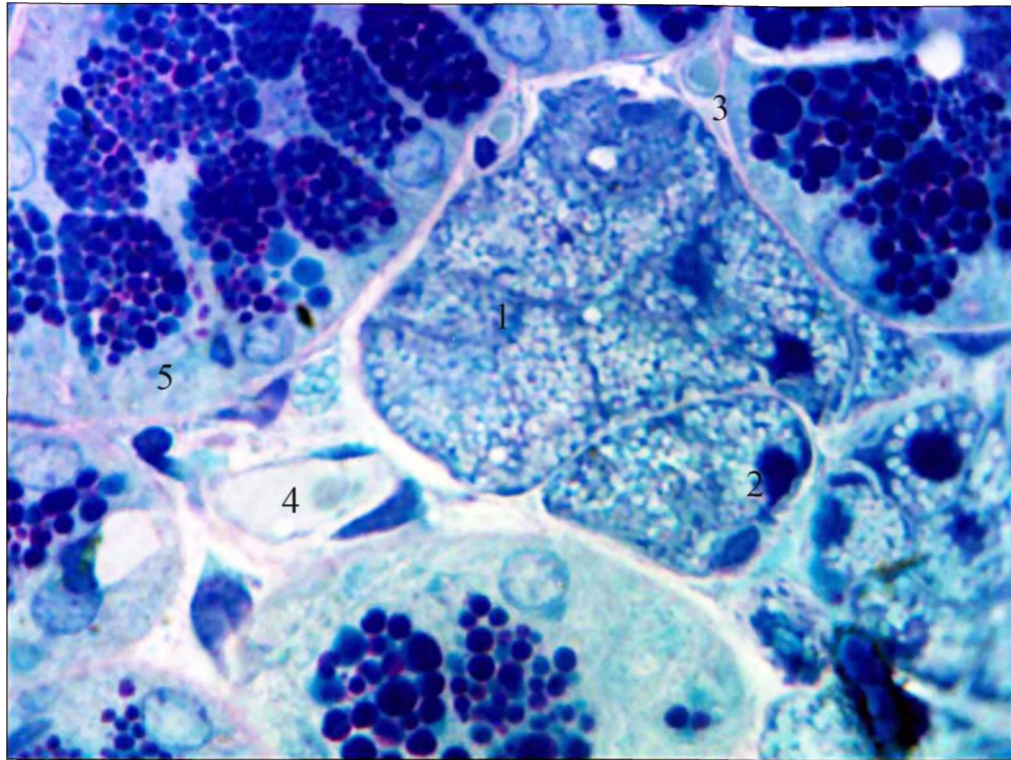


Рис. 4.9. Венула у сполучній інтерстиційній тканині біля гранулярних проток у часточці піднижньощелепної слинної залози щура контрольної групи. Забарвлення поліхромним барвником. Мікрофотографія. Зб.: Об. х 100, Ок. X 10:

- 1 – кінцевий відділ;
- 2 – ядро епітеліоцита;
- 3 – капіляр;
- 4 – венула;
- 5 – гранулярна протока.

При вивченні напівтонких зрізів піднижньощелепної слинної залози щурів на 14 добу після дії 1% розчину метилового ефіру метакрилової кислоти встановлено, що просвіти венул були збільшеними, мали неправильну форму перерізів.

Стінка їх була потоншеною. Поряд виявлялись групи лейкоцитів, переважно з плазмоцитів та невеликою кількістю макрофагів та лімфоцитів.

Ендотеліоцити набули сплющеної форми. У просвітах судин визначалась невелика кількість формених елементів крові (рис. 4.10).

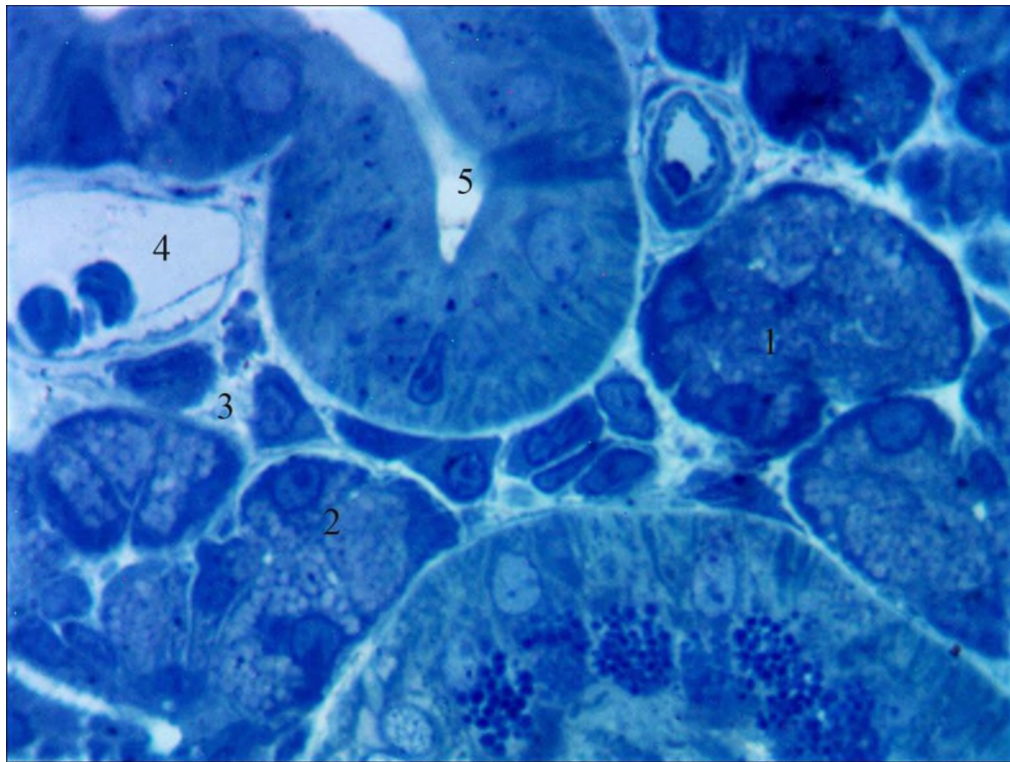


Рис. 4.10. Венула у перипротоковій сполучній тканині часточки піднижньощелепної залози щура на 14 добу після дії 1 % розчину метилового ефіру метакрилової кислоти. Забарвлення метиленовим синім. Мікрофотографія. Зб.: Об. x 100, Ок. X 10:

- 1 – кінцевий відділ;
- 2 – ядро епітеліоцита;
- 3 – лейкоцити;
- 4 – венула;
- 5 – посмугована протока
- 6 – артеріола.

При електронно-мікроскопічному дослідженні ділянок із вираженою гіпергідратацією аморфної речовини внутрішньочасточкової стромы піднижньощелепних залоз щурів на 14 добу після дії 1 % розчину метилового ефіру метакрилової кислоти визначено, що колагенові волокна інтерстицію були розшаровані електроннооптично світлою аморфною речовиною.

Ядра сусідніх епітеліоцитів кінцевих відділів мали неправильний контур каріолеми та підвищений вміст конденсованого хроматину (рис. 4.11).

Поряд визначались посмуговані протоки з потовщеними базальними складками, дезорієнтованими мітохондріями та вакуолеподібними структурами у базальних відділах клітин (рис. 4.11).

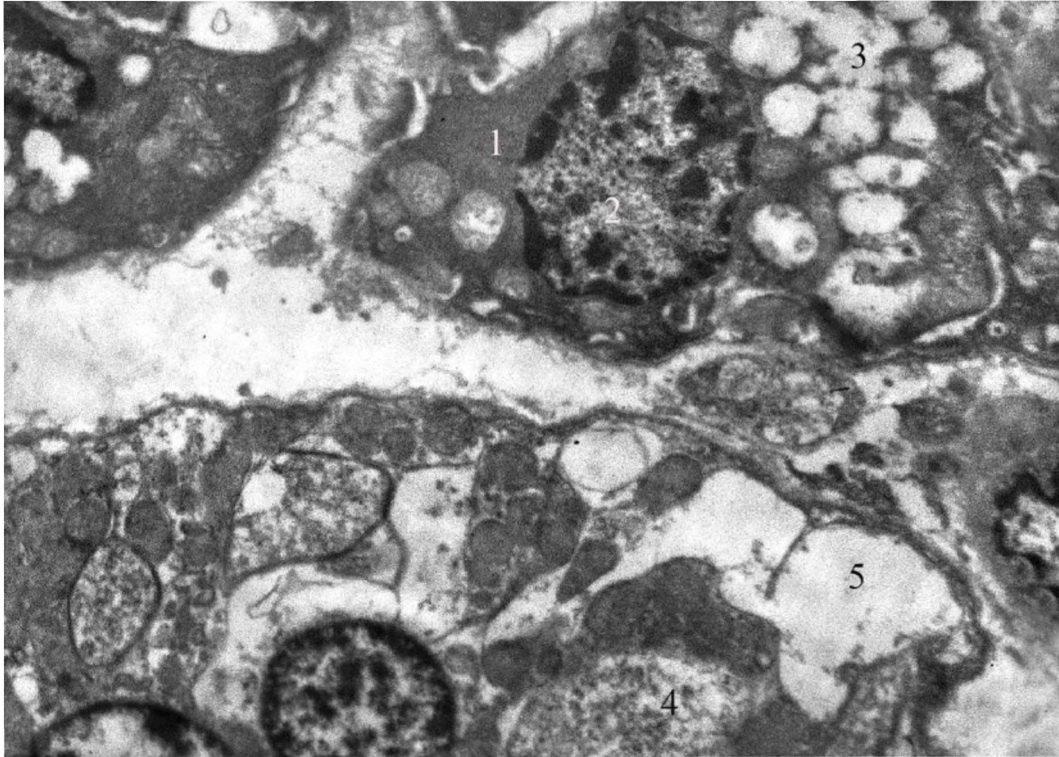


Рис. 4.11. Гіпергідратація перипротокової сполучної тканини та вакуолеподібні структури в епітеліоцитах посмугової протоки в часточці піднижньощелепної слинної залози щура на 14 добу після дії 1 % розчину метилового ефіру метакрилової кислоти. Електроннограма. Зб.: x 5000.

- 1 – епітеліоцит кінцевого відділу;
- 2 – ядро;
- 3 – секреторні гранули;
- 4 – посмугована протока;
- 5 – вакуоль.

Також поряд виявлялись венули, просвіти яких були щільно заповнені еритроцитами. Цитоплазма ендотеліоцитів мала підвищену електронооптичну

щільність. Кількість піноцитозних пухирців була незначною. В ядрах переважав конденсований хроматин (рис. 4.12).

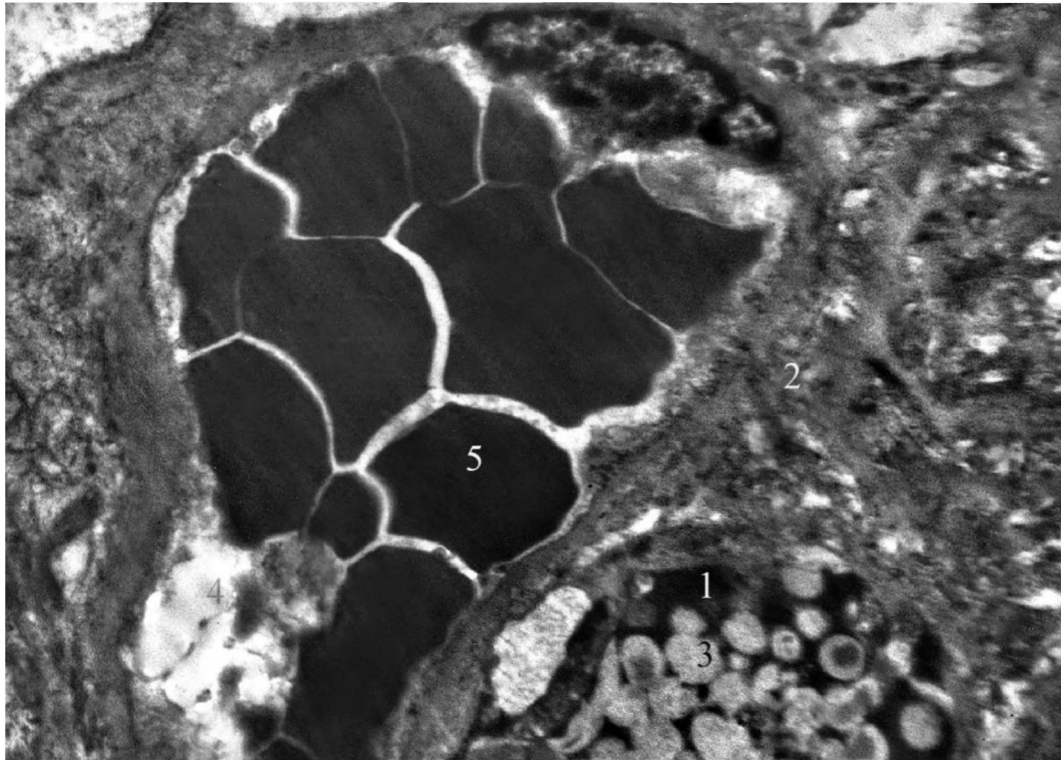


Рис. 4.12. Повнокров'я у венах часточки піднижньощелепної слинної залози щура на 14 добу після дії 1 % розчину метилового ефіру метакрилової кислоти. Електронограма. Зб.: x 6000.

- 1 – епітеліоцит кінцевого відділу;
- 2 – інтерстицій;
- 3 – секреторні гранули;
- 4 – вена;
- 5 – еритроцити;
- 6 – ядро ендотеліоцита.

На 30 добу після дії 1 % розчину метилового ефіру метакрилової кислоти тенденція до зменшення та відновлення просвіту венул не встановлена. Однак, з'явилися гемомікросудини з невеликою кількістю і вільним розташуванням формених елементів крові, що свідчило про часткове відновлення перфузії крові у судинах часточок піднижньощелепної слинної залози щурів (рис. 4.13).

Стінка венул зберігала цілісність, але була потоншеною і складалась з ендотеліоцитів на базальній мембрані на несучільного шару адвентиційних клітин.

У периваскулярній сполучній тканині визначались мастоцити у стадії накопичення секреторних гранул, тіла фіброblastів та колагенові волокна. Явища гіпергідратації зберігались, що підтверджувалось збільшенням відстані між колагеновими волокнами, які проявляли поліхроматофілію та були розшарованими оптично світлою аморфною речовиною.

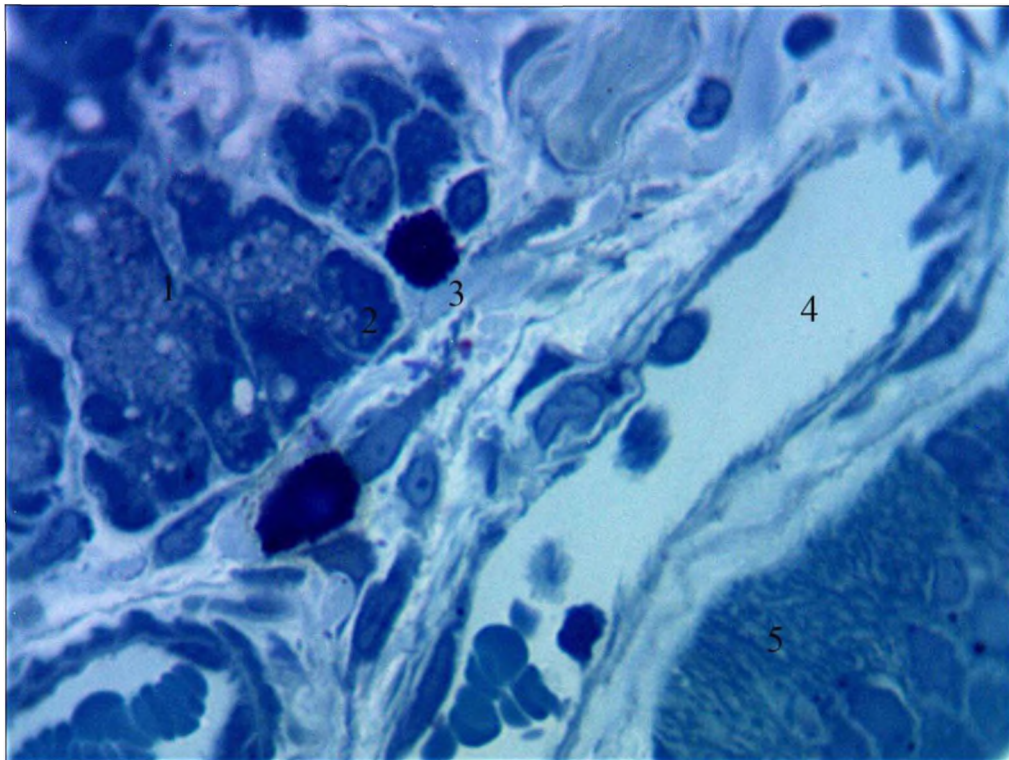


Рис. 4.13. Венула та мастоцити в інтерстиційній тканині часточки піднижньощелепної залози щура на 30 добу після дії 1 % розчину метилового ефіру метакрилової кислоти. Забарвлення метиленовим синім. Мікрофотографія. Зб.: Об. x 100, Ок. X 10:

- 1 – кінцевий відділ;
- 2 – ядро епітеліоцита;
- 3 – мастоцит;
- 4 – венула;
- 5 – артеріола;
- 6 – посмугована протока.

На тлі покращення перфузії крові у часточках піднижньощелепної слинної залози щурів на 30 добу після дії 1 % розчину метилового ефіру метакрилової кислоти у міжчасточковій стромі візуалізувались вени, просвіти яких були щільно заповнені клітинами крові. В артеріях ядра ендотеліоцитів вибухали у просвіт (рис. 4.14).

У просвітах міжчасточкових проток вміст мав неоднорідну оптичну щільність, у його складі визначались лейкоцити та злуцені епітеліоцити. Локально встановлена десквамація протокового епітелію (рис. 4.14).

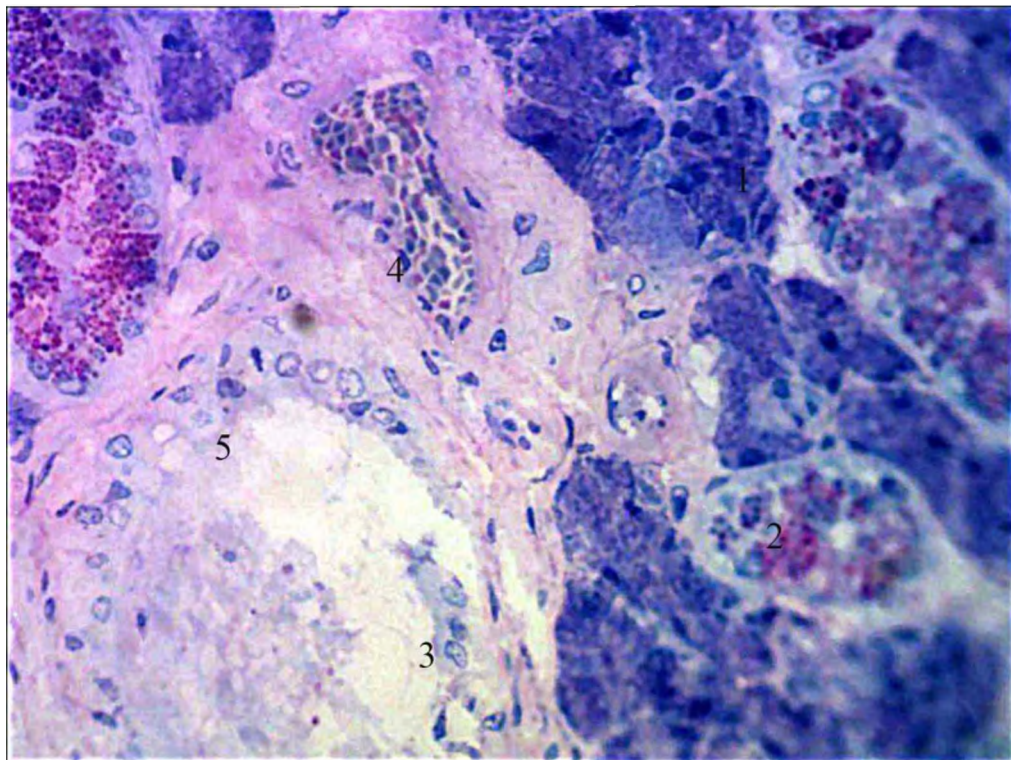


Рис. 4.14. Артерії та вени у міжчасточковій сполучній тканині піднижньощелепної залози щура на 30 добу після дії 1 % розчину метилового ефіру метакрилової кислоти. Забарвлення поліхромним барвником. Мікрофотографія. Зб.: Об. x 100, Ок. X 10:

- 1 – кінцевий відділ;
- 2 – гранулярна протока;
- 3 – злуцені епітеліоцити;
- 4 – вена;
- 5 – артерія;
- 6 – міжчасточкова вивідна протока.

Місцевий захисний бар'єр у часточках піднижньощелепної залози щурів контрольної групи представлений периацинарними та перипротоковими асоціаціями лейкоцитів.

У периацинарному інтерстиції він утворений поодинокими плазмоцитами. У перипротоковій сполучній тканині – макрофагами, плазмоцитами та лімфоцитами (див. рис. 4.5).

Також у перипротоковому інтерстиції постійно виявляються мастоцити. У контрольній групі тварин переважна їх більшість знаходилась у стадії накопичення секреторних гранул (рис. 4.15).

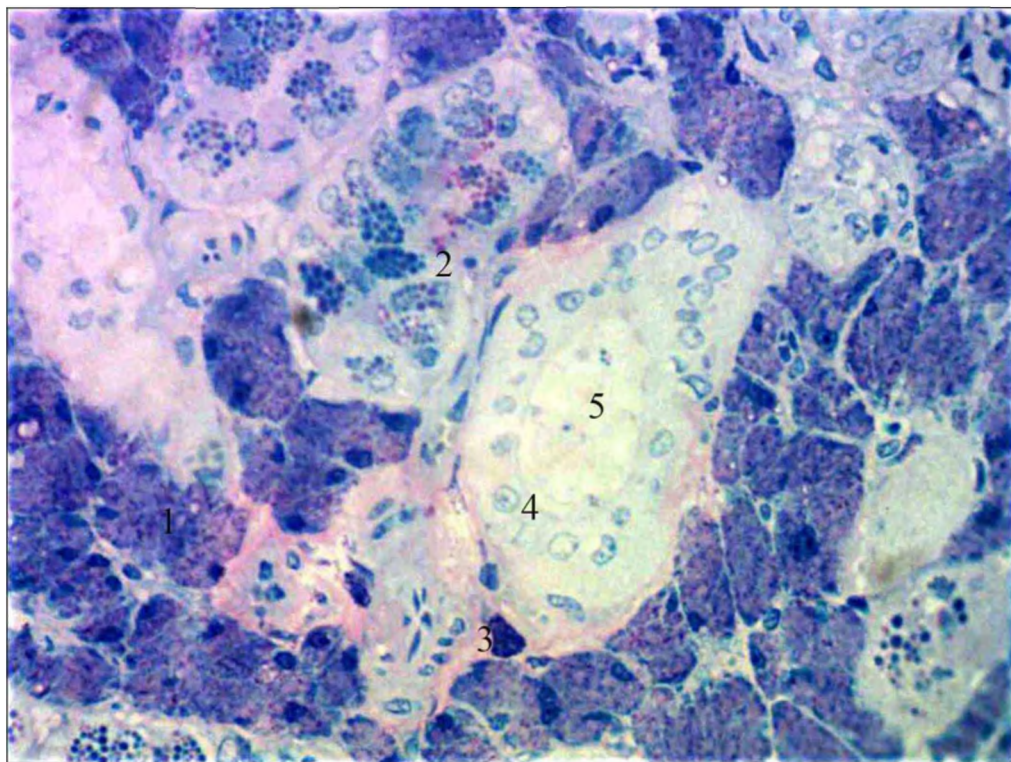


Рис. 4.15. Мастоцити у перипротоковій сполучній тканині піднижньощелепної залози щура контрольної групи. Збарвлення поліхромним барвником. Мікрофотографія. Зб.: Об. х 100, Ок. X 10:

- 1 – кінцевий відділ;
- 2 – гранулярна протока;
- 3 – мастоцит;
- 4 – ядра протокових епітеліоцитів;
- 5 – посмугована вивідна протока;
- 6 – артеріола.

У часточках піднижньощелепної залози щурів кількість плазмоцитів збільшилась на 14-у добу спостереження у перипротоковому інтерстиції, вони утворювали групи з 6-8 клітин (див. рис. 4.10).

До 30-ї доби експерименту збільшилась кількість плазмоцитів і у периацінарному інтерстиції, де вони формували ланцюжки з 3-5 клітин (рис. 4.16).

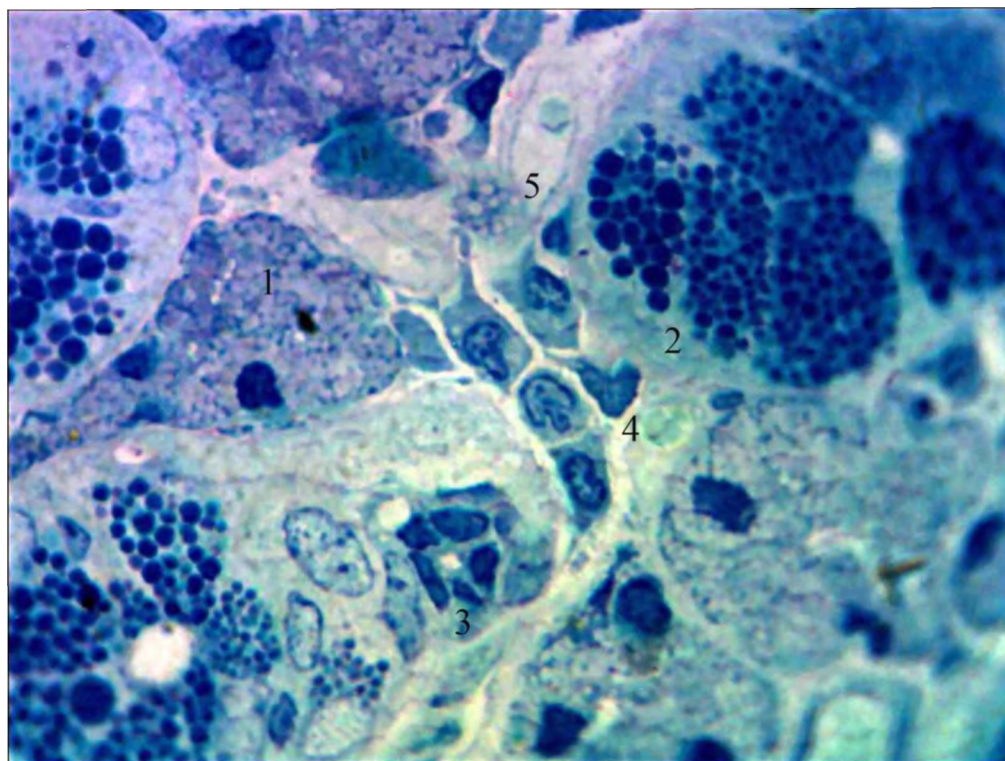


Рис. 4.16. Плазмоцити у периацінарній сполучній тканині піднижньощелепної залози щура на 14 добу після дії 1 % розчину метилового ефіру метакрилової кислоти. Забарвлення поліхромним барвником. Мікрофотографія. Зб.: Об. x 100, Ок. X 10:

- 1 – кінцевий відділ;
- 2 – гранулярна протока;
- 3 – вставна протока;
- 4 – плазмоцити;
- 5 – венола.

На 14-у добу після дії 1 % розчину метилового ефіру метакрилової кислоти збільшилась кількість мастоцитів у периваскулярній і перипротоковій

сполучній тканині. Цитоплазма проявляла виражену базофілію і була щільно заповнена секреторними гранулами, ядра не візуалізувались. Переважна їх більшість знаходилась у стадії накопичення секреторних гранул. (рис. 4.17).

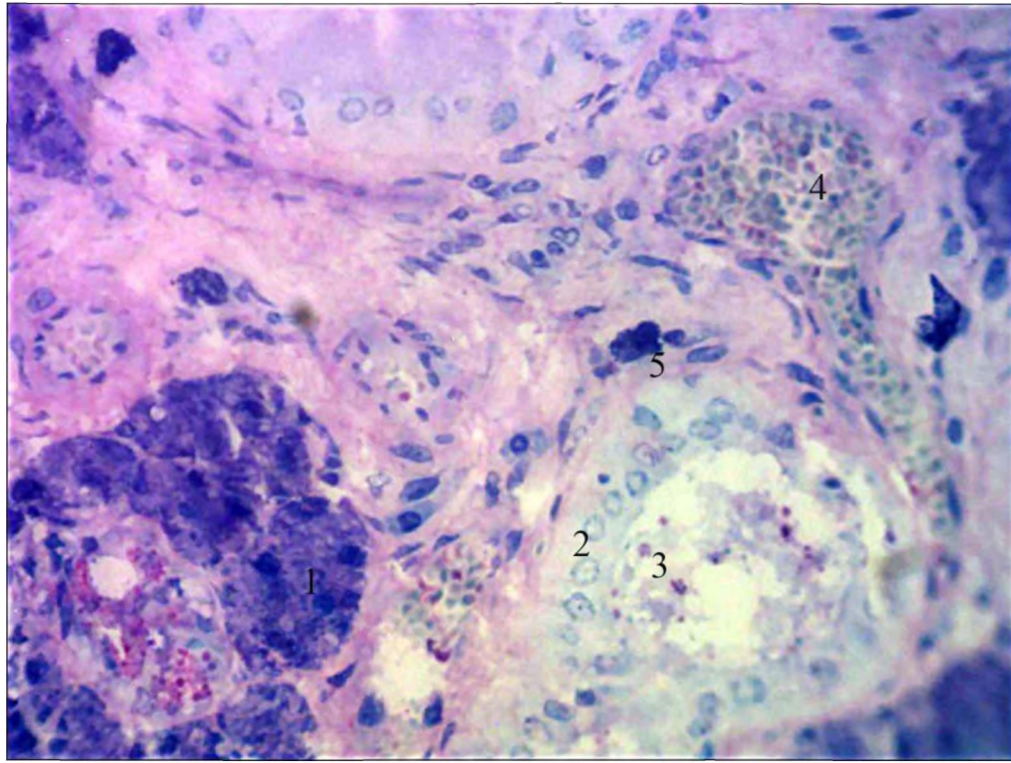


Рис. 4.17. Мастоцити у перипротоковій сполучній тканині піднижньощелепної залози щура на 14 добу після дії 1 % розчину метилового ефіру метакрилової кислоти. Забарвлення поліхромним барвником. Мікрофотографія. Зб.: Об. x 100, Ок. X 10:

- 1 – кінцевий відділ;
- 2 – посмугована протока;
- 3 – злуцнені епітеліоцити;
- 4 – вена;
- 5 – мастоцит.

На 30-у добу після дії 1 % розчину метилового ефіру метакрилової кислоти ядра мастоцитів можна було візуалізувати, що свідчило про часткове виведення секреторних гранул за межі клітин. Вони розміщувались у центрі клітин, що морфологічною ознакою переважання гістаміну у складі секреторних гранул (рис. 4.18).

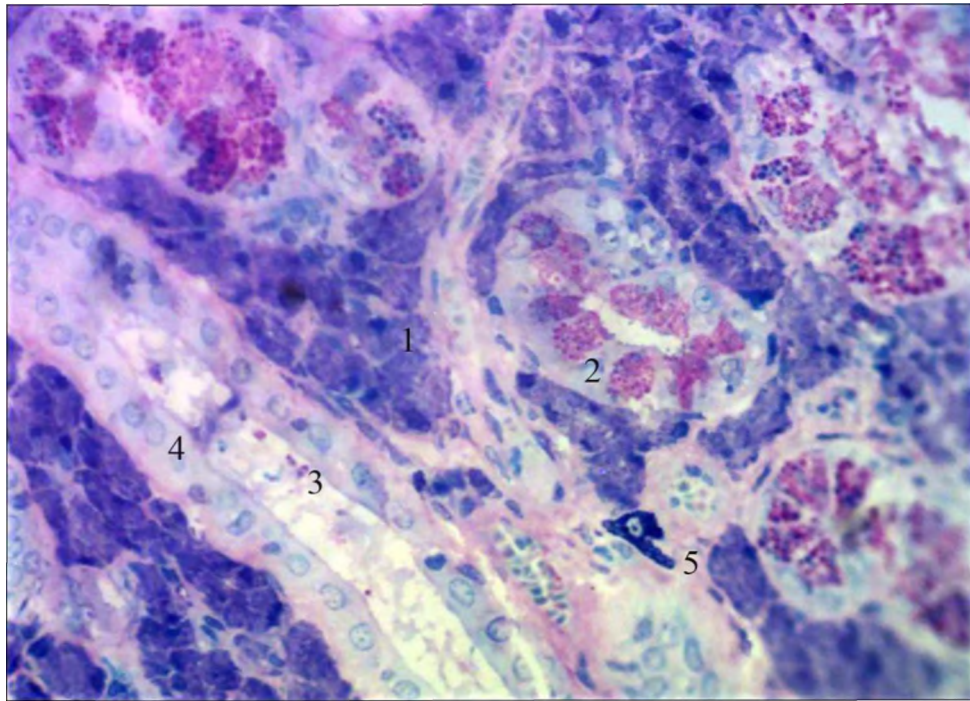


Рис. 4.18. Мастоцити у перипротоковій сполучній тканині піднижньощелепної залози щура на 30 добу після дії 1 % розчину метилового ефіру метакрилової кислоти. Забарвлення поліхромним барвником. Мікрофотографія. Зб.: Об. x 100, Ок. X 10:

- 1 – кінцевий відділ;
- 2 – гранулярна протока;
- 3 – злущені епітеліоцити;
- 4 – посмугована протока;
- 5 – мастоцит.

4.2. Морфометрична характеристика строми піднижньощелепної залози щурів контрольної групи та після дії 1 % ефіру метакрилової кислоти

При морфометричному дослідженні встановлено, що у щурів контрольної групи середні значення зовнішнього діаметру артеріол часточок піднижньощелепної слинної залози становили $18,64 \pm 0,04$ мкм, внутрішнього – $13,14 \pm 0,03$ мкм. Середня товщина судинної стінки дорівнювала 2,75 мкм (табл. 4.1). На 14 добу у відповідь на дію 1 % розчином метилового ефіру метакрилової кислоти середні значення зовнішнього діаметру артеріол

зменшились на 13,04 %, порівняно з контрольною групою щурів і становили $14,80 \pm 0,04$ мкм.

Таблиця 4.1

**Метричні показники артеріол гемомікроциркуляторного русла
часточок піднижньощелепної залози щурів (мкм)**

	Дз	Дп	Тсс	Індекс Вогенворта
Контроль	$18,64 \pm 0,04$	$13,14 \pm 0,03$	2,75	101,26
14 доба	$16,21 \pm 0,04$ *	$10,41 \pm 0,03$ *	2,9	142,47 *
30 доба	$19,58 \pm 0,04$ *,**	$15,11 \pm 0,03$ *,**	2,23	67,92 *,**

Примітка * - $p < 0,05$ порівняно з контрольною групою;

** - $p < 0,05$ порівняно з попереднім терміном спостереження.

Істотно зменшився й діаметр просвіту артеріол на 20,77 %, порівняно зі значенням у контрольній групі і склав $10,41 \pm 0,03$ мкм ($p < 0,05$). Достовірно збільшилась середня товщина судинної стінки, значення якої становили 2,90 мкм, що на 5,45 % було більшим порівняно із значеннями в контрольній групі тварин (див. табл. 4.1). На 30 добу спостереження встановлено, що середні значення зовнішнього діаметру артеріол достовірно збільшились на 20,79 %, порівняно з 14 добою, і становили $19,58 \pm 0,11$ мкм, та відрізнялись від показників контрольної групи на 5,04 % ($p < 0,05$). Внутрішній діаметр значуще збільшився, порівняно із 14 добою експерименту на 45,15 %, що становило $15,11 \pm 0,03$ мкм і, відповідно, на 15 %, був достовірно більшим, за значення в контрольній групі тварин. На 30 добу зменшився середній показник товщини судинної стінки, а саме, на 23,10 %, порівняно з 14 добою експерименту і становив 2,23 мкм, що також на 18,91 % було достовірно меншим за значення в контрольній групі тварин ($p < 0,05$) (див. табл. 4.1).

При морфометричному дослідженні встановлено, що у щурів контрольної групи середні значення зовнішнього діаметру капілярів у часточках

піднижньощелепної слинної залози становили $6,13 \pm 0,05$ мкм, внутрішнього – $4,17 \pm 0,02$ мкм. Середня товщина судинної стінки дорівнювала $0,98$ мкм, індекс Вогенворта – $116,16$ (табл. 4.2).

Таблиця 4.2

Метричні показники капілярів гемомікроциркуляторного русла часточок піднижньощелепної залози щурів (мкм)

	Дз	Дп	Тсс	Індекс Вогенворта
Контроль	$6,13 \pm 0,05$	$4,17 \pm 0,02$	$0,98$	$116,16$
14 доба	$6,70 \pm 0,05$ *	$5,40 \pm 0,03$ *	$0,65$ *	$53,97$ *
30 доба	$6,60 \pm 0,04$ *,**	$4,92 \pm 0,02$ *,**	$0,84$ *,**	$79,64$ *,**

Примітка * - $p < 0,05$ порівняно з контрольною групою;

** - $p < 0,05$ порівняно з попереднім терміном спостереження.

На 14 добу експерименту зовнішній діаметр капілярів збільшився на $9,29\%$ і дорівнював $6,70 \pm 0,05$ мкм ($p < 0,05$). Діаметр просвіту також достовірно збільшився на $29,50\%$, порівняно з контрольною групою ($p < 0,05$). Його значення становили $5,40 \pm 0,03$ мкм. Достовірно зменшилась товщина судинної стінки та становила $0,65$ мкм, що на $33,67\%$ було нижчим за показники в контрольній групі. Значення індексу Вогенворта зменшилось на $53,54\%$ і склало $53,97$ (див. табл. 4.2). На 30 добу показник зовнішнього діаметру капілярів часточок піднижньощелепної залози щурів становив $6,60 \pm 0,04$ мкм, що на $1,49\%$ ($p < 0,05$) було меншим за показники попереднього терміну спостереження, та на $7,67\%$ був достовірно більшим за показники в контрольній групі ($p < 0,05$). Діаметр просвіту зменшився на $8,89\%$ ($p < 0,05$), порівняно з 14 добою експерименту та склав $4,92 \pm 0,02$ мкм, що, порівняно зі значеннями в контрольній групі тварин було більшим на $17,99\%$. Товщина судинної стінки на 30 добу дорівнювала $0,84$ мкм, що було достовірно більшим за значення попереднього терміну експерименту на $29,33\%$ ($p < 0,05$), та менше на $14,29\%$ за результати в контрольній групі ($p < 0,05$).

Індекс Вогенворта значно підвищився порівняно з попередніми даними дослідження на 47,56 %, та склав 79,64, але був меншим за показник у контрольній групі на 31,44 % (табл. 4.3).

При проведенні морфометричного дослідження встановлено, що у контрольній групі щурів середні значення зовнішнього діаметру венул часточок піднижньощелепної слинної залози становили $15,96 \pm 0,08$ мкм, діаметру внутрішнього – $12,48 \pm 0,04$ мкм. Середня товщина судинної стінки склала 1,74 мкм. Значення індексу Вогенворта дорівнювало 63,54 (табл. 4.3).

Таблиця 4.3

Середні значення діаметрів венул гемомікроциркуляторного русла часточок піднижньощелепної залози щурів (мкм)

	Дз	Дп	Тсс	Індекс Вогенворта
Контроль	$15,96 \pm 0,08$	$12,48 \pm 0,04$	1,74	63,54
14 Доба	$20,03 \pm 0,05$ *	$17,01 \pm 0,05$ *	1,51	38,66
30 доба	$20,39 \pm 0,04$ *,**	$17,81 \pm 0,05$ *,**	1,29	31,07

Примітка * - $p < 0,05$ порівняно з контрольною групою;

** - $P < 0,05$ порівняно з експериментальною групою.

Протягом експерименту на 14 добу при дії 1 % розчину метилового ефіру метакрилової кислоти середні значення зовнішнього діаметру венул достовірно збільшились від показників контрольної групи на 25,50 %, та становили $20,03 \pm 0,05$ мкм. Діаметр просвіту збільшився на 36,30 %, його значення склали $17,01 \pm 0,05$ мкм. Середні значення товщини судинної стінки дорівнювали 1,51 мкм, що на 13,22 % було достовірно меншим за показники контрольної групи щурів. Індекс Вогенворта зменшився на 39,16 % та становив 38,66.

На 30 добу дослідження середні показники зовнішнього діаметру становили $20,39 \pm 0,04$ мкм, що на 1,80 % було більшим від його значень на 14 добу, та на 27,76 % достовірно більшим від показників у контрольній групі

тварин. Діаметр просвіту венул часточок піднижньощелепних залоз щурів збільшився на 4,70 % від результатів попереднього терміну дослідження, його значення становили $17,81 \pm 0,05$ мкм, що також було достовірно більшим за показник контрольної групи тварин на 42,71 %. Товщина судинної стінки була меншою від значень на 14 добу спостереження на 14,57 %, та на 25,86 % меншою від її значень в контрольній групі, її показники склали 1,29 мкм. Індекс Вогенворта зменшився, порівняно з попереднім терміном експерименту, на 19,63 %, та дорівнював на 30 добу 31,07, що також було меншим за значення контрольної групи на 51,10 %.

Таким чином встановлено, що дія 1 % розчину метилового ефіру метакрилової кислоти впливає на резистивну ланку гемомікроциркуляторного русла часточок піднижньощелепної слинної залози. На початкових етапах спостереження стінка артеріол реагувала зменшенням діаметру просвіту судин на 20,77 %. На 30 добу спостерігалась дилатація, яка проявлялась достовірним збільшенням діаметру зовнішнього і просвіту, та зменшенням товщини судинної стінки. Нормалізація показників до 30 доби не визначається.

Судини обмінної ланки часточок піднижньощелепної слинної залози щурів реагують стійкою дилатацією на дію 1 % розчину метилового ефіру метакрилової кислоти, що підтверджується збільшенням діаметру зовнішнього та діаметру просвіту на 29,50 % ($p < 0,05$), на 14 добу та на 17,99 % ($p < 0,05$) на 30 добу експерименту. Розширення просвіту судин також підтверджується зменшенням індекса Вогенворта на 31,44 % порівняно з контрольною групою. Відновлення показників до кінця експерименту не відбувається внаслідок постійної токсичної дії ефіру метакрилової кислоти.

Після дії 1 % розчину метилового ефіру метакрилової кислоти ємнісна ланка часточок піднижньощелепних залоз щурів реагувала збільшенням діаметрів зовнішнього на 27,76 % та внутрішнього на 42,71 % протягом експерименту із достовірним на 25,86 % зменшенням товщини судинної стінки та підтверджується зменшенням індексу Вогенворта на 51,10 %. Дані зміни зумовлені реакцією на звуження резистивної ланки та, як наслідок,

підвищенням гіпергідратації аморфної речовини оточуючого інтерстицію. Тенденції до відновлення показників не визначалась.

Матеріали розділу 1 опубліковані автором у таких працях:

[243] Волков КС, Єрошенко ГА, Коптев ММ, Крамаренко ДР. Структурні особливості строми великих слинних залоз щурів у нормі. Світ медицини та біології. 2017; 4 (62): 108-11.

[244] Єрошенко ГА, Шевченко КВ, Крамаренко ДР, Вільхова ОВ, Ячміль АІ. Структурні зміни судин обмінної ланки гемомікроциркуляторного русла піднижньощелепної залози щурів після дії 1 % ефіру метакрилової кислоти. Світ медицини та біології. 2019; 2 (68): 179-83.

[245] Крамаренко ДР, Єрошенко ГА, Небесна ЗМ, Лисаченко ОД, Борута НВ, Ваценко АВ. Структурна перебудова ємнісної ланки гемомікроциркуляторного русла після дії 1 % ефіру метакрилової кислоти. Світ медицини та біології. 2019; 3 (69): 194-7.

[246] Крамаренко ДР, Шевченко КВ, Ячміль АІ. Реактивні зміни резистивної ланки гемомікроциркуляторного русла після дії 1 % ефіру метакрилової кислоти. Актуальні проблеми сучасної медицини. Вісник УМСА. 2019; 2 (66): 118-22.

[247] Крамаренко ДР, Єрошенко ГА, Шевченко КВ, Ячміль АІ, Вільхова ОВ. Реакція артеріол часточок піднижньощелепної залози щурів на дію метакрилату. Збірник тез доповідей VII конгресу наукового товариства анатомів, гістологів, ембріологів, топографоанатомів України. Одеса, 2-4 жовтня 2019: 254.

[248] Крамаренко ДР. Вплив 1 % ефіру метакрилової кислоти на структуру ємнісної ланки часточки піднижньощелепної залози щурів. Матеріали Всеукраїнської науково-практичної конференції молодих учених «Медична наука в практику охорони здоров'я». Полтава, 22 листопада 2019: 49.

РОЗДІЛ 5

АНАЛІЗ І УЗАГАЛЬНЕННЯ РЕЗУЛЬТАТІВ ДОСЛІДЖЕНЬ

Формування остаточної слини включає два взаємопов'язаних процеси – секрецію органічної складової епітеліоцитам кінцевих відділів та їх обводнення в системі посмугованих проток. Останнє супроводжується переміщенням рідини з просвіту судин гемомікроциркуляторного русла в перипротоковий інтерстицій, з якого – у просвіті. Транспорт рідкої частини слини може здійснюватись двома шляхами – транцелюлярно (у стані спокою) та юкстацелюлярно (при стимульованому слиновиділенні) [48, 56].

Гіпосалівація, і, клінічний її прояв – ксеростомія, – є однією з актуальних проблем сучасної стоматології. В ортопедичній стоматології досить часто використовують акрилові пластмаси що зумовлено їх низькою вартістю, високою технологічністю і доступністю. Однак, автори зазначають, що наявність залишкового мономеру має негативний вплив на слизову оболонку в ділянці протезного ложа і органи порожнини рота [9].

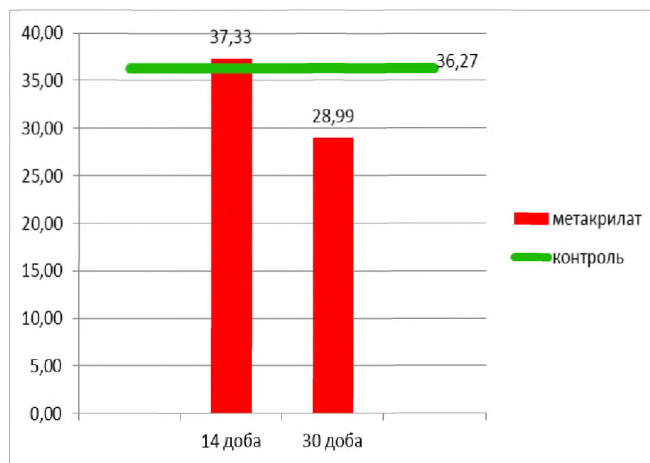
У результаті проведеного дослідження встановлено, що на 30 добу діаметр зовнішній кінцевих відділів часточок піднижньощелепних залоз щурів був достовірно меншим на 22,34 % від значень на 14 добу дослідження і на 20,07 % меншим від показника в контрольній групі.

Середні значення діаметру просвіту достовірно не відрізнялись від попереднього терміну експерименту, але на 20,07 % були меншими за показники в контрольній групі. Висота епітеліоцитів значуще була меншою на 39,54 % за значення на 14 добу експерименту після дії 1 % розчину метилового ефіру метакрилової кислоти та на 24,40 % за середні показники в контрольній групі щурів (рис. 5.1).

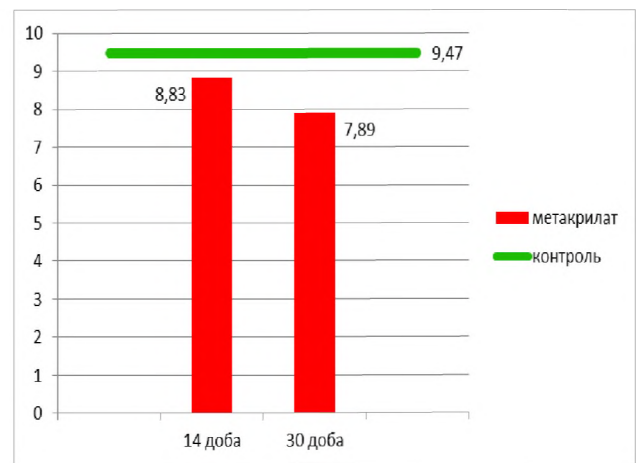
Таким чином, якщо співставити отримані нами дані з раніше проведеними дослідженнями [10] кінцеві відділи піднижньощелепних залоз щурів після введення 1 % розчину метилового ефіру метакрилової кислоти однонаправлено реагують з кінцевими відділами малих слинних залоз піднебіння, які на 30 добу

виявляли зменшення висоти епітеліоцитів на 50 % порівняно з 14 добою дослідження, і на 25,3 % порівняно з контрольною групою щурів.

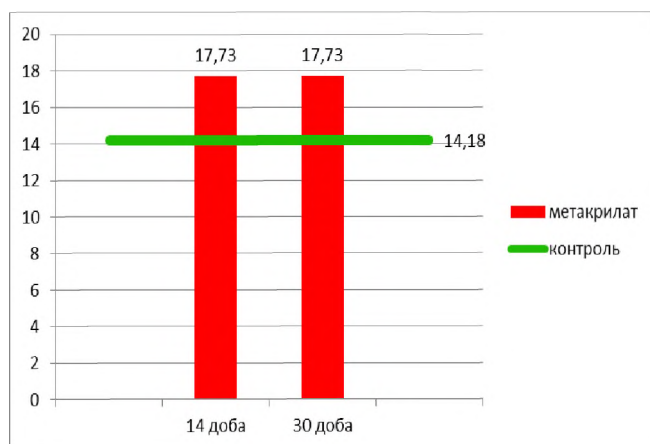
Висота епітеліоцитів кінцевих відділів піднижньощелепної слинної залози зменшилась на 39,54 %, порівняно з попереднім терміном експерименту, та на 24,40 % у порівнянні з контрольною групою щурів, що, насамперед, зумовлене розташуванням малих слинних залоз у товщі власної пластинки слизової оболонки твердого піднебіння та безпосередньою дією на них мономеру базису протеза [9].



а



б



в

Рис. 5.1. Динаміка метричних змін Дз (а), Дп (б) та Ве (в) кінцевих відділів піднижньощелепних залоз щурів.

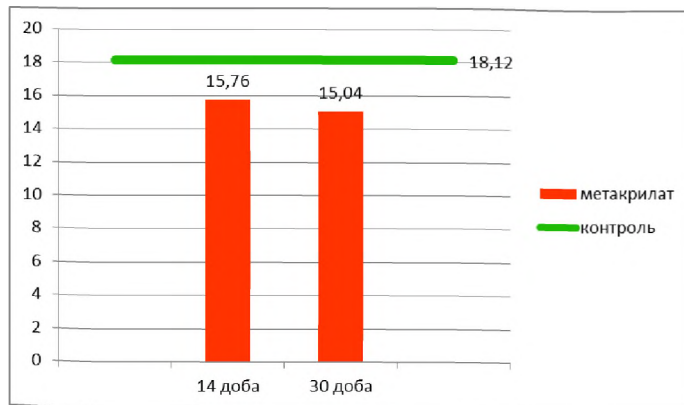
На 14 добу експерименту зовнішній діаметр вставних проток достовірно зменшився на 13,02 %, порівняно з контрольною групою ($p < 0,05$).

Також спостерігалось достовірне зменшення діаметру просвіту вставних проток на 26,01 %.

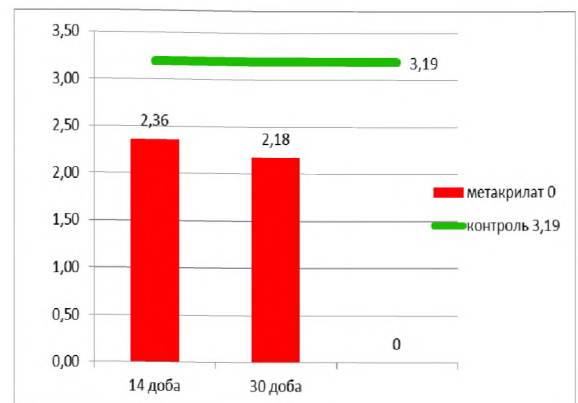
Висота епітеліоцитів на 14 добу на 18,05 % була достовірно більша за показники в контрольній групі ($p < 0,05$) (рис. 5.2).

На 30 добу дослідження встановлено зменшення зовнішнього діаметру вставних проток піднижньощелепних залоз щурів, що достовірно не відрізнялось від попереднього терміну експерименту ($p < 0,05$) але, достовірно, на 16,10 % було меншим за показники в контрольній групі.

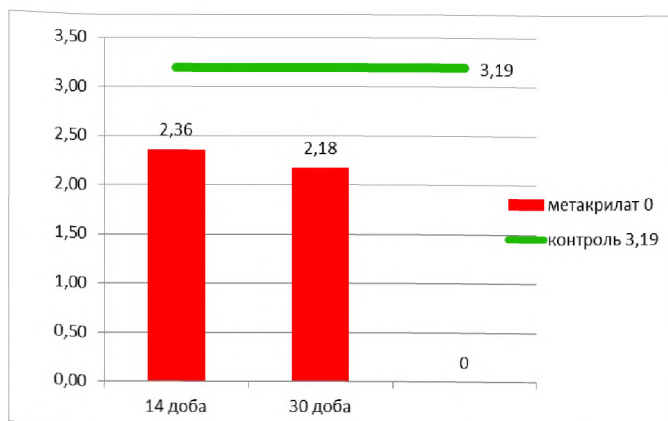
Діаметр просвіту зменшився на 7,63 %, порівняно з 14 добою експерименту, що також було достовірно меншим на 31,66 % за показники в контрольній групі тварин ($p < 0,05$). Середні значення висоти епітеліоцитів зменшились на 24,67 % порівняно з 14 добою експерименту, та на 11,06 % були достовірно менші за значення в контрольній групі ($p < 0,05$) (рис. 5.2).



а



б



в

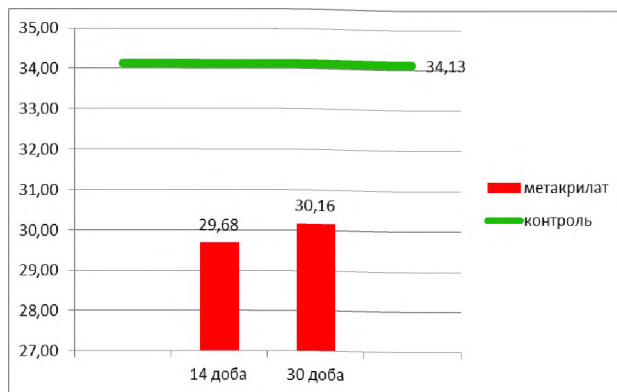
Рис. 5.2. Динаміка метричних змін Дз (а), Дп (б) та Дв (в) вставних проток піднижньощелепних залоз щурів.

На 14 добу дослідження зовнішній діаметр посмугованих проток становив на 13,01 % був меншим за значення в контрольній групі тварин ($p < 0,05$). Середні значення діаметру просвіту достовірно зменшились на 25,15 %.

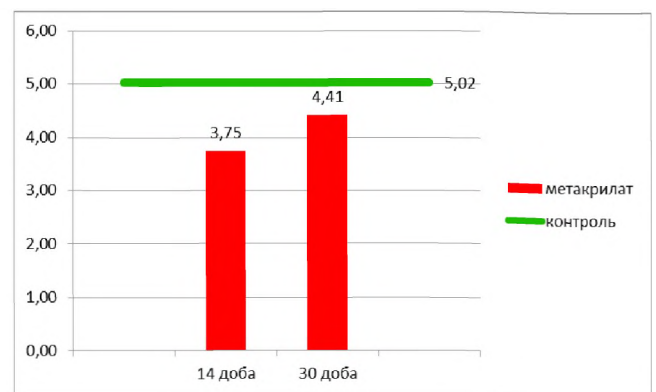
Висота епітеліоцитів також зменшилась на 3,04 %, порівняно з її значеннями в контрольній групі ($p < 0,05$) (рис. 5.3).

На 30 добу експерименту середні значення зовнішнього діаметру посмугованих проток піднижньощелепних слинних залоз достовірно не відрізнялись від показників попереднього терміну дослідження та достовірно були меншим за значення в контрольній групі на 11,60 % ($p < 0,05$).

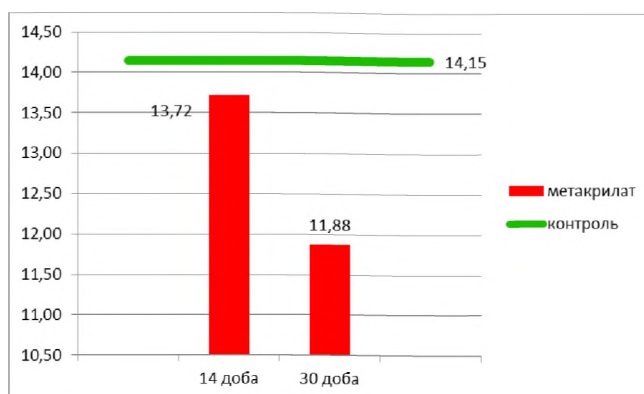
Діаметр просвіту збільшився на 17,6 % порівняно з 14 добою, але був достовірно меншим на 11,98 % за його значення в контрольній групі ($p < 0,05$). Середні значення висоти епітеліоцитів на 30 добу зменшились на 13,41 % порівняно з 14 добою, і на 16,04 % були достовірно меншими за показники контрольної групи ($p < 0,05$) (рис. 5.3).



а



б

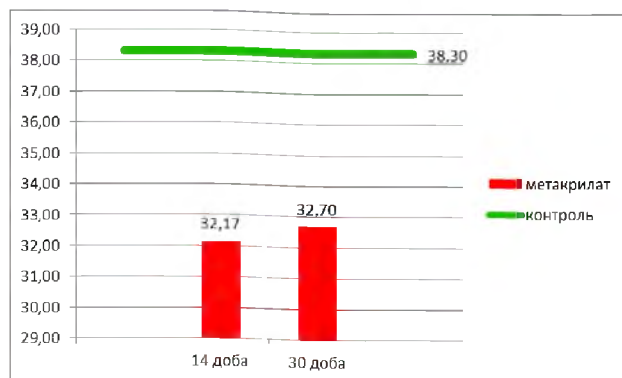


в

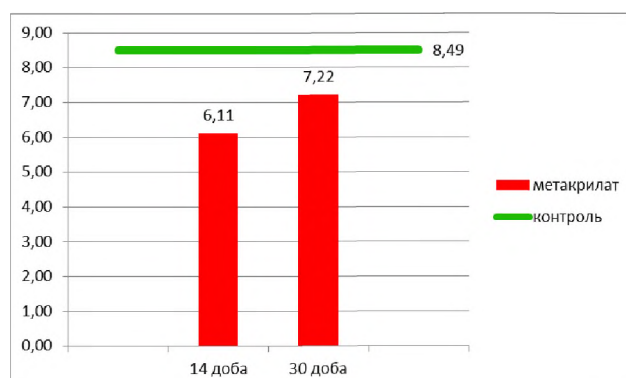
Рис. 5.3. Динаміка метричних змін Дз (а), Дп (б) та Ве (в) посмугованих проток піднижньощелепних залоз щурів.

Середні значення зовнішнього діаметру гранулярних проток піднижньощелепної залози щурів на 14 добу експерименту становили на 16,01 % достовірно були меншими за показники в контрольній групі ($p < 0,05$).

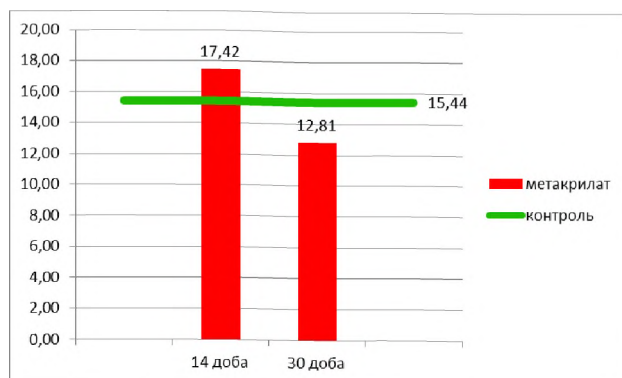
Діаметр просвіту достовірно зменшився на 28,03 %, ($p < 0,05$). Висота епітеліоцитів була достовірно більшою на 12,82 % за результати в контрольній групі тварин ($p < 0,05$) (рис. 5.4).



а



б



в

Рис. 5.4. Динаміка метричних змін Дз (а), Дп (б) та Ве (в) гранулярних проток піднижньощелепних залоз щурів.

На 30 добу дослідження середні значення зовнішнього діаметру гранулярних проток піднижньощелепної залози щурів на 1,65 % були меншим від показників на 14 добу, та достовірно на 14,62 % менше за їх значення в контрольній групі щурів ($p < 0,05$).

Діаметр просвіту збільшився порівняно з 14 добою на 18,17 %, але достовірно на 14,96 % був меншим від результатів в контрольній групі (див. рис. 5.4).

Висота епітеліоцитів гранулярних проток піднижньощелепних залоз на 30 добу на 22,46 % була достовірно меншою за значення попереднього терміну дослідження, і меншою на 17,03 % за результати контрольної групи тварин ($p < 0,05$) (див. рис. 5.4).

Таким чином, при дії 1 % розчину метилового ефіру метакрилової кислоти на піднижньощелепні слинні залози щурів в кінцевих відділах

простежується збільшення на 14 добу секреторної активності гландулоцитів, що підтверджується збільшенням середніх значень висоти епітеліоцитів на 25,04 %.

Означене явище є компенсаторною реакцією піднижньощелепних слинних залоз на дію метакрилату, що супроводжується збільшенням слиновиділення, яке надалі призводить до повного виснаження секреторного апарату серомукозних клітин кінцевих відділів та підтверджується зменшенням зовнішнього та внутрішнього діаметрів із зменшенням висоти епітеліоцитів кінцевих відділів піднижньощелепних слинних залоз на 24,40 %, внаслідок тривалої дії 1 % розчину метилового ефіру метакрилової кислоти на слизову оболонку ротової порожнини.

Проведене дослідження внутрішньочасточкових проток піднижньощелепних залоз щурів вказує на дію 1 % розчину метилового ефіру метакрилової кислоти на стан протокової системи, та проявляється збільшенням висоти епітеліоцитів із зменшенням діаметру просвітів на ранніх термінах експерименту, що є морфологічним проявом компенсаторного посилення слиновиділення у відповідь на токсичну дію метакрилату, та підтверджується станом ланок гемомікроциркуляторного русла.

На пізніх термінах спостереження встановлено зменшення висоти епітеліоцитів із послідуєчим зменшенням діаметрів проток, що говорить про виснаження протокового епітелію та зниження об'єму слини на 30-ту добу після дії 1 % розчину метилового ефіру метакрилової кислоти яке призводить до розвитку ксеростомії.

На 14 добу у відповідь на дію 1 % розчину метилового ефіру метакрилової кислоти середні значення зовнішнього діаметру артеріол зменшились на 13,04 %, порівняно з контрольною групою щурів. Істотно зменшився й діаметр просвіту артеріол на 20,77 %, порівняно зі значенням у контрольній групі ($p < 0,05$).

Достовірно збільшились значення середньої товщини судинної стінки і на 5,45 % були більшими, у порівнянні зі значеннями в контрольній групі тварин (рис. 5.5).

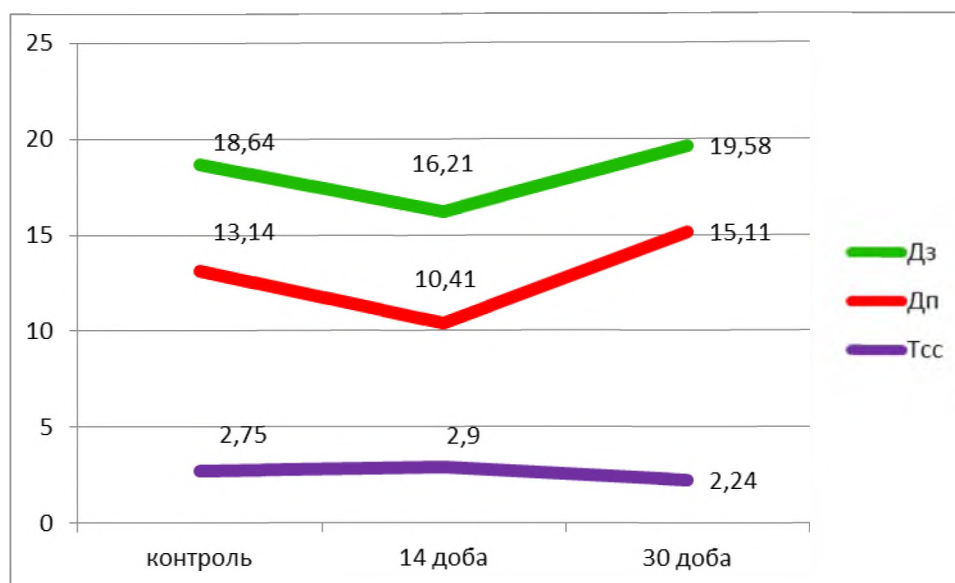


Рис. 5.5. Динаміка метричних змін параметрів артеріол часточок піднижньощелепних залоз щурів.

На 30 добу спостереження середні значення зовнішнього діаметру артеріол достовірно збільшились на 20,79 %, порівняно з 14 добою, та відрізнялись від показників контрольної групи на 5,04 % ($p < 0,05$). Внутрішній діаметр значуще збільшився, порівняно із 14 добою експерименту на 45,15 % і на 15 % був достовірно більшим, за значення в контрольній групі тварин.

На 30 добу зменшився середній показник товщини судинної стінки на 23,10 %, порівняно з 14 добою експерименту, що на 18,91 % було достовірно меншим за значення в контрольній групі тварин ($p < 0,05$) (див. рис. 5.5).

На 14 добу експерименту зовнішній діаметр капілярів збільшився на 9,29 % ($p < 0,05$). Діаметр просвіту також достовірно збільшився на 29,50 %, порівняно з контрольною групою ($p < 0,05$). Достовірно зменшилась товщина судинної стінки і на 33,67 % була меншою за показники в контрольній групі (рис. 5.6).

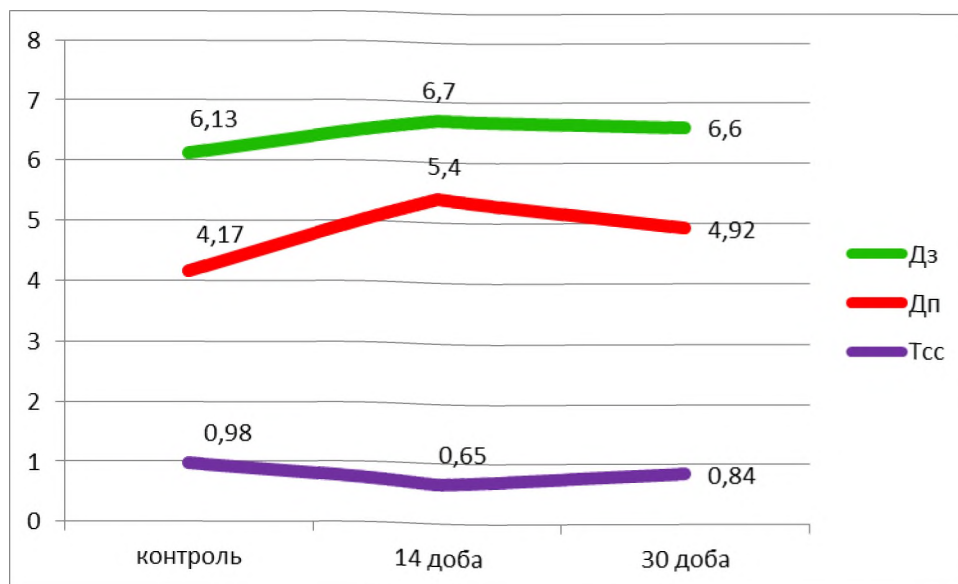


Рис. 5.6. Динаміка метричних змін параметрів капілярів часточок піднижньощелепних залоз щурів.

На 30 добу показник зовнішнього діаметру капілярів часточок піднижньощелепної залози щурів на 1,49 % ($p < 0,05$) був меншим за показники попереднього терміну спостереження, та на 7,67 % достовірно більшим за показники в контрольній групі ($p < 0,05$). Діаметр просвіту капілярів зменшився на 8,89 % ($p < 0,05$), порівняно з 14 добою експерименту, і, порівняно зі значеннями в контрольній групі тварин, було більшим на 17,99 %. Товщина судинної стінки на 30 добу була достовірно більшою за значення попереднього терміну експерименту на 29,33 % ($p < 0,05$) та меншою на 14,29 % за результати в контрольній групі ($p < 0,05$) (див. рис. 5.6).

На 14 добу після дії 1 % розчину метилового ефіру метакрилової кислоти середні значення зовнішнього діаметру венул достовірно збільшились від показників у контрольній групі на 25,50 %.

Діаметр просвіту збільшився на 36,30 %. Середні значення товщини судинної стінки на 13,22 % були достовірно меншими за показники в контрольній групі щурів (рис. 5.7). На 30 добу дослідження середні показники зовнішнього діаметру на 1,80 % були більшими від його значень на 14 добу, та на 27,76 % достовірно більшими від показників у контрольній групі тварин.

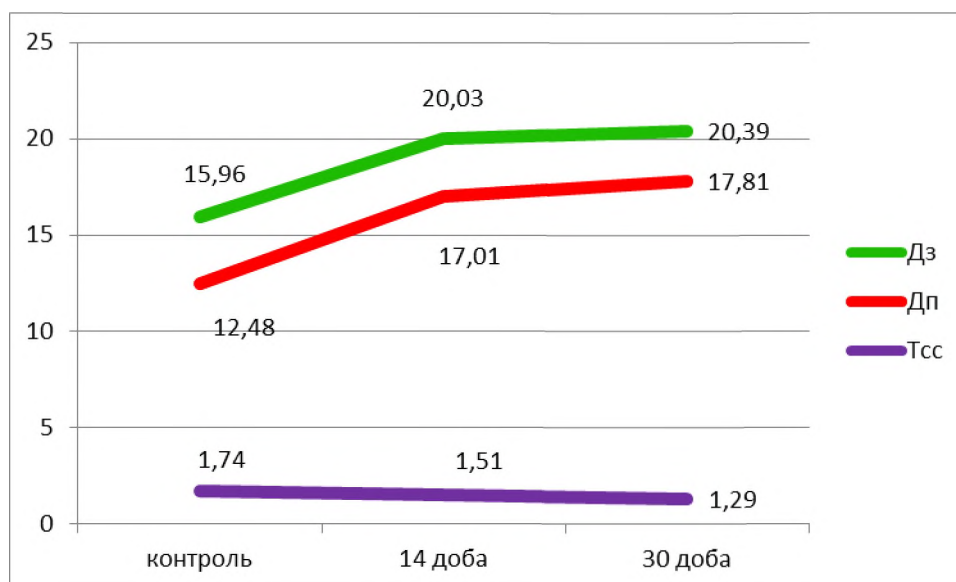


Рис. 5.7. Динаміка метричних змін параметрів венул часточок піднижньощелепних залоз щурів.

Діаметр просвіту венул часточок піднижньощелепних залоз щурів збільшився на 4,70 % від результатів попереднього терміну дослідження, що було достовірно більшим за показник контрольної групи тварин на 42,71 %. Товщина судинної стінки була меншою від значень на 14 добу спостереження на 14,57 %, та на 25,86 % меншою від її значень у контрольній групі (див. рис. 5.7).

Таким чином встановлено що, дія 1 % розчину метилового ефіру метакрилової кислоти впливає на резистивну ланку гемомікроциркуляторного русла часточок піднижньощелепної слинної залози. На початкових етапах спостереження стінка артеріол реагувала зменшенням діаметру просвіту судин на 20,77 %. На 30 добу спостерігалась дилатація, яка проявлялась достовірним збільшенням зовнішнього діаметру і просвіту та зменшенням товщини судинної стінки. Нормалізація показників до 30 доби не визначається.

Судини обмінної ланки часточок піднижньощелепної слинної залози щурів реагували стійкою дилатацією на дію 1 % розчину метилового ефіру метакрилової кислоти, що підтверджується збільшенням зовнішнього діаметру та діаметру просвіту на 29,50 % ($p > 0,05$), на 14 добу та на 17,99 % ($p > 0,05$) на

30 добу експерименту. Розширення просвіту судин також підтверджується зменшенням індекса Вогенворта на 31,44 % порівняно з контрольною групою. Відновлення показників до кінця експерименту не відбувається внаслідок постійної токсичної дії ефіру метакрилової кислоти.

Після дії 1 % розчину метилового ефіру метакрилової кислоти ємнісна ланка часточок піднижньощелепних залоз щурів реагувала збільшенням діаметрів зовнішнього на 27,76 % та внутрішнього на 42,71 % упродовж експерименту із достовірним на 25,86 % зменшенням товщини судинної стінки та підтверджується зменшенням індексу Вогенворта на 51,10 %. Дані зміни зумовлені реакцією на звуження резистивної ланки та, як наслідок, підвищенням гіпергідратації аморфної речовини оточуючого інтерстицію. Тенденції до відновлення показників не визначались.

При вивченні структури часточок піднижньощелепних слинних залоз щурів за умов стимуляції симпатичного та парасимпатичного відділів встановлено, що після дії адреналіну відмічається вірогідне збільшення зовнішнього діаметру на 12,65 %, збільшення висоти епітеліоцитів на 14,86 % із зменшенням діаметру просвіту кінцевих відділів часточок піднижньощелепних слинних залоз щурів, що є морфологічним свідченням підвищення секреторної активності серомукозних клітин з переважанням вмісту вуглеводів у складі секреторних гранул кінцевих відділів у відповідь на стимуляцію [37].

Морфометричне дослідження після введення ацетилхоліну визначило достовірне зменшення середніх значень зовнішнього діаметру на 6,07 %, із значним зменшенням діаметру просвіту на 58,89 % із збільшенням порівняно з контрольною групою висоти епітеліоцитів.

Таким чином виявлено, що стимуляція холінорецепторів виробить до виділення великої кількості слини з підвищенням функціональної активності всіх секреторних компонентів та проявлялось зменшенням абсолютних розмірів гранул у мукоцитах і їх тинкторіальних властивостей. Виявлені зміни відповідають змінам після дії ефіру метакрилової кислоти на 14 добу експерименту, коли простежується підвищення секреторної активності на дію

екзогенного чинника, але ж вони викликані компенсаторними механізмами на дію подразника, з підвищенням слиновиділення, на відміну від одноразової дії та відповіддю паренхіми на стимуляцію холіно- та адренорецепторів. Надалі дія ефіру метакрилової кислоти призводить до зниження секреторної активності, внаслідок виснаження клітин кінцевих відділів часточок піднижньощелепних залоз [37].

Цікавим є факт функціональної активності кінцевих відділів та їх структурних змін за умов стимуляції слинних залоз щурів платифіліном та прозеріном, яку раніше дослідили українські вчені [249]. Було встановлено, що після їхньої дії середній показник висоти епітеліоцитів не має достовірних змін при ($p < 0,05$) порівняно з контрольною групою, на відміну від дії метакрилату. Проте, середні значення діаметру просвіту при стимуляції платифіліном зменшились на 45,2 %, а після введення прозеріну достовірно не відрізнялись від значень в контрольній групі. Після дії 1 % розчину метилового ефіру метакрилової кислоти середні значення діаметру просвіту на 20,07 % були меншими від показників у контрольній групі. Встановлені зміни відбулися за рахунок обводнення інтерстицію після введення щурам платифіліну, внаслідок збудження холінорецепторів парасимпатичних постгангліонарних волокон та збільшення юктацелюлярного транспорту рідини, що є морфологічним свідченням підвищення функціональної активності серомукозних клітин кінцевих відділів у відповідь на стимуляцію протягом експерименту [10]. Встановлене збільшення секреторної активності епітеліоцитів на дію метакрилату має місце тільки в середині експерименту за рахунок посиленої роботи секреторного апарату клітин і, як наслідок, збільшення кількості секреторних гранул.

При дії етанолу на кінцеві відділи піднижньощелепних залоз щурів в середніх термінах експерименту відбувається зменшення діаметрів зовнішнього на 7,57 %, та внутрішнього на 14,61 %, середніх значень висоти епітеліоцитів на 6,11 % порівняно з контрольною групою із тенденцією до зменшення протягом експерименту, яке відбувається внаслідок пригнічення

секретоутворення, на відміну від впливу метакрилату, де середні значення показників висоти епітеліоцитів мали достовірне збільшення на 14-ту добу експерименту на 25,04 %, за рахунок компенсаторного посилення секреторного апарату. На кінець експерименту відбувається зменшення висоти епітеліоцитів на 24,40 % порівняно з контрольною групою, що говорить про виснаження секреторних клітин внаслідок постійної токсичної дії метакрилату, зменшення ж на 21,44 % висоти епітеліоцитів при дії етанолу порівняно з контрольною групою, на кінець експерименту виникає внаслідок дистрофічних змін та перебудови секреторного апарату на синтез вуглеводів [250, 251].

У раніше проведених дослідженнях при вивченні дії 1 % розчину метилового ефіру метакрилової кислоти на часточки малих слинних залоз піднебіння спостерігався спазм резистивної ланки на 14 добу спостереження та звуження просвіту судин на 33,8 %, на заміну якому визначається дилатація до 30 доби експерименту із збільшенням діаметру просвіту артеріол на 21,5 % порівняно з контрольною групою тварин [9], та дії хронічної інтоксикації етанолом, яка впливає на резистивну ланку гемомікроциркуляторного русла часточок піднижньощелепної слинної залози, що на ранніх термінах спостереження проявляється спазмом судин, та підтверджується збільшенням товщини судинної стінки на 41,8 %. На дев'яту добу спостерігається дилатація, яка проявляється достовірним збільшенням зовнішнього діаметру і діаметру просвіту, та зменшенням товщини судинної стінки. Нормалізація показників, як і в нашому дослідженні, до 30 доби також не визначалась [89]. Таким чином, нами встановлена однонаправлена реакція судин резистивної ланки гемомікроциркуляторного русла часточок піднижньощелепних залоз щурів із піднебінними слинними залозами, але відсоток реактивних змін артеріол часточок піднижньощелепних залоз був значно менший, що вочевидь пояснюється дистантною дією 1 % ефіру метакрилової кислоти, так як піднижньощелепна слинна залоза анатомічно розташована за межами ротової порожнини і ураження піднижньощелепних залоз відбувається опосередковано

з боку кров'яного русла, реактивні ж зміни збоку хронічної інтоксикації етанолом виявляють більший відсоток змін, так як етанол має більш агресивні властивості на судини мікроциркуляторного русла та високу швидкість дії.

У раніше проведених дослідках при вивченні дії 1 % розчину метилового ефіру метакрилової кислоти на судини мікроциркуляторного русла часточок піднебінних залоз на 14 добу спостерігалось розширення капілярів на 40,1 % ($p < 0,05$), до 30 доби середній показник діаметру просвіту достовірно зменшився на 8,3 % ($p < 0,05$), але на 31,8 % був більшим за значення контрольної групи [9]. При дії хронічної інтоксикації етанолом на часточки піднижньощелепної залози щурів з боку обмінної ланки спостерігається звуження капілярів що підтверджується достовірним зменшенням зовнішнього діаметру на 19,5 % ($p < 0,05$), та діаметру просвіту на 12,5 % ($p < 0,05$), із зменшенням товщини судинної стінки на 30,4 %. З дев'ятої доби спостерігається тенденція до відновлення метричних показників, але ж нормалізації показників до кінцевих термінів експерименту не визначається [251]. Таким чином спостерігаємо різнонаправлену реакцію судин обмінної ланки часточок піднижньощелепних залоз на різні екзогенні подразники: стійку дилатацію у відповідь на дію 1 % розчину метилового ефіру метакрилової кислоти, але ж зміни мають менш різкий характер на відміну від малих слинних залоз піднебіння, які мають безпосередній вплив подразника, так як розташовані в товщі слизової оболонки ротової порожнини, та різким спазмом капілярів при експериментальній моделі хронічної інтоксикації етанолом, який має більш швидко (але недовготривалу) та агресивнішу дію. При чому зміни з боку дії метилметакрилату проявляються розширенням судин протягом всього експерименту, а етанолу – з тенденцією до відновлення показників, що скоріше всього пояснюється властивостями етанолу, як метаболічної речовини, на відміну від метакрилату, який має більше токсичну дію.

Після дії 1 % розчину метилового ефіру метакрилової кислоти у раніше проведених дослідках встановлена однонаправлена реакція ємнісної ланки часточок малих та великих слинних залоз, які реагували збільшенням діаметру

просвіту на 71,4 % після дії на малі піднебінні слинні залози на 14 добу експерименту, та 84,1 % на 30 добу [9], та відповідно, 36,30 % на 14 добу, при дії на піднижньощелепну слинну залозу, і на 42,71 % на 30 добу експерименту. Отримані нами морфометричні дані дають змогу стверджувати, що дія метакрилату залежить від безпосередньої дії його на досліджуваний об'єкт, а саме, розташування піднижньощелепної залози за межами ротової порожнини. Спостерігалась однонаправлена реакція порівняно з іншими подразниками: при дії етанолу на часточки піднижньощелепної залози – збільшення діаметру просвіту на 32,8 % на п'яту добу експерименту та на 13,2 % на кінець експерименту, порівняно з контрольною групою, з тенденцією до відновлення, що говорить про більш швидку, але менше агресивну дію етанолу протягом експерименту, а зміни з боку метакрилату пов'язані з токсичними його властивостями [252, 253]. Вочевидь, досліджувані нами зміни зумовлені реакцією на звуження резистивної ланки мікроциркуляторного русла, яка реагувала зменшенням діаметру просвіту судин на 20,77 % на початку експерименту [254], що призводило до гіпоксії в оточуючій тканині із реакцією оточуючих мастоцитів, секреторні гранули яких змінювали проникність судинної стінки, що призводило до збільшення діаметрів судин емнісної ланки гемомікроциркуляторного русла часточок піднижньощелепних залоз щурів з явищами гідратації оточуючої інтерстиційної тканини, та підтверджувалось зменшенням товщини судинної стінки зі зменшенням індексу Вогенворта упродовж експерименту разом із обмінною ланкою, судини якої проявляли стійку дилатацію протягом спостереження на дію 1 % розчину метилового ефіру метакрилової кислоти, що підтверджується зниженням індексу Вогенворта на 31,44 %, порівняно з контрольною групою [255, 256].

Як відомо, процес утворення слини складається з двох процесів, які між собою взаємопов'язані, а саме, секреція органічних речовин та фільтрації рідини з оточуючого кровеносного русла, участь в якій приймають як кінцеві відділи, так і протокова система залоз. У роботах Єрошенко Г. А. наголошується, що роль внутрішньочасточкових проток полягає саме в

модифікації електролітного складу слини, яка утворилася в ацинусах і регуляції вмісту води [48].

Отже після дії 1 % розчину метилового ефіру метакрилової кислоти простежується майже однонаправлена реакція протокової системи піднижньощелепних залоз із малими слинними залозами залозистої зони піднебіння. На 14-ту добу дослідження вставні протоки малих слинних залоз піднебіння реагували збільшенням висоти епітеліоцитів на 26 %, із зменшенням діаметру просвіту на 32 %, та вірогідним зменшенням висоти епітеліоцитів до 30-ї доби на 19 % і на 40 % зменшенням діаметру просвіту [257]. Вставні протоки піднижньощелепної залози реагували зменшенням діаметру просвіту на 26,01 % із збільшенням висоти епітеліоцитів на 14 добу на 18,05 % порівняно з показниками в контрольній групі ($p < 0,05$). На 30 добу діаметр просвіту зменшився на 31,66 % порівняно з показниками в контрольній групі тварин ($p < 0,05$) із зменшенням висоти епітеліоцитів на 11,06 %. Дані зміни зумовлені на 14 добу гіпергідратацією перипротокової сполучної тканини внаслідок звуження резистивної ланки та розширення ємнісної ланки [254], що призвело до порушення відтоку крові та як наслідок виходу рідини в оточуючий інтерстицій, що проявляється компенсаторною реакцією епітеліоцитів та підтверджується збільшенням їх висоти, але як наслідок на 30 добу це призводить до виснаження клітин протокового епітелію із зменшенням діаметру просвіту, що пояснює утруднення виведення секрету з кінцевих відділів у протокову систему. Вочевидь спостерігаємо менший відсоток змін в піднижньощелепній слинній залозі, на відміну від малих слинних залоз залозистої зони твердого піднебіння, так як на них проявляється прямий вплив подразника безпосередньо в ротовій порожнині, на відміну від великих слинних залоз розташованих поза її межами.

Як відомо саме роль посмугованих проток полягає в модифікації секрету і насичення його рідиною [258]. У проведених раніше дослідах на слинних залозах при стимуляції їх прозерином та платифіліном простежувалось різке збільшення діаметру просвіту: при дії прозерину на 165,3 % та 197 % при дії

платифіліну з вірогідним збільшенням діаметру просвіту обмінної ланки на 120,9 % після дії прозерину та 147,4 % після дії платифіліну [259], що було протилежним дії ефіру метакрилової кислоти де його значення на 11,98 % були меншими за значення в контрольній групі щурів на 30-ту добу експерименту, та на 25,15 % менші на 14-ту добу дослідження, із збільшенням діаметру просвіту капілярів на 29,50 %. Отже, посмуговані протоки реагують на стимуляцію слинних залоз різними екзогенними чинниками, що підтверджується їх реакцією на дію платифіліну та прозерину, а саме на збільшення потоку стимульованої слини за рахунок води через посмуговані протоки з оточуючого інтрстицію внаслідок розширення обмінної ланки, при дії ж метакрилату реакція посмугованих проток була зумовлена порушенням насичення рідиною секреторних продуктів у системі проток з компенсаторною дією в середині експерименту [260].

До протокової внутрішньочасточкової системи у гризунів належать також гранулярні протоки, які містять оптично щільні гранули з секретом, переважно з реніном. При вивченні морфології гландулоцитів гранулярних проток після дії адреналіну та ацетилхоліну [37], після дії адреналіну вірогідно збільшувалась середня висота епітеліоцитів із зменшенням удвічі діаметру просвіту, що, вочевидь, є морфологічним підтвердженням посилення функціональної активності епітелію гранулярних проток; щодо дії ацетилхоліну морфологічних ознак секреції не виявляється, однак розширення міжклітинних щілин свідчить про посилення трансепітеліального переміщення рідини у просвіти проток.

Вплив 1 % ефіру метакрилової кислоти на ранніх стадіях експерименту призвів до збільшення висоти епітеліоцитів та зменшення діаметру просвіту гранулярних проток, що є компенсаторним підвищенням секреторної активності гландулоцитів на токсичну дію метакрилату, та зменшенням всіх показників на 30 добу дослідження що говорить про дегрануляцію та виснаження гландулоцитів гранулярних проток піднижньощелепних слинних залоз щурів.

ВИСНОВКИ

У дисертації наведене теоретичне узагальнення і нове вирішення наукового завдання, яке полягає у визначенні особливостей структурної перебудови піднижньощелепних залоз щурів після дії 1 % ефіру метакрилової кислоти, який викликає розвиток ксеростомії.

1. Піднижньощелепні залози щурів за загальними принципами структурної організації відповідають такій у людини і складаються з кінцевих відділів і системи розгалужених проток – вставних, посмугованих, гранулярних. Останні є тільки у гризунів і виявляються за допомогою забарвлення метиленовим та толуїдиновим синім на напівтонких зрізах. Гемомікроциркуляторне русло представлене артеріолами, капілярами і венулами. Середні значення просвітів артеріол у щурів контрольної групи складають $13,14 \pm 0,03$ мкм, капілярів – $4,17 \pm 0,02$ мкм, венул – $12,48 \pm 0,04$ мкм. Місцевий захисний бар'єр представлений поодинокими плазмоцитами у периацинарному інтерстиції, а також макрофагами, лімфоцитами у перипротоковій сполучній тканині у складі часточок.

2. Контакт слизової оболонки порожнини рота щурів з 1 % розчином метилового ефіру метакрилової кислоти викликає на 14 добу спостереження збільшення в епітеліоцитах кінцевих відділів кількості оптичносвітлих секреторних гранул. На 30 добу переважна більшість ядер щільно притиснуті до базальної плазмалеми, міжклітинні щілини розширені. У протоковій системі зміни мають стереотипний характер – посилення секретовиведення на 14 добу і здавлення проток гіпергідратованою аморфною речовиною. У посмугованих протоках на 14 добу локально розширились міжклітинні щілини, що свідчить про посилення юктацелюлярного транспорту рідини через їх стінку, гранули у гранулярних протоках проявляли поліморфізм і поліхроматофілію. На 30 добу експерименту базальна плазмалема протокових епітеліоцитів була відшарована від базальної мембрани вакуолеподібними оптичносвітлими структурами.

3. Доведено, що на 14 добу спостереження середні значення висоти епітеліоцитів кінцевих відділів збільшуються на 25,04 %, у протоковій системі – на 12,82-13,02 %, що є компенсаторною реакцією слинних залоз на дію метакрилату та супроводжується посиленням слиновиділення. На 30-у добу висота епітеліоцитів кінцевих відділів достовірно зменшується на 39,54 % порівняно з 14-ю добою; на 24,40 % є достовірно меншою за показники контрольної групи. Середні значення висоти епітеліоцитів вставних проток зменшились на 24,67 % порівняно з 14-ю добою експерименту та на 11,06 % є достовірно менші за значення в контрольній групі. Висота епітеліоцитів посмугованих проток до 30-ї доби була на 13,41 % меншою порівняно з 14-ю добою та на 16,04 % були достовірно меншими за показники контрольної групи. Висота епітеліоцитів гранулярних проток на 30-у добу експерименту на 22,46 % є достовірно меншою за значення попереднього терміну дослідження, і меншою на 17,03 % за результати контрольної групи тварин.

4. Нанесення 1 % розчину метилового ефіру метакрилової кислоти на 14 добу експерименту призводило до зменшення діаметру просвіту артеріол на 20,77 %. На 30 добу спостерігалась дилатація, яка проявлялась достовірним збільшенням діаметру просвіту, та зменшенням товщини судинної стінки. Нормалізація показників до 30 доби не визначалась.

Судини обмінної ланки часточок піднижньощелепної слинної залози щурів реагували стійкою дилатацією, що підтверджується збільшенням діаметру просвіту на 29,50 % на 14 добу та на 17,99 % на 30 добу експерименту. Відновлення показників до кінця експерименту не відбувається внаслідок тривалої токсичної дії ефіру метакрилової кислоти.

На дію 1 % розчину метилового ефіру метакрилової кислоти ємнісна ланка реагувала збільшенням діаметру просвіту і на 42,71 % протягом експерименту із достовірним на 25,86 % зменшенням товщини судинної стінки. Дані зміни зумовлені реакцією на звуження резистивної ланки та, як наслідок, підвищенням гіпергідратації аморфної речовини інтерстицію. Тенденція до відновлення показників не визначалась.

5. Під впливом 1 % ефіру метакрилової кислоти на 14 добу кількість мастоцитів збільшилась у периваскулярній і перипротоковій сполучній тканині, переважна їх більшість знаходилась на стадії накопичення секреторних гранул. На 30 добу спостерігались ознаки їх дегрануляції. Кількість плазмоцитів збільшилась на 14 добу спостереження у перипротоковому інтерстиції, вони утворювали групи по 6-8 клітин, до 30 доби збільшилась кількість плазмоцитів і периацинарному інтерстиції, де вони формували ланцюжки з 3-5 клітин, що є морфологічним свідченням їх міграції як компенсаторно-приспосувальної реакції.

ПРАКТИЧНІ РЕКОМЕНДАЦІЇ

1. Дані про особливості морфологічних змін піднижньощелепних залоз після дії мономера протезного базису можуть бути використані в якості наукового та методологічного підґрунтя для подальшої розробки методів своєчасної діагностики та комплексного лікування протезних сіалоаденітів та стоматитів у період адаптації до протезу пацієнтів на терапевтичному та ортопедичному прийомі.

2. Особливості структурної перебудови піднижньощелепних залоз щурів під дією мономера протезного базису доцільно використовувати в навчальному та науково-дослідному процесах кафедр морфологічного, стоматологічного ортопедичного та терапевтичного профілів для поглибленого розуміння механізмів розвитку патологічних змін під дією екзогенного чинника.

СПИСОК ВИКОРИСТАНИХ ДЖЕРЕЛ

1. Блищак НБ. Морфологічні особливості будови великих слинних залоз щура в нормі. Вісник проблем біології і медицини. 2015; 2: 4(121): 233-5.
2. Денисов АБ. Слюна и слюнные железы. Рос. акад. мед. наук. Изд 2-е перераб и доп. Москва: изд-во РАМН. 2009; 470с.
3. Єрошенко ГА, Гасюк НВ, Цуканов ДВ, Ємець ЛВ. Особливості реактивних змін у підщелепній слинній залозі, ініційованих введенням платифіліну та прозерину. Клінічна стоматологія. 2019; 1 (26): 52-9.
4. Müller F, Shimazaki Y, Kahabuka F, Schimmel M. Oral health for an ageing population: the importance of a natural dentition in older adults. *Int Dent J*. 2017; 67(2): 7-13.
5. Pedersen AML, Sørensen CE, Proctor GB, Carpenter GH, Ekström J. Salivary secretion in health and disease. *J Oral Rehabil*. 2018; 45(9): 730-46.
6. Харченко ОА, Балан ГМ, Харченко ТФ. Неблагоприятные эффекты полимерных материалов используемых в медицинской практике (современные аспекты). Сучасні проблеми токсикології. 2012; 1: 6-15.
7. Левицький ВС, Хром'як УВ. Розроблення швидкотверднучих високоадгезійних метилметакрилат – кополімерних композицій. Вісник Національного університету «Львівська політехніка». 2012; 726 : Хімія, технологія речовин та їх застосування. 427-33.
8. Гасюк ПА. Клінічні особливості протезування хворих на протезні стоматопатії. Вісник проблем біології і медицини. 2013; 2(2): 227-29.
9. Сенчакович ЮВ, Єрошенко ГА. Морфометрична характеристика ланок мікроциркуляторного русла піднебінних залоз щурів при експериментальній гіпосалівації. Вісник проблем біології і медицини. 2014; 3 (112): 275-78.
10. Yeroshenko GA, Senchakovich YuV, Yeroshenko AI. Methakrylate-induced changes in metric parameters of rat palatine glands. *European International Journal of Science and Technology*. 2015; 4(3): 132-35.

11. Tanasiewicz M, Hildebrandt T, Obersztyn I. Xerostomia of Various Etiologies: A Review of the Literature. *Adv Clin Exp Med*. 2016; 25(1):199-206.
12. Millsop JW, Wang EA, Fazel N. Etiology, evaluation, and management of xerostomia. *Clin Dermatol*. 2017;35(5):468-76.
13. Гнатюк МС, Гасюк ПА. Гістохімічна характеристика структури ацинарного відділу великих слинних залоз людини. *Медична хімія*. 2012; 14(1): 118-20.
14. Bernik NV, Oliinyk IYu, Tsyhykalo OV, Kashperuk-Karpiuk IS. Morphological and anthropometric peculiarities of the sublingual gland in the prenatal ontogenesis of human. *European Journal of Biomedical and Life Sciences, Premier Publishing s.r.o. Vienna*. 2018; 2: 17-23.
15. Yousem DM, Kraut MA, Chalian AA. Major salivary gland imaging. *Radiology*. 2000; 216(1):19-29.
16. Афанасьев ЮИ, Юрина НА, Алешин БВ. Гистология, эмбриология, цитология: учебник; Афанасьева ЮИ, Юрина НА, редактор. 6-е изд., перераб. и доп. М.: ГЭОТАР-Медиа. 2012; 798 с.
17. Пачес АИ, Таболиновская ТД. Опухоли слюнных желез. М.: Практическая медицина. 2009; 470 с.
18. Волошин МА, Ковешніков ВГ, Костиленко ЮП. Анатомія людини в 3-х т. Т. 2. Ковешніков ВГ, редактор. Луганськ: Віртуальна реальність; 2007. 259 с.
19. Луцик ОД. Гістологія людини. Вид. 4-те доопрац. і випр. Київ: Книга плюс; 2010. 584 с.
20. Гасюк НВ, Герасименко СБ. Зміни судинного русла та часточок слинних залоз за умов впливу базисних пластмас. Збірник матеріалів міжнародної науково-практичної конференції. Сучасні аспекти лікування карієсу та його ускладнень у дітей. Львів. 2014; 19 с.
21. Прилуцький ОК. Загальна анатомія органів порожнини рота. *Світ медицини та біології*. 2013; 4(41): 129-33.

22. Герасимова ЕЕ. Уровень оксида азота и антирадикальная активность в секретах больших слюнных желез (хронобиологический аспект). Электронный научно-образовательный вестник «Здоровье и образование в XXI веке». 2010; 12(3): 140-41.
23. Сенчакович ЮВ, Єрошенко ГА, Цуканов ДВ, Лисаченко ОД. Особливості цитотопографії мастоцитів у складі слинних залоз щурів. Вісник проблем біології і медицини. 2011; 3(2): 175-76.
24. Костиленко ЮП. Базисная функция слюнных желез. Полтава. 1999; 55 с.
25. Aure MH, Konieszny SF, Ovitt CE. Salivary gland homeostasis is maintained through acinar cell self-duplication. *Developmental Cell*. 2015; 33(2): 231-37.
26. Тимофеев АА. Секреторная функция слюнных желез у больных с острыми одонтогенными воспалительными заболеваниями челюстей. Современная стоматология. 2011; 4: 70-4.
27. Тарасенко ЛМ, Суханова ГА, Мищенко ВП, Непорада КС. Слюнные железы. Биохимия, физиология, клинические аспекты. Томск. 2002; 123 с.
28. Жуков ВІ, Горбач ТВ, Денисенко СА. Біохімія зуба і слини. Харків: ХНМУ; 2012. 46 с.
29. Комарова КВ, Раткина НН, Поленичкин ВК. Способ оценки секреторной функции слюнных желёз. Казанский медицинский журнал. 2013; № 2(94): 245–46.
30. Афанасьев ВВ, Абдусаламов МР. Атлас заболеваний и повреждений слюнных желёз. М.: ВУНМЦ Росздрава; 2008. 192 с.
31. Camargo ACK, Pupo D, Filho IB. Sialometria. *ACTA ORL. Tecnic. em Otorrinolaringol*. 2005; 23: 14-8.
32. Єрошенко ГА. Зміни тинкторіальних властивостей цитоплазми епітеліоцитів слинних залоз після введення адреналіну і ацетилхоліну. Світ медицини та біології. 2013; 1(36):122-5.

33. Пелипенко ЛБ, Єрошенко ГА, Білаш СМ. Зміни структури під'язикової залози щурів після введення адреналіну і ацетилхоліну. Світ медицини та біології. 2008; 4: 59–64.
34. Сенчакович ЮВ, Єрошенко ГА, Казакова КС. Реакція клітинних компонентів слизової оболонки твердого піднебіння щурів на введення адреналіну. Український стоматологічний альманах. 2012; 5: 69-71.
35. Єрошенко ГА. Електронно-мікроскопічна характеристика підщелепних залоз щурів, стимульованих адреналіном. Таврический медико-биологический вестник. 2006; 9(9): 56-8.
36. Єрошенко ГА, Лисаченко ОД, Пелипенко ЛБ. Реакція вставних проток слинних залоз на введення адреналіну та ацетилхоліну в експерименті. Клінічна анатомія та оперативна хірургія. 2007; 2: 68-71.
37. Єрошенко ГА, Шепітько ВІ, Костиленко ЮП. Структурна організація піднижньощелепної залози щурів після введення адреналіну і ацетилхоліну. Вісник наукових досліджень. 2008; 3: 58-60.
38. Гордієнко ЛП, Єрошенко ГА, Непорада КС. Особливості морфологічних змін у слинних залозах щурів за умов глутаматіндукованого ожиріння. Світ медицини та біології. 2015; 2 (49): 93-5.
39. Шепітько ІВ, Єрошенко ГА. Морфофункціональна характеристика піднижньощелепної слинної залози при експериментальному гострому асептичному сіаладеніті. Вісник проблем біології і медицини. 2012; 1: 238–41.
40. Ким ДХ, Ерадзе ПЕ. Клинический случай: диагностика и лечение слюнной кисты атипической локализации. XXXI итоговая конф. молодых учёных. Сб. трудов конф; М.: МГМСУ; 2009. 153-4.
41. Оправин АС, Ульяновская СА, Афоничева ЕН. Органометрические характеристики поднижнечелюстных слюнных желез человека в плодном периоде онтогенеза в Архангельской области. Международный журнал прикладных и фундаментальных исследований. 2014; 1: 255.
42. Табачнюк НВ, Олійник ПО. Зміна морфологічних та антропометричних характеристик піднижньощелепних слинних залоз плодів

людини. Вісник проблем біології і медицини. 2014; 4(113): 296-301.

43. Табачнюк НВ, Олійник ІЮ. Морфогенез піднижньощелепної слинної залози в зародків і передплідів людини. Актуал. пробл. сучасн. мед.: Вісн. Укр. мед. стомат. акад. 2014; 14(3): 258-61.

44. Бернік НВ. Морфологічна та антропометрична характеристика під'язикових слинних залоз у плодовому періоді пренатального онтогенезу людини. Клінічна анатомія та оперативна хірургія. 2014; 13(3): 48-53.

45. Єрошенко ГА. Аналіз значущості кореляційних зв'язків між морфометричними показниками під'язикових слинних залоз щурів після стимуляції. Вісник проблем біології і медицини. 2012; 2(3): 160-3.

46. Гнатюк МС, Посоленик ЛЯ. Структурно-функціональне дослідження особливостей вікової перебудови артерій піднижньощелепної залози. Медична хімія. 2013; 15(2): 48-51.

47. Чайковський ЮБ, Цуканов ДВ. Структурні особливості піднижньощелепних слинних залоз щурів після введення прозерину. Світ медицини та біології. 2012; 2: 172-5.

48. Єрошенко ГА, Шепітько ВІ, Чайковський ЮБ. Слинні залози. Гістофізіологія стимульованої секреції. УМСА. Полтава; 2014. 149 с.

49. Куваева ОВ, Васильева ЛС. Структура подчелюстной железы человека и ее половые особенности в первый период зрелого возраста. Успехи современного естествознания. 2009; 3: 43.

50. Кулаева ЛВ, Буров ВВ, Семина МН. К вопросу о возрастных изменениях слюнных желез человека. Бюллетень медицинских интернет-конференций. Электрон. ст. [Электронный ресурс]; 2013; 3(2) [цитировано 2017 дек. 20]; Доступно: <http://medconfer.com/node/1928>. Яз. рус.

51. Brandtzaeg P. Immunology of tonsils and adenoids: everything the ENT surgeon needs to know. International Journal of Pediatric Otorhinolaryngology. 2003; 67(1): 69-76.

52. Bahar MŠ, Jerin A, Hočevar-Boltežar I. Higher levels of total pepsin and bile acids in the saliva as a possible risk factor for early laryngeal cancer. Radiology

and oncology. 2015; 49(1): 59-64.

53. Franzmann E. Saliva as a diagnostic tool. MLO: medical laboratory observer. 2015; 47 (7): 24-5.

54. Pezelj-Ribaric S, Prpic J, Glazar I. Saliva as a diagnostic fluid. Sanamed. 2015; 10(3): 215-19.

55. Baker OJ, Ruhl S, Kramer JM, Edgerton M. Saliva-Microbe Interactions and Salivary Gland Dysfunction. *Advances in Dental Research*. 2014; 26(1): 7-14.

56. Цуканов ДВ. Структурне забезпечення слиноутворення в нормі. Актуал. пробл. сучасн. мед.: Вісн. Укр. мед. стомат. акад. 2014; 14(2): 200-4.

57. Busch LL, Sterin-Borda L, Borda E. β -Adrenoceptor alterations coupled with secretory response and experimental periodontitis in rat submandibular glands. *Arch.Oral Biol*. 2008; 53(6): 509-16.

58. Elishoov HA, Wolff A, Schnur Kravel L. Association between season and temperature and unstimulated parotid and submandibular/sublingual secretion rates. *Arch. Oral Biol*. 2008; 53(1): 75-8.

59. Masuda W, Jimi E. CD38/ADP-ribosyl cyclase in the rat sublingual gland: subcellular localization under resting and saliva-secreting conditions. *J Dent Res*. 2012; 91 (2): 197-202.

60. Miozza V, Sánchez G, Sterin-Borda L. Enhancement of carbachol-induced amylase secretion in parotid glands from rats with experimental periodontitis. *Biochim Biophys Acta*. 2011; 1812 (11):1515-21.

61. Qi W, Yang NY, Shan XF. Effect of parasympathectomy on the salivary secretion of submandibular gland in rats. *Zhonghua Kou Qiang Yi Xue Za Zhi*. 2011; 46 (9): 519-23.

62. Рунова НБ. Современные принципы диагностики и лечения заболеваний слюнных желез. *Современные технологии в медицине*. 2011; 3: 152-56.

63. Möller K, Kohles N, Eßer D. Surgery in Salivary Gland Diseases. *Laryngorhinootologie*. 2016; 95(10): 709-32.

64. Wu CB, Xi H, Zhou Q, Zhang LM. The diagnostic value of technetium 99m pertechnetate salivary gland scintigraphy in patients with certain salivary gland diseases. *J Oral Maxillofac Surg.* 2015; 73 (3): 443-50.
65. Delli K, Spijkervet FK, Vissink A. Salivary gland diseases: infections, sialolithiasis and mucoceles. *Monogr Oral Sci.* 2014;(24): 135-48.
66. Iro H, Zenk J. Salivary gland diseases in childhood. *Laryngorhinootologie.* 2014; 93(1): 103-25.
67. Finkensieper M, Volk GF, Guntinas-Lichius O. Inflammatory salivary gland diseases. *Laryngorhinootologie.* 2013; 92 (2): 119-36.
68. Zengel P, Schrözlmaier F, Kramer M. Management of salivary gland diseases with contrast-enhanced ultrasound. *Radiologe.* 2011; 51 (6): 490-96.
69. Balachander N, Jimson S, Masthan KMK, Manikkam S. Non-neoplastic Salivary Gland Diseases. *Biomedical & Pharmacology Journal.* 2013; 6(2): 385-88.
70. Афанасьев ВВ. Слюнные железы. Болезни и травмы: руководство для врачей. М. : ГЭОТАР. Медиа. 2012; 296 с.
71. Табачнюк НВ, Олійник ІЮ. Оцінка інформативності методів діагностики при дослідженні морфогенезу піднижньощелепної слинної залози. *Клінічна та експериментальна патологія.* 2010; № 3 (33): 148-52.
72. Al-Mousa H, Al-Shammari Z, Al-Ghoniaim A. Allogeneic stem cell transplantation using myeloablative and reduced-intensity conditioning in patients with major histocompatibility complex class II deficiency. *Biol. Blood Marrow Transplant.* 2010; 16 (6): 818-23.
73. Wells LK, Gaete M, Matalova E. Dynamic relationship of the epithelium and mesenchyme during salivary gland initiation: the role of Fgf10. *Biol. Open.* 2013; 2(10): 981-89.
74. Мохаммад ММ, Гунько ВІ. Современный взгляд на заболевание слюнных желез. *Здоровье и образование в XXI веке. Сб. науч. тезисов и статей.* 2009; 4(11): 322-24.

75. Muenscher A, Diegel T, Jaehne M. Benign and malignant salivary gland diseases in children A retrospective study of 549 cases from the Salivary Gland Registry, Hamburg. *Auris Nasus Larynx*. 2009; 36(3): 326-31.
76. Baldini C, Luciano N, Mosca M, Bombardieri S. Salivary Gland Ultrasonography in Sjögren's Syndrome: Clinical Usefulness and Future Perspectives. *The Israel Medical Association journal*. 2016; 18(3/4):193-96.
77. Orlandi E, Iacovelli NA, Bonora M. Salivary Gland. Photon beam and particle radiotherapy: Present and future. *Oral oncology*. 2016; 60: 146-56.
78. Begum A, Baten MA, Alam MM. Spectrum of Salivary Gland Lesions in a Tertiary Level Hospital. Begum A, Baten MA, Alam MM. *Mymensingh medical journal*. 2015; 24 (3): 516-20.
79. Delli K, Spijkervet FK, Vissink A. Salivary gland diseases: infections, sialolithiasis and mucoceles. *Monographs in oral science*. 2014; 24: 135-48.
80. Namboodiripad PC. A review: Immunological markers for malignant salivary gland tumors. *Journal of oral biology and craniofacial research*. 2014; 4 (2): 127-34.
81. Shashidara R, Prasad PR, Jaishankar JT. Follicular lymphoma of the submandibular salivary gland. *Journal of Oral and Maxillofacial Pathology*. 2014; 18(4): 163-66.
82. Mahay S, Adeghate E, Lindley M. Streptozotocin-induced type 1 diabetes mellitus alters the morphology, secretory function and acyl lipid contents in the isolated rat parotid salivary gland. *Molecular and Cellular Biochemistry*. 2004; 261(1): 175-81.
83. Mandel L. Salivary gland disorders. *The Medical clinics of North America*. 2014; 98 (6): 1407-49.
84. O'Connor R, Mitchell DA, Brennan PA. Focused review of investigation, management and outcomes of salivary gland disease in specialty-specific journals. *The British journal of oral & maxillofacial surgery*. 2014;52 (6): 483-90.

86. Witt RL, Pitman KT. Salivary gland disorders and diseases: Diagnosis and management. *Head & Neck*. 2013; 35(3): 467c.
87. Сенчакович ЮВ, Казакова КС, Єрошенко ГА. Сучасні погляди на причини дисфункції слинних залоз. *Світ медицини та біології*. 2013; 4 (41): 112-6.
88. Коваленко ОВ, Єрошенко ГА, Костенко ВО. Морфофункціональні зміни піднижньощелепної слинної залози щурів за умов хронічного травматичного сіаладеніту та введення L-селенометіоніну. *Світ медицини та біології*. 2012; 1: 125-29.
89. Сілкіна ЮВ, Волков КС, Шевченко КВ. Морфометрична характеристика резистивної ланки гемомікроциркуляторного русла слинних залоз щурів при хронічній інтоксикації етанолом. *Морфологія*. 2018; 12(1): 51-4.
90. Qi W, Yang NY, Shan XF. Effect of parasympathectomy on the salivary secretion of submandibular gland in rats. *Zhonghua Kou Qiang Yi Xue Za Zhi*. 2011; 46 (9): 519-23.
91. Шепітько ІВ, Цуканов ДВ, Єрошенко ГА. Зміни представництва лейкоцитів в слинних залозах при різних функціональних станах. *Вісник проблем біології і медицини*. 2011; 1(2): 294 с.
92. Lin AL, Johnson DA, Stephan KT, Yeh CK. Alteration in Salivary Function in Early HIV Infection. *Journal of Dental Research*. 2003; 82(9): 719-24.
93. Шатохин АИ. ВИЧ-связанные поражения слюнных желез: вопросы диагностики и лечения. *Стоматология*. 2010; 4: 21-4.
94. Тимофеев АА. Секреторная функция больших и малых слюнных желез при гальванизме и гальванозе. *Современная стоматология*. 2013; 3: 72-6.
95. Ахтемійчук ЮТ, Олійник ІО. Клініко-морфологічні аспекти дослідження великих слинних залоз. *Клін. анат. та операт. хірургія*. 2009; 3 (29): 76-80.

96. Gadodia A, Seith A, Sharma R. Magnetic resonance sialography using CISS and HASTE sequences in inflammatory salivary gland diseases: comparison with digital sialography. *Acta Radiol.* 2010; 51(2):156-63.
97. Wittekindt C, Burmeister HP, Guntinas-Lichius O. Diagnostic and therapy of salivary gland diseases: relevant aspects for the pathologist from the clinical perspective. *Pathologe.* 2009; 30(6):424-31.
98. Chiesa F. Salivary gland diseases a challenge for GPs and surgeons. *Acta Otorhinolaryngol Ital.* 2008;28(5):256.
99. Witt BL, Schmidt RL. Ultrasound-guided core needle biopsy of salivary gland lesions: a systematic review and meta-analysis. *The Laryngoscope.* 2014;124(3):695-700.
100. Mustafa GM, AlBaki MA, Naji SA. Comparing the Effects of Denture Base Materials on Hygiene of Mucosal Denture Bearing Area. *Tikrit Journal for Dental Sciences.* 2014; 3(1): 71-6.
101. Хром`як УВ, Когут ЮЯ, Левицький ВС. Гетерофазна полімеризація метилметакрилату у присутності полімерної матриці. *Хімія, технологія речовин та їх застосування.* 2009; 644: 305-9.
102. Хром`як УВ, Левицький ВС, Суберляк ОВ. Синтез і властивості клеєвих полімер-метилметакрилатних композицій. *Вісник Київського національного університету технологій та дизайну.* 2010; 4: 109-15.
103. Ogura Y, Terashima T, Sawamoto M. Terminal-Selective Transesterification of Chlorine-Capped Poly(Methyl Methacrylate)s: A Modular Approach to Telechelic and Pinpoint-Functionalized Polymers. *Am Chem Soc.* 2016; 138(15): 5012-5.
104. Linan LZ, Nascimento Lima NM, Filho RM. Pilot-scale synthesis and rheological assessment of poly(methyl methacrylate) polymers: perspectives for medical application. *Mater Sci Eng C Mater Biol Appl.* 2015; 51: 107-16.
105. Raj PA, Dentino AR. Denture polymers with antimicrobial properties: a review of the development and current status of anionic poly(methyl methacrylate) polymers. *Future Med Chem.* 2013; 5(14): 1635-45.

106. Сэнао Манабу, редактор. Полимеры медицинского назначения; пер. с япон. Овечкина МК, Митрофановой НФ. М.: Медицина; 1981. 248 с.
107. Гусев ДВ. Застосування азот- та азотсірковмісних сполук в анаеробних композиціях. Вопросы химии и хим. технологии. 2008; 4: 62-70.
108. Freitag R. Synthetic polymers for biotechnology and medicine. Austin, Tex: Eureka.com. 2003; 164 p.
109. Marchant RE, Kottke-Marchant K. Polymers in medicine and bioengineering. New York; London: Springer; 2008. 319 p.
110. Ruoci F. Advanced polymers in medicine. Cham: Springer; 2015: 511.
111. Павлов ББ. Баллонная кифопластика в хирургии поврежденных позвоночника. Травма. 2015; 16(2): 50-4.
112. Грехнева ЕВ, Мезенцева ИВ. Использование сополимеров метилметакрилата и метакриловой кислоты совместно с водорастворимыми полимерами для микрокапсулирования бав. Матер. Всерос. науч.-практич. конф. Актуальные проблемы химии, химической технологии и химического образования. 2015 дек. 22-24; Курск. 2015; 42-6.
113. Афонин А. Акриловые полимеры для многофункционального покрытия твердых лекформ. Фармакологические технологии и упаковка Лекарства по GMP. М.: Медицинский бизнес. 2009; 30-5.
114. Мустафин РИ, Рубцова ЕВ, Ситенков АЮ. Сравнительное физико-химическое и фармацевтическое исследование поликомплексных носителей на основе сополимеров EUDRAGIT® EPOI EUDRAGIT ® L100-55. Фундаментальные исследования. 2014; 12(6): 1231-6.
115. Степанова ЭФ, Ким МЕ, Мурзагулова КБ, Евсеева СБ. Микрокапсулы: перспективы использования в современной фармацевтической практике. Фундаментальные исследования. 2014; 3(4): 766-9.
116. Mundargi RC, Rangaswamy V, Aminabhavi TM. pH-Sensitive oral insulin delivery systems using Eudragit microspheres. Drug Development and Industrial Pharmacy. 2011; 37(8): 977-85.

117. Яхкинд МИ, Таранцева КР, Марынова МА. Возможности применения молекулярно импринтированных полимеров для выделения биосинтетических антибиотиков. Известия Академии наук. Серия химическая. [Интернет]. 2014, май. цитировано [27.10.2017] 2014; (5). Доступно: <http://www.penzgtu.ru/fileadmin/filemounts/btb/staff/publish/taranceva/004.pdf>.

118. Belkoff SM, Mathis JM, Erbe EM. Biomechanical evaluation of a new bone cement for use in vertebroplasty. Spine. 2000; 25(106): 1-4.

119. Король МД. Цементи для фіксації незнімних протезів. Вінниця: Нова книга. 2006; 96 с.

120. Нуриева АФ, Пузин ЮИ, Крайкин ВА. Изучение привитой сополимеризации бромированных полидифениленфталидов с этилметакрилатом методом УФ-спектроскопии. Интеграция науки и высшего образования в области биол., органической химии и биотехнологии. Матер. IX науч. интернет – конф. 2015 нояб. 24-25; Уфа. Уфа: Издательство УГНТУ. 2015; 55-6.

121. Сидоренко НВ, Ваниев МА, Гресь ИМ. Получение полимерных покрытий методом фотополимеризации. Метод. указания к лабораторной работе. Волгоград: ВолГТУ. 2011; 8 с.

122. Запороцкова ИВ, Дмитриенко СВ, Климова НН. Допированные углеродными нанотрубками полимеры – новые материалы в стоматологии. Вестник ВолГУ. 2012; 10(6): 68-74.

123. Доменюк ДА, Порфириадис ЛЭ, Зеленский ИВ. Оценка микроциркуляции в тканях протезного ложа при использовании съемной ортодонтической аппаратуры у детей и подростков. Кубанский научный медицинский вестник. 2012; 4: 129-33.

124. Розуменко ВА. Клиническая апробация усовершенствованного метода изготовления полного съемного пластиночного протеза при непереносимости акриловой пластмассы. Український стоматологічний альманах. 2011; 4: 42-5.

125. Нідзельський МЯ, Криничко ЛР. Структурні зміни в зубних протезах, виготовлених з акрилових пластмас, у різні строки користування ними та їх вплив на тканини порожнини рота. Современная стоматология. 2011; 5: 88-91.

126. Ляхова НО, Філатова ВЛ, Голованова ІА. Профілактика стоматологічних захворювань серед дитячого та дорослого населення України в практиці сімейного лікаря. Україна. Здоров'я нації. 2016; 1/2 (37/38): 132-6.

127. Лабунец ВА, Диева ТВ, Лабунец ОВ. Повозрастной характер распространенности дефектов зубных рядов и дефектов коронковой части зубов, требующих ортопедического лечения у лиц молодого возраста. Одеський медичний журнал. 2012; 4 (132): 47-50.

128. Косенко КН, Рейзвих ОС. Состояние стоматологической помощи в Украине. Экономика и менеджмент в стоматологии. 2012; 2(37): 57-61.

129. Пущенко АІ. Організація надання стоматологічної допомоги в умовах великого міста. Збірник наук. праць співробітників НМАПО ім. П. Л. Шупика. 2010;19(2); 818-23.

130. Соколова І, Герман СІ, Герман СА. Деякі питання розповсюдженості і структури дефектів зубних рядів у населення України. Український стоматологічний альманах. 2013; 6: 116-9.

131. Голубчиков МВ, Павленко ОВ, Кравчук НГ, Якименко ОМ, Савичук НО. Стоматологічна допомога в Україні: довідник. Центр мед. статистики МОЗ України та ін. Київ. 2012; 88 с.

132. Вахненко ОМ. Аналіз ресурсного забезпечення стоматологічної служби в Україні. Современная стоматология. 2011; 3: 172-6.

133. Корехов БН, Ряховский АН, Поюровская ИЯ, Сутугина ТФ. Физико-механические характеристики эластичных материалов для съёмных зубных протезов. Стоматология. 2009; 6: 55-9.

134. Кузнецов ВВ. Клініко-експериментальне обґрунтування застосування технології електромагнітної обробки акрилових пластмас при

виготовленні знімних пластинкових протезів : [автореф. диссертации]. Полтава, 2005. 19 с.

135. Рубаненко ВВ, Мартиненко ІМ. Способи послаблення шкідливого впливу компонентів пластмас акрилового ряду. Український стоматологічний альманах. 2006; 1: 68-71.

136. Каливрадживян ЭС, Чиркова НВ, Позов ДТ. Изучение биосовместимости акрилового полимера, модифицированного наночастицами кремния. Вестник новых медицинских технологий. 2011; 4(XVIII): 263-5.

137. Эйгин ЛЕ. Социально-гигиенические исследования условий труда, быта и здоровья медицинских работников стоматологического профиля: [автореф. диссертации]. М., 2000. 17 с.

138. Полякова СВ, Гордиенко СА. Риск возникновения профессиональных заболеваний в практике врача-стоматолога и возможные пути их профилактики. Стоматолог. 2011; 4: 38-9.

139. Мельникова СВ. Профессиональные вредности и стресс в работе врача-стоматолога. Вісник проблем біології і медицини. 2008; 1: 12-7.

140. Скрипников ПН, Скрипникова ТП, Мельникова СВ. Аспекты современной профессиональной деятельности врача-стоматолога: учеб. пособ. для последиплом. образования врачей-стоматологов. МЗУ, УМСА. Полтава: Інарт. 2009; 83 с.

141. Буря ЛВ. Небезпечні і шкідливі фактори виробничого середовища в стоматології та їх вплив на організм лікаря. Вісник проблем біології і медицини. 2013; 2(2): 11-5.

142. Демченко ТВ. Профессиональные нарушения зрения у врача-стоматолога. Синдром "сухого глаза". Причины, методы профилактики. Пародонтология. 2012; 3: 62-7.

143. Демченко ВГ, Мехедова ЕА, Семенюк ВМ, Тытарь ДВ. Заболеваемость с временной утратой трудоспособности врачей-стоматологов-ортопедов. Институт стоматологии. 2011; 3: 32-3.

144. Мельникова СВ, Запорожец ТН, Павленко АП. Влияние

профессиональной нагрузки на показатели сердечно-сосудистой системы у врачей-стоматологов. Вісник проблем біології і медицини. 2011; 4: 274-7.

145. Мельникова СВ. Сравнительный анализ показателей уровня глюкозы крови у врачей-стоматологов в разных условиях профессиональной деятельности. Вісник проблем біології і медицини. 2014; 2(3): 396-400.

146. Ожиганова ГВ. Профессиональные заболевания врачей-стоматологов: как им противостоят (улучшение физического и психологического состояния). Новое в стоматологии. 2014; 3: 99-100.

147. Остренко СЮ, Кондратьева ЕН. Система управления охраной труда в медицинской организации. Институт стоматологии. 2015; 2: 10-3.

148. Панчук ОЮ. Концептуальні підходи до формування системи управління ризиками у стоматологічній службі. Вісник стоматології. 2008;1: 4-5.

149. Ибрагимов ТИ, Егорова ТА, Вураки НК, Ларионов ВМ. Профилактические мероприятия профессионального заражения стоматологов-ортопедов. Российский стоматологический журнал. 2010; 2: 40-2.

150. Рустамов ЕА. Клиническое обоснование профессиональной гигиены при комплексном лечении пародонтита. Сучасна стоматологія. 2014; 4: 42-4.

151. Arheiam A, Ingafou M. Self-reported occupational health problems among Libyan dentists. The journal of contemporary dental practice. 2015; 16(1): 31-5.

152. Ruijter RAG, Stegenga B, Schaub RMH. Determinants of physical and mental health complaints in dentists: a systematic review. Community Dentistry and Oral Epidemiology. 2015; 43(1): 86-96.

153. Gurbuz MK, Çatli T, Cingi C. Occupational safety threats among dental personnel and related risk factors. The Journal of craniofacial surgery. 2013; 24 (6): 599-602.

154. Елисеев ЮЮ, Березин ИИ, Петренко НА, Сучков ВВ. Современное состояние условий труда врачей-стоматологов. Современная стоматология. 2014; 2(59): 43-9.

155. Лакшина АМ, Кича ДИ; редактор. Состояние здоровья и условия труда врачей-стоматологов. М.: РУДН. 2001; 41 с.
156. Элленхорн МДж. Медицинская токсикология. М.: Медицина. 2003; 2: 737-56.
157. Illum L, Davis SS, Muller RH, Mak E. The organ distribution and circulation time of intravenously injected colloidal carriers sterically stabilized with a block copolymer poloxamine 908. Life Sci. 1987; 40: 367 с.
158. Скрипников ПМ, Силенко БЮ, Силенко ГМ, Силенко ЮІ. Клініко-патогенетичне обґрунтування застосування нанопокриттів для профілактики протезних стоматитів (огляд літератури). Український стоматологічний альманах. 2014; 2: 95-100.
159. Шутурминский ВГ. Клиническая оценка применения съемных пластиночных протезов при непереносимости акриловых пластмасс, изготовленных из сополимера полипропилена. Одеський медичний журнал. 2015; 3: 50-4.
160. Каливрадзян ЭС, Чиркова НВ, Позов ДТ, Примачева НВ. Изучение токсико-гигиенических свойств акрилового полимера, модифицированного наночастицами кремния. Современ. ортопед. стоматология. 2011; 15: 18-9.
161. Ли Сиоян. Оценка ухода за акриловыми съемными протезами, изготовленными из различных пластмасс и в зависимости от характера принимаемой пищи. Укр. мед. альманах. 2013; 16:1(дод.): 120-1.
162. Шишова ЕВ, Жадько СИ, Миронова ИВ. Биохимическая оценка ортопедического лечения съемными пластиночными протезами, изготовленными с применением режима микроволновой полимеризации. Таврич. мед.-биол. вестн. 2009; 12(1): 104-6.
163. Неделко СВ. Патогенетическое обоснование улучшения адаптации к съемным пластиночным протезам из акриловых пластмасс. Загальна патологія та патологічна фізіологія. 2012; 7(4): 20-4.
164. Кузнецов ВВ. Застосування електромагнітного поля при виготовленні знімних протезів з акрилових пластмас. Український

стоматологічний альманах. 2012; 5: 145.

165. Девдера ОІ. Аналіз гігієнічного стану зубних знімних пластиночних протезів виготовлених із акрилових пластмас при різних термінах та засобах користування ними. Укр. мед. альманах. 2011; 14(3): 61-2.

166. Fujisawa S, Atsumi T, Kadoma Y. Cytotoxicity of methyl methacrylate (ММА) and related compounds and their interaction with dipalmitoylphosphatidylcholine (DPPC) liposomes as a model for biomembranes. Oral Diseases. 2000; 6(4): 215-21.

167. Шутурмінський ВГ, Чулак ЮЛ. Проблема біологічних ризиків протезування знімними зубними протезами (огляд літератури). Современная стоматология. 2007; 2: 160-2.

168. Сысоев НП. Методы и средства профилактики патологических изменений тканей протезного ложа при пользовании съёмными протезами : [автореф. диссертации]. Київ, 1991. 46 с.

169. Царев ВН, Абакаров СИ, Умарова СЭ. Динамика колонизации микробной флорой полости рта различных материалов, используемых в зубном протезировании. Стоматология. 2000; 1: 55-7.

170. Згонщик ОС. Клініко-технологічні особливості виготовлення повних знімних протезів з використанням еластичних пластмас : [автореф. диссертации]. Полтава, 2004. 15 с.

171. Кузь ГМ, Дворник ВМ, Кузь ВС. Вплив знімних протезів на тканини протезного ложа. Інноваційні технології - в стоматологічну практику. Матеріали III (X) з'їзду Асоціації стоматологів України. МОЗУ, Асоціація стоматологів України. Полтава: Дивосвіт. 2008; 398-99.

172. Costa YM, Porporatti AL, Hilgenberg-Sydney PB, Bonjardim LR, Conti PC. Deep pain sensitivity is correlated with oral-health-related quality of life but not with prosthetic factors in complete denture wearers. J Appl Oral Sci. 2015; 23(6): 555-61.

173. Tada S, Allen PF, Ikebe K. Impact of periodontal maintenance on tooth survival in patients with removable partial dentures. *J Clin Periodontol.* 2015; 42 (1): 46-53.
174. Miranda BB, Dos Santos MB, Marchini L. Patients' perceptions of benefits and risks of complete denture therapy. *J Prosthodont.* 2014; 23 (7): 515-20.
175. Дорошенко ОМ. Цитотоксична дія метилового ефіру метакрилової кислоти зі зшивагентом. *Фармакологія та лікарська токсикологія.* 2009; 1(8): 13-4.
176. Басиева ЭВ, Рамонова ОЭ, Калагова ФВ. Влияние способа полимеризации на активность и сроки миграции метилметакрилата из базисных акриловых пластмасс. *Здоровье и образование в XXI веке.* 2016; 18(1): 56-8.
177. Lee CJ, Bok SB, Bae JY. Comparative adaptation accuracy of acrylic denture bases evaluated by two different methods. *Dent. Mater. J.* 2010; 29: 411-7.
178. Tuna EB, Aktoren O, Oshida Y. Elution of residual monomers from dental composite materials. *Eur. J. Paediatr. Dent.* 2010; 11(3): 110-4.
179. Gendreau L, Loewy G. Epidemiology and etiology of denture stomatitis. *J. Prosthodont.* 2011; 2: 67-72.
180. Нідзельський МЯ, Криничко ЛР. Структурні зміни в зубних протезах, виготовлених з акрилових пластмас, у різні строки користування ними та їх вплив на тканини порожнини рота. *Современная стоматология.* 2011; 5: 88-91.
181. Романова ЮГ, Новицкая ИК, Вит ВВ. Действие метилметакрилата на слизистую оболочку полости рта (морфологическое исследование). *Експериментальна і клінічна медицина.* 2012; 4: 50-3.
182. Bauer A, Wollina U. Denture-induced local and systemic reactions to acrylate. *Allergy.* 2008; 63: 722-3.
183. Жолудев СЕ, Жмакин И. Лечение и профилактика протезных стоматитов у лиц старше 55 лет, пользующихся съёмными пластиночными протезами. *Стоматолог.* 2004; 9: 21-4.

184. Титов ПЛ, Мойсейчик ПН, Богдан ГП. Аллергические реакции и непереносимость материалов, используемых в клинике ортопедической стоматологии. *Совр. стоматология*. 2010; 1: 48-52.
185. Mohammed QR. Evaluation of some of the clinical variables affecting patient's satisfaction with removable partial dentures. *D.J. Smile*. 2009; 4(3): 8-11.
186. Gantait S, Bhattacharyya J, Das S. Comparative assessment of the effectiveness of different cleaning methods on the growth of *Candida albicans* over acrylic surface. *Contemp Clin Dent*. 2016; 7(3): 336-42.
187. Cierech M, Kolenda A, Grudniak AM. Significance of polymethylmethacrylate (PMMA) modification by zinc oxide nanoparticles for fungal biofilm formation. *Int J Pharm*. 2016; 510(1): 323-35.
188. Оксужян АВ, Бекеев СН, Разиев РА, Михайлова МГ. Анализ токсических свойств состава некоторых стоматологических материалов. *Научные труды sworld*. 2012; 30(1): 59-60.
189. Неспрядько ВП, Кирилюк ВВ. Вплив часткової втрати зубів та незнімних зубних протезів на органи і тканини порожнини рота. *Вісник проблем біології і медицини*. 2015; 1: 13-8.
190. Яценко АМ, Коптев ММ, Єрошенко ГА, Шевченко КВ. Особливості цитотопографії плазмоцитів у великих слинних залозах щурів у нормі та при різних функціональних станах. *Світ медицини та біології*. 2017; 4(62): 179-83.
191. Новицкая ИК, Витт ВВ. Патоморфологические изменения поднижнечелюстных слюнных желез крыс в условиях экспериментальной гипосаливации. *Вісник стоматології*. 2012; 4: 5-8.
192. Романова ЮГ, Ульянов ВА, Бреус ВЕ. Оценка состояния слизистой оболочки полости рта крыс под воздействием мономера метилметакрилата и стоматологического геля «Профиал». *Одесский медицинский журнал*. 2014; 3(143): 34-40.

193. Aydogan AE, Durkan R. Influence of acrylamide monomer addition to the acrylic denture-base resins on mechanical and physical properties. *Int J Oral Sci.* 2013; 5(4): 229-35.

194. Матвієнко АВ, Дорошенко ОМ. Патоморфологічні дослідження впливу гелів «Комфорт» і «Пантестин-Дарниця» на експериментальні виразки слизової оболонки порожнини рота щурів, викликані хімічним агентом. *Современная стоматология.* 2011; 4: 140-3.

195. Павленко ОВ, Звягінцева ТМ, Дорошенко ОМ, Халін ІВ. Вплив пантестину на рівень прозапальних цитокінів в осередку ураження при запально-деструктивних процесах слизової оболонки порожнини рота щурів. *Современная стоматология.* 2009; 2: 145-8.

196. Дорошенко ОМ. Оцінка клінічної ефективності застосування лікувально-профілактичних заходів під час адаптації до знімних зубних протезів, виготовлених із різних конструкційних матеріалів. *Збірник наукових праць співробітників НМАПО ім. П. Л. Шупика.* 2013; 22(2): 444-9.

197. Дорошенко ОМ. Вплив комплексу лікувально-профілактичних заходів на прискорення процесів адаптації до знімних протезів. *Збірник наукових праць співробітників НМАПО ім. П.Л.Шупика.* 2008; 17(2): 310-5.

198. Девдера ОІ. Аналітичний огляд факторів та профілактичних заходів запально-реактивних змін тканин протезного ложа при користуванні зубними пластинчатими протезами. *Український стоматологічний альманах.* 2008; 5: 20-3.

199. Павленко АВ, Сиренко АФ. Некоторые аспекты стоматологической реабилитации пациентов с частичной и полной адентией. Применение дентальных адгезивов для улучшения фиксации съёмных зубных протезов. *Дентальные технологии.* 2009; 4: 26-9.

200. Дорошенко ОМ, Киричок ЛМ. Вивчення впливу гелю «Комфорт» на резистентність капілярів ротової порожнини щурів в умовах дії токсиканту. *Інтегративна Антропологія.* 2010; 2(16): 52-4.

201. Дорошенко ОМ, винахідник; Дорошенко ОМ, патентовласник; Спосіб лікування травматичних та запально-деструктивних уражень слизової оболонки порожнини рота в період адаптації до знімних протезів. Патент України № 46369. 2009 грудень 25.

202. Ткаченко ЕК, Косенко КН, Носийчук СВ. Влияние полифенолов растительного происхождения на ткани ротовой полости крыс в условиях действия токсиканта. Вісник стоматології. 2009; 4: 60-4.

203. Шуклин ВА, Павленко АВ. Физико-химический метод контроля полиметилметакриловых зубопротезных пластмасс. Дентальные технологии. 2008; 2(37): 42-3.

204. Дорошенко ОМ. Вплив метилового ефіру метакрилової кислоти на резистентність капілярів слизової оболонки порожнини рота щурів. Фармакологія та лікарська токсикологія. 2013; 3(34): 98-9.

205. Садыков МИ, Нестеров АМ. Модернизированный базисный материал для изготовления съёмных зубных протезов. Український стоматологічний альманах. 2012;1: 75-7.

206. Садыков МИ, Мальчиков ГД, Фесик ЕВ, Нестеров АМ, винахідники; Садыков МИ, Мальчиков ГД, Фесик ЕВ, Нестеров АМ, патентовласники. Пластмассовый съёмный зубной протез. Патент Росії № 103467. 2011 квітень 20.

207. Чижов ЮВ, Маскадынов ЛЕ, Маскадынов ЕН. Контроль содержания свободных акриловых мономеров в отечественных базисных пластмассах съёмных зубных протезов (экспериментальное исследование). Сибирское медицинское обозрение. 2015; 6 (96): 69-73.

208. Первов ЮЮ. Влияние съёмных акриловых зубных протезов на иммунный гомеостаз слизистой оболочки полости рта в зависимости от применяемых материалов и конструкций. Казанский медицинский журнал. 2012; 93(3): 227-30.

209. Трезубов ВВ, Косенко ГА. Качественная характеристика съёмных пластиночных зубных протезов с термопластическими базисами. Институт стоматологии. 2011; 21: 58-9.

210. Языкова ЕА, Туникова ЛН. Оценка качества съёмных пластиночных протезов. Медицина в Кузбассе. 2011; 3: 57-60.

211. Воронов ИА. Обоснование оптимальной толщины покрытия «панцирь» из карбида кремния при изучении его барьерной функции. Российский стоматологический журнал. 2015; 3: 9-12.

212. Розуменко ВА. Клиническая апробация усовершенствованного метода изготовления полного съёмного пластиночного протеза при непереносимости акриловой пласмассы Укр. стомат. альманах. 2011; (4): 42-5.

213. Єрошенко ГА, Крамаренко ДР, Семенова АК, Тимошенко ЮВ, Герасименко СБ. Використання метилового ефіру метакрилової кислоти в сучасній стоматології. Світ медицини та біології. 2017; 2 (60): 179-83.

214. Шевченко КВ, Єрошенко ГА, Крамаренко ДР, Проніна ОМ, Кудінов МВ. Сучасні уявлення про структурно-функціональну організацію слинних залоз. Вісник проблем біології та медицини. 2018; 3 (145): 50-8.

215. Єрошенко ГА, Шевченко КВ, Крамаренко ДР, Білаш СМ, Проніна ОМ, Ячмінь АІ. Структурно-функціональні особливості слинних залоз змішаної секретії. Вісник проблем біології та медицини. 2019; 1(149): 258-61.

216. Єрошенко ГА, Шевченко КВ, Крамаренко ДР, Вільхова ОВ, Ячмінь АІ. Дисфункція слинних залоз – актуальна медико-соціальна проблема. Вісник проблем біології та медицини. 2019; 2 (150): 22-6.

217. Єрошенко ГА, Шевченко КВ, Крамаренко ДР, Ячмінь АІ, Тимошенко ЮВ, Лисаченко ОД. Вплив ефіра метакрилової кислоти на морфофункціональний стан органів порожнини рота. Вісник проблем біології та медицини. 2019; 4 (153): 23-6.

218. Апихтіна ОЛ. Правові аспекти при роботі з експериментальними тваринами. Сьогодні і біоетика. К.: ВД Авіцена; 2011; ISBN 978-966-2144-26-0: 244-50.

219. Мішалов ВД, Чайковський ЮБ, Твердохліб ІВ. Про правові законодавчі та етичні норми і вимоги при виконанні наукових та морфологічних досліджень. *Морфологія*. 2007;1(2):1-5.
220. Корнацький ВМ, Талаєва ТВ. Основи діяльності етичних комісій. Київ. 2007; 92 с.
221. Пустовит СВ. Глобальная биоэтика: становление теории и практики (философский анализ). К.: Арктур. 2009; 324 с.
222. Денисова СД. Этические вопросы использования животных в учебной работе и научных исследованиях. Минск. 1998; 140 с.
223. Rendtorff JD. Basic ethical principles in European bioethics and biolaw: autonomy, dignity, integrity and vulnerability-towards a foundation of bioethics and biolaw. *Med Health Care Philos*. 2002; 5(3): 235-44.
224. Запорожан ВМ, Аряєв МЛ. Біоетика: Підруч. для студ. вищ. мед. навч. закл. IV рівня акредитації. К.: Здоров'я.2005; 288 с.
225. Поттер ВР. Биоэтика - мост в будущее. Киев.: Карпенко. 2002; 206 с.
226. Яскевич ЯС. Биоэтика междисциплинарные стратегии и приоритеты. Учебно-методическое пособие. Минск. БГЭУ. 2007; 226 с.
227. Beauchamp TL, Childress JF. Principles of biomedical ethics. Oxford: Oxford university press. 1994; 546 p.
228. Резніков ОГ, Соловйов АІ, Добреля НВ, Стефанов ОВ. Біоетична експертиза доклінічних та інших наукових досліджень, що виконуються на тваринах (методичні рекомендації). *Вісник фармакології та фармації*. 2007; 7: 47-61.
229. Резніков ОГ. Загальні етичні принципи експериментів на тваринах. Перший національний конгрес з біоетики. *Ендокринологія*. 2003; 8(1): 142-5.
230. Нормативний документ Міністерства освіти, науки, молоді та спорту України. Наказ від 01.03.2012 № 249. Порядок проведення науковими установами дослідів, експериментів на тваринах. *Офіційний вісник України*. Офіц. вид. 2012;24. с. 82.

231. Бабій РІ. Корекція функціональної активності слинних залоз при зубному протезуванні хворих з гіпосалівацією [дисертація]. Одеса; 2008. 143 с.
232. Яковлева ВН. Способ количественного определения секрета мелких слюнных желез. *Здравоохранение Белоруссии*. 1980; (12): 57.
233. Багрій ММ, Діброва ВА, Попадинець ОГ, Грищук МІ. Методики гістологічних досліджень монографія; за ред. Багрія ММ, Діброви А. Вінниця: Нова книга. 2016; 328 с.
234. Millonig G. Further observations on a phosphates buffer for osmium solutions in fixations. *V. Internat. Congr. EM. New York*: 1962; 1-8.
235. Карупу ВЯ. *Электронная микроскопия*. Київ: Вища школа. 1984; 207 с.
236. Казакова КС, Старченко І, Єрошенко ГА. Спосіб забарвлення напівтонких зрізів. Свідectво про раціоналізаторську пропозицію видане Українською медичною стоматологічною академією № 1880. 1999, Вер 15.
237. Єрошенко ГА, Якушко ОС, Шепітько ВІ, Єрьоміна НФ. Поліхромний спосіб забарвлення гістологічних препаратів. *Світ медицини та біології*. 2013; 3(39): 61-4.
238. Лакин ГФ. *Биометрия*. М.: Медицина. 1990; 200 с.
239. Лапач СН, Чубенко АВ, Бабич ПН. *Статистические методы в медико-биологических исследованиях с использованием Excel*. Киев: Морион. 2000; 320 с.
240. Крамаренко ДР. Ремодельовання протокової системи піднижньощелепної залози щурів після впливу 1 % ефіру метакрилової кислоти. *Вісник проблем біології та медицини*. 2020; 1 (155): 307-12.
241. Єрошенко ГА, Федонюк ЛЯ, Шевченко КВ, Крамаренко ДР, Ячмінь АІ, Вільхова ОВ, Скотаренко ТА. Перебудова кінцевих відділів піднижньощелепних залоз щурів після дії 1 % метилового ефіру метакрилової кислоти. *Wiadomosci lekarskie*. 2020. 73 (7): 1318-22.
242. Тимошенко ЮВ, Єрошенко ГА, Крамаренко ДР. Реакція структурних компонентів слинних залоз щурів на введення адреналіну і метакрилату.

Матеріали науково-практичної конференції «Прикладні аспекти морфології», Вінниця. 2017, 21-22 вересня: 78-9.

243. Волков КС, Єрошенко ГА, Коптев ММ, Крамаренко ДР. Структурні особливості строми великих слинних залоз щурів у нормі. Світ медицини та біології. 2017; 4 (62): 108-11.

244. Єрошенко ГА, Шевченко КВ, Крамаренко ДР, Вільхова ОВ, Ячмінь АІ. Структурні зміни судин обмінної ланки гемомікроциркуляторного русла піднижньощелепної залози щурів після дії 1 % ефіру метакрилової кислоти. Світ медицини та біології. 2019; 2 (68): 179-83.

245. Крамаренко ДР, Єрошенко ГА, Небесна ЗМ, Лисаченко ОД, Борута НВ, Ваценко АВ. Структурна перебудова ємнісної ланки гемомікроциркуляторного русла після дії після дії 1 % ефіру метакрилової кислоти. Світ медицини та біології. 2019; 3 (69): 194-7.

246. Крамаренко ДР, Шевченко КВ, Ячмінь АІ. Реактивні зміни резистивної ланки гемомікроциркуляторного русла після дії 1 % ефіру метакрилової кислоти. Актуальні проблеми сучасної медицини. Вісник УМСА. 2019; 2 (66): 118-22.

247. Крамаренко ДР, Єрошенко ГА, Шевченко КВ, Ячмінь АІ, Вільхова ОВ. Реакція артеріол часточок піднижньощелепної залози щурів на дію метакрилату. Збірник тез доповідей VII конгресу наукового товариства анатомів, гістологів, ембріологів, топографоанатомів України. Одеса, 2-4 жовтня 2019: 254.

248. Крамаренко ДР. Вплив 1 % ефіру метакрилової кислоти на структуру ємнісної ланки часточки піднижньощелепної залози щурів. Матеріали Всеукраїнської науково-практичної конференції молодих учених «Медична наука в практику охорони здоров'я». Полтава, 22 листопада 2019: 49.

249. Єрошенко ГА, Шепітько ВІ, Цуканов ДВ, Гнідець ВА. Морфометрична характеристика слинних залоз щурів після введення прозерину і платифіліну. Світ медицини та біології. 2011; 3(30): 7-10.

250. Shevchenko KV, Garets VI, Fedonyuk LYa, Volkov KS, Nesteruk CO. Histophysiology of submandibular salivary glands end-pieces in rats with chronic ethanol intoxication. *Світ медицини та біології*. 2018; 4 (66): 231-4.

251. Shevchenko KV, Yeroshenko GA, Yakushko OS, Kazakova KS, Kramarenko DR. Morphometric description of the exchange segment of microvasculature of rats' salivary glands in normal conditions and chronic ethanol intoxication. *Wiadomości Lekarskie*. 2019; 72(3): 323-6.

252. Єрошенко ГА, Шевченко КВ, Якушко ОС. Морфометрична характеристика ємнісної ланки гемомікроциркуляторного русла слинних залоз щурів в нормі та при хронічній інтоксикації етанолом. *Світ медицини та біології*. 2018; 3(65): 149-52.

253. Казакова КС. Морфометрична характеристика ланок гемомікроциркуляторного русла слизової оболонки ясен щурів при хронічній інтоксикації етанолом. *Вісник проблем біології та медицини*. 2016; 2 (129): 131-3.

254. Проніна ОМ, Коптев ММ, Білаш СМ, Єрошенко ГА. Реакція гемомікроциркуляторного русла внутрішніх органів на вплив різних зовнішніх факторів за результатами морфологічних досліджень. *Світ медицини та біології*. 2018; 1 (63): 153-157.

255. Єрошенко ГА, Семенова АК, Небесна ЗМ. Гістофізіологія слизової оболонки спинки язика щурів після дії метакрилату. *Вісник проблем біології та медицини*. 2018; 2 (147): 277-281.

256. Semenova AK. Morphofunctional aspects of the methacrylate-induced remodeling of the rat dorsum linguae mucosa. *Вісник проблем біології та медицини*. 2018; 1(146): 226-8.

257. Стеченко ЛО, Івлева ЮВ, Сенчакович ЮВ. Реакція протокової системи піднебінних залоз щурів на введення метакрилату. *Світ медицини та біології*. 2015; 3(52): 127-30.

258. Єрошенко ГА, Лисаченко ОД, Шепітько ВІ. Ультрамiкроскопiчна характеристика посмугованих проток пiд'язикових залоз щурiв пiсля введення ацетилхолiну. Свiт медицини та бiологiї. 2007; 1: 14-17.

259. Єрошенко ГА, Шепітько ВІ, Цуканов ДВ. Морфометрична характеристика слинних залоз щурiв пiсля введення прозерину i платифiліну. Свiт медицини та бiологiї. 2011; 3: 7-10.

260. Шевченко КВ, Єрошенко ГА, Вiльхова ОВ, Крамаренко ДР, Якушко ОС, Ячмiнь АІ. Ремодельовання протокової системи пiднижньощелепних слинних залоз щурiв при хронiчнiй iнтотоксикацiї етанолом. Wiadomosci lekarskie. 2020; LXXIII (1): 128-133.

Додаток А**НАУКОВІ ПРАЦІ, В ЯКИХ ОПУБЛІКОВАНІ ОСНОВНІ НАУКОВІ РЕЗУЛЬТАТИ ДИСЕРТАЦІЇ**

1. Волков КС, Єрошенко ГА, Коптев ММ, Крамаренко ДР. Структурні особливості строми великих слинних залоз щурів у нормі. Світ медицини та біології. 2017; 4 (62): 108-11. *(Здобувачем проведене гістологічне дослідження, узагальнення результатів. Співавтор Єрошенко Г. А. надавала консультативну допомогу, Волков К.С. приймав участь в оформленні статті, Коптев М.М. оформив бібліографію)*
2. Єрошенко ГА, Шевченко КВ, Крамаренко ДР, Вільхова ОВ, Ячміль АІ. Структурні зміни судин обмінної ланки гемомікроциркуляторного русла піднижньощелепної залози щурів після дії 1 % ефіру метакрилової кислоти. Світ медицини та біології. 2019; 2 (68): 179-83. *((Здобувачем проведене гістологічне дослідження, узагальнення результатів. Співавтор Єрошенко Г. А. надавала консультативну допомогу, Вільхова О.В. приймала участь в оформленні статті, Ячміль А.І. приймала участь у заборі та ущільненні матеріалу, Шевченко К.В. оформив бібліографію).*
3. Крамаренко ДР, Єрошенко ГА, Небесна ЗМ, Лисаченко ОД, Борута НВ, Ваценко АВ. Структурна перебудова ємнісної ланки гемомікроциркуляторного русла після дії після дії 1 % ефіру метакрилової кислоти. Світ медицини та біології. 2019; 3 (69): 194-7. *(Здобувачем проведене гістологічне дослідження, узагальнення результатів. Співавтор Єрошенко Г. А. надавала консультативну допомогу, Небесна З.М. приймала участь в оформленні статті, Лисаченко О.Д. і Борута Н.В. приймали участь у заборі та ущільненні матеріалу, Ваценко А.В. оформила бібліографію).*
4. Крамаренко ДР, Шевченко КВ, Ячміль АІ. Реактивні зміни резистивної ланки гемомікроциркуляторного русла після дії 1 % ефіру метакрилової кислоти. Актуальні проблеми сучасної медицини. Вісник УМСА. 2019; 2 (66): 118-22. *(Здобувачем проведене гістологічне дослідження, узагальнення результатів.*

Співавтори Шевченко К.В. приймав участь в оформленні статті, Ячмінь А.І. оформила бібліографію).

5. Крамаренко ДР. Ремоделювання протокової системи піднижньощелепної залози шурів після впливу 1 % ефіру метакрилової кислоти. Вісник проблем біології та медицини. 2020; 1 (155): 307-12. *(Особистий внесок здобувача – ідея та експериментальне обґрунтування, проведення морфометричного аналізу, опис та аналіз гістологічних препаратів, аналіз результатів).*

6. Єрошенко ГА, Федонюк ЛЯ, Шевченко КВ, Крамаренко ДР, Ячмінь АІ, Вільхова ОВ, Скотаренко ТА. Перебудова кінцевих відділів піднижньощелепних залоз шурів після дії 1 % метилового ефіру метакрилової кислоти. Wiadomosci lekarskie. 2020. 73 (7): 1318-22. *(Здобувачем проведено гістологічне дослідження, узагальнення результатів. Співавтор Єрошенко Г. А. надавала консультативну допомогу, Федонюк Л.Я. проводила електронно-мікроскопічне дослідження, Шевченко К.В. і Вільхова О.В. приймали участь у заборі та ущільненні матеріалу, Скотаренко Т.А. опрацювала літературні джерела, Ячмінь А.І. оформила бібліографію).*

НАУКОВІ ПРАЦІ, ЯКІ ЗАСВІДЧУЮТЬ АПРОБАЦІЮ МАТЕРІАЛІВ ДИСЕРТАЦІЇ

7. Єрошенко ГА, Крамаренко ДР, Семенова АК, Тимошенко ЮВ, Герасименко СБ. Використання метилового ефіру метакрилової кислоти в сучасній стоматології. Світ медицини та біології. 2017; 2 (60): 179-83. *(Здобувачем проведено аналіз літературних джерел. Співавтори Єрошенко Г. А. надавала консультативну допомогу, Семенова А.К. приймав участь в оформленні статті, Тимошенко Ю. В. приймала участь у заборі та ущільненні матеріалу, Герасименко С. Б. оформив бібліографію).*

8. Шевченко КВ, Єрошенко ГА, Крамаренко ДР, Проніна ОМ, Кудінов МВ. Сучасні уявлення про структурно-функціональну організацію слинних залоз. Вісник проблем біології та медицини. 2018; 3 (145): 50-8. *(Здобувачем проведено аналіз літературних джерел. Співавтори Єрошенко Г. А. надавала*

консультативну допомогу, Проніна О.М. приймала участь в оформленні статті, Шевченко К.В. приймав участь у заборі та ущільненні матеріалу, Кудінов М.В. оформив бібліографію).

9. Єрошенко ГА, Шевченко КВ, Крамаренко ДР, Білаш СМ, Проніна ОМ, Ячмінь АІ. Структурно-функціональні особливості слинних залоз змішаної секреції. Вісник проблем біології та медицини. 2019; 1(149): 258-61. (Здобувачем проведено аналіз літературних джерел. Співавтори Єрошенко Г. А. надавала консультативну допомогу, Проніна О.М. приймала участь в оформленні статті, Шевченко К.В. і Ячмінь А.І., приймали участь у заборі та ущільненні матеріалу, Білаш С.М. оформив бібліографію).

10. Єрошенко ГА, Шевченко КВ, Крамаренко ДР, Вільхова ОВ, Ячмінь АІ. Дисфункція слинних залоз – актуальна медико-соціальна проблема. Вісник проблем біології та медицини. 2019; 2 (150): 22-6. (Здобувачем проведено аналіз літературних джерел. Співавтори Єрошенко Г. А. надавала консультативну допомогу, Вільхова О.В. приймала участь в оформленні статті, Шевченко К.В. приймав участь у заборі та ущільненні матеріалу, Ячмінь А.І. оформила бібліографію).

11. Єрошенко ГА, Шевченко КВ, Крамаренко ДР, Ячмінь АІ, Тимошенко ЮВ, Лисаченко ОД. Вплив ефіра метакрилової кислоти на морфофункціональний стан органів порожнини рота. Вісник проблем біології та медицини. 2019; 4 (153): 23-6. (Здобувачем проведено аналіз літературних джерел. Співавтори Єрошенко Г. А. надавала консультативну допомогу, Тимошенко Ю.В. приймала участь в оформленні статті, Шевченко К.В. і Ячмінь А.І., приймали участь у заборі та ущільненні матеріалу, Лисаченко О.Д. оформила бібліографію).

12. Тимошенко ЮВ, Єрошенко ГА, Крамаренко ДР. Реакція структурних компонентів слинних залоз щурів на введення адреналіну і метакрилату. Матеріали науково-практичної конференції «Прикладні аспекти морфології», Вінниця. 2017, 21-22 вересня: 78-9. (Здобувачем проведено виготовлення напівтонких зрізів, аналіз та узагальнення отриманих даних. Співавтори

Єрошенко Г. А. надавала консультативну допомогу; Крамаренко Д.Р. приймав участь у заборі та ущільненні матеріалу).

13. Крамаренко ДР, Єрошенко ГА, Шевченко КВ, Ячмінь АІ, Вільхова ОВ. Реакція артеріол часточок піднижньощелепної залози щурів на дію метакрилату. Збірник тез доповідей VII конгресу наукового товариства анатомів, гістологів, ембріологів, топографоанатомів України. Одеса, 2-4 жовтня 2019: 254. *(Здобувачем проведене гістологічне дослідження, узагальнення результатів. Співавтори Єрошенко Г. А. надавала консультативну допомогу, Шевченко К.В. і Ячмінь А.І. провели забір та ущільнення матеріалу, Вільхова О.В. приймала участь в оформленні статті).*

14. Крамаренко ДР. Вплив 1 % ефіру метакрилової кислоти на структуру ємнісної ланки часточки піднижньощелепної залози щурів. Матеріали Всеукраїнської науково-практичної конференції молодих учених «Медична наука в практику охорони здоров'я». Полтава, 22 листопада 2019: 49. *(Особистий внесок здобувача – ідея та експериментальне обґрунтування, проведення морфометричного аналізу, опис та аналіз гістологічних препаратів, аналіз результатів).*

Додаток А 1

На етапах виконання дисертаційної роботи її основні положення доповідались на:

Науково-практичній конференції «Прикладні аспекти морфології», Вінниця. 2017, 21-22 вересня. – стендова доповідь, публікація тез.

VII конгресу наукового товариства анатомів, гістологів, ембріологів, топографоанатомів України. Одеса, 2-4 жовтня 2019. – стендова доповідь, публікація тез.

Всеукраїнській науково-практичній конференції молодих учених «Медична наука в практику охорони здоров'я». Полтава, 22 листопада 2019. – усна доповідь, публікація тез.

Додаток Б

ЗАТВЕРДЖУЮ

Проректор з наукової роботи
Тернопільського національного
медичного університету
імені І. Я. Горбачевського МОЗ України
д. б. н., проф. Кліш І. М.
« _____ » _____ 2019 р.



АКТ ВПРОВАДЖЕННЯ

1. **Пропозиція для впровадження:** матеріали кандидатської дисертації «Морфофункціональна характеристика великих слинних залоз щурів в нормі та після дії метакрилату».
2. **Установа розробника, автор:** Українська медична стоматологічна академія м. Полтава, кафедра гістології, цитології та ембріології, здобувач Крамаренко Д.Р.
3. **Джерело інформації:**
Структурні зміни судин обмінної ланки гемомікроциркуляторного русла піднижньощелепної залози щурів після дії 1 % ефіру метакрилової кислоти.- Єрошенко Г.А., Крамаренко Д.Р., Соломчак Д.Б., Шевченко К.В., Вільхова О.В., Ячмінь А.І.//Світ медицини та біології.- 2019.- Вип.2(68).-С.179-183.
4. **Базова установа, яка проводить впровадження:** кафедра гістології та ембріології Тернопільського національного медичного університету імені І.Я. Горбачевського МОЗ України.
5. **Форма впровадження:** у навчальний процес при підготовці студентів до практичних занять, лекцій для студентів медичного та стоматологічного факультетів з теми „Органи порожнини рота” та наукову роботу кафедри.
6. **Термін впровадження:** вересень-жовтень 2019 року.
7. **Зауваження та пропозиції:** немає.
8. **Протокол засідання кафедри** № 7 від 27 серпня 2019 р.

Відповідальний за впровадження
Завідувач кафедри гістології та ембріології
Тернопільського національного
медичного університету
імені І. Я. Горбачевського МОЗ України
доктор біологічних наук, професор

З. М. Небесна


“Затверджую”
 проректор з наукової роботи
 Івано - Франківського національного
 медичного університету
 професор _____ І.П. Вакалюк
 “ _____ ” _____ 2019 р.

АКТ ВПРОВАДЖЕННЯ

1. **Пропозиція для впровадження:** матеріали кандидатської дисертації «Морфофункціональна характеристика великих слинних залоз щурів в нормі та після дії метакрилату».
2. **Установа-розробник:** кафедра гістології, цитології та ембріології, Українська медична стоматологічна академія м. Полтава, здобувач Крамаренко Д Р.
3. **Джерело інформації:** «Структурні зміни судин обмінної ланки гемомікроциркуляторного русла піднижньощелепної залози щурів після дії 1 % ефіру метакрилової кислоти».- Єрошенко Г.А., Крамаренко Д.Р., Соломчак Д.Б., Шевченко К.В., Вільхова О.В., Ячмінь А.І. //Світ медицини та біології.- 2019.-Вип.2(68).-С.179-183.
4. **Базова установа, яка проводить впровадження:** Івано – Франківський національний медичний університет, кафедра гістології, цитології та ембріології. (зав. каф. – д.мед.н., професор Геращенко С.Б.), вул. Галицька 2, м. Івано-Франківськ 76018
5. **Термін впровадження:** вересень- жовтень 2019 року.
6. **Форма впровадження:** у навчальний процес - в матеріали лекцій і практичних занять для студентів медичного та стоматологічного факультетів з теми „Органи порожнини рота” та в наукову роботу кафедри.
7. **Зауваження та пропозиції:** немає.


Пропозиція для впровадження обговорена та затверджена на засіданні кафедри гістології, цитології та ембріології 30.10. 2019 р. (протокол № 323)

Відповідальний за впровадження:
 завідувач кафедри гістології, цитології
 та ембріології Івано – Франківського
 національного медичного університету,
 д.мед.н., професор



Геращенко С.Б.



“Затверджую”
перший проректор
з науково-педагогічної роботи
Львівського національного медичного
університету імені Данила Галицького
проф.  Гжегоцький М. Р.
“ ” 2019 р.

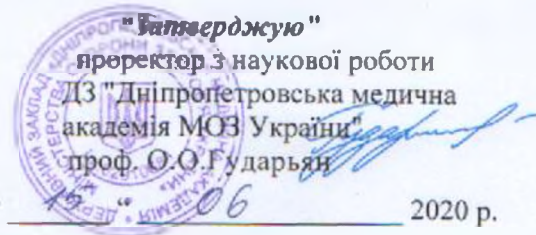
АКТ ВПРОВАДЖЕННЯ

1. **Пропозиція для впровадження:** матеріали кандидатської дисертації «Морфофункціональна характеристика великих слинних залоз щурів в нормі та після дії метакрилату».
2. **Установа-розробник:** кафедра гістології, цитології та ембріології, Українська медична стоматологічна академія м. Полтава, здобувач Крамаренко Д.Р.
3. **Джерело інформації:** Стаття «Структурні зміни судин обмінної ланки гемомікроциркуляторного русла піднижньощелепної залози щурів після дії 1 % ефіру метакрилової кислоти». Єрошенко Г.А., Крамаренко Д.Р., Соломчак Д.Б., Шевченко К.В., Вільхова О.В., Ячмінь А.І. //Світ медицини та біології.- 2019.-Вип.2(68).-С.179-183.
4. **Базова установа, яка проводить впровадження:** Львівський національний медичний університет імені Данила Галицького, кафедра гістології, цитології та ембріології (зав. каф. – д.мед.н., професор Луцик О.Д.) вул. Пекарська, 52, м. Львів, 79010.
5. **Термін впровадження:** вересень- жовтень 2019 року.
6. **Форма впровадження:** у навчальний процес - в матеріали лекцій і практичних занять для студентів медичного та стоматологічного факультетів з розділу „Органи травної системи” та в наукову роботу кафедри.
7. **Зауваження та пропозиції:** немає.
Пропозиція для впровадження обговорена та затверджена на засіданні кафедри. Протокол №9 від 29.08. 2019 р.

Відповідальний за впровадження:
Завідувач кафедри гістології, цитології
та ембріології Львівського національного
медичного університету
імені Данила Галицького
д.мед.н., професор



Луцик О.Д.



АКТ ВПРОВАДЖЕННЯ

1. **Пропозиція для впровадження:** матеріали кандидатської дисертації «Структурні зміни судин обмінної ланки гемомікроциркуляторного русла піднижньощелепної залози щурів після дії 1 % ефіру метакрилової кислоти».
2. **Установа-розробник:** кафедра гістології, цитології та ембріології, Українська медична стоматологічна академія м. Полтава, здобувач Крамаренко Д.Р.
3. **Джерело інформації:** «Структурні зміни судин обмінної ланки гемомікроциркуляторного русла піднижньощелепної залози щурів після дії 1 % ефіру метакрилової кислоти». - Єрошенко Г.А., Крамаренко Д.Р., Соломчак Д.Б., Шевченко К.В., Вільхова О.В., Ячмінь А.І. //Світ медицини та біології.- 2019.-Вип.2(68).-С.179-183.
4. **Базова установа, яка проводить впровадження:** ДЗ "Дніпропетровська медична академія МОЗ України", кафедра медичної біології, фармакогнозії та ботаніки (зав. каф. – доктор біологічних наук, професор медичної біології Шаторна В. Ф.), вул. Севастопольська, 19, м. Дніпро, 49044
5. **Термін впровадження:** вересень- жовтень 2019 року
6. **Форма впровадження:** у навчальний процес - в матеріали лекцій і практичних занять для студентів медичного та стоматологічного факультетів з теми „Органи порожнини рота” та в наукову роботу кафедри.
7. **Зауваження та пропозиції:** немає.
 Пропозиція для впровадження обговорена та затверджена на засіданні кафедри. Протокол № 5 від 17.12_2019 р.

Відповідальний за впровадження:

Завідувач кафедри медичної біології, фармакогнозії та ботаніки ДЗ "Дніпропетровська медична академія МОЗ України", д.б.н., професор



В. Ф. Шаторна



«Затверджую»
 проректор з наукової роботи
 Тернопільського національного
 медичного університету
 імені І. Я. Горбачевського МОЗ України
 д-р біол. наук, професор Кліш І. М.
 « _____ » _____ 2020

АКТ ВПРОВАДЖЕННЯ

1. **Пропозиція для впровадження:** матеріали кандидатської дисертації «Морфофункціональна характеристика великих слинних залоз щурів в нормі та після дії метакрилату».
2. **Установа-розробник:** кафедра гістології, цитології та ембріології, Українська медична стоматологічна академія м. Полтава, здобувач Крамаренко Д. Р.
3. **Джерело інформації:** Структурні зміни судин обмінної ланки гемомікроциркуляторного русла піднижньощелепної залози щурів після дії 1% ефіру метакрилової кислоти. – Єрошенко Г.А., Крамаренко Д.Р., Соломчак Д.Б., Шевченко К.В., Вільхова О.В., Ячміль А.І. // Світ медицини та біології. – 2019. – № 2 (68). – С.179 – 183.
4. **Базова установа, яка проводить впровадження:** кафедра терапевтичної Тернопільського національного медичного університету імені І. Я. Горбачевського МОЗ України, вул. Чехова 3, м. Тернопіль, 46003.
5. **Термін впровадження:** вересень 2019 – січень 2020 року.
6. **Форма впровадження:** у навчальний процес – в матеріали лекцій і практичних занять для студентів стоматологічного факультету з теми «Анатомо-фізіологічні особливості будови слизової оболонки порожнини рота. Захисні фактори. Слина, її склад і фізіологічна роль» та в наукову роботу кафедри.
7. **Зауваження та пропозиції:** немає.

Завідувач кафедри терапевтичної стоматології
 Тернопільського національного медичного університету
 імені І. Я. Горбачевського МОЗ України
 доктор медичних наук, професор

Лучинський М.А.

Відповідальна за впровадження:
 професор кафедри терапевтичної стоматології
 Тернопільського національного медичного університету
 імені І. Я. Горбачевського МОЗ України
 доктор медичних наук, професор

Гасюк Н.В.