

Л. Я. Богашова, А. І. Панькевич, І. А. Колісник, А. М. Гоголь, В. Л. Мельник

## АНАЛІЗ МІСЦЕВИХ УСКЛАДНЕНЬ ІН'ЕКЦІЙНОГО ЗНЕБОЛЮВАННЯ В ХІРУРГІЧНІЙ СТОМАТОЛОГІЇ

ВДНЗУ «Українська медична стоматологічна академія»

Місцева анестезія натеper є основним видом знеболювання на стоматологічному прийомі. На фармацевтичному ринку широко представлені місцево анестезуючі засоби як вітчизняного, так і іноземного виробництва, призначені для проведення анестезії при наданні стоматологічної допомоги. Лікар може підібрати анестетик із урахуванням обсягу, травматичності, виду оперативного втручання, наявності в анамнезі алергічних реакцій або супутньої патології.

Загалом використання місцевих анестетиків для знеболювання в стоматології вважається безпечним, однак є певний ризик виникнення побічних реакцій. У науковій літературі широко описані ускладнення місцевого знеболювання, які можуть мати як загальний характер, так і проявлятися місцево [1, 2].

Системні (або загальні) ускладнення охоплюють алергічні або токсичні реакції на анестетик чи вазоконстриктор, що входить до його складу. Місцеві ускладнення можуть бути зумовлені як порушенням техніки виконання анестезії, так і фармакологічною дією анестетиків, найчастіше – їх складових – вазоконстрикторів чи консерванту.

До місцевих ускладнень належать: поранення судин, нервів, контрактура жувальних м'язів, перелом ін'єкційної голки, диплопія, ішемія та інфільтрат чи некроз м'яких тканин, інфільтрати м'яких тканин.

Останнім часом у зв'язку з використанням для знеболювання одноразових та карпульних шприців і голок, широкого спектра анестетиків структура і розповсюдженість місцевих ускладнень значно змінилися.

**Метою нашого дослідження** став аналіз характеру місцевих ускладнень ін'єкційного знеболювання й обґрунтування їхніх причин.

**Матеріали і методи дослідження.** Аналіз ускладнень місцевого знеболювання проведено на базі Полтавської обласної стоматологічної поліклініки на амбулаторному прийомі. Місцеве знеболювання пацієнтам проводили з приводу видалення зубів, оперативних втручань, ортопедичного препарування і терапевтичного лікування. Для знеболювання використовували як одноразові, так і карпульні шприци й анестетики вітчизняного та іноземного виробництва. За показаннями використовували провідникові й інфільтраційні анестезії. Протягом 2012 року було виконано 4416 ін'єкцій.

**Результати дослідження.** Аналізуючи ускладнення, що мали місце під час та після проведення анестезій при порушенні техніки виконання, привертало увагу те, що кількість післяін'єкційних гематом, інфільтратів і контрактур зменшилася. Так, контрактура жувальних м'язів зустрічалася в 11 випадках, що склало 0,24% кількості ін'єкцій і 23,4% у структурі ускладнень при проведенні мандибулярної анестезії з використанням одноразових шприців.

При виконанні мандибулярної анестезії за допомогою карпульного шприца таке ускладнення ми не спостерігали. Це можна пояснити тим, що голки одноразових шприців мають гострий зріз і більший діаметр у порівнянні з карпульними голками, що викликає травмування медіального крилоподібного м'яза під час їх просування до цільового пункту. Однак, слід зазначити, що за деяких особливостей будови нижньої щелепи, а зокрема її гілки, виконати мандибулярну анестезію пальцевим методом із використанням карпульної голки буває досить складно, оскільки голка завдяки технології її виготовлення має виражену гнучкість. Зміна напрямку шприца призводить до вигину голки та втрати її контакту з кісткою, а отже, і недостатнього знеболювання внаслідок проведення її до цільового пункту.

Зменшення кількості гематом можна пояснити кількома факторами. По-перше, фізико-хімічні властивості сучасних анестетиків дозволяють для досягнення анестезії на верхній щелепі не дотримуватись умов обов'язкового доведення голки до цільового пункту (як відомо, гематоми найчастіше виникали під час проведення туберальної анестезії при пораненні крилоподібного венозного сплетення). Такі ускладнення ми фіксували рідко – 2 випадки (0,04% і 4,3% відповідно). По-друге: сама конструкція голки дозволяє запобігти цьому ускладненню. Однак при застосуванні термінального інфільтраційного

знеболювання на м'яких тканинах гематоми все ж таки зустрічалися (частіше спостерігалися гематоми на верхній і нижній губі – проводилося знеболювання під час вестибулопластики і пластики вуздечок губ) – 14 випадків (0,31% та 29,8% відповідно). Це можна пояснити наявністю густої сітки судин у цій ділянці і гострим зрізом голки, що призводить до травмування саме капілярів під час виконання маніпуляції.

Була констатована гематома і під час виконання мандибулярної анестезії (1 випадок – 0,02% та 2,1%), що могло бути зумовлено, на наш погляд, порушенням техніки анестезії – відсутністю гідропрепарування тканин, втратою контакту з кісткою, гострим зрізом голки і як наслідок – травмою судин.

Післяін'єкційна інфільтрація м'яких тканин, описана в літературі, нами зафіксована не була.

Стосовно впливу анестетика або вазоконстриктора на м'які тканини, то було виявлено зростання кількості випадків виникнення зон ішемії (12 пацієнтів – 0,27% та 25,5%). Частіше ішемія виникала при проведенні інфраорбітальної анестезії (7 випадків – 0,15% та 14,9%), рідше – туберальної (5 випадків – 0,11% та 10,6%). При інфраорбітальній анестезії зона ішемії локалізувалася у відповідній ділянці і проявлялася осередком збліднення шкірних покривів із чіткими межами. Зона ішемії при туберальній анестезії виникала в привушно-жувальній та виличній ділянках і мала такі ж ознаки. Виникнення ішемії можна пояснити використанням анестетиків із високим умістом вазоконстрикторів, що призводить до звуження судин і відповідно збліднення м'яких тканин.

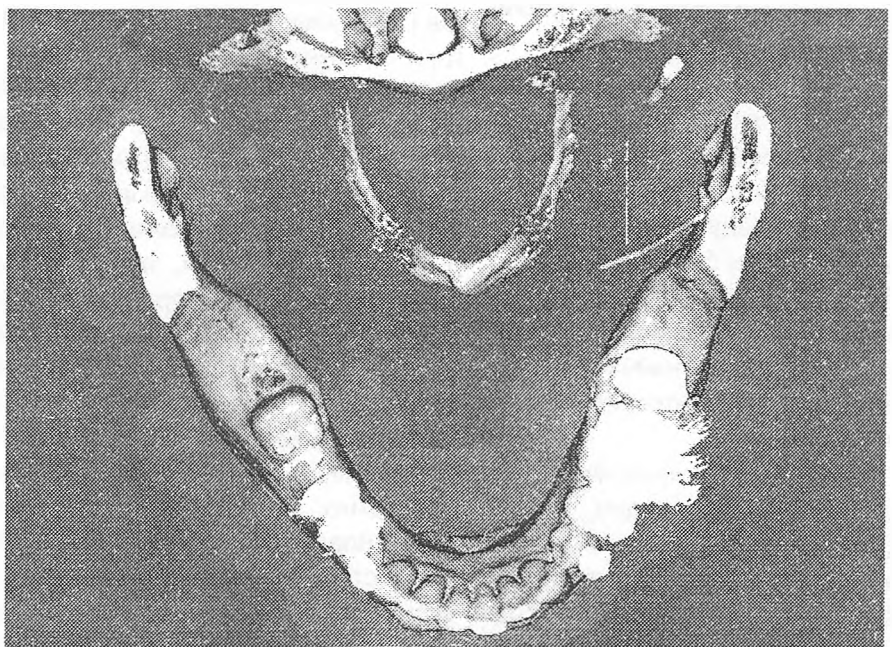
Також були зафіксовані випадки виникнення зон некрозу слизової оболонки або підслизового

шару в 4 пацієнтів (0,09% та 8,5% відповідно). Виникнення некрозу може бути зумовлено дією вазоконстриктора, швидким уведенням великої кількості анестетика під окістя, а також токсичною дією складових сучасних анестетиків. Це відбувалося у випадку, коли для видалення молярів нижньої щелепи анестетики вводять у ділянці перехідної складки у великій кількості (1,5-1,7 мл). На нашу думку, це зумовлено спазмом судин періосту на тривалий час, а недостатнє інтраосальне кровопостачання ускладнює ситуацію, що може призводити до некрозу тканин.

Таке ускладнення як травмування нервів спостерігалось при виконанні мандибулярної анестезії в 3 пацієнтів (0,07% та 6,4%). Воно може бути зумовлено порушенням техніки анестезії (відсутністю гідропрепарування тканин під час просування голки), аномальним розташуванням язикового і нижнього альвеолярного нервів. Частота виникнення такого ускладнення знизилася, що можна пояснити використанням тонких карпульних голок.

Перелом ін'єкційної голки описано в навчальній і науковій літературі, однак зустрічається він досить рідко. З літературних джерел відомо, що перелом голки частіше виникав біля канюлі або голок, які піддавалися багаторазовій стерилізації (кип'ятінню). За використання одноразових голок таке ускладнення стало рідкістю і в нашій практиці досі не зустрічалося. Але звернення пацієнта з таким видом ускладнення змусило проаналізувати причини його виникнення.

Наводимо витяг із карти амбулаторного пацієнта. На прийом звернувся пацієнт, якому була проведена мандибулярна анестезія і виникло ускладнення – перелом голки. Скарги пацієнта були на неприємні відчуття, біль, поколювання в крилощелепному просторі, що посилювалися при рухах нижньої щелепи (розмова, вживання їжі). Пацієнту проводили мандибулярну анестезію пальцевим методом із використанням карпульної голки довжиною 25 мм. Під час проведення анестезії голка була занурена в канюлю, а рух язика пацієнта, зі



Мал. 1. Візуалізація голки на комп'ютерній томограмі

слів лікаря, спричинив зміну положення шприца та відлом голки біля канюлі. Видалити голку можливості не було, оскільки вона була повністю занурена у м'які тканини. Пацієнту було запропоновано проведення комп'ютерної томографії з подальшою побудовою тримірного зображення для визначення локалізації голки в м'яких тканинах (мал. 1). Зважа-

ючи на наявність скарг у пацієнта, спробували видалити голку з м'яких тканин. Однак під час операції знайти тонку голку було неможливо. Імовірно, під час операції вона була проштовхнута в нижній відділ крилоподібно-нижньощелепного простору, оскільки неприємні відчуття і поколювання зникли.

Отже, слід зазначити, що структура місцевих ускладнень ін'єкційного знеболювання останнім часом змінилася. Ускладнення, зумовлені порушенням техніки анестезії і травматизацією стали зустрічатися рідше, а частота ускладнень, які виникають унаслідок дії анестетика і його складових на м'які тканини, значно зростає.

### Література

1. Стош В. И. Руководство по анестезиологии и оказанию неотложной помощи в стоматологии / Стош В. И., Рабинович С. А., Зорян Е. В. – М.: Медпресс-информ, 2002. – С. 71-103.
2. Руководство по хирургической стоматологии и челюстно-лицевой хирургии: под ред. В. М. Безрукова, Т. Г. Робустовой. – М.: Медицина, 2000. – С. 69-80.

Стаття надійшла  
2.07.2012 р.

### Резюме

Приведены результаты анализа встречаемости местных осложнений инъекционного обезболивания на амбулаторном приеме в стоматологической поликлинике при использовании одноразовых и карпульных шприцов. При обосновании возможных причин осложнений авторы пришли к выводу, что использование карпульных шприцов и игл снижает вероятность травмы сосудисто-нервных образований, связанной с погрешностями техники проведения. В то же время компоненты современных местноанестезирующих препаратов чаще оказывают раздражающее действие на мягкие ткани.

**Ключевые слова:** хирургическая стоматология, инъекционная анестезия, местные осложнения.

### Резюме

Наведені результати аналізу частоти місцевих ускладнень ін'єкційного знеболювання на амбулаторному прийомі в стоматологічній поліклініці за використання одноразових і карпульних шприців. Обґрунтовуючи можливі причини ускладнень, автори дійшли висновку, що використання карпульних шприців і голки знижує вірогідність травми судинно-нервових утворів, пов'язаної з помилками техніки проведення. У той же час компоненти сучасних місцевоанестезуючих препаратів частіше подразнюють м'які тканини.

**Ключові слова:** хірургічна стоматологія, ін'єкційна анестезія, місцеві ускладнення.

### Summary

The analysis of occurrence of local complications during injection anesthesia in outpatients by oral surgery is conducted in article. It was determined what using carpool syringe have less chance of complications associated with damage to blood vessels and nerves for errors in the technique of anesthesia. At the same time, the components of modern local anesthetics often are irritating to the soft tissue.

**Key words:** surgical dentistry, injection anesthesia, local complications.