



Рис.1 Пристрій А-СРМ для оцінки просторового положення СНЩС пацієнтів



КОМПЛЕКСНЕ ЛІКУВАННЯ ВРОДЖЕНИХ ВАД ОБЛИЧЧЯ (КЛІНІЧНИЙ ВИПАДОК)

Галич Л.Б., *Галич Л.В.

*Полтавський державний медичний університет, м. Полтава
Сумський державний університет, м. Суми*

Вступ. Вроджені незрощення верхньої губи, альвеолярного відростка, твердого та м'якого піднебіння відносяться до розповсюджених аномалій розвитку органів людини і за частотою займають одне з перших місць серед інших вад.

Актуальність. Вивчення клініки та лікування незрощень губи та піднебіння, зубощелепних аномалій, які супроводжують цю ваду, завжди мали значний інтерес в ортодонції та ортопедичній стоматології. Це обумовлено тим, що аномалії прикусу в цій групі пацієнтів є складними, такими що важко лікуються, так як морфологічні зміни сполучаються із значними функціональними порушеннями.

Мета роботи. Демонстрація клінічного випадку комплексного лікування аномалій прикусу при вродженому незрощенні губи та піднебіння після хейлоуранопластики.

Матеріали та методи. В наведеному спостереженні представлений клінічний випадок надання ортодонтичної та ортопедичної допомоги пацієнтки Л. 25 років з двостороннім незрощенням верхньої губи, альвеолярного відростка та піднебіння.

Результати. Діагноз: вроджене двостороннє незрощення верхньої губи, альвеолярного відростка та піднебіння, стан після хейлоуранопластики. III клас за Енглем, V-подібне звуження верхньої щелепи, адентія 12, 22, 23, скупченість зубів нижньої щелепи (Рис.1).

Лікування. На першому етапі проведена ортодонтична підготовка до протезування. На верхню щелепу встановлений апарат Дерихсвайлера, брекет-система на обидві щелепи (Рис. 2).

Після нормалізації форми зубних рядів ортопедичний етап включав в себе виготовлення та фіксацію металокерамічного протезу на верхню щелепу з опорою на 14, 13, 11, 21, 24, 25 (Рис. 3).

Висновки. Зубощелепні аномалії та деформації після хейлоуранопластики з віком набувають тяжких форм.

Пацієнти з вродженими вадами обличчя потребують комплексного лікування.

Ключові слова: вроджені незрощення обличчя.

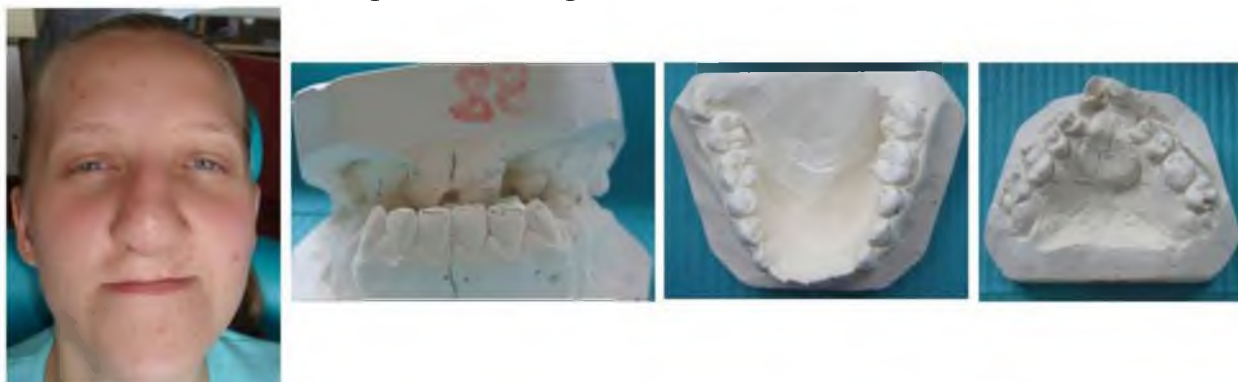

Рис.1

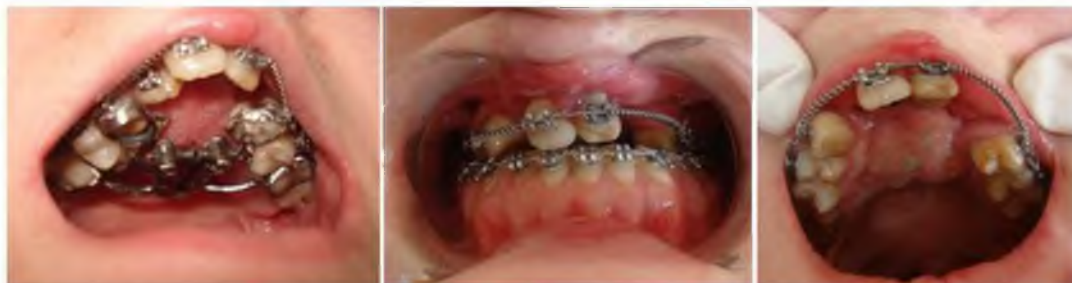

Рис. 2



Рис. 3. Металокерамічний протез на верхню щелепу.




Рис. 4

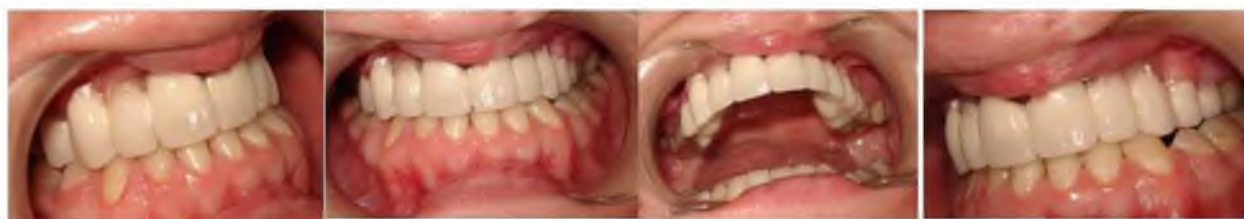

Рис. 4, 5. Клінічний огляд після комплексного лікування.



АЛГОРИТМ ВІДНОВЛЕННЯ ОКЛЮЗІЙНОЇ ПОВЕРХНІ ПЕРШОГО НИЖНЬОГО МОЛЯРА

Гасюк П.А., Воробець А.Б., Готич Р.І.

*Тернопільський національний медичний університет імені І.Я. Горбачевського,
м. Тернопіль*

Вступ. Ортопедичне лікування дефектів коронок зубів та зубних рядів супроводжується необхідністю відновлення втрачених морфологічних елементів зуба або відсутніх зубів в зубному ряді. Тому раціональне ортопедичне лікування