УДК 616.314.19 – 002.2 – 085.454.1

Лобач Л.М., Шундрик М.А., Ткаченко І.М., Марченко І.Я.

ЕФЕКТИВНІСТЬ ВИКОРИСТАННЯ ОСТЕОПЛАСТИЧНОГО МАТЕРІАЛУ ТРАПЕКС-ГЕЛЮ ПРИ ЛІКУВАННІ ХРОНІЧНОГО ГРАНУЛЮЮЧОГО ТА ГРАНУЛЬОМАТОЗНОГО ПЕРІОДОНТИТІВ

ВДНЗ України «Українська медична стоматологічна академія», м. Полтава

Завданням теперішнього дослідження є клінічна оцінка консервативного лікування хронічних деструктивних форм періодонтитів медичним матеріалом, розробленим для ендодонтії. «ТрАпекс-гель» – матеріал для тимчасового пломбування кореневих каналів, вміщує складну композицію із остеопластичних матеріалів і спеціальних добавок: гелеподібну речовину, гетерофазну суміш ортофосфатів кальцію, антиоксидантів, протизапальних і рентгеноконтрасних речовин на гелевій основі. Для лікування були вибрані 23 пацієнти (23 зуби), віком від 25 до 45 років без супутніх патологій з хронічними деструктивними формами періодонтитів. Після стандартної схеми хемомеханічного препарування кореневих каналів вони заповнювались остеопластичним матеріалом «ТрАпекс-гель» в якості тимчасової пломби. Контакт з тканинами періодонту складав від 25 до 50 днів. Контрольне спостереження за пацієнтами проводилось з використанням внутрішньо ротової контактної рентгенографії з інтервалами 7 днів, 25 днів, 50 днів. Одержані позитивні результати проявились в зникненні суб'єктивних симптомів, зменшенні вогнища деструкції кісткової тканини, більш інтенсивного відновлення щільності кістки.

Ключові слова: хронічні форми деструктивних періодонтитів, тимчасове пломбування, регенерація, рентгенографія.

Дослідження є фрагментом дослідницької НДР «Української медичної стоматологічної академії» «Морфофункціональні особливості тканин ротової порожнини і їх вплив на проведення лікувальних заходів і вибір лікувальних матеріалів» – №0115U001112.

Хронічний періодонтит є вогнищем одонтогенної хроніоінфекції, джерелом сенсибілізації організму людини, що призводить до змін імунного статусу, зниження резистентності організму, а іноді і до ускладнення перебігу різних соматичних захворювань.

Головними завданнями при лікуванні деструктивних форм періодонтитів є не тільки ліквідація вогнища інфікування періодонту, дія на мікрофлору кореневих каналів та їх відгалуження, але й активний вплив на грануляційну тканину з метою активізації репаративних процесів у вогнищі деструкції.

Згідно досліджень [5,7] ефективність лікування періодонтиту залежить від якості інструментальної і медикаментозної обробки інфікованих кореневих каналів.

Разом з удосконаленням методик медико-інструментальної обробки і обтюрації кореневих каналів, великий інтерес викликають розробка та вивчення клінічної ефективності препаратів внутрішньоканального використання, спрямоване на стимуляцію тканинної регенерації в апікальному періодонті [12].

Матеріалами вибору для тимчасового пломбування кореневих каналів є речовини, які вміщують колаген 1-го типу і синтетичні ортофосфати кальцію (гідроксіапатити, ß- трикальційфосфат, карбонат апатит) [1].

Об'єкти та методи дослідження

Методом клінічного дослідження ефективності тимчасового пломбування кореневих каналів при лікуванні деструктивних форм хронічних періодонтитів був використаний остеоіндуктивний препарат «ТрАпекс-гель».

«ТрАпекс-гель» – це матеріал для тимчасового пломбування кореневих каналів, який містить складну композицію із остеопластичних матеріалів і спеціальних добавок: гелеутворюючої речовини, герерофазної суміші ортофосфатів кальцію, антиоксидантів, протизапальних і рентгеноконтрастних речовин [3,4].

В дослідження були включені 23 пацієнти чоловічої та жіночої статі, віком від 25 до 45 років без супутньої патології, які мали хронічні деструктивні форми періодонтитів 23 зубів: хронічний гранульоматозний періодонтит – 15 чоловік, хронічний гранулюючий періодонтит – 8 чоловік.

Всі пацієнти перед лікуванням були обстежені по ідентичній схемі: скарги, анамнез захворювання та життя, описання стоматологічного та місцевого статусу. Всім пацієнтам було проведено рентгенологічне дослідження зубів та тканин періодонту. Повторна рентгенографія проводилась в процесі ендодонтичного лікування та пломбування кореневих каналів через 7 – 50 днів після первинного контакту лікувальної пасти з тканинами періодонту. Рентгенологічна картина використовувалась на додаток до клінічних критеріїв оцінки ефективності лікування: відсутності чи наявності скарг, біль, набряк, зникнення норицевого ходу, пальпація слизової оболонки ясен в області проекції верхівки кореня та ін. Аналіз клініки та рентгенологічного дослідження проводились за показниками якості Європейського ендодонтичного товариства: зникнення вогнища деструкції і відновлення періодонтальної щілини навколо кореня зуба, зменшення вогнища ураження [14].

Методика консервативного лікування деструктивних форм хронічних періодонтитів у всіх пацієнтів була однакова і включала хемомеханічне препарування кореневих каналів. При препаруванні кореневих каналів використовувались ручні ендодонтичні інструменти Н-файли, карімери.

Ендодонтичним шприцем з голкою проводилась ірригація кореневих каналів 3% розчином гіпохлоритунатрію. Після висушування каналів остеопластичний матеріал «ТрАпекс-гель» в якості тимчасової пломби вводився в кореневий канал із ендодонтичного шприця через голку. З метою виведення матеріалу за верхівку кореня в канал поміщався гутаперчевий штифт.

При вогнищах деструкції кісткової тканини з незначним об'ємом (до 3мм) експозиція матеріалу складала 25 днів з повторним його внесенням через 7 днів. У випадку, коли була позитивна динаміка захворювання (це констатувалось клінічно і рентгенологічно), через 25 днів відбувалось постійне пломбування кореневих каналів. При вогнищах деструкції, розмір яких складав до 5мм в діаметрі, час експозиції «ТрАпекс-гелю» складав 50 днів з дворазовим введенням його в кореневий канал через 7, 25 днів.

Постійне пломбування проводилось через 50 днів. В якості постійного пломбувального матеріалу використовувався сілер «ВІЕДЕНТ» (Росія). Пломбували методом латеральної конденсації холодної гутаперчі.

Результати та обговорення

При застосуванні остеопластичного матеріалу «ТрАпекс-гель» для консервативного лікування хронічних форм верхівкових деструктивних періодонтитів виявлено, що лікувальна паста, яка використовувалась як матеріал для тимчасового пломбування кореневих каналів, легко вводилась в канал і легко виводилась з нього методом іррігації. У пацієнтів не спостерігалось яких-небудь ускладнень при контакті з матеріалом. Були одержані позитивні результати ендодонтичного лікування хронічних деструктивних форм верхівкових періодонтитів.

При повторному клінічному огляді через 50 днів зникли симптоми хронічного періодонтиту та скарги пацієнтів, що підтверджувалось і рентгенологічно.

Після 7 днів експозиції матеріалу в кореневих каналах ні в одному випадку не відмічалось розширення межі розрідження кісткової тканини в періапікальній області. При цьому в 7,0 % випадків при хронічному гранулюючому періодонтиті та в 4,1 % випадків при хронічному гранульоматозному періодонтиті спостерігалось незначне ущільнення кісткової тканини.

Через 25 днів за даними рентгенологічного дослідження у 18,2 % випадків при хранулюючому періодонтиті, та в 20,7 % випадків при хронічному гранульоматозному періодонтиті відбулося більш значне ущільнення кісткової тканини та зменшення розмірів її деструкції.

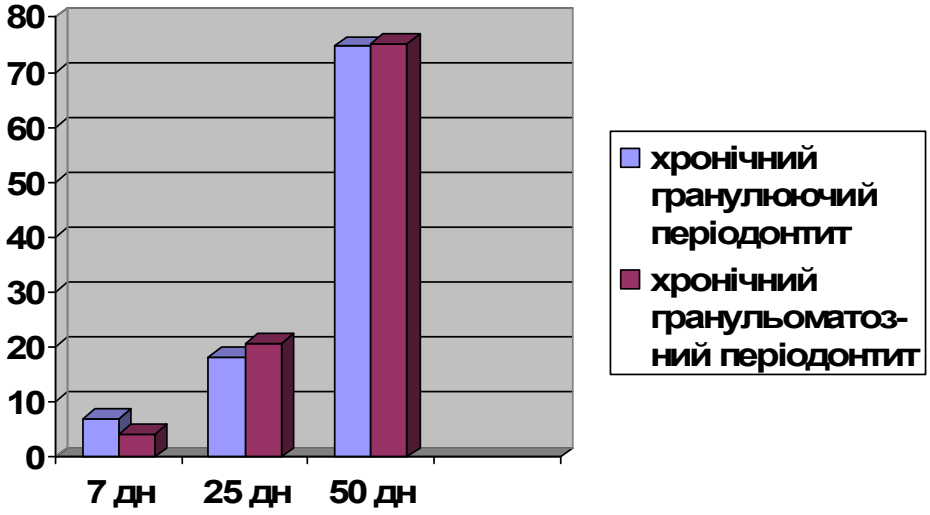

При обстеженні пацієнтів через 50 днів у випадку 74,8 % (хронічний гранулюючий періодонтит) та 75,2% (хронічний гранульоматозний періодонтит) відбулося значне ущільнення кісткової тканини та зменшення розмірів деструкції майже на 1/3.

Висновки

Таким чином, результати дослідження при застосуванні остеопластичного матеріалу «ТрАпекс-гель» для лікування деструктивних форм хронічних верхівкових періодонтитів у вигляді внутрішньоканальних аплікацій свідчать про ефективність його використання. Тимчасовий контакт тканин ендодонта з даним препаратом призводить до покращення клінічної симптоматикти захворювання, прискорює відновлення періапікальних кісткових структур і тканин періодонта, збільшує мінеральне насичення кісткової тканини. Особливо це стосується патологічних процесів, де розмір деструкції до 3 мм в діаметрі. Регенерація в цих випадках відбувається скоріше, але й у випадках значних об'ємів деструктивних уражень дія «ТрАпекс-гелю».

Література

1. Волошин А.И. Научные основы создания нового поколения биосовместимых материалов на основе фосфатов кальция для широкого применения в медицинской практике / А.И. Воложин, С.Г. Курдюмов, В.П. Орловский [и др.] // Технология живых систем. – 2005. – Т. 1, № 1. – С. 41 – 56.
2. Воложин С.А. Лечение верхушечного периодонтита с применением пасты на основе гидроксиапола : автореф. дис. канд.мед. наук. Москва, 1997. – 17 с.
3. Григорян А.С. Остеопластическая эффективность различных форм гидроксиаппатита по данным экспериментально-морфологического исследования / А.С. Григорян, А.И. Волошин, В.С. Агапов [и др.] // Стоматология. – 2000. – № 3. – С. 4–8.
4. Деситиченко К.С. Взаимоотношения остеопластического материала ИНДОСТ с фибробластами эмбриона человека in vitro. / К.С. Деситиченко, Е.В. Истранова, С.Г. Курдюков, И.И. Селезнева // Материалы Всероссийской конференции с международным участием «Инновационные технологии в трансплантации органов тканей и клеток». – Самара, 2008. – С. 165-167.
5. Кухта С.И. Метод заверхушечной терапии периодонтита при наличии свища / С.И. Кухта, О.П. Хаба, О.М. Кухта // Стоматология. – К., 1989. – Вып. 24. – С. 22-23.
6. Львова Л.В. Корневые пломбы / Л.В. Львова // Стоматолог. – 2003. – № 5. – С. 36-40.
7. Максимовский Ю.М. Необходимость внутриканального применения медикаментозных препаратов при эндодонтическом лечении / Ю.М. Максимовский, Т.Д. Чиркова [и др.] // Стоматолог. – 2001. – № 12. – С. 15-20.
8. Максимовский Ю.М. Внутриканальная обтурация кальцийсодержащим препаратом «Calciject» / Ю.М. Максимовский, А.В. Митронин // Институт стоматологии. – 2003. – № 1. – С. 70
9. Марченко А.И Чувствительность к антибиотикам анаэробной бактериальной флоры, выделенной из корневых каналов, гранулем и зубодесневых карманов у больных периодонтитом и пародонтозом / А.И. Марченко, Т.Ф. Лихота, Н.И. Фаль // Стоматология. – К., 1983. – № 18. – С. 23-25.
10. Мащенко И.С. Отдаленные результаты консервативного лечения деструктивных форм периодонтита циклофосфаном и гидроксилапатитовой пастой / И.С. мащенко, А.В. Скотаренко // Вісник стоматології. – 2001. – № 4. – С. 25-27.
11. Митронин А.В. Лечение деструктивных форм хронического периодонтита с применением материала «Тиэдент» / А.В. Митронин // Эндодонтия today. – 2002. – Т. 2, 3-4. – С. 23-25.
12. Митронин А.В. Принципы, методы и средства лечения хронического переодонтита при комплексной реабилитации пациентов / А.В. Митронин // Стоматология. – 2005. – № 6. – С. 67-74.
13. Овруцкий Г.Д. Неоперативное лечение околокорневых кист челюстей / Г.Д. Овруцкий, Ю.Н. Лившиц, Л.М. Лукиных. – М. : Медицина, 1999. – 120 с.
14. Отчет о согласовании мнений Европейского эндодонтического общества об основних показателях качества при эндодонтическом лечении / Эндодонтия todey, 2001. – Т. 1, № 1. – С. 3–12.
15. Павлова Н.В. Результаты применения кальцийсодержащего препарата «Calasept» при лечении деструктивних форм периодонтитов / Н.В. Павлова, Л.П. Кисельникова, М.А. Чибисова // Институт стоматологи. – 2003. – № 3. – С. 10-11.
16. Педорец А.П. Внутриканальная медикаментозная терапия при хронических и обострившихся периодонтитах / А.П. Педорец, С.И. Максютенко [и др.] // Вісник стоматології. – 2002. – № 1. – С. 18-21.
17. Позняк-Чучман В.В. Цифровая рентгенографическая оценка результатов эндодонтического лечения хронического верхушечного периодонтита / В.В. Позняк-Чучман, А.Н. Дударев, А.М. Сольвьева [и др.] // Эндодонтия todey. – 2002. – № 2. – С. 23-28.
18. Самсонов В.Е. Видовой состав и свойства микрофлоры при хроническом периодонтите / В.Е. Самсонов, В.Л. Новоселецкий, Н.М. Мартьянов // Казанск. мед. журнал. – 1992. – Т. 73, № 3. – С. 183-184.
19. Скотаренко А.В. Использование гидрооксиапатита ультравісокой дисперсности «Остим-100» и циклофосфата при лечении деструктивніх форм хронического периодонтита / А.В. Скотаренко // Современная стоматология. – 2002. – С. 25-30.

References

1. Voloshin A.I. Nauchnyye osnovy sozdaniya novogo pokoleniya biosovmestimykh materialov na osnove fosfatov kal'tsiya dlya shirokogo primeneniya v meditsinskoy praktike / A.I. Volozhin, S.G. Kurdyumov, V.P. Orlovskiy [i dr.] // Tekhnologiya zhivykh sistem. – 2005. – T. 1, № 1. – S. 41 – 56.
2. Volozhin S.A. Lecheniye verkhushechnogo periodontita s primeneniyem pasty na osnove gidroksiapola : avtoref. dis. kand.med. nauk. Moskva, 1997. – 17 s.
3. Grigoryan A.S. Osteoplasticheskaya effektivnost' razlichnykh form gidroksiappatita po dannym eksperimental'no-morfologicheskogo issledovaniya / A.S. Grigoryan, A.I. Voloshin, V.S. Agapov [i dr.] // Stomatologiya. – 2000. – № 3. – S. 4–8.
4. Desitichenko K.S. Vzaimootnosheniya osteoplasticheskogo materiala INDOST s fibroblastami embriona cheloveka in vitro. / K.S. Desitichenko, Ye.V. Istranova, S.G. Kurdyuvov, I.I. Selezneva // Materialy Vserossiyskoy konferentsii s mezhdunarodnym uchastiyem «Innovatsionnyye tekhnologii v transplantatsii organov tkaney i kletok». – Samara, 2008. – S. 165-167.
5. Kukhta S.I. Metod zaverkhushechnoy terapii periodontita pri nalichii svishcha / S.I. Kukhta, O.P. Khaba, O.M. Kukhta // Stomatologiya. – K., 1989. – Vyp. 24. – S. 22-23.
6. L'vova L.V. Kornevyye plomby / L.V. L'vova // Stomatolog. – 2003. – № 5. – S. 36-40.
7. Maksimovskiy YU.M. Neobkhodimost' vnutrikanal'nogo primeneniya medikamentoznykh preparatov pri endodonticheskom lechenii / YU.M. Maksimovskiy, T.D. Chirkova [i dr.] // Stomatolog. – 2001. – № 12. – S. 15-20.
8. Maksimovskiy YU.M. Vnutrikanal'naya obturatsiya kal'tsiysoderzhashchim preparatom «Calciject» / YU.M. Maksimovskiy, A.V. Mitronin // Institut stomatologii. – 2003. – № 1. – S. 70.
9. Marchenko A.I Chuvstvitel'nost' k antibiotikam anaerobnoy bakterial'noy flory, vydelennoy iz kornevykh kanalov, granulem i zubodesnevykh karmanov u bol'nykh periodontitom i parodontozom / A.I. Marchenko, T.F. Likhota, N.I. Fal' // Stomatologiya. – K., 1983. – № 18. – S. 23-25.
10. Mashchenko I.S. Otdalennyye rezul'taty konservativnogo lecheniya destruktivnykh form periodontita tsiklofosfanom i gidroksilapatitovoy pastoy / I.S. mashchenko, A.V. Skotarenko // Vísnik stomatologíí`. – 2001. – № 4. – S. 25-27.
11. Mitronin A.V. Lecheniye destruktivnykh form khronicheskogo periodontita s primeneniyem materiala «Tiedent» / A.V. Mitronin // Endodontiya today. – 2002. – T. 2, 3-4. – S. 23-25.
12. Mitronin A.V. Printsipy, metody i sredstva lecheniya khronicheskogo pereodontita pri kompleksnoy reabilitatsii patsiyentov / A.V. Mitronin // Stomatologiya. – 2005. – № 6. – S. 67-74.
13. Ovrutskiy G.D. Neoperativnoye lecheniye okolokornevykh kist chelyustey / G.D. Ovrutskiy, YU.N. Livshits, L.M. Lukinykh. – M. : Meditsina, 1999. – 120 s.
14. Otchet o soglasovanii mneniy Yevropeyskogo endodonticheskogo obshchestva ob osnovnikh pokazatelyakh kachestva pri endodonticheskom lechenii / Endodontiya todey, 2001. – T. 1, № 1. – S. 3–12.
15. Pavlova N.V. Rezul'taty primeneniya kal'tsiysoderzhashchego preparata «Calasept» pri lechenii destruktivnikh form periodontitov / N.V. Pavlova, L.P. Kisel'nikova, M.A. Chibisova // Institut stomatologi. – 2003. – № 3. – S. 10-11.
16. Pedorets A.P. Vnutrikanal'naya medikamentoznaya terapiya pri khronicheskikh i obostrivshikhsya periodontitakh / A.P. Pedorets, S.I. Maksyutenko [i dr.] // Vísnik stomatologíí`. – 2002. – № 1. – S. 18-21.
17. Poznyak-Chuchman V.V. Tsifrovaya rentgenograficheskaya otsenka rezul'tatov endodonticheskogo lecheniya khronicheskogo verkhushechnogo periodontita / V.V. Poznyak-Chuchman, A.N. Dudarev, A.M. Sol'v'yeva [i dr.] // Endodontiya todey. – 2002. – № 2. – S. 23-28.
18. Samsonov V.Ye. Vidovoy sostav i svoystva mikroflory pri khronicheskom periodontite / V.Ye. Samsonov, V.L. Novoseletskiy, N.M. Mart'yanov // Kazansk. med. zhurnal. – 1992. – T. 73, № 3. – S. 183-184.
19. Skotarenko A.V. Ispol'zovaniye gidrooksiapatita ul'travísokoy dispersnosti «Ostim-100» i tsiklofosfata pri lechenii destruktivníkh form khronicheskogo periodontita / A.V. Skotarenko // Sovremennaya stomatologiya. – 2002. – S. 25-30.

Реферат

ЭФФЕКТИВНОСТЬ ИСПОЛЬЗОВАНИЯ ОСТЕОПЛАСТИЧЕСКОГО МАТЕРИАЛА «ТРАПЕКС-ГЕЛЬ» ПРИ ЛЕЧЕНИИ ХРОНИЧЕСКОГО ГРАНУЛИРУЮЩЕГО И ГРАНУЛЕМАТОЗНОГО ПЕРИОДОНТИТОВ

Лобач Л.Н., Шундрик М.А., Ткаченко И.М. Марченко И.Я.

Ключевые слова: хронические формы деструктивних периодонтитов, временное пломбирование, регенерация, рентгенография.

Задачей настоящего исследования являлась клиническая оценка консервативного лечения хронических деструктивных форм периодонтитов медицинским материалом, разработанным для эндодонтии. «ТрАпекс-гель» – материал для временного пломбирования корневых каналов, содержит слож-

ную композицию из остеопластических материалов и специальных добавок: гелеообразующее вещество, гетерофазная смесь ортофосфатов кальция, антиоксидантов, противовоспалительных и рентгеноконтрастных веществ на гелевой основе. Для лечения были выбраны 23 пациента (23 зуба) в возрасте от 25 до 45 лет без сопутствующей патологии с хроническими деструктивними формами периодонтитов. После стандартной схемы хемомеханического препарирования корневых каналов, они заполнялись остеопластическим материалом «ТрАпекс-гель» в качестве временной пломбы . Контакт препарата с тканями периодонта составлял от 25 до 50 дней. Контрольное наблюдение за пациентами проводилось с использованием внутриротовой контактной рентгенографии с интервалом 7 дней, 25 дней , 50 дней. Получены положительные результаты, выражающиеся в исчезновении субъективных симптомов, уменьшении очага деструкции костной ткани, более интенсивного восстановления плотности кости.

Summary

EFFICIENCY OF "TRAPEX-GEL" AS OSTEOPLASTIC MATERIAL IN THE THERAPY OF CHRONIC GRANULOMATOUS AND GRANULATING PERIODONTITIS

Lobach L.N., Shundryk M.A., Tkachenko I. M., Marchenko I. Ya.

Key words: chronic forms of destructive periodontitis, temporary filling, regeneration, radiography.

The objective of this study was to evaluate the effectiveness of conservative treatment of chronic forms of destructive periodontitis by the medical material developed for endodontic purposes. "TrApex-gel" is a material for temporary filling of root canals, made of a complex composition of osteoplastic materials and special additives, gelling agent, heterophase mixture of orthophosphate calcium, antioxidants, anti-inflammatory and radiopaque substances on a gel base. 23 patients (23 teeth) aged 25 – 45 having no comorbidity of chronic forms of destructive were involved in the study. After a standard scheme of chemomechanical preparation of root canals, they were filled with osteoplastic materials "TrApeks-gel" used as a temporary seal. The contact of the gel with periodontal tissue ranged from 25 to 50 days. Follow up of the patients was performed using intraoral contact radiography in an interval of 7 days, 25 days, 50 days. Positive results manifested by disappearance of the symptoms, reduced focus of bone tissue destruction, more intensive regeneration of bone density.

УДК [616.716+617.52]-089-003.92

Скрипник В. М.

ГЕН ЕЛАСТИНУ ВИЗНАЧАЄ СХИЛЬНІСТЬ ДО УТВОРЕННЯ ПАТОЛОГІЧНИХ РУБЦІВ

ВДНЗУ "Українська медична стоматологічна академія», м. Полтава

Еластин є основним компонентом екстрацелюлярного матриксу (ЕЦМ) шкіри. Будь-які структурні, спадкові чи набуті дефекти і / або порушення обміну речовин в ЕЦМ можуть викликати клітинні і тканинні зміни, що призводять до розвитку або прогресування захворювання. З метою визначення участі генетичних чинників в процесі патологічного рубцювання ран вивчали поліморфізм g28197A>G в 20 екзоні гену еластину у групах хворих, які схильні до утворення патологічних рубців, що розташовані у функціонально активних зонах обличчя та шиї, та не схильних до утворення патологічних рубців. Обстежено 38 пацієнтів віком від 18 до 65 років, що знаходилися на стаціонарному і амбулаторному лікуванні після планових хірургічних втручань з приводу різних захворювань, первинної хірургічної обробки ран у різних топографо-анатомічних ділянках голови та шиї. За анамнестичними даними та клінічними спостереженнями за процесом рубцювання ран хворі були розподілені на групи: хворі з наявністю патологічних рубців (основна група (n=18)), що найчастіше розташовані у функціонально активних зонах обличчя та шиї, та хворі, що не мають патологічних рубців (група порівняння (n=20)). Аналіз алельних частот показав, що алель G достовірно частіше зустрічалась в групі хворих, що схильні до утворення патологічних рубців (χ^2=5,19, p=0,023). Виявлено достовірну залежність між наявністю поліморфного алеля G та підвищеним ризиком утворення патологічних рубців (ВШ = 3,58, 95% ДІ = 1,3-9,87, p = 0,023). Розглядаючи отримані результати можливо припустити, що наявність у хворого мутантної алелі G при місенс мутації g28197A>G в гені ELN є одним із факторів розвитку схильності до утворення патологічних рубців в процесі рубцювання ран.

Ключові слова: поліморфізм, ген еластину, патологічні рубці.

Одним із сучасних підходів до ранньої діагностики патологічних змін шкіри, формування прогнозу, визначення показання для окремих препаратів і вибору правильної лікувальної тактики є пошук генетичних детермінант розвитку структурних змін компонентів екстрацелюлярного матриксу, а саме еластину [1].

Еластин є білок, що відповідає за характерні пружні властивості багатьох тканин. Еластичність шкіри, легенів і великих кровоносних судин залежить від еластичних волокон в позаклітинному матриксі. Вони складаються з