

Methods. To accomplish this task, we examined 45 pregnant women with the threat of miscarriage and 12 pregnant women with the physiological course of pregnancy. The examined pregnant women were divided into 2 groups – the main and control.

The average age of pregnant women of 1 group was 28.8+3.2, the average age of women with physiological pregnancy was 29.1+3.6. Most of the women in the study groups were aged 18-30 years.

Results. In the study of the somatic status in women of the main study group revealed a high incidence of thyroid disease (14.1%), gastrointestinal tract (32.5%), cardiovascular system (15.9%), urinary system (27.4%). In the control group, the most common diseases of the gastrointestinal tract (4.3%), urinary system (2.8%). In both study groups, pregnant women were diagnosed with anemia in the main group of 34.2% in the control group 5.3%, respectively. Obesity was diagnosed in 15.9% of pregnant women with threatening miscarriage. In the structure of gynecological pathology in women with menacing miscarriage in the first place, inflammatory diseases of the female genital organs prevailed – 38.9%, dysfunctional ovarian disorders – 21.7%, cervical disease – 12.7%, benign diseases of the uterus and appendages – 16.6%. In the group of women with physiological course of pregnancy among gynecological diseases the most frequent were inflammatory diseases and amounted to 4.6%, other diseases were noted in an unreliably small amount. And 11.8 percent had complications after the abortion – bleeding on the background of residues of the ovum, inflammatory diseases, endocrine diseases, secondary infertility and others. At 15.0 per cent the previous pregnancy proceeded against the background of various complications: toxemia, premature labor, preeclampsia.

Studies of the degree of purity of the smear in the first trimester showed a significant prevalence of patients with III and IV degree of purity in women with menacing miscarriage, which clinically corresponded to bacterial vaginosis and vaginitis. Among the examined patients of the main group, 17.4% had genital infection. Prevailed uralistica infection of 14.2%, trichomoniasis – 18.4%, fungal vaginitis – 17.6%. Non-specific infection in the vaginal content was isolated in 30.5% of women with threatening miscarriage. Vaginal smear examination of women in the control group showed that the most common non-specific infection, which was 9.7%. Infection of the genital organs was noted: trichomoniasis – 2.4% and fungal vaginitis – 4.5%.

In 9.2% of pregnant women with menacing miscarriage in the I trimester, a decrease in the level of progesterone was revealed, which was the basis for the appointment of gestagens. Progesterone preparations were also prescribed to women with a history of reproductive losses. In women of the control group, the level of progesterone was determined within the normal range.

Conclusions

1. In the structure of gynecological pathology in women with threatening miscarriage in the I trimester dominated by inflammatory diseases of the female genital organs, dysfunctional ovarian disorders, cervical disease and benign diseases of the uterus and appendages.

2. In women with threatened miscarriage in the first trimester with infectious complications prevail uralistica infection, trichomoniasis and fungal vaginitis.

3. Among this contingent of pregnant women there are complications of childbirth-pathological preterm, abnormalities of labor, untimely discharge of amniotic fluid.

Key words: pregnancy, first trimester, miscarriage.

*Рецензент – проф. Ліхачов В. К.
Стаття надійшла 15.05.2018 року*

DOI 10.29254/2077-4214-2018-2-144-138-141

УДК 616. 211 – 002.2 – 056

Безшапочный С. Б., Иванченко С. А., Гришина И. С.

ПОВЫШЕНИЕ ЭФФЕКТИВНОСТИ ЛЕЧЕНИЯ БАКТЕРИАЛЬНЫХ РИНОСИНУСИТОВ

ВГУЗУ «Украинская медицинская стоматологическая академия» (г. Полтава)

irinagrishina@yahoo.com

Связь публикации с плановыми научно-исследовательскими работами. Работа выполнена в рамках НИР «Разработка новых медицинских технологий в диагностике и лечении патологии верхних дыхательных путей», № 2301020.

Вступление. Острые респираторные инфекции (ОРИ) занимают первое место в мире среди причин временной потери трудоспособности. В Украине по официальной статистике с этой группой заболеваний ежегодно сталкивается 12-14 млн. людей [1]. В этиологической структуре ОРИ наибольшая часть принадлежит вирусам (риновирусы, вирусы гриппа, парагриппа, аденовирусы, респираторно-синцитиальные вирусы и др.), которые при прочих неблагоприятных условиях прокладывают путь для бактериальных возбудителей, среди которых наиболее часто встречаются *Streptococcus Pneumonia*, *Haemophilus*

influenzae, *Moraxella catarrhalis*. ВОЗ утверждает, что распространенность заболевания увеличивается с каждым годом. В Украине диагноз «риносинусит» выставляется 60-65 % пациентам, которые обращаются за помощью к оториноларингологу [2,3]. Поэтому не вызывает сомнения актуальность изучения проблемы лечения данной нозологической формы.

Согласно клиническим рекомендациям экспертной группы МОЗ Украины и требований доказательной медицины, основанных на результатах качественных рандомизированных плацебоконтролируемых исследований, к препаратам выбора для лечения бактериальных риносинуситов относятся антибиотики, топические кортикостероиды, системные кортикостероиды при тяжелом течении и ирригационная терапия как вспомогательное средство для элиминации возбудителя [4].

Проведенные исследования показали, что при воспалительном процессе поступление лекарственного средства из кровяного русла в слизистую оболочку носа и околоносовых синусов резко снижается, причиной этому выступает повышение внутритканевого давления, при котором происходит сдавление капилляров, что приводит к ухудшению кровотока и фильтрации. Из этого был сделан вывод, что оптимальное лечебное воздействие препарата достигается при его введении непосредственно в очаг воспаления [5]. В связи с этим наше внимание привлекла уникальная комбинация действующих веществ в форме назального спрея, в составе двух разнонаправленных антибиотиков неомидина сульфата и полимиксина В сульфата, кортикостероида дексаметазона натрия для уменьшения воспаления, а также деконгестанта фенилефрина гидрохлорида для обеспечения снятия отёка носовых раковин и улучшения оттока выделений из естественных остий околоносовых синусов [6].

Цель исследования: изучение эффективности применения комбинации неомидина сульфата + полимиксина В сульфата + дексаметазона натрия + фенилефрина гидрохлорида в сравнении с мометазона фураолатом и солевыми растворами в комплексной терапии бактериальных риносинуситов.

Объект и методы исследования. Исследование проводилось в период с января по апрель 2018 г. на базе кафедры оториноларингологии с офтальмологией ВГУЗУ «Украинская медицинская стоматологическая академия», ЛОР-отделения Полтавской областной клинической больницы им. М.В. Склифосовского, 4-ой городской клинической поликлиники г. Полтавы. Нами было отобрано 60 пациентов с установленным диагнозом острый бактериальный риносинусит, хронический бактериальный риносинусит в стадии обострения.

Согласно современным критериям доказательной медицины, диагноз был установлен на основе анамнеза длительности / двухфазного характера заболевания, наличие тяжелых симптомов, которые включали повышение температуры свыше 38°C, гнойные выделения из носа больше 3 дней подряд. Другие признаки включали наличие гнойного секрета в носовой полости, слабый ответ на деконгестанты и антигистаминные препараты, одностороннюю боль в области лица, зубную боль в проекции максиллярного синуса в сочетании с выделениями из носа с одной стороны.

Все пациенты были разделены на 3 группы. В первую (основная 1) вошли 30 человек, которые получали пероральную антибиотикотерапию препаратом амоксициллина тригидрата 500 мг x 2 р/день на протяжении 10 дней, местно – комбинация неомидина сульфата 6500 МО + полимиксина В сульфата 10000 МО + дексаметазона натрия 0,25 мг + фенилефрина гидрохлорида 2,5 мг в форме спрея по 1 впрыскиванию в каждый носовой ход x 3 р/день в течении 5 дней. Пациенты основной группы 2 (n=30) получали амоксициллина тригидрат 500 мг x 2 р/день на протяжении 10 дней, интраназально – спрей мометазона фураолат 50 мкг по 2 впрыскивания в каждый носовой ход x 2 р/день на протяжении 5 дней. Пациентам контрольной группы назначалось амоксициллина тригидрат 500 мг x 2 р/день 10 дней, местно – спрей

на основе морской воды x 3 р/день на протяжении 5 дней.

С помощью дневника наблюдения проводилась субъективная оценка общего состояния пациента по визуально-аналоговой шкале (ВАШ). Пациентов просили указать на 10 – сантиметровой шкале, как они оценивают свое состояние (от 0 до 10 см) на каждом приеме. Легкая степень тяжести = 0-3 балла; умеренная = ВАШ > 3-7 баллов; тяжелая ВАШ > 7-10 баллов [2,4].

Субъективная оценка также была проведена по таким критериям как заложенность носа, выделения из носа, потеря обоняния в день обращения, на 4,7 и 10 день от начала лечения. Объективную оценку проводили с помощью оптической риноскопии по критериям: гиперемия слизистой оболочки носовой полости, отёк носовых раковин, выделения в носовой полости на 0,4,7,10 сутки от начала лечения. Оценка каждого признака проводили по общепринятой 4 – бальной шкалой: 0 – симптом отсутствует, 1 – симптом слабо выражен, 2 – симптом умеренно выражен, 3 – симптом сильно выражен.

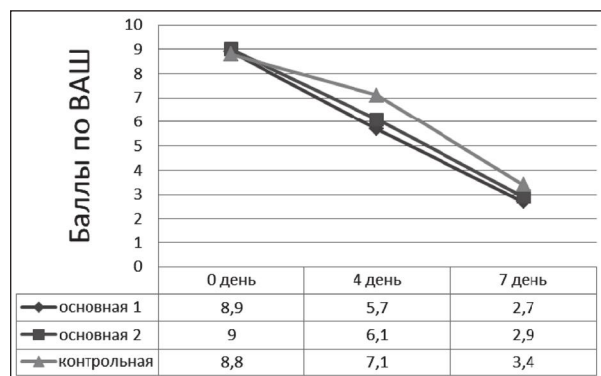


Рис. 1. Динамика изменения общего состояния пациентов по визуально-аналоговой шкале.

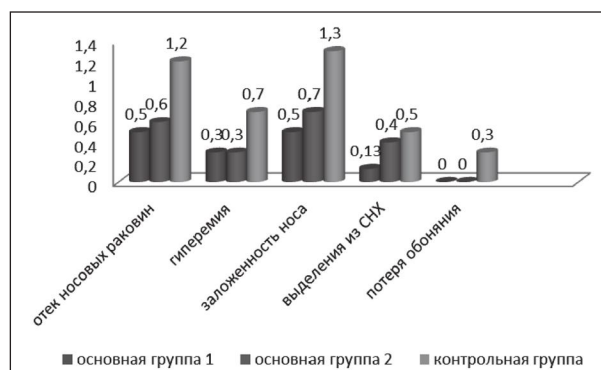


Рис. 2. Сравнительная оценка результатов лечения на 10 день.

Результаты исследования и их обсуждение. С момента начала лечения и до 10 суток пациенты всех групп отмечали улучшение самочувствия, регрессию субъективных симптомов. Данная динамика наблюдалась и в последующие дни лечения.

По визуально-аналоговой шкале изменение общего состояния пациентов основной группы 1 после лечения оценивалось ими самими на 0,1 балла лучше, чем основной группы 2 и на 0,7 балла лучше по сравнению с контрольной группой, как показано на **рисунке 1**.

Динамика изменения симптомов основной группы 1

Симптомы	0 день	4 день	7 день	10 день
Отёк средних носовых раковин	3±0	2,2±0,1	1,3±0,12	0,5±0,13***
Гиперемия средних носовых раковин	2,8±0,09	2,26±0,11	1,26±0,11	0,3±0,13***
Выделения из среднего носового хода	3±0	1,9±0,11	0,93±0,11	0,13±0,09***
Заложенность носа	2,8±0,1	2,0±0,06	1,2±0,1	0,46±0,13***
Ухудшение нюховой функции	1,4±0,16	0,8±0,22	0,06±0,06	0***

Примечание: *** $p < 0,001$, ** $p < 0,01$, * $p < 0,05$.

Таблица 1. В сульфат + дексаметазона натрия + фенилефрина гидрохлорида в форме назального спрея не только не уступает по своей эффективности мометазона фууроату, но и превышает его по таким показателям, как отек носовых раковин и гиперемия – на 0,2 балла, выделения из среднего носового хода – на 0,6 балла, заложенность носа – на 0,14 балла.

Динамика изменения симптомов основной группы 2

Симптомы	0 день	4 день	7 день	10 день
Отёк средних носовых раковин	2,9±0,1	1,9±0,18	1,0±0,15	0,6±0,16***
Гиперемия средних носовых раковин	2,6±0,16	2,0±0,5	0,9±0,18	0,3±0,15***
Выделения из среднего носового хода	2,5±0,21	1,7±0,15	0,8±0,2	0,4±0,16***
Заложенность носа	2,9±0,1	2,0±0,5	1,3±0,21	0,7±0,2***
Ухудшение нюховой функции	1,5±0,22	0,9±0,23	0,2±0,13	0***

Примечание: *** $p < 0,001$, ** $p < 0,01$, * $p < 0,05$.

Таблица 2. 2. Отмечалась разница между группой, к которой применялась комбинация неомицина сульфата + полимиксина В сульфата + дексаметазона натрия + фенилефрина гидрохлорида в форме спрея и группой, принимающей интраназально солевой раствор в пользу первой: выраженность отека носовых раковин уменьшилась на 1,8 баллов, гиперемия носовых раковин – на 2 балла, выделения из среднего носового хода – на 2,1 балла, заложенность носа – на 1,6 баллов, потеря обоняния – на 1,1 баллов.

Начиная с 4 дня и в последующие дни лечения у пациентов основной группы 1 среднее значение выраженности признаков было несколько меньше по сравнению с основной 2 (отек носовых раковин и гиперемия – на 0,2 балла, выделения из среднего носового хода – на 0,6 балла, заложенность носа – на 0,14 балла), что представлено в **таблицах 1, 2**.

Разница между основной группой 1 и контрольной была более значительная: отек носовых раковин – на 1,8 баллов, гиперемия носовых раковин – на 2 балла, выделения из среднего носового хода – на 2,1 балла, заложенность носа – на 1,6 баллов, потеря обоняния – на 1,1 баллов (**рис. 2**).

Выводы

1. При сравнительном анализе результатов комплексного лечения пациентов, было установлено, что комбинация неомицина сульфат + полимиксина

3. Наши клинические исследования показали, что комбинация неомицина сульфата + полимиксина В сульфат + дексаметазона натрия + фенилефрина гидрохлорида в форме назального спрея несомненно является препаратом выбора в комплексном лечении бактериальных риносинуситов, так как при его введении непосредственно в очаг воспаления достигается оптимальное комплексное воздействие антибактериального и стероидного противовоспалительного компонентов, что способствует усилению лечебного эффекта и как следствие ускорению выздоровления пациентов.

Перспективы дальнейших исследований. Дальнейшие исследования будут направлены на продолжение изучения проблематики лечения бактериальных риносинуситов, в частности, у детей с 15 лет.

Литература

1. Pechinka AM, Dzeman MI. Gostri respiratorni zahvorjuvannja: pytannja klinichnoji diagnostyky ta likuvannja. Ukr. med. chasopys. 2010;5(79):94-103. [in Ukrainian].
2. Nakaz Ministerstva ohorony zdorovja Ukrainy № 85 vid 11.02.2016 r. Unifikovanyj klinichnyj protokol pervynnoji, vtorynnoji (specializovanoji) ta tretynnoji (vysokospecializovanoji) medychnoji dopomogy «Gostryj rynosynusyt». [in Ukrainian].
3. Fokkens WJ. Position Paper on Rhinosinusitis and Nasal Polyps (EPOS). Rhinology supplement. 2012;23(1):298.
4. Elektronnyj dokument «Adaptovana klinichna nastanova, zasnovana na dokazah «Gostryj rynosynusyt» [Internet]. 2016. Dostupno: <https://orl.ifnmu.edu.ua/protocols/acute-rhinosinusitis> [in Ukrainian].
5. Karpova EP. Racionalnaja mestnaja antibakterialnaja terapija pri sinusitah u detej. Rossijskaja otorinolaringologija. 2005;2(15):111-4. [in Russian].
6. Instrukcija k medicinskomu primeneniju lekarstvennogo sredstva «Polideksa s fenilefrinom». [in Russian].

ПІДВИЩЕННЯ ЕФЕКТИВНОСТІ ЛІКУВАННЯ БАКТЕРІАЛЬНИХ РИНОСИНУСІТІВ

Безшапочний С. Б., Іванченко С. А., Гришина І. С.

Резюме. У статті описана проблема лікування бактеріальних риносинуситів. Метою дослідження було вивчення ефективності застосування комбінації неомицину сульфату + поліміксину В сульфату + дексаметазону натрію + фенілефрину гідрохлориду у порівнянні з мометазону фууроатом і сольовими розчинами у комплексній терапії бактеріальних риносинуситів. Було встановлено, що дана комбінація не лише не поступається за своєю ефективністю мометазону фууроату, а й перевищує його за такими показниками як набряк носових раковин і гіперемія – на 0,2 бали, виділення з середнього носового ходу – на 0,6 бали, заложеність носа – на 0,14 бали. Відмічено різницю між групою, до якої застосовувалась комбінація неомицину сульфату + поліміксину В сульфату + дексаметазону натрію + фенілефрину гідрохлориду у формі спрею і групою, що приймала інтраназально сольовий розчин на користь першої: вираженість набряку носових раковин зменшилася на 1,8 балів, гіперемія носових раковин – на 2 бали, виділення з середнього носового ходу – на 2,1 бали, заложеність носа – на 1,6

балів, втрата нюху – на 1,1 балів. У результаті досліджень ми прийшли до висновку, що завдяки комплексному впливу антибактеріального і стероїдного протизапального компонентів комбінація неоміцину сульфату + поліміксину В сульфату + дексаметазону натрію + фенілефрину гідрохлориду є препаратом вибору у комплексному лікуванні бактеріальних риносинуситів.

Ключові слова: риносинусит, неоміцину сульфат, поліміксину В сульфат, дексаметазону натрій, фенілефрину гідрохлорид, мометазону фуруат.

ПОВЫШЕНИЕ ЭФФЕКТИВНОСТИ ЛЕЧЕНИЯ БАКТЕРИАЛЬНЫХ РИНОСИНУСИТОВ

Безшапочный С. Б., Иванченко С. А., Гришина И. С.

Резюме. В статье описана проблема лечения бактериальных риносинуситов. Целью исследования было изучение эффективности применения комбинации неомидина сульфата + полимиксина В сульфата + дексаметазона натрия + фенилефрина гидрохлорида в сравнении с мометазона фуруатом и солевыми растворами в комплексной терапии бактериальных риносинуситов. Было установлено, что данная комбинация не только не уступает по своей эффективности мометазона фуруату, но и превышает его по таким показателям, как отек носовых раковин и гиперемия – на 0,2 балла, выделения из среднего носового хода – на 0,6 балла, заложенность носа – на 0,14 балла. Отмечалась разница между группой, к которой применялась комбинация неомидина сульфата + полимиксина В сульфата + дексаметазона натрия + фенилефрина гидрохлорида и группой, принимающей интраназально солевой раствор в пользу первой: выраженность отека носовых раковин уменьшилась на 1,8 баллов, гиперемия носовых раковин – на 2 балла, выделения из среднего носового хода – на 2,1 балла, заложенность носа – на 1,6 баллов, потеря обоняния – на 1,1 баллов. В результате исследований мы пришли к выводу, что благодаря комплексному воздействию антибактериального и стероидного противовоспалительного компонентов комбинация неомидина сульфата + полимиксина В сульфата + дексаметазона натрия + фенилефрина гидрохлорида является препаратом выбора в комплексном лечении бактериальных риносинуситов.

Ключевые слова: риносинусит, неомидина сульфат, полимиксина В сульфат, дексаметазона натрий, фенилефрина гидрохлорид, мометазона фуруат.

THE INCREASE OF TREATMENT EFFICIENCY OF BACTERIAL RINOSINUSITIS

Bezshapochny S. B., Ivanchenko S. A., Gryshyna I. S.

Abstract. The article describes a problem of treatment of bacterial rhinosinusitis. WHO claims that the prevalence of the disease is increasing every year. In Ukraine, the diagnosis of “rhinosinusitis” is exposed to 60-65% of patients who seek help from an otorhinolaryngologist. It is proved, that during an inflammatory process, the intake of a drug from the bloodstream into the mucous membrane of the nose and paranasal sinuses is sharply reduced, due to an increase of the interstitial pressure, there is compression of the capillaries, which leads to a deterioration of blood flow and filtration. Due to this fact it was concluded that the optimal therapeutic effect of the drug is achieved when it is applied directly into the inflamed area. In this regard, our attention was drawn to the unique combination in the form of a nasal spray containing two differently directed antibiotics: neomycin sulfate and polymyxin B sulfate, dexamethasone sodium – a corticosteroid for reducing the inflammation, and phenylephrine hydrochloride – a decongestant to relieve nasal congestion and improving the outflow of secretions from the natural anastomoses of the paranasal sinuses. The aim of the research was to study the effectiveness of using the combination of neomycin sulfate + polymyxin B sulfate + dexamethasone sodium + phenylephrine hydrochloride in comparison with mometasone furoate and saline solutions in the complex therapy of bacterial rhinosinusitis. The study was conducted on the base of the department of otorhinolaryngology with ophthalmology HSEEU “Ukrainian Medical Stomatological Academy”, ENT department of the Poltava Regional Clinical Hospital, the 4th city clinical polyclinic in Poltava. All patients were divided into 3 groups. The first group included 30 people who received oral antibiotic therapy with amoxicillin trihydrate with a dose of 500 mg x 2 times per day for 10 days, the combination of neomycin sulfate 6500 IU + polymyxin B sulfate 10000 IU + dexamethasone sodium 0,25 mg + phenylephrine hydrochloride 2,5 mg locally for 1 injection in each nasal passage x 3 times per day for 5 days. Patients of the other group (n = 30) received amoxicillin trihydrate 500 mg x 2 times per day for 10 days, a nasal spray of mometasone furoate 50 µg for 2 injections in each nasal passage x 2 times per day for 5 days. Patients of the control group were prescribed amoxicillin trihydrate 500 mg x 2 times per day for 10 days, an intranasal spray based on sea water x 3 times per day for 5 days. It was found that the combination of neomycin sulfate + polymyxin B sulfate + dexamethasone sodium + phenylephrine hydrochloride in form of spray has not only the same level by its effectiveness to the mometasone furoate, but exceeds it by such indicators as edema of the nasal concha and hyperemia – by 0.2 points, rheum from the middle nasal passage – by 0,6 points, nasal congestion – by 0.14 points. There was a difference between the group which received the combination of neomycin sulfate + polymyxin B sulfate + dexamethasone sodium + phenylephrine hydrochloride in form of spray and the group of the intranasal saline solution in favor of the first: the degree of the edema of the nasal concha decreased by 1.8 points, the hyperemia of the nasal concha was decreased by 2 points, the discharge from the middle nasal passage – on 2.1 points, nasal congestion – by 1.6 points, loss of smell – by 1.1 points. As a result of the research, we came to the conclusion that due to the complex effects of antibacterial and steroidal anti-inflammatory components, combination of neomycin sulfate + polymyxin B sulfate + dexamethasone sodium + phenylephrine hydrochloride in form of spray is the drug of choice in the complex treatment of bacterial rhinosinusitis.

Key words: rhinosinusitis, neomycin sulfate, polymyxin B sulfate, dexamethasone sodium, phenylephrine hydrochloride, mometasone furoate.

*Рецензент – проф. Гасюк Ю. А.
Стаття надійшла 10.05.2018 року*