

## КОМПЛЕКСНЫЙ ПОДХОД К ПРОФИЛАКТИКЕ РЕТИНОПАТИИ НЕДОНОШЕННЫХ ДЕТЕЙ

<sup>1</sup>Национальный центр офтальмологии имени акад. Зарифы Алиевой (г. Баку, Азербайджан)

<sup>2</sup>НИИ Акушерства и Гинекологии (г. Баку, Азербайджан)

<sup>3</sup>НИИ Педиатрии имени К. Фараджевой (г. Баку, Азербайджан)

nauchnayastatya@yandex.ru

**Связь публикации с плановыми научно-исследовательскими работами.** Данная работа является фрагментом выполняемой диссертации на соискание ученой степени доктора философии по медицине «Распространенность, скрининг, диагностика и мониторинг ретинопатии недоношенных в Азербайджанской республике».

**Вступление.** В последние годы несмотря на успешное лечение ретинопатии недоношенных (РН), у новорожденных существует риск развития различных осложнений, таких как: косоглазие, близорукость, амблиопия, глаукома, ретиальная атрофия, ретиальные растяжения, разрывы, отслойки, изменения пигментного эпителия [1,2,3]. Одним из серьезных и наиболее часто встречающимися осложнениями являются разрывы сетчатки, возникающие в 35% случаев даже после своевременного лечения РН [4,5,6]. Периферическая лазерная коагуляция, которая предотвращает отслойку сетчатки у детей с РН острота зрения при миопии и макулярной патологии все равно снижается. После хирургического лечения на 4-м и 5-м этапах РН визуальные результаты всегда низки. Поэтому так важно разработать стратегию лечения в целях предотвращения развития РН. Лучшим способом предупреждения развития РН является сокращения числа преждевременных родов путем максимально возможного увеличения сроков беременности путем улучшения социального и экономического положения беременных женщин. Однако на сегодняшний день статистически отмечается рост преждевременных родов в связи с участвовавшими экстракорпоральными оплодотворениями (ЭКО). Для этой цели в медицинской практике важно применять простые, доступные и высококачественные методы [7,8].

В настоящее время респираторная патология играет важную роль в неонатологии. Известно, что после рождения в респираторной терапии нуждаются около 13% новорожденных особенно недоношенные дети гестационного возраста ниже 31 недели в 85% случаев.

Глубоконедоношенный ребенок рождается с незрелостью сурфактантной системы в связи с низкой растяжимостью легочной ткани (исследования Goldsmith и Karotkin). Реанимационные мероприятия в этих случаях включают искусственную вентиляцию легких (ИВЛ) с интубацией и последующим применением сурфактанта в целях заместительной терапии. ИВЛ довольно часто проводится в «жестких» параметрах с высоким содержанием кислорода во вводимой газовой смеси и нередко требует повторных введений сурфактанта. Высокое содержание кислорода в газовой смеси часто приводит к таким осложнениям, как бронхолегочная дисплазия

(БЛД) и ретинопатия недоношенных (РН). По данным некоторых авторов, у детей, получавших оксигенотерапию тем или иным методом, отмечалось повышение метаболитов перекисного окисления липидов, менялось содержание тканевых антиоксидантов. Интубация трахеи с искусственной вентиляцией легких (ИВЛ) – инвазивный метод, который зачастую приводит к воспалительным процессам и нарушению функций в бронхолегочной системе. Инвазивные мероприятия в 90% случаев требуют седативной терапии, что также неблагоприятно сказывается на недоношенном ребенке [8].

В настоящее время альтернативным методом лечения легочных заболеваний является СДППД (СРАР) (спонтанное дыхание с постоянным положительным давлением в дыхательных путях). Существуют 2 типа аппаратов для проведения СДППД: Bubble-CPAP и Infant-Flow Driver. Несмотря на то, что система Bubble-CPAP играет важную роль в становлении респираторной функции у недоношенных детей она имеет целый ряд недостатков: нестабильный дыхательный объем и давление в дыхательных путях, недостаточное увеличение растяжимости легких, высокий уровень работы дыхания. Этих недостатков лишена новая модификация метода СДППД: открытые системы CPAP с переменным потоком (Infant-flow driver- IFD). Устройство, создающее переменный поток, позволяет более эффективно, чем другие способы СДППД увеличивать функциональную остаточную емкость легких (ФОЕ) и поддерживать стабильное давление в дыхательных путях, облегчая новорожденному недоношенному ребенку, как вдох, так и выдох [8,9].

Основываясь на ряде обширных исследований, можно сделать вывод, что адекватная кислородная терапия, использование пренатальных стероидов и витамин Е уменьшают частоту РН [10,11]. Кроме того, использование этамзилата (дицинона) в неонатологии также дает положительные результаты. Эти средства являются прямо или косвенно направленными на предотвращение гипероксии сетчатки. Кроме того, инстиляция антиоксидантных препаратов (гистоксирон, эмоксипин) способствуют предотвращению РН [12].

Эмоксипин (3 окси-6-метил-2-этилпиридин) обладает антиоксидантной, антигипоксантной, ангиопротекторной, антиагрегантной активностью, что снижает проницаемость стенок сосудов, уменьшает скорость образования свободных радикалов, уменьшает агрегацию тромбоцитов. Эмоксипин благодаря своей функции восстановления ретины участвует в рассасывании внутриглазных кровоизлияний и улучшая микроциркуляцию сосудов. При использовании эмоксипина в виде глазных капель в биологической

активной концентрации он не переходит в кровообращение. Препарат используется при внутриглазных кровоизлияниях, диабетической ретинопатии, центральной хориоретинальной дистрофии, тромбозе центральной вены глазной сетчатки и осложненной миопии. Он широко применяется в патологиях, связанных с пероксидным окислением липидов, сопровождающих гипоксию [12].

**Цель работы.** Изучить эффективность комплексного применения раннего назального СРАР, инстилляцию глазных капель дексаметазона и эмоксипина у недоношенных детей с респираторным дистресс синдромом (РДС) для профилактики ретинопатии недоношенных.

**Объект и методы исследования.** Под наблюдением находились 200 новорожденных, родившихся до 31-й недели гестации с весом менее 1200 граммов (таблица 1).

Таблица 1.

Число детей в зависимости от веса	
Вес при рождении	итого 200
1200-1000	118 (59%)
1000-700	91 (41%)

В исследовании участвовали новорожденные со сроком гестации 26-31 недели (таблица 2).

Все новорожденные получали двухэтапное лечение в отделении интенсивной терапии и реанимации с использованием респираторной терапии.

Таблица 2.

Число детей в зависимости от гестационного возраста	
Гестационный возраст (недели)	Общее число детей (200)
26-28	61 (30,5%)
29-30	91 (45,5%)
31	48 (24%)

В первичном офтальмологическом обследовании участвовали новорожденные со сроком гестации 31-35 недель.

Пациенты были разделены на 3 группы.

1-ая группа включала 80 младенцев, получивших респираторную терапию с использованием CPD IFD.

2-ая группа включала 80 младенцев, получивших респираторную терапию с использованием СРАР Bubble.

3-я группа включала 40 младенцев, получивших респираторную терапию с использованием ИВЛ.

Результаты исследования оценивались на основе офтальмологических обследований: к моменту первого проявления признаков заболевания, по частоте распространности в группах, распространению по зонам сетчатки, степени развития, частоте появления задней агрессивной формы и регрессии.

**Результаты исследований и их обсуждение.** В первой группе РН была обнаружена у 29 (36%) детей. Время первого проявлением заболевания 38 недель  $\pm 2$  (рис. 1).

Распространение РН по зонам сетчатки в 1-й группе было таким, как показано в таблице 3.

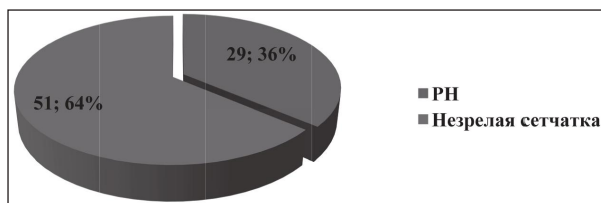


Рис. 1. Частота встречаемости РН в 1-ой группе.

Таблица 3.

**Распространение РН по зонам сетчатки в 1-й группе**

Зона	итого 29
1-ая зона	4 (13,8%)
2 – ая зона	9 (31%)
3 – я зона	16 (55,2%)

Распространение РН по степени развития в 1-й группе было таким, как показано в таблице 4.

Задняя агрессивная форма РН была обнаружена у 1 (3,4%) ребенка 1-й группы. Среди детей с РН у 19 из 29 детей (65,5%) имелся регресс, у 10 (34,5%) детей проводилось лечение. В повторном лечении не было необходимости. В 2-ой группе всем пациентам (80 детей, 160 глаз) была проведена инстилляцией глазных капель 1% раствора Эмоксипина на протяжении 6 недель, каждые 10 минут в течение 1 часа, препарат Дексаметазон не был назначен.

Таблица 4.

**Распространение РН по степени развития в 1-й группе**

Степени развития	Итого 29
1	9 (31%)
2	8 (27,6%)
3	12 (41,4%)

Во 2-ой группе РН была обнаружена у 38 (47,5%) из 80 детей (рис. 2).

Время первого проявлением заболевания 37 недель  $\pm 1$ .

Распространение РН по зонам сетчатки во 2-й группе было таким, как показано в таблице 5.

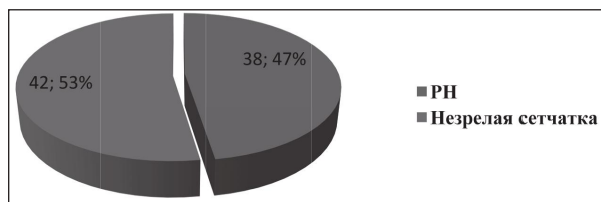


Рис. 2. Частота встречаемости РН в 2-ой группе.

Таблица 5.

**Распространение РН по зонам сетчатки во 2-й группе**

Зоны	Итого 38
1-зона	7 (18,4%)
2 -зона	16 (42,1%)
3 – зона	15 (39,5%)

Распространение РН по степени развития во 2-й группе было таким, как показано в **таблице 6**.

Задняя агрессивная форма РН была обнаружена у 3 (7,9%) детей во 2-й группе. У 18 (47,4%) детей проводилось лечение, а у 20 (52,6%) детей была регрессия. Повторная терапия проводилась у одного из детей с агрессивной формой РН.

В 3-ей группе всем пациентам (40 детей, 80 глаз) не проведена инстиляция глазными каплями. В 3-ей группе РН была обнаружена у 21 (52,5%) из 40 детей (**рис. 3**).

Время первого проявлением заболевания 34 недель  $\pm 1$ .

Распространение РН по зонам сетчатки в 3-ей группе было таким, как показано в **таблице 7**.

**Таблица 7.**

### Распространение РН по зонам сетчатки в 3-й группе

Зона	Итого 21
1-зона	7 (33,3%)
2 – зона	9 (42,8%)
3 – зона	5 (23,8%)

Распространение РН по степени развития в 3-ей группе было таким, как показано в **таблице 8**.

**Таблица 8.**

### Распространение РН по степени развития в 3-ей группе

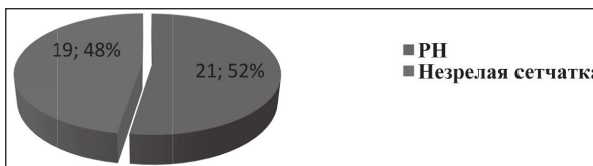
Степени развитие	Итого 21
1	8 (38,1%)
2	6 (28,6%)
3	7 (33,3%)

Задняя агрессивная форма РН была обнаружена у 7 (7,9%) детей в 3-й группе. У 17 (81%) детей про-

**Таблица 6.**

### Распространение РН по степени развития во 2-й группе

Степени развитие	Итого 38
1	7 (18,4%)
2	13 (34,2%)
3	18 (47,4%)



**Рис. 3. Частота встречаемости РН в 3-й группе.**

водилось лечение, а у 4 (19%) детей была регрессия. Повторная терапия проводилась у 3 детей. 2 из этих детей был с задней агрессивной формой РН. Вначале проводили интравитреальное введение анти-VEGF инъекции, а через 1 неделю после прогрессирования проводили периферическую лазерную коагуляцию. Однако, несмотря на это, общая отслойка сетчатки произошла в обоих глазах.

Таким образом, сравнивая результаты трех групп, кажется, что случаи РН меньше всего встречались в первой группе. Это повлияло на позднее проявление его признаков. Болезнь больше всего проявлялась перфорацией сетчатки, регрессия также была более распространена, и не было необходимости в повторном лечении.

**Выводы и перспективы дальнейших исследований.** Комплексный подход к развитию РН недоношенных детей путем ранней оптимизации респираторной терапии с применением препаратов Эмоксипина и Дексаметазона позитивно сказывается на профилактике данного заболевания.

## Литература

- McNamara JA, Tasman W, Brown GC, Federman JL. Laser photocoagulation for stage 3+ retinopathy of prematurity. *Ophthalmology*. 1991;98(5):576-80.
- Hunter DG, Repka MX. Diode laser photocoagulation for threshold retinopathy of prematurity. A randomized study. *Ophthalmology*. 1993;100(2):238-44.
- Laser VDR Study Group. Laser therapy for retinopathy of prematurity. *Arch Ophthalmol*. 1994;112(2):154-6.
- Iverson DA, Trese MT, Orgel IK, Williams GA. Laser photocoagulation for threshold retinopathy of prematurity. *Arch Ophthalmol*. 1991;109(10):1342-3.
- Schalih-Delfos N, de Graaf MEL, Treffers W, Engel J, Cats B. Long term follow-up of Premature Infants: Detection of strabismus, amblyopia and refractive errors. *Br J Ophthalmol*. 2000;84:963-7.
- Palmer EA, Flynn JT, Hardy RJ, Phelps DL, Phillips CL, Schaffer DB, et al. The Cryotherapy for Retinopathy of Prematurity Cooperative Group. Incidence and early course of retinopathy of prematurity. *Ophthalmology*. 1991;98(11):1628-40.
- Good WV, Hardy RJ, Dobson V, Palmer EA, Phelps DL, Quintos M, et al. Early Treatment for Retinopathy of Prematurity Cooperative Group. The incidence and course of retinopathy of prematurity: findings from the Early Treatment for Retinopathy of Prematurity study. *Pediatrics*. 2005;116:15-23.
- Trubuhovich RV. 19th century pioneers of intensive therapy in North America. Part 1: George Edward Fell. *Crit. Care Resusc*. 2007;9:377-93.
- Grazioli SN, Karam ON, Rimensberger PC. New generation neonatal high frequency ventilators: effect of oscillatory frequency and working principles on performance. *Respir. Care*. 2015;60(3):363-70.
- Halliday HL. History of surfactant from 1980. *Biol. Neonate*. 2005;87(4):317-22. Epub 2005, Jun 1. Review.
- Csak K, Szabo V, Szabo A, Vannay A. Pathogenesis and genetic basis for retinopathy of prematurity. *Front biosci*. 2006;11:908-20.
- Johnson L, Quinn GE, Abbasi S, Otis C, Goldstein D, Sacks L, et al. Effect of sustained pharmacologic vitamin E levels on the incidence and severity of retinopathy of prematurity. *JPediatr*. 1989;114:827-38.

## КОМПЛЕКСНИЙ ПІДХІД ДО ПРОФІЛАКТИКИ РЕТИНОПАТІЇ НЕДОНОШЕНИХ ДІТЕЙ

**Гасимов Є. М., Акперова А. Т., Мамедзаде Г. Т., Меджидова С. З.**

**Резюме.** Під спостереженням знаходилися 200 дітей, що народилися до 31-го тижня вагітності вагою менше 1200 грамів. У першій групі всім пацієнтам (80 дітей, 160 очей) була проведена інстиляція очні краплі 1% розчину Емоксипину за 6 тижнів, кожні 10 хвилин протягом 1 години, Дексаметазону три рази на день. У 2-ій групі всім пацієнтам (80 дітей, 160 очей) була проведена інстиляція очні краплі 1% розчину Емоксипину

за 6 тижнів, кожні 10 хвилин протягом 1 години, Дексаметазон не призначено. У 3-ій групі всім пацієнтам (40 дітей, 80 очей) не проведена інстиляція очні краплі.

У першій групі РН була виявлена у 29 (36%) дітей. Задня агресивна форма РН була виявлена у 1 (3,4%) дитини. Серед дітей з РН у 19 з 29 дітей (65,5%) був регрес, у 10 (34,5%) дітей проводилося лікування. У повторному лікуванні не було необхідності. У 2-ій групі всім пацієнтам (80 дітей, 160 очей) була проведена інстиляція очних крапель 1% розчину Емоксипину протягом 6 тижнів, кожні 10 хвилин протягом 1 години, препарат Дексаметазон не призначено. У 2-ій групі РН була виявлена у 38 (47,5%) з 80 дітей. Задня агресивна форма РН була виявлена у 3 (7,9%) дітей. У 18 (47,4%) дітей проводилося лікування, а у 20 (52,6%) дітей була регресія. Повторна терапія проводилася в одного з дітей з агресивною формою РН. У 3-ій групі всім пацієнтам (40 дітей, 80 очей) не проведено інстиляцію очними краплями. У 3-ій групі РН була виявлена у 21 (52,5%) з 40 дітей. Задня агресивна форма РН була виявлена у 7 (7,9%) дітей. У 17 (81%) дітей проводилося лікування, а у 4 (19%) дітей була регресія. Повторна терапія проводилася у 3 дітей. 2 з цих дітей були із задньою агресивною формою РН.

*Висновок.* Комплексний підхід до розвитку ретинопатії недоношених дітей шляхом ранньої оптимізації респіраторної терапії із застосуванням препаратів Емоксипину і Дексаметазону позитивно позначається на профілактиці даного захворювання.

**Ключові слова:** ретинопатія недоношених, лікування, профілактика, штучна вентиляція легень.

### КОМПЛЕКСНЫЙ ПОДХОД К ПРОФИЛАКТИКЕ РЕТИНОПАТИИ НЕДОНОШЕННЫХ ДЕТЕЙ

Гасымов Е. М., Акперова А. Т., Мамедзаде Г. Т., Меджидова С. З.

**Резюме.** Под наблюдением находились 200 детей, родившихся до 31-й недели беременности весом менее 1200 граммов. В первой группе всем пациентам (80 детей, 160 глаз) была проведена инстиляция глазные капли 1% раствора Эмоксипина за 6 недель, каждые 10 минут в течение 1 часа, Дексаметазона три раза в день. Во 2-ой группе всем пациентам (80 детей, 160 глаз) была проведена инстиляция глазные капли 1% раствора Эмоксипина за 6 недель, каждые 10 минут в течение 1 часа, Дексаметазон не назначен. В 3-ой группе всем пациентам (40 детей, 80 глаз) не проведена инстиляция глазные капли.

В первой группе РН была обнаружена у 29 (36%) детей. Задняя агрессивная форма РН была обнаружена у 1 (3,4%) ребенка. Среди детей с РН у 19 из 29 детей (65,5%) имелся регресс, у 10 (34,5%) детей проводилось лечение. В повторном лечении не было необходимости. Во 2-ой группе всем пациентам (80 детей, 160 глаз) была проведена инстиляция глазных капель 1% раствора Эмоксипина на протяжении 6 недель, каждые 10 минут в течение 1 часа, препарат Дексаметазон не был назначен. Во 2-ой группе РН была обнаружена у 38 (47,5%) из 80 детей. Задняя агрессивная форма РН была обнаружена у 3 (7,9%) детей. У 18 (47,4%) детей проводилось лечение, а у 20 (52,6%) детей была регрессия. Повторная терапия проводилась у одного из детей с агрессивной формой РН. В 3-ей группе всем пациентам (40 детей, 80 глаз) не проведена инстиляция глазными каплями. В 3-ей группе РН была обнаружена у 21 (52,5%) из 40 детей. Задняя агрессивная форма РН была обнаружена у 7 (7,9%) детей. У 17 (81%) детей проводилось лечение, а у 4 (19%) детей была регрессия. Повторная терапия проводилась у 3 детей. 2 из этих детей был с задней агрессивной формой РН.

*Вывод.* Комплексный подход к развитию ретинопатии недоношенных детей путем ранней оптимизации респираторной терапии с применением препаратов Эмоксипина и Дексаметазона позитивно сказывается на профилактике данного заболевания.

**Ключевые слова:** ретинопатия недоношенных, лечение, профилактика, искусственная вентиляция легких.

### A COMPREHENSIVE APPROACH TO THE PREVENTION OF RETINOPATHY IN PREMATURE INFANTS

Gasimov E. M., Akperova A. T., Mammedzade G. T., Medjidova S. Z.

**Abstract. Objective:** to study the effectiveness of complex application of early nasal CPAP, instillation of dexamethasone and Emoxipine eye drops in premature infants with respiratory distress syndrome (RDS) for the prevention of retinopathy of prematurity (PH).

*Methods.* 200 children born before the 31st week of pregnancy weighing less than 1200 grams were under observation. The minimum gestational age for children was 26 weeks and the maximum age was 31 weeks. All children received two-stage treatment in the intensive care unit. All infants received respiratory therapy SDPD (CPAP) (spontaneous breathing with continuous positive airway pressure).

The patients were divided into 3 groups: the 1st group of 80 infants who received respiratory therapy according to the method of CPAP with variable flow (Infant flow driver – IFD). CPD IFD; 2nd group – 80 infants who received respiratory therapy by the method of Bubble CPAP; 3-I – 50 infants who received respiratory therapy by the method of artificial lung ventilation (ALV).

In the first group, all patients (80 children, 160 eyes) were instilled eye drops of 1% solution of Emoxypine for 6 weeks, every 10 minutes for 1 hour, Dexamethasone three times a day. In group 2, all patients (80 children, 160 eyes) were instilled eye drops of 1% Emoxypine solution for 6 weeks, every 10 minutes for 1 hour, Dexamethasone is not prescribed. At the 3-Oh group in all patients (40 patients, 80 eyes) not carried out the instillation of eye drops.

*Results.* The result of the study was evaluated on the basis of ophthalmological examinations: at the time of the first manifestation of the signs of the disease, the frequency of spread in groups, the spread of retinal zones, stages of development, the frequency of the appearance of the posterior aggressive form and regression. In the first group, PH was found in 29 (36%) children. The posterior aggressive PH was found in 1 (3.4%) child of group 1. Among children with PH, 19 of 29 children (65.5%) had regression, 10 (34,5%) were treated. There was no need

for re-treatment. In group 2, all patients (80 children, 160 eyes) were instilled with eye drops of 1% solution of Emoxypine for 6 weeks, every 10 minutes for 1 hour, the drug Dexamethasone was not prescribed. In group 2, PH was found in 38 (47.5%) of 80 children. Posterior aggressive PH was found in 3 (7.9%) children. 18 (47.4%) children were treated, and 20 (52.6%) children had regression. Repeated therapy was performed in one of the children with aggressive PH. In the 3rd group all patients (40 patients, 80 eyes) not carried out the instillation of eye drops. In group 3, PH was found in 21 (52.5%) of 40 children. Posterior aggressive PH was found in 7 (7.9%) children. 17 (81%) children were treated, and 4 (19%) children had regression. Repeated therapy was performed in 3 children. 2 of these children were with back an aggressive form of PH. At first, an intravitreal administration of anti-VEGF injections was performed, and 1 week after progression, peripheral laser coagulation was performed. However, despite this, the total retinal detachment occurred in both eyes.

Thus, comparing the results of the three groups, it seems that the cases of PH were least encountered in the first group. This influenced the later manifestation of his signs. The disease was most manifested by retinal perforation, regression was also more common, and there was no need for re-treatment.

**Conclusion.** An integrated approach to the development of retinopathy of premature infants through early optimization of respiratory therapy with Emoxypine and Dexamethasone has a positive effect on the prevention of this disease.

**Key words:** retinopathy of prematurity, treatment, prevention, artificial ventilation.

*Рецензент – проф. Безкорвайна І. М.*

*Стаття надійшла 11.05.2018 року*

DOI 10.29254/2077-4214-2018-2-144-154-160

УДК 618.14 – 002.092 – 006.03:618 – 071.4 – 008.6:612.017:159.92

*Грек Л. П.*

### **РОЛЬ КОМОРБІДНОЇ ПАТОЛОГІЇ У ПАЦІЄНТОК З «ПРОЛІФЕРАТИВНИМИ» ЗАХВОРЮВАННЯМИ ГЕНІТАЛІЙ ТА СИНДРОМОМ ХРОНІЧНОГО ТАЗОВОГО БОЛЮ**

**Державний заклад «Дніпропетровська медична академія МОЗ України» (м. Дніпро)**

**Mila\_Grek@3g.ua**

**Зв'язок публікації з плановими науково-дослідними роботами.** Дана публікація є фрагментом науково-дослідної роботи кафедри акушерства, гінекології та перинатології ФПО ДЗ «ДМА» «Збереження та покращення репродуктивного здоров'я жінок після комплексного лікування проліферативних захворювань геніталій на підставі доказової медицини», державний реєстраційний № 0114U009599.

**Вступ.** Вплив коморбідної патології на клінічні прояви синдрому хронічного тазового болю (СХТБ) при генітальному ендометріозі (ГЕ) і поєднаних доброякісних гормонозалежних захворюваннях геніталій (які останнім часом визначаються як «проліферативні захворювання») багатогранно та індивідуально [1]. За останні роки зросло число досліджень, присвячених особливостям діагностики і лікування поєднаної патології, в той же час, практично відсутні дослідження, що піднімають питання вивчення етапності розвитку взаємообтяжуючих станів, обумовлених СХТБ і проблеми терапії таких пацієнтів [2]. В зв'язку з цим коморбідні захворювання представляють практично важливу і недостатньо вивчену проблему у пацієнток з СХТБ, обумовленого доброякісними гормонозалежними захворюванням (ДГЗ) репродуктивної системи. Взаємодія проліферативних захворювань репродуктивної системи і соматичних захворювань з СХТБ, змінює клінічну картину і перебіг основної нозології, характер і тяжкість ускладнень, обмежують або ускладнюють лікувально-діагностичний процес, негативно впливають не лише на якість життя і стан репродуктивного здоров'я жіночого населення, але і в цілому на демографічну ситуацію в країні, і отже надають цій найважливішій медичній проблемі очевидну соціальну значущість [3].

**Мета дослідження:** визначити особливості клінічних проявів коморбідної екстрагенітальної пато-

логії та її вплив на перебіг синдрому хронічного тазового болю у пацієнток з генітальним ендометріозом в поєднанні ДЗГ.

**Об'єкт і методи дослідження.** Обстежено 120 жінок з ГЕ у поєднанні з ДЗГ органів малого тазу (лейоміома матки, гіперплазія ендометрія, хронічний сальпінгіт і оофорит (ХСО)) в різних поєднаннях, які знаходилися на лікуванні в гінекологічному відділенні КЗ «Дніпропетровське клінічне об'єднання швидкої медичної допомоги» Дніпропетровської обласної ради, що є клінічною базою кафедри акушерства, гінекології і перинатології ФПО ДЗ «Дніпропетровська медична академія». Проведено: загальноклінічні, бактеріологічні, бактеріоскопічні дослідження. Для визначення рівнів цитокінів інтерлейкінів (ІЛ) -10, ІЛ-6, туморнекротичного фактора- $\alpha$  (TNF- $\alpha$ ) використовували набори реагентів для твердофазного імуноферментного аналізу (ІФА) закритого акціонерного товариства «Вектор Бест». З метою об'єктивізації больового синдрому використовувалася 10-бальна візуальна аналогова шкала (ВАШ) [4]. Для виміру сенсорної, емоційної і кількісної складових больового синдрому використовувалася спеціальна анкета – больовий опитувач Мак-Гилла, вираховувалися основні показники: індекс кількості вибраних дескрипторів (ІКВД) (сума обраних слів), ранговий індекс болю (РІБ) (сума порядкових номерів дескрипторів у субкласах), сенсорний ІКВД, афективний (емоційний) ІКВД та оцінка сили болю. Для визначення рівня особистісної тривожності використали шкалу Дж. Тейлора, рівень депресії визначали за допомогою шкали Гамільтона [5].

Для статистичної обробки даних використовувались варіаційні методи параметричні та непараметричні методи статистики. Статистичну обробку проводили за допомогою програмного за-