

**МОРФОМЕТРИЧНІ ЗМІНИ СЕРЦЯ
ПРИ ОЖИРІННІ ТА ПІСЛЯ ЙОГО ХІРУРГІЧНОГО ЛІКУВАННЯ
ДЗ «ДМА МОЗ України» (м. Дніпро)**

kosha.v@ukr.net

Зв'язок публікації з плановими науково-дослідними роботами. Дослідження проведені в рамках наукової теми кафедри хірургії № 1 «Обґрунтування системного підходу до хірургічного лікування хворих на морбідне ожиріння і супутній метаболічний синдром», № державної реєстрації 0113U006621.

Вступ. За останніми оцінками ВООЗ, надмірною вагою в сучасному світі страждають приблизно 1,5 мільярда дорослих людей і ще 350 млн. схильні до ожиріння. Приблизно 20 млн. дітей до 8 років мають проблеми із зайвою вагою. Жінки більш схильні до ожиріння, ніж чоловіки, лікарі це пов'язують з особливостями жіночого організму.

Наявність у людини ожиріння обумовлює розвиток супутнього метаболічного синдрому, який характеризується порушенням ліпідного обміну, цукровим діабетом другого типу, гіпертонічною хворобою та інш. [1,2,3]. Безумовно, наявність такої кількості супутніх захворювань, значно скорочує якість та тривалість життя пацієнтів [1,2,3,4].

Ожиріння провокує прискорення розвитку факторів, які складають серцево-судинний ризик у цілому. Ожиріння і артеріальна гіпертензія потенціують одне одне по відношенню до розвитку несприятливого впливу на структуру і функцію серця, збільшується рівень перед- і постнавантаження на серце, особливо у осіб з вираженим і тривалим (>15 років) ожирінням; зростає ризик формування ГМЛШ з 5,5% у осіб з нормальною масою тіла до 29,9% у осіб з ожирінням. При приєднанні до ожиріння АГ ризик гіпертрофії серця зростає більш ніж в 4 рази [5,6].

Проблема надмірної ваги – бич сучасності. Ожиріння діагностується досить часто. Тому консервативний підхід не завжди раціональний. Хірургічні методи лікування ожиріння як ніколи актуальні [7,8].

Мета роботи. Встановити морфометричні зміни в серці при ожирінні та після хірургічного лікування.

Об'єкт і методи дослідження. Нами проводилось моделювання ожиріння по стандартній методиці висококалорійного харчування, протягом місяця. Вага щурів складала 380-400 гр. Хірургічне лікування виконували шляхом резекції шлунка по великій кривизні.

На нефіксованому препараті серця, попередньо витягнутого із трупа експериментальних тварин, за допомогою морфометричної лінійки вимірювали подовжній, поперечний і передньо-задній розміри серця. Визначалася маса серця з точністю до 1 мгр. Вимірювали товщину серцевої стінки на різних рівнях як лівого, так і правого шлуночків і міжлуночкової перетинки. Виміри проводили на гістологічних зрізах.

Для проведення більш глибокого аналізу отриманих показників нами проводилось обчислення

індексу відношення маси серця щура до ваги щура (J) за формулою: $J = \frac{M_{сер}}{M_{щ}} \times 100\%$

де J – величина індексу. Мс. – маса серця. Мщ. – маса щура.

Для визначення форми серця нами розраховувався індекс відношення ширини серця до його довжини за формулою: $F = \frac{S}{D} \times 100\%$

Де F – індекс відносини. S – ширина серця. D – довжина серця.

При індексі до 65% форма серця конусоподібна, від 65% до 75% еліпсоподібна, більше 75% – куляста.

Експериментальні дослідження було проведено з дотриманням вимог гуманного ставлення до піддослідних тварин, регламентованих Законом України «Про захист тварин від жорстокого поводження» (№ 3447-IV від 21.02.2006 р.) та Європейською конвенцією про захист хребетних тварин, які використовуються для дослідних та інших наукових цілей (Страсбург, 18.03.1986 р.).

Результати дослідження та їх обговорення. У результаті наших досліджень ми спостерігали зміни у стінці серця на всіх рівнях організації.

На 30 добу від початку експерименту проводили комплексне дослідження серця за допомогою морфометричних досліджень на всіх рівнях структурної організації. Після видалення серця з грудної порожнини його зважували, маса в середньому дорівнювала: $2,10 \pm 0,025$ г. Індекс відношення маси серця до ваги щура дорівнював $0,54$ (табл. 1).

Таблиця 1.

Індекс відношення ваги серця до маси щура

Вимірювані параметри	норма	ожиріння	Резекція шлунка
Вага серця (мг)	$0,61 \pm 0,028$	$2,10 \pm 0,025^*$	$1,20 \pm 0,03^*$
Вага щура (г)	$190 \pm 14,4$	$390 \pm 5,4$	$250 \pm 10,5$
Індекс (j)	0,32	0,54*	0,48*

Примітка: * – різниця статистично достовірна ($p < 0,05$).

Для встановлення форми серця щурів нами обчислювався індекс відношення ширини серця до його довжини (F). В 85% випадків форма серця щурів при ожирінні була кулеподібною, індекс (F) складав у середньому 86%, у 9% еліпсоподібною, індекс складав більш ніж 65%. Конусоподібна форма спостерігалась у 6% випадків (табл. 2, рис.).

Таблиця 2.

Індекс форми серця при ожирінні

Форма серця	Ширина серця	Довжина серця	Індекс F
Конусоподібна	$0,83 \pm 0,05$	$1,5 \pm 0,04$	55%
Еліпсоподібна	$1,1 \pm 0,04$	$1,7 \pm 0,06$	65%
Кулеподібна	$1,5 \pm 0,04$	$1,8 \pm 0,05$	80%

На 30 добу від початку експерименту аналіз товщини стінки серця на різних рівнях показав, що найбільші показники були в середній третині серця, це спостерігалось як в правому, так і в лівому шлуночках серця. Аналізуючи товщину стінки шлуночків, було встановлено, що зміни відбувались нерівномірно на різних рівнях і найбільші зміни показників в порівнянні з контролем відбувались в середній третині. В міжшлуночкової перетинці більше змінювалась середня третина. Товщина передньої стінки лівого шлуночка дорівнювала $3,8 \pm 0,1$ мм, задньої стінки $3,9 \pm 0,11$ мм, бокової стінки $3,1 \pm 0,08$ мм, міжшлуночкової перетинки $3,6 \pm 0,09$ мм (табл. 3).

Таблиця 3.

Товщина стінки лівого та правого шлуночка в середній третині (мм)

	норма	ожиріння	Резекція шлуночка
Передня стінка (ЛШ)	$2,81 \pm 0,07$	$3,8 \pm 0,1^*$	$3,28 \pm 0,12^*$
Бокова стінка (ЛШ)	$2,32 \pm 0,08$	$3,1 \pm 0,08^*$	$2,72 \pm 0,05^*$
Задня стінка (ЛШ)	$2,81 \pm 0,16$	$3,9 \pm 0,11^*$	$3,3 \pm 0,11^*$
МШП	$2,41 \pm 0,41$	$3,6 \pm 0,09^*$	$3,31 \pm 0,12^*$
Передня стінка (ПШ)	$0,92 \pm 0,03$	$1,26 \pm 0,04$	$1,12 \pm 0,03$
Задня стінка (ПШ)	$1,32 \pm 0,04$	$1,56 \pm 0,06^*$	$1,42 \pm 0,04^*$

Примітка: * – різниця статистично достовірна ($p < 0,05$).

Таблиця 4.

Площа поперечного розрізу стінки шлуночків серця в середній третині (в мм²)

	норма	ожиріння	Резекція шлуночка
Правий шлуночок	$83,2 \pm 3,4$	$125,0 \pm 3,1^*$	$114,0 \pm 3,1^*$
Лівий шлуночок	$383,2 \pm 4,4$	$535,0 \pm 4,2^*$	$515,0 \pm 3,2^*$

Примітка: * – різниця статистично достовірна ($p < 0,05$).

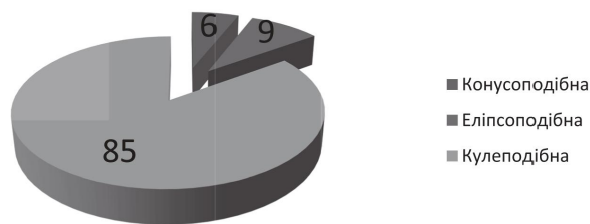


Рис. Співвідношення форми серця в %.

В правому шлуночку товщина передньої стінки $1,26 \pm 0,04$ мм, задньої стінки $1,56 \pm 0,06$ мм (табл. 3). Площа поперечного розрізу правого та лівого шлуночків серця щура дорівнювала у лівого шлуночка $535,0 \pm 4,2$ мм², у правого шлуночка $125,0 \pm 3,1$ мм² (табл. 4).

Висновки

1. При ожирінні переважає кулеподібна форма серця, на цю форму перепадає 85% від усіх форм серця.

2. При ожирінні вага серця збільшується в 3,44 рази, при резекції шлуноку його вага зменшується в 1,75 рази.

3. Площа поперечного розрізу лівого шлуночка, після резекції шлуноку, зменшилась на 20 мм², правого шлуночка на 11 мм².

Усі ці патологічні зміни які простежуються підтверджують позитивні зміни при резекції шлуноку на серцево-судинну систему зокрема на морфометричні показники серця.

Перспективи подальших досліджень. Надалі, планується розглянути зміни серця на гістоструктурному рівні при ожирінні та при його хірургічному лікуванні.

Література

- VOZ Ozhireniye i izbytochnyy ves. Informatsionnyy byulleten'. 2011;311 [Internet]. Dostupno: <http://www.who.int/mediacentre/factsheets/fs311/ru/index.html/> [in Russian].
- Belenkov YuN, Dzheriyeva IS, Rappoport SI, Volkova NI. Metabolicheskiy sindrom kak rezul'tat obraza zhizni. M.: MIA; 2015. 240 s. [in Russian].
- Freedman D, Ron E, Ballard-Barbash R. Body mass index and all-cause mortality in a nationwide US cohort. Int. J. Obes (Lond.). 2006;30:822-9.
- Dedov II. Morbidnoye ozhireniye. M.: 2014. 608 s. [in Russian].
- Peretolchina TF, Dashutina SYu, Barats SS. Ozhireniye i morfofunktsional'nyye izmeneniya serdtsa: Obzor. Kardiologiya. 2005;7:66-8. [in Russian].
- Shlyakhto YeV, Konradi AO, Zakharov DV, Rudomanov OG. Strukturno-funktsional'nyye izmeneniya miokarda u bol'nykh gipertonicheskoy bolezn'yu. Kardiologiya. 1999;2:49-55. [in Russian].
- Yegiyev VN. Umen'shayushchaya rezektsiya zheludka v lechenii morbidnogo ozhireniya. Endoskopicheskaya khirurgiya. 2007;1:42. [in Russian].
- Yudin VA, Usachev IA, Mel'nikov AA. Khirurgicheskoye lecheniye bol'nykh morbidnym ozhireniyem. Rossiyskiy biologicheskiy vestnik imeni akademika I.P. Pavlova. 2013;2:111-8. [in Russian].

МОРФОМЕТРИЧНІ ЗМІНИ СЕРЦЯ ПРИ ОЖИРІННІ ТА ПІСЛЯ ЙОГО ХІРУРГІЧНОГО ЛІКУВАННЯ

Дука Р. В., Кошарний В. В., Абдул-Огли Л. В., Кушнар'ова К. А.

Резюме. Ожиріння провокує прискорення розвитку факторів, які складають серцево-судинний ризик у цілому. Проблема надмірної ваги – бич сучасності. Ожиріння діагностується досить часто. Тому консервативний підхід не завжди раціональний. Хірургічні методи лікування ожиріння як ніколи актуальні. Метою роботи було встановити морфометричні зміни в серці при ожирінні та після хірургічного лікування. У результаті наших досліджень ми спостерігали зміни у стінці серця на всіх рівнях організації. На 30 добу від початку експерименту проводили комплексне дослідження серця за допомогою морфометричних досліджень на всіх рівнях структурної організації. Після видалення серця з грудної порожнини його зважували, маса в середньому дорівнювала: $2,10 \pm 0,025$ г. Індекс відношення маси серця до ваги щура дорівнював 0,54. При ожирінні переважає кулеподібна форма серця, на цю форму перепадає 85% від усіх форм серця. При ожирінні вага серця збільшується в 3,44 рази, при резекції шлуноку його вага зменшується в 1,75 рази. Площа поперечного розрізу лівого шлуночка, після резекції шлуноку, зменшилась на 20 мм², правого шлуночка на 11 мм². Усі ці патологічні зміни які простежуються підтверджують позитивні зміни при резекції шлуноку на серцево-судинну систему зокрема на морфометричні показники серця.

Ключові слова: ожиріння, серце, морфометрія.

МОРФОМЕТРИЧЕСКИЕ ИЗМЕНЕНИЯ СЕРДЦА ПРИ ОЖИРЕНИИ И ПОСЛЕ ЕГО ХИРУРГИЧЕСКОГО ЛЕЧЕНИЯ

Дука Р. В., Кошарный В. В., Абдул-Оглы Л. В., Кушнарёва Е. А.

Резюме. Ожирение провоцирует ускорение развития факторов, которые составляют сердечно-сосудистый риск в целом. Проблема избыточного веса – бич современности. Ожирение диагностируется довольно часто. Поэтому консервативный подход не всегда рационален. Хирургические методы лечения ожирения как никогда актуальны. Целью работы было установить морфометрические изменения в сердце при ожирении и после хирургического лечения. В результате наших исследований мы наблюдали изменения в стенке сердца на всех уровнях организации. На 30 сутки от начала эксперимента проводили комплексное исследование сердца с помощью морфометрических исследований на всех уровнях структурной организации. После удаления сердца из грудной полости его взвешивали, масса в среднем равна: $2,10 \pm 0,025$ г. Индекс отношения массы сердца к весу крысы равен 0,54. При ожирении преобладает шарообразная форма сердца, на эту форму перепадает 85% от всех форм сердца. При ожирении вес сердца увеличивается в 3,44 раза, при резекции желудка его вес уменьшается в 1,75 раза. Площадь поперечного сечения левого желудочка, после резекции желудка, уменьшилась на 20 мм², правого желудочка на 11 мм². Все эти патологические изменения наблюдаемые подтверждают положительные изменения при резекции желудка на сердечно-сосудистую систему в частности на морфометрические показатели сердца.

Ключевые слова: ожирение, сердце, морфометрия.

MORPHOMETRIC CHANGES OF HEART IN OBESIGN AND AFTER SURGICAL TREATMENT

Duka R. V., Kosharny V. V., Abdul-Ogli L. V., Kushnaryova K. A.

Abstract. Obesity provokes the acceleration of the development of factors that make up the cardiovascular risk in general. Obesity and arterial hypertension potentiate one another in relation to the development of an adverse effect on the structure and function of the heart, increases the level of pre- and post-load on the heart, especially in people with severe and prolonged (> 15 years) obesity; the risk of the formation of GMSH from 5.5% in people with normal body weight up to 29.9% in obese people is increasing. When joining the obesity of hypertension, the risk of hypertrophy of the heart increases more than 4 times.

The problem of overweight is the scourge of our time. Obesity is diagnosed quite often. Therefore, the conservative approach is not always rational. Surgical treatments for obesity are never more relevant than ever.

Purpose. To establish morphometric changes in the heart during obesity and after surgical treatment.

Object and methods. We were modeling obesity according to the standard method of high-calorie nutrition, within a month. The weight of rats was 380-400 g. Surgical treatment was performed by resection of the stomach in large curvature.

Results and discussion. As a result of our research, we observed changes in the heart wall at all levels of the organization.

At 30 days from the beginning of the experiment, a comprehensive heart study was conducted using morphometric studies at all levels of the structural organization. After removing the heart from the thoracic cavity, it was weighed, the mass on average equaled: 2.10 ± 0.025 g. The index of the ratio of the mass of the heart to the weight of the rat was 0.54.

To determine the shape of the heart of rats, we calculated the index of the ratio of the width of the heart to its length (F). In 85% of cases, the obesity of the rats' heart was globular, the index (F) amounted to an average of 86%, with an ellipsoidal pattern of 9%, an index of more than 65%. Cone-shaped form was observed in 6% of cases.

At 30 days from the beginning of the experiment, the analysis of the thickness of the wall of the heart at various levels showed that the highest rates were in the middle third of the heart, it was observed in both the right and left ventricles of the heart. Analyzing the thickness of the ventricular wall, it was found that changes occurred unevenly at different levels, and the greatest changes in the indicators compared with the control occurred in the middle third. In the interventricular lining, the average third changed more. The thickness of the anterior wall of the left ventricle was 3.8 ± 0.1 mm, the back wall was 3.9 ± 0.11 mm, the side wall 3.1 ± 0.08 mm, the interventricular membrane 3.6 ± 0.09 mm in the right ventricle the thickness of the front wall is $1,26 \pm 0,04$ mm, the back wall $1,56 \pm 0,06$ mm. The cross-sectional area of the right and left ventricles of the rat's heart was equal to the left ventricle of 535.0 ± 4.2 mm², in the right ventricle 125.0 ± 3.1 mm².

Conclusions

1. When obesity is dominated by a globular form of the heart, 85% of all forms of heart are affected by this form.
2. When obesity of the heart weighs 3.44 times, with resection of the stomach, its weight decreases by 1.75 times.
3. The cross-sectional area of the left ventricle, after resection of the stomach, decreased by 20 mm², the right ventricle by 11 mm².

All these pathological changes that are traced confirm the positive changes in resection of the stomach on the cardiovascular system, in particular the heart.

Key words: obesity, heart, morphometry.

Рецензент – проф. Проніна О. М.
Стаття надійшла 21.08.2018 року