

The research was conducted at 120 nonlinear rats of both sexes weighing 180-210 g average. Animals were divided into 2 groups: I – control group (n = 40), who were administered incomplete Freund's adjuvant and II – the experimental group (n = 80), that were immunized human native low density lipoprotein (nLDL). The method of modeling atherosclerotic lesions is that the rats were injected with human native human LDLs (ProSpec, USA) at a dose of 200 µg intracutaneously with addition of 0.1 ml of Freund's incomplete adjuvant (Becton Dickinson, USA). Morphometric research subject coronary arteries medium (external diameter – 51-125 µm) and small caliber (external diameter – 26-50 µm). It was investigated the height of endothelial cells, internal and external diameters, wall thickness and the Vogenvort index, which is calculated by the ratio of the area of the vessel wall to the area of the lumen.

It was established that the administration of human nLPNC into experimental animals was accompanied by a reaction from the coronary vessels, which had a staged course and was different in vessels of medium and small caliber. Morphological changes in the wall of the coronary arteries had signs characteristic of atherosclerotic lesions. Structural reconstruction of coronary arteries was characterized by thickening of the walls of the vessels due to the narrowing of their lumen with a constant index of external diameter. It was manifested in a significant increase in the Vogenvort index: increase of 1,69 times in the coronary arteries of the middle caliber and 2,33 in small caliber vessels (p<0,05), and indicated the functional insufficiency of the arteries to provide sufficient blood supply to the heart muscle. The wall of the coronary arteries of the small caliber was subject to an earlier and progressive remodeling. The wall thickness increased by 24,04 % in arteries of medium caliber and by 41,81 % in arteries of small caliber (p<0,05).

Key words: coronary arteries, atherosclerosis, morphometry, rats.

*Рецензент – проф. Білаш С. М.
Стаття надійшла 27.06.2018 року*

DOI 10.29254/2077-4214-2018-3-145-329-332

УДК 611.621:612.463]-055-053.15

Хмара Т. В., Заморський І. І., Бойчук О. М., Бамбуляк А. В., Гончаренко В. А.

СТАТЕВІ ВІДМІННОСТІ КРОВОПОСТАЧАННЯ СЕЧІВНИКА У ПЛОДІВ ЛЮДИНИ 6 МІСЯЦІВ

Вищий державний навчальний заклад України
«Буковинський державний медичний університет» (м. Чернівці)

khmara.tv.6@gmail.com

Зв'язок публікації з плановими науково-дослідними роботами. Дослідження є фрагментом планової комплексної міжкафедральної теми кафедри анатомії людини імені М.Г. Туркевича і кафедри анатомії, топографічної анатомії та оперативної хірургії ВДНЗ України «Буковинський державний медичний університет» «Особливості морфогенезу та топографії систем і органів у пре- та постнатальному періодах онтогенезу людини», № державної реєстрації 0115U002769.

Вступ. Стрімкий розвиток перинатальної урології вимагає від морфологів всебічних досліджень закономірностей будови і становлення топографо-анатомічних взаємовідношень та кровопостачання сечових органів і сечовивідних шляхів у плодів людини різного віку. Проблема поєднання відомостей про особливості структурної організації та функції сечових і статевих органів у єдину морфо-функціональну уяву про об'єкт дослідження є однією з кардинальних для сучасної перинатальної урології [1,2]. Особливо демонстративно це проявляється на прикладі сечівника, де ще не вивчені статеві особливості його кровопостачання впродовж плодового періода онтогенезу людини. Розвиток сучасної медицини, що дозволяє розцінювати плід як пацієнта, ставить перед морфологами нові завдання і питання. У джерелах доступної нам літератури трапляються поодинокі відомості стосовно фетальної анатомії сечівника [3,4]. За даними І.С. Кашперук-Карпюк, Д.В. Проняєва [3] у перинатальному періоді кровопостачання міхурово-сечівникового сегмента здійснюється за рахунок нижніх міхурових

та середніх прямокишкових артерій, сечівниковими артеріями.

Дане дослідження щодо розвитку і становлення топографо-анатомічних особливостей чоловічого та жіночого сечівника у пренатальному періоді онтогенезу людини є продовженням проведених нами наукових досліджень [5-7].

Мета дослідження. Встановити топографо-анатомічні особливості кровопостачання сечівника у плодів людини 6 місяців обох статей.

Об'єкт і методи дослідження. Для досягнення мети і реалізації поставлених завдань дослідження проведено на препаратах сечо-статевих органів 12 плодів чоловічої статі і 8 плодів жіночої статі 186,0 – 230,0 мм тім'яно-куприкової довжини (ТКД) без зовнішніх ознак анатомічних відхилень чи аномалій розвитку. З цією метою використаний комплекс адекватних морфологічних методів дослідження, який включає: макроскопію, звичайне і тонке препарування під контролем бінокулярної лупи, ін'єкцію судин, виготовлення 3D реконструкційних моделей та морфометрію. Препарати плодів масою понад 500,0 г вивчали безпосередньо в Чернівецькому обласному дитячому патологоанатомічному бюро згідно договору про співпрацю. Для дослідження також використані препарати плодів з музею кафедри анатомії людини імені М.Г. Туркевича ВДНЗ України «Буковинський державний медичний університет». Дослідження виконані з дотриманням основних біоетичних положень Конвенції Ради Європи з прав людини та біомедицини (від 04.04.1997 р.), Гельсінської декларації Всесвітньої медичної асоціації про етичні принципи про-

ведення наукових медичних досліджень за участю людини (1964-2013 рр.), наказу МОЗ України № 690 від 23.09.2009 р. та з урахуванням методичних рекомендацій МОЗ України «Порядок вилучення біологічних об'єктів від померлих осіб, тіла яких підлягають судово-медичній експертизі та патологоанатомічному дослідженню, для наукових цілей» (2018 р.). Комісією з питань біомедичної етики ВДНЗ України «Буковинський державний медичний університет» порушень морально-правових норм при проведенні наукового дослідження не виявлено.

Результати дослідження та їх обговорення. На підставі проведеного дослідження встановлено, що у плодів людини 6 місяців чоловічої статі сечівник має форму вузької трубочки, що починається в передньонижній частині сечового міхура внутрішнім вічком сечівника та сліпо закінчується в губчастому тілі статевого члена. Загальна довжина чоловічого сечівника на цій стадії розвитку дорівнює $29,6 \pm 1,6$ мм, у тому числі: передміхурової частини – $5,7 \pm 0,4$ мм, проміжної частини – $3,2 \pm 0,2$ мм і губчастої частини – $21,4 \pm 1,6$ мм. У плодів чоловічої статі міхурово-сечівниковий сегмент представлений трикутником і шийкою міхура, внутрішнім вічком сечівника, передміхуровою частиною сечівника та його внутрішнім м'язом-замикачем. Міхурово-сечівниковий перехід визначається на рівні середньої третини лобкового симфізу. До задньої стінки міхурово-сечівникового сегмента примикають передміхурова залоза, сім'яні пухирці і передня стінка прямої кишки. Міхурово-сечівниковий сегмент вигнутий у сагітальній площині. Кровообіг чоловічого сечівника та міхурово-сечівникового сегмента забезпечується гілками нижніх міхурових і сечівникових артерій, артерій цибулини статевого члена від внутрішньої соромітної артерії. Одержані результати щодо топографії і кровообігу чоловічого сечівника у плодів 190,0-205,0 мм ТКД підтверджуються даними комп'ютерного 3D-реконструювання (рис. 1).

У плодів жіночої статі попереду від сечового міхура визначається лобковий симфіз, а позаду – тіло і шийка матки, яєчники і пряма кишка. Очеревина простягається між сечовим міхуром і маткою, утворюючи міхурово-маткову заглибину. На сагітальному розрізі між сечовим міхуром і шийкою матки визначається міхурово-шийкова щілина, яка зверху обмежена очеревиною міхурово-маткової заглибини, спереду – фасцією сечового міхура, ззаду – фасцією шийки матки і знизу – зрощенням міхурової фасції з шийкою матки. Міхурово-півхова щілина відповідно до положення півхи спрямована зверху вниз і ззаду наперед. Доверху міхурово-півхова щілина досягає зрощення міхурової фасції із шийкою матки. Слід зазначити, що на рівні початку сечівника міхурово-півхова щілина не визначається, оскільки сечівник щільно з'єднаний із фасцією півхи. Міхурово-шийкова і міхурово-півхова щілини обмежені сполучнотканинними тяжами, що утворюють міхурово-маткові зв'язки.

Прямокишково-півхова щілина – вузька, розміщена фронтально і заповнена пухкою клітковиною. Зверху прямокишково-півхова щілина обмежена очеревиною матково-прямокишкової заглибини, спереду – фасцією півхи і ззаду – фасцією прямої кишки. З боків прямокишково-півхова щілина переходить у прямокишкові тяжі, які містять судини прямої кишки, та лімфатичні судини матки. Передня стінка півхи щільно з'єднана із задньою стінкою сечівника, який має циліндричну форму (рис. 2).

Міхурово-сечівниковий сегмент представлений трикутником і шийкою міхура та внутрішнім м'язом-замикачем сечівника. Вершини трикутника міхура утворені вічками сечоводів і внутрішнім вічком сечівника. Скелетотопічно міхурово-сечівниковий сегмент визначається, як правило, на рівні верхньої, рідко (2 спостереження) – середньої третини лобкового симфізу. Довжина жіночого сечівника у плодів цієї вікової групи дорівнює $12,12 \pm 0,5$ мм.

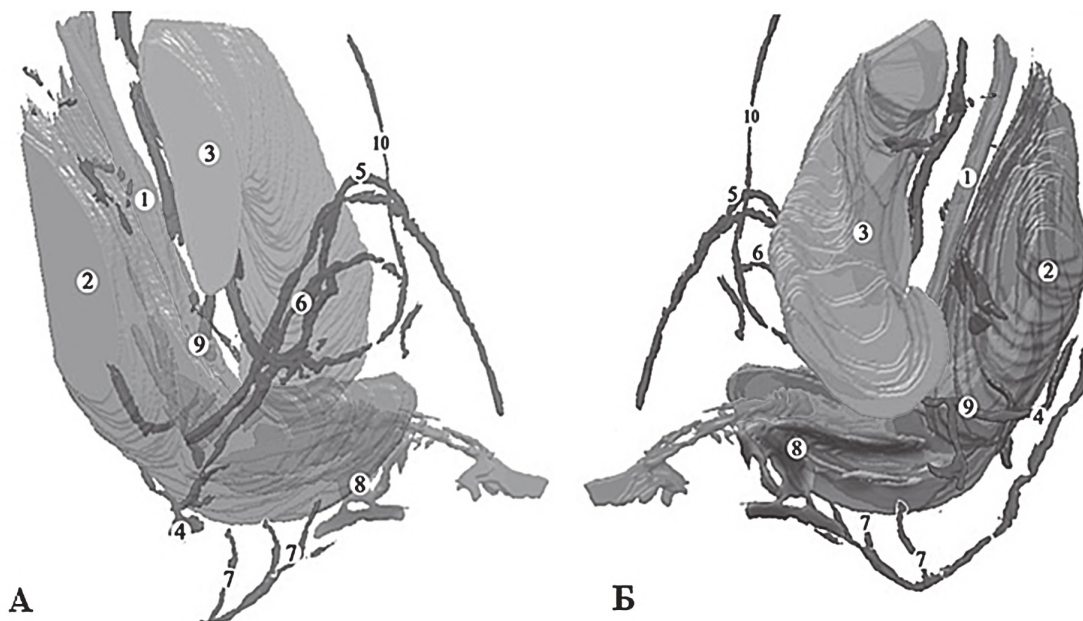


Рис. 1. Комп'ютерна тривимірна реконструкція анатомічних структур таза плода чоловічої статі 200,0 мм ТКД. Права (А) і ліва (Б) проекції. Зб. х 7: 1 – просвіт губчастої частини сечівника; 2 – пряма кишка; 3 – лобкова кістка; 4 – внутрішня соромітна артерія; 5 – спінкова артерія статевого члена; 6 – глибока артерія статевого члена; 7 – промежинні гілки; 8 – прямокишкове венозне сплетення; 9 – середня прямокишкова вена; 10 – поверхнева надчеревна артерія.

Кровообіг міхурово-сечівникового сегмента і сечівника здійснюється гілками правої і лівої внутрішніх клубових артерій, а саме: нижніми міхуровими, середніми прямокишковими артеріями, сечівниковими артеріями (від внутрішніх соромітних артерій) та піхвою артерією. Одержані відомості про топографо-анатомічні особливості та кровопостачання сечівника у плодів жіночої статі підтверджуються даними комп'ютерного 3D-реконструювання (рис. 3).

Нижня міхурова артерія забезпечує кровопостачання сечоводів, дна сечового міхура, а також дає гілки до піхви (у плодів жіночої статі), передміхурової залози і сім'яних пухирців (у плодів чоловічої статі). Середня прямокишкова артерія також віддає гілки до сечового міхура, сечоводів, передміхурової залози, сім'яних пухирців і піхви. Васкуляризація зовнішніх статевих органів здійснюється гілками зовнішньої та внутрішньої соромітних артерій відповідно від стегнової та внутрішньої клубової артерій.

Привертає увагу той факт, що 3-6 венозних судин, які оточують нижні міхурові артерії, беруть участь у формуванні міхурового венозного сплетення. Навколо гілок середньої прямокишкової артерії простежуються 3-5 вен, які утворюють прямокишкове венозне сплетення. У плодів жіночої статі венозний відтік відбувається у піхвові венозне сплетення. При цьому венозні сплетення анастомозують між собою та з венами суміжних структур.

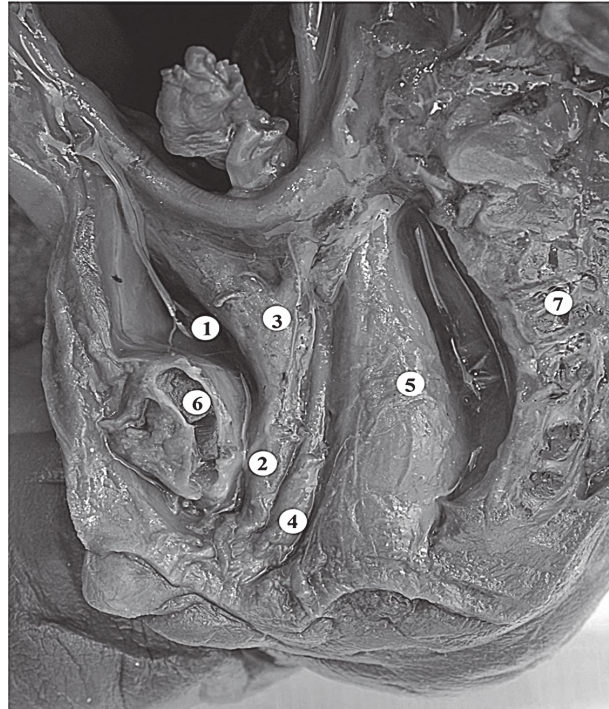


Рис. 2. Органи таза і промежини плода жіночої статі 225,0 мм ТКД. Макропрепарат. Вигляд справа. 36. х 3,6: 1 – сечівний міхур; 2 – сечівник; 3 – матка; 4 – піхва; 5 – пряма кишка; 6 – лобковий симфіз; 7 – хребтовий стовп.

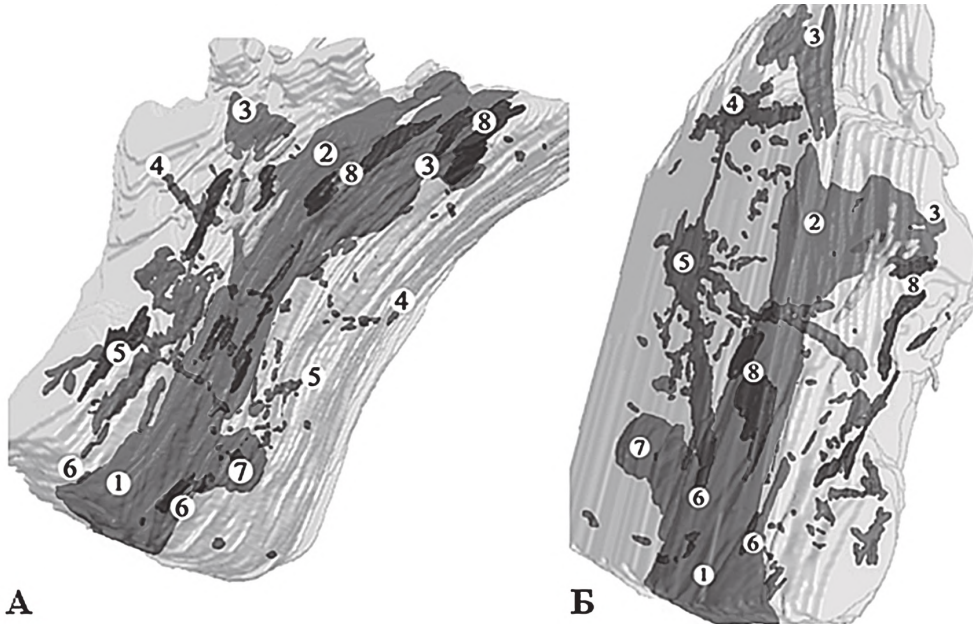


Рис. 3. Комп'ютерна тривимірна реконструкція нижніх сечовивідних шляхів плода жіночої статі 215,0 мм ТКД. Ліва (А) і права (Б) передньобічні проекції. 36. х 8: 1 – просвіт сечівника; 2 – порожнина сечового міхура; 3 – просвіт сечовода; 4 – верхні міхурові артерії; 5 – нижні міхурові артерії; 6 – сечівникові артерії; 7 – піхва; 8 – міхурове венозне сплетення.

Висновки

1. Кровообіг сечівника та міхурово-сечівникового сегмента у плодів людини 6 місяців жіночої статі забезпечується гілками нижніх міхурових, середніх прямокишкових, сечівникових та піхвових артерій, а у плодів чоловічої статі – гілками нижніх міхурових і сечівникових артерій, артерій цибулини статевого члена.

2. У досліджених плодів людини процеси формування, становлення топографії та кровопостачання

сечівника відбуваються у тісному взаємозв'язку з розвитком і формуванням суміжних органів та структур залежно від статі.

Перспективи подальших досліджень. Проведене дослідження щодо джерел кровопостачання сечівника у плодів 6 місяців засвідчує потребу подальшого з'ясування топографо-анатомічних особливостей кровопостачання чоловічого та жіночого сечівника у плодів людини 7-10 місяців.

Література

1. Jushko EI. Prenatal'naja urologija: vchera, segodnja, zavtra. Urologija. 2009;1:75-81. [in Russian].
2. Halachmi S. Prenatal urology consultation. Harefuah. 2003;142(8-9):628-31,44.
3. Kashperuk-Karpiuk IS, Proniaiev DV. Perynatal'na histo- ta anhiarkhitektonika mikhurovo-sechivnykovoho sehmenta. Aktual'ni problemy suchasnoi medytsyny. Visnyk Ukrains'koi medychnoi stomatolohichnoi akademii. 2013;13(4):117-21. [in Ukrainian].
4. Akhtemiichuk YuT, Kashperuk-Karpiuk IS. Anatomichni osoblyvosti mikhurovo-sechivnykovoho sehmenta u druhomu trymestri vnutrish-noutrobnoho rozvytku. Naukovyi visnyk Uzhhorodskoho universytetu, seriya „Medytsyna”. 2013;1(46):3-7. [in Ukrainian].
5. Khmara TV, Stryzhakovska LO. Morfometrychna kharakterystyka peredmikhurovoi zalozy ta sechivnyka u plodiv 4-6 misiatsiv. Visnyk problem biolohii i medytsyny. 2011;2(2):285-7. [in Ukrainian].
6. Khmara TV, Stryzhakovska LO. Prenatalni morfohenez sechivnyka. Chernivtsi: Meduniversytet; 2016. [in Ukrainian].
7. Khmara TV, Riznichuk MA, Strizhakovskaya LA. Sex-related differences in urethra development in human embryos. Russ J Dev Biol. 2018;49(2):101-7.

СТАТЕВІ ВІДМІННОСТІ КРОВОПОСТАЧАННЯ СЕЧІВНИКА У ПЛОДІВ ЛЮДИНИ 6 МІСЯЦІВ

Хмара Т. В., Заморський І. І., Бойчук О. М., Бамбуляк А. В., Гончаренко В. А.

Резюме. За допомогою комплексу морфологічних методів дослідження встановлено статеві особливості кровопостачання сечівника та суміжних структур у плодів людини 6 місяців. З'ясовано, що процеси формоутворення, становлення топографії та кровопостачання сечівника відбуваються у тісному взаємозв'язку з розвитком і формуванням суміжних органів та структур залежно від статі. Кровопостачання чоловічого сечівника та міхурово-сечівникового сегмента забезпечується гілками нижніх міхурових і сечівникових артерій, артерій цибулини статевого члена. У кровопостачанні жіночого сечівника та міхурово-сечівникового сегмента беруть участь гілки нижніх міхурових, середніх прямокишкових, сечівникових та піхвових артерій.

Ключові слова: сечівник, кровопостачання, топографія, плід, людина.

ПОЛОВЫЕ РАЗЛИЧИЯ КРОВΟΣНАБЖЕНИЯ МОЧЕИСПУСКАТЕЛЬНОГО КАНАЛА У ПЛОДОВ ЧЕЛОВЕКА 6 МЕСЯЦЕВ

Хмара Т. В., Заморский И. И., Бойчук О. М., Бамбуляк А. В., Гончаренко В. А.

Резюме. С помощью комплекса морфологических методов исследования установлены половые особенности кровоснабжения мочеиспускательного канала и смежных структур у плодов человека 6 месяцев. Установлено, что процессы формообразования, становления топографии и кровоснабжения мочеиспускательного канала происходят в тесной взаимосвязи с развитием и формированием смежных органов и структур в зависимости от пола. Кровоснабжение мужского мочеиспускательного канала и пузырно-уретрального сегмента обеспечивается ветвями нижних мочепузырных и уретральных артерий, артерий луковичи полового члена. В кровоснабжении женского мочеиспускательного канала и пузырно-уретрального сегмента принимают участие ветви нижних мочепузырных, средних прямокишечных, уретральных и влагалищных артерий.

Ключевые слова: мочеиспускательный канал, кровоснабжение, топография, плод, человек.

SEX DIFFERENCES IN URETHRAL BLOOD SUPPLY IN 6-MONTH-OLD HUMAN FETUSES

Khmara T. V., Zamorskii I. I., Boichuk O. M., Bambuliak A. V., Goncharenko V. A.

Abstract. The rapid development of perinatal urology requires morphologists to study thoroughly the patterns of structure and the formation of topographical and anatomical relationships and urethral blood supply in human fetuses of different ages.

The objective of the study. To determine topographic and anatomical peculiarities of urethral blood supply in 6-month-old human fetuses of both sexes.

Object and methods. The research was conducted on the urinary organs specimens of 12 male and 8 female fetuses of 186.0-230.0 mm of crown-rump length (CRL) by means of a complex of adequate morphological methods of investigation: macroscopy, conventional and fine preparation under control of binocular magnifying glass, vessel injection, 3D reconstructive models and morphometry.

Results and discussion. In 6-month-old human male fetuses the urethra is shaped like a narrow tubule, which arises from the anterior-inferior part of the bladder as an internal urethral orifice and blindly ends in the sponge-like body of the penis. The total length of the male urethra at this stage of development is 29.6±1.6 mm, including: the prostate – 5.7±0.4 mm, the intermediate part – 3.2±0.2 mm and the spongy part – 21.4±1.6 mm. In the male fetuses, the bladder-urethral segment is represented by a triangle and a cervix of the bladder, an internal urethral orifice, a prostate part of the urethra and its internal muscle- sphincter. The bladder-urethral transition is determined at the level of the middle third of the pubic symphysis. The prostate gland, seminal vesicles and the anterior wall of the rectum adjoin the posterior wall of the bladder-urethral segment. Blood supply of male urethra and bladder-urethral segment is provided by the branches of the inferior bladder and urethral arteries, arteries of the penile bulb from the internal pudendal artery.

In female fetuses, urethra, 12.12±0.5 mm in length, has a cylindrical shape. The bladder-urethral segment is represented by a triangle and a cervix of the bladder and an internal muscle-sphincter of the urethra. Skeletotopically, the bladder-urethral segment is usually determined at the level of the upper third of the pubic symphysis. Blood supply of female urethra and bladder-urethral segment is provided by the branches of the right and left internal iliac arteries, namely: lower bladder, middle rectal arteries, urethral arteries (from internal pudendal arteries) and vaginal artery.

Conclusions

1. Blood supply of the urethra and bladder-urethral segment in 6-month-old female human fetuses is provided by the branches of the lower bladder, middle rectal, urethral and vaginal arteries, and in the male fetuses – by the branches of the inferior bladder and urethral arteries, arteries of the penile bulb.

2. In the studied human fetuses, processes of forming, topography development and blood supply of the urethra occur in close connection with the development and formation of adjacent organs and structures, depending on sex.

Key words: urethra, blood supply, topography, fetus, human.

Рецензент – проф. Проніна О. М.

Стаття надійшла 20.08.2018 року