

УДК 616.314.16-06-08-059-039

*Сідаш Ю.В., Костиренко О.П., Петрушанко В.М.*

## ЕКСПЕРИМЕНТАЛЬНЕ ДОСЛІДЖЕННЯ ФУРКАЦІЙНОЇ ДІЛЯНКИ Й ПЕРСПЕКТИВИ ЇЇ КОМПЛЕКСНОГО ЛІКУВАННЯ

Полтавський державний медичний університет, Полтава, Україна

### Актуальність

Питання якісного ендодонтичного лікування зубів з ускладненим карієсом постійно потребує дослідження й розв'язання певних проблем [1-3]. Завдяки появі нових ендодонтичних інструментів, апаратів, способів медикаментозної й інструментальної обробки кореневих каналів і їх obturaції досягнуто певних успіхів [4-12], але високий відсоток періодонтитів виникає саме в ділянці фуркацій коренів зубів, іноді самотійно, але частіше поєднано з апікальними періодонтитами [13;14]. Структура фуркаційних каналів як воріт інфекції мало описана й досліджена в літературних джерелах, саме тому особливо актуальна [15;16]. Досі не вирішено питання можливості їх антисептичної обробки й obturaції в комплексному лікуванні хронічних верхівкових періодонтитів багатокореневих зубів [17].

### Мета роботи

Дослідити гістоморфологічні особливості фуркаційної ділянки перших, других молярів верхньої й нижньої щелепи і згідно з отриманими результатами експериментального дослідження розробити схему комплексного лікування хронічних верхівкових періодонтитів багатокореневих зубів.

### Матеріали й методи дослідження

Для проведення зазначеного дослідження було використано по десять перших і других молярів обох щелеп, не уражених флюорозом і видалених за ортодонтичними, хірургічними показаннями в пацієнтів віком від 25 до 50 років.

На першому етапі виготовляли поперечні й поздовжні зрізи молярів, використовуючи сепараційні диски з алмазним напиленням. За допомогою ортопедичного наконечника сепараційними дисками, під водним охолодженням, поздовжньо розрізали першу половину молярів у мезіодистальному напрямку. Іншу половину молярів розрізали поперечно (трансверзально) по лінії шийки зуба й гістохімічно забарвлювали.

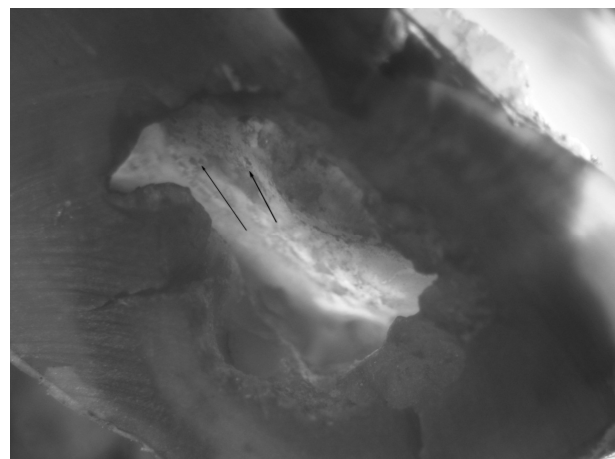
Застосовували світловий бінокулярний стереоскопічний мікроскоп МБС-9; гістохімічні барвники: ШИК-тіонін, розчин аміачного срібла «Аргенат», відновник (гідрохінон), метиленовий синій, апарат «UFL – 122» фірми «Люкс Дент», розчин цитратного буферу й білу глину. Отримані результати фіксували цифровим фотоапаратом, закріпленим на тубусі мікроскопа.

На другому етапі дослідження використовували експериментальне застосування фотодинамічної терапії для антисептичної обробки фуркаційних каналів і пломбування їх цитратним буфером. Для цього було обрано наступні два перші та два другі моляри нижньої щелепи, відповідно розітнуті у двох площинах. Зразки зафіксовані у вертикальному положенні, на дно кожної половини покладено ватні кульки з метиленовим синім 2% на 30 с, 1 хв, 5 хв, 24 год.

Дані результатів гістохімічного дослідження десяти молярів засвідчили наявність у чотирьох зубах фуркаційних каналів. Зразки були пофарбовані ШИК-тіоніном і метиленовим синім. Зразки приготовані розтином зубів у сагітальній площині через ділянку локалізації фуркаційних каналів. Зразки вивчали мікроскопіюванням, збільшення: х8 – х32. У зубах, розітнутих у трансверзальній площині, інструментально видалена коронкова й гирлова пульпа без розширення кореневих каналів і відповідно забарвлена (рис. 1).

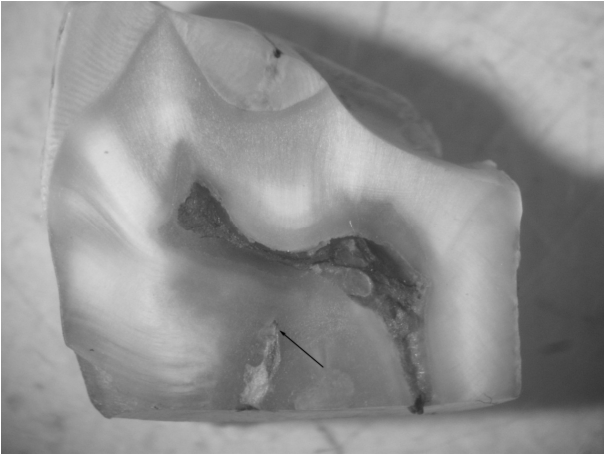
### Результати дослідження та їх обговорення

Дані результатів гістохімічного дослідження десяти молярів засвідчили наявність у чотирьох зубах фуркаційних каналів. Зразки були пофарбовані ШИК-тіоніном і метиленовим синім. Зразки приготовані розтином зубів у сагітальній площині через ділянку локалізації фуркаційних каналів. Зразки вивчали мікроскопіюванням, збільшення: х8 – х32. У зубах, розітнутих у трансверзальній площині, інструментально видалена коронкова й гирлова пульпа без розширення кореневих каналів і відповідно забарвлена (рис. 1).

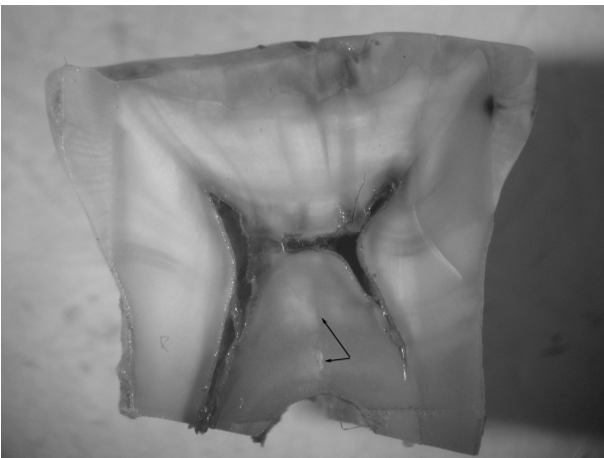


*Фото 1. Поперечний зріз моляра. На дні пульпової камери спостерігаються фуркаційні канали. Забарвлення ШИК-тіонін. 3б. Х16*

Так, при моделюванні етапу фотодинамічного лікування з використанням 2% розчину метиленового синього виявлено значне заповнення ним фуркаційних каналів і кореневих каналів по всій їхній довжині. Найвища ефективність при мінімальному фарбуванні прилеглих тканин має фотосенсибілізатор 2% метиленовий синій при експозиції 30 с. (рис. 2).




*Фото 2. Мезіо-дистальний поздовжній зріз моляра. Широкий фуркаційний канал розташований у напрямку пульпової камери. Забарвлення ШИК-метиленовий синій. Зб. Х8*



*Фото 3. Мезіо-дистальний поздовжній зріз моляра. Вузький фуркаційний канал розташований у напрямку пульпової камери. Забарвлення ШИК-метиленовий синій. Зб. Х8*

Проведено мікроскопіювання для підтвердження здатності фотосенсибілізатора проникати у фуркаційні канали на 8-32 збільшенні.

Крім того, після експериментального пломбування фуркаційних каналів і кореневих каналів по всій їхній довжині на поверхні дентину поздовжнього зрізу кореня спостерігаються чіткі білі смуги, які косо спрямовані до поверхні каналу і складаються з численних дентинних каналців, просочених цитратним буфером. На поверхні шліфа чітко виділяються численні тонкі білі лінії, які паралельними смужками тангенціально проходять майже через усю товщу стінки кореня й закінчуються в зоні навколопульпарного дентину. Це свідчить про утворення цитрату кальцію в кореновому каналі, який щільно покриває всю його поверхню, просочуючи дентинні каналці, та повністю заповнює їх по всій довжині (рис.4).



*Фото 4. Поздовжній зріз моляра в ділянці кореня. У товщі дентину кореня зуба наявні дентинні каналці, просочені цитратним буфером, у вигляді білих смуг, косо спрямованих до поверхні каналу. Забарвлення ШИК-тіонін. Зб. Х32*

Отже, експериментальне моделювання застосування фотосенсибілізатору 2% метиленового синього при експозиції 30 с для фотодинамічної терапії й цитратного буферу для obturaції фуркаційних і корневих каналів можливе в лікуванні пацієнтів із хронічним верхівковим періодонтитом з ураженням фуркаційної ділянки.

#### **Висновки**

За допомогою морфологічних досліджень перших і других молярів обох щелеп виявлено фуркаційні канали, анатомічна будова яких дуже складна й непередбачувана для антисептичної обробки й постійного пломбування. Тому розроблена нова ефективна методика для комплексного лікування безпосередньо непрохідних і недоступних для ендодонтичних інструментів фуркаційних каналів дає можливість застосувати фотодинамічну терапію для дезінфекції фуркаційних каналів і цитратного буферу для їх obturaції.

#### **Перспективи подальших досліджень**

Проведення морфологічних досліджень, за допомогою яких буде вивчатися гістохімічна будова твердих тканин зубів (біфуркаційні, трифуркаційні ділянки й верхівки коренів зубів) для розуміння механізму утворення ускладнень карієсу – пульпітів і періодонтитів. Основна перспектива – ефективна профілактика виникнення хронічних періодонтитів ділянки фуркацій, яка можлива лише за комплексного підходу до лікування ускладненого карієсу.

#### **Список літератури**

1. Данилевський МФ, Борисенко АВ, Політун АМ, Сідельнікова ЛФ, Несин ОФ. Терапевтична стоматологія. Т. 2. Київ: Здоров'я; 2004. С. 223.
2. Ніколішин АК, Ждан ВМ, Борисенко АВ, Герелюк ВІ, Мащенко ІС, Петрушанко ТО та ін. Терапевтична стоматологія: підруч. для студентів стоматологічного факультету вищ. навч. мед. закл. IV рівня акредитації. Ніколішин АК, редактор. Вінниця: Нова книга; 2012. 680 с.

3. Ніколішин АК, Попович ІЮ, Бублій ТД, Сідаш ЮВ, Котелевська НВ, Геранін СІ. Інноваційні технології в практиці ендодонтії. Полтава: ТОВ НВП «Укрпромторгсервіс»; 2021. С. 112.
4. Сідаш ЮВ. Використання локальної фотоактивованої дезінфекції кореневих каналів та імунореґуючого засобу в комплексному лікуванні хворих на верхівковий періодонтит [автореферат]. Полтава; 2011. 15 с.
5. Ніколішин АК, Сідаш ЮВ, Федорченко ВІ. Деякі аспекти застосування фотоактивованої дезінфекції кореневих каналів зубів. Український стоматологічний альманах. 2010;2(2):35.
6. Страданко ЕФ. Исторический очерк развития фотодинамической терапии. Лазерная медицина. 2002;6(1):4.
7. Иванов КН. Антимикробное действие излучения гелий-неонового лазера на микрофлору, sensibilizirovannuyu metilenovoy sin'nyu, pri khronicheskikh periodontitah [автореферат]. Волгоград; 2004. 23 с.
8. Наумович СА, Кувшинов АВ. Фотодинамическая терапия в лечении заболеваний периодонта. Белорусский медицинский журнал. 2007;(1):71-5.
9. Hamblin MR, Hasan T. Photodynamic Therapy: a new antimicrobial approach to infectious disease. Photchem. Photobiol. Sci. 2004;3:436.
10. Костиренко О, Бублій Т. Експериментальне дослідження використання різних концентрацій лимонної кислоти в ендодонтії. Актуальні проблеми сучасної медицини: Вісник Української медичної стоматологічної академії. 2015;15(4):17-20.
11. Сідаш ЮВ, Ніколішин АК, Доценко ВІ, Макаренко ВІ, винахідники; Сідаш ЮВ, Ніколішин АК, Доценко ВІ, Макаренко ВІ, патентовласники. Спосіб внутрішньоканальної фотоактивованої дезінфекції кореневих каналів. Патент України UA 47884. 2010 лют. 25. 6 с.
12. Бублій ТД, Костиренко ОП, винахідники; Українська медична стоматологічна академія, патентовласник. Спосіб консервативного лікування пульпіту. Патент України UA 135815. 2019 лип. 25. 4 с.
13. Vertucci FJ. Изучение дополнительных отверстий в области фуркации и дна пульповой камеры моляров с помощью сканирующей электронной микроскопии. [Интернет]. Stomwed [цитовано 2021 квіт. 23]; Доступно с: <https://stomweb.ru/articles/izuchenie-dopolnitelnykh-otverstiy-v-oblasti-furkatsii-i-dna-pul'povoy-kamery-molyarov-s-pomoshchyu-s>
14. Kostyrenko OP, Vynnyk NI, Koptev MM, Hasiuk PA, Skrypnyk MI. Dental crown biomineralization during its histogenesis. Wiadomosci Lekarskie. 2020 Dec; 73(12 Pt 1):2612-6.
15. Костиренко ОП, Мельник ВЛ, Шевченко ВК, Силенко ЮІ, Єрошенко ГА. Застосування нанокристалів для лікування хронічного верхівкового періодонтиту. Світ медицини та біології. 2020;3(73):61-5.
16. Давітян ДЛ, Шевчук АР, Сідаш ЮВ, Костиренко ОП. Метод фотоактивованої дезінфекції та цитратного буферу для комплексного лікування періодонтитів ділянки фуркацій. Матеріали XVII наук.-практ. студ. та молод. вчених з міжн. уч. Перший крок в науку-2020; 2020 Квіт 8-10; Вінниця. 2020. С. 432-3.
17. Сідаш ЮВ, Костиренко ОП, автори. Метод фотоактивованої дезінфекції та цитратного буферу для комплексного лікування періодонтитів ділянки фуркацій. Науковий твір № 102083UA. 2021.Січ.27.

### References

1. Danylevs'kyj MF, Borysenko AV, Politun AM, Sidel'nikova LF, Nesyn OF. Terapevtychna stomatologija. T. 2. Kyi'v: Zdorov'ja; 2004. s. 223. (Ukrainian).
2. Nikolishyn AK, Zhdan VM, Borysenko AV, Gereljuk VI, Mashhenko IS, Petrushanko TO, ta in. Terapevtychna stomatologija: pidruch. dlja studentiv stomatologichnogo fakul'tetu vyssh. navch. med. zakl. IV rivnja akredytacii'. Nikolishyn AK, redaktor. Vinnycja: Nova knyga; 2012. 680 s. (Ukrainian).
3. Nikolishyn AK, Popovych IYu, Bubl'ij TD, Sidash YuV, Kotelevs'ka NV, Geranin SI. Innovacijni tehnologii' v praktyku endodontii'. Poltava: TOV NVP «Ukrpromtorgservis»; 2021. s. 112. (Ukrainian).
4. Sidash YuV. Vykorystannja lokal'noi' fotoaktyvovanoi' dezinfekcii' korenevych kanaliv ta imunokoregujuchogo zasobu v kompleksnomu likuvanni hvoryh na verhivkovyj periodontyt [avtoreferat]. Poltava; 2011. 15 s. (Ukrainian).
5. Nikolishyn AK, Sidash YuV, Fedorchenko VI. Dejaki aspekty zastosuvannja fotoaktyvovanoi' dezinfekcii' korenevych kanaliv zubiv. Ukrai'ns'kyj stomatologichnyj al'manah. 2010;2(2):35. (Ukrainian).
6. Stradanko EF. Istoricheskij ocherk razvitija fotodinamicheskoi terapii. Lazernaja medicina. 2002;6(1):4. (Russian.)
7. Ivanov KN. Antimikrobnoe dejstvie izluczenie gelij-neonovogo lazera na mikrofloru, sensibilizirovannuju metilenovoj sin'ju, pri hronicheskikh periodontitah [avtoreferat]. Volgograd; 2004. 23 s. (Russian.)
8. Naumovich SA, Kuvshinov AV. Fotodinamicheskaja terapija v lechenii zabojevanij periodonta. Belorusskij medicinskij zhurnal. 2007;(1):71-5. (Russian.)
9. Hamblin MR, Hasan T. Photodynamic Therapy: a new antimicrobial approach to infectious disease. Photchem. Photobiol. Sci. 2004;3:436.
10. Kostyrenko O, Bubl'ij T. Eksperymental'ne doslidzhennja vykorystannja riznyh koncentracij lymonnoi' kysloty v endodontii'. Aktual'ni problemy suchasnoi' medycyny: Visnyk Ukrai'ns'koi' medychnoi' stomatologichnoi' akademii'. 2015;15(4):17-20. (Ukrainian).
11. Sidash YuV, Nikolishyn AK, Docenko VI, Makarenko VI, vnahidnyky; Sidash YuV, Nikolishyn AK, Docenko VI, Makarenko VI, patentovlasnyky. Sposib vnutrishn'okanal'noi' fotoaktyvovanoi' dezinfekcii' korenevych kanaliv. Patent Ukrai'ny UA 47884. 2010 ljut. 25. 6 s. (Ukrainian).
12. Bubl'ij TD, Kostyrenko OP, vnahidnyky; Ukrai'ns'ka medychna stomatologichna akademija, patentovlasnyk. Sposib konservatyvnogo likuvannja pul'pitu. Patent Ukrai'ny UA 135815. 2019 lyp. 25. 4 s. (Ukrainian).
13. Vertucci FJ. Izuchenie dopolnitel'nyh otverstij v oblasti furkacii i dna pul'povoj kamery molyarov s pomoshh'ju skanirujushhej jelektronnoj mikroskopii. [Internet]. Stomwed [citovano 2021 kvit. 23]; Dostupno s: <https://stomweb.ru/articles/izuchenie-dopolnitel'nyh-otverstij-v-oblasti-furkacii-i-dna-pul'povoj-kamery-molyarov-s-pomoshh'ju-skanirujushhej-jelektronnoj-mikroskopii>

dopolnitelnykh-otverstiy-v-oblasti-furkatsii-i-dna-pulpovoy-kamery-molyarov-s-pomoshchyu-s  
(Russian.)

14. Kostyrenko OP, Vynnyk NI, Koptev MM, Hasiuk PA, Skrypnyk MI. Dental crown biomineralization during its histogenesis. Wiadomosci Lekarskie. 2020 Dec; 73(12 Pt 1):2612-6.
15. Kostyrenko OP, Mel'nyk VL, Shevchenko VK, Sylenko Yul, Jeroshenko GA. Zastosuvannja nanokrystaliv dlja likuvannja hronichnogo verhivkovogo periodontytu. Svit medycyny ta biologii'. 2020;3(73):61-5. (Ukrainian).
16. Davitjan DL, Shevchuk AR, Sidash YuV, Kostyrenko OP. Metod fotoaktyvovanoi' dezinfekcii' ta

cytratnogo buferu dlja kompleksnogo likuvannja periodontytiv diljanky furkacij. Materialy XVII nauk.-prakt. konf. stud. ta molod. vchenyh z mizhn. uch. Pershyj krok v nauku-2020; 2020 Kvit 8-10; Vinnycja. 2020. s. 432-433. (Ukrainian).

17. Sidash YuV, Kostyrenko OP, avtory. Metod fotoaktyvovanoi' dezinfekcii' ta cytratnogo buferu dlja kompleksnogo likuvannja periodontytiv diljanky furkacij. Naukovyj tvir № 102083UA. 2021.sich.27. (Ukrainian).

**Стаття надійшла:**  
**4.05.2021 р.**

### Резюме

**Актуальність.** Вагомий відсоток хронічних періодонтитів виникає саме в ділянці фуркацій багато-кореневих зубів, але частіше поєднано з апікальними періодонтитами.

**Матеріали й методи дослідження.** Для проведення гістоморфологічних досліджень було використано молярні обох щелеп у пацієнтів віком від 25 до 50 років.

**Результати** гістохімічного дослідження засвідчили наявність фуркаційних каналів у багатокореневих зубах. Доведено застосування фотосенсибілізатору 2% метиленового синього при експозиції 30 с для фотодинамічної терапії й цитратного буферу для obturaції фуркаційних і кореневих каналів.

**Висновки.** Розроблена нова ефективна методика для дезінфекції й obturaції фуркаційних каналів дає можливість застосувати фотодинамічну терапію й цитратний буфер у комплексному лікуванні хронічних періодонтитів.

**Перспективи подальших досліджень.** Основна перспектива – ефективна профілактика виникнення хронічних періодонтитів ділянки фуркацій, яка можлива лише за комплексного підходу до лікування ускладненого карієсу.

**Ключові слова:** хронічний періодонтит, фуркаційна ділянка, фотодинамічна терапія, цитратний буфер.

UDC 616.314.16-06-08-059-039

## EXPERIMENTAL STUDY OF FURCATION AREA AND PROSPECTS OF ITS COMPLEX TREATMENT

*Sidash Yu.V., Kostyrenko O.P., Petrushanko V.N.*

Poltava State Medical University, Poltava, Ukraine

### Summary

**Relevance.** The issue of quality endodontic treatment of teeth with complicated caries is still known as requiring thoughtful research. A significant percentage of periodontitis occurs in the area of furcations of multi-rooted teeth, sometimes alone, but more often as combined with apical periodontitis. Among the number of unsolved tasks, there is question about furcation areas and in particularly their antiseptic treatment and obturation in the complex treatment of chronic apical periodontitis of multi-rooted teeth.

**Aim:** to investigate the histo-morphological features of the furcation area of the first, second molars of the upper and lower jaws and, according to the results of the experimental study, to develop a scheme of complex treatment of chronic apical periodontitis of multi-rooted teeth.

**Materials and methods.** Ten first and second molars of both jaws not affected by fluorosis and removed according to orthodontic or surgical indications in patients aged from 25 to 50 years, were used for this study. In the first stage, transverse and longitudinal sections of the molars were made using diamond-coated separation disks. Using an orthopaedic tip, the first half of the molars were cut longitudinally in the mesio-distal direction with separation disks, under water cooling. The other half of the molars were cut transversely along the neck of the tooth and histochemically stained. In the second stage of the study, we used the experimental application of photodynamic therapy for antiseptic treatment of furcation channels and sealing them with citrate buffer. For this purpose, the next two first and two second mandibular molars were selected, respectively dissected in two planes. Samples were fixed in a vertical position; cotton rolls soaked with 2% methylene blue were placed onto the bottom of each half for 30 s., 1 min., 5 min., and 24 h. In this study we used light binocular stereoscopic microscope MBS-9; histochemical dyes: CHIC-thionine, ammonia silver solution "Argentat", reducing agent (hydroquinone), methylene blue, device "UFL - 122" company "Lux Dent", citrate buffer solution and white clay. The results were recorded with a digital camera mounted on a microscope tube.

**Results and discussion.** The results of histochemical examination of ten molars showed the presence of furcation channels in four teeth. Two samples were stained with CHIC-thionine, the others were stained with two-component "Argenate". The selected samples were dissected in the sagittal plane through the area of localization of the furcation channels and studied under the microscope (magnification: 8x32). In teeth dissected in the transverse plane, the crown and mouth pulp were instrumentally removed without dilation of the root canals and stained accordingly.

Thus, when modelling the stage of photodynamic treatment using a 2% solution of methylene blue, there is a significant filling of furcation channels and root canals along their entire length. The photosensitizer 2% methylene blue at the exposure of 30s demonstrates the highest efficiency at the minimum staining of surrounding fabrics. The microscopy was performed to confirm the ability of the photosensitizer to penetrate into the furcation channels at x8 – x32 magnification.

After the experimental filling of furcation channels and root canals, we can see clear white stripes along their entire length on the dentin surface of the longitudinal section of the root; these stripes are obliquely directed towards the canal surface and consist of numerous dentinal tubules impregnated with citrate buffer. Numerous thin white lines are clearly visible on the surface of the section that run in parallel, tangentially through almost the entire thickness of the root wall and end up their course in the area around the peripulpal dentin. This indicates the formation of calcium citrate in the root canal that tightly covers its entire surface impregnating the dentinal tubules and completely fills them along their entire length.

Therefore, the experimental model of using 2% methylene blue photosensitizer at a 30 s. exposure for photodynamic therapy and citrate buffer for obturating furcation and root canals can be applied in the treatment of patients with chronic apical periodontitis and lesions of the furcation area.

**Conclusions.** Thus, morphological studies of the first and second molars of both jaws have shown the presence of furcation channels, which anatomical structure is quite complex and demanding in terms of their antiseptic treatment and filling. Therefore, we developed new effective for disinfection and obturation techniques including applying photodynamic therapy for disinfection of furcation channels and citrate buffer for their obturation.

**Key words:** chronic periodontitis, furcation site, photodynamic therapy, citrate buffer.