

УДК 611.314:616-092.9

П.А. Гасюк, Н.В. Ройко\*

## МОРФОЛОГІЯ ПЕРВИННОЇ МІНЕРАЛІЗАЦІЇ ЕМАЛІ НА ЕТАПІ АМЕЛОГЕНЕЗУ

ВДНЗУ „Тернопільський державний медичний університет імені І.Я. Горбачевського”  
\*ВДНЗУ „Українська медична стоматологічна академія”, м. Полтава

**Резюме.** Трофіка емалевого органа при первинній мінералізації емалі забезпечується за рахунок судин зубного сосочка. В ініціальну фазу виникає сітчастий шар між амелобластами і одонтобластами, а в секретор-

ну – виробляються наносфери, утворюючи безпримзову емаль.

**Ключові слова:** біомінералізація, амелобласти, тафтелін, амелогенін.

**Вступ.** Згідно із сучасними дослідженнями в утворенні емалі в ході ембріогенезу відіграють велику роль білки емалі тафтелін і амелогенін. Тафтелін утворюється як проамелобластомія, так і преодонтобластоми. Цей білок бере участь у транспорті білків та адсорбції кальцію із судин зубного сосочка [2, 4, 5].

Амелогенін при каскадному процесі протеолізу утворює низькомолекулярні фракції, що приєднують кальцій та фосфор і тиксотропічно витісняються солями кальцію [1, 3].

Вказані біохімічні процеси характеризують первинну мінералізацію і в літературі представлені в достатній мірі, але морфологічні її прояви висвітлені недостатньо.

**Мета дослідження.** Вивчити морфологічні особливості раннього етапу ембріогенезу зуба.

**Матеріал і методи.** Матеріалом для дослідження стали ікла нижньої щелепи новонароджених кошенят (п'ять спостережень), у яких гістологічно визначилися ембріональні зачатки в стадії купола.

Для вивчення ембріогенезу емалі забирали шматочки нижньої щелепи, фіксували їх традиційним способом у 10 % розчині нейтрального формаліну, використовували парафінову проводку, потім зрізи забарвлювали гематоксилін-еозином, пікрофуксином за методом Ван-Гізон, ШИК + альціановим синім та за способом Харта.

**Результати дослідження та їх обговорення.** У результаті проведених досліджень встановлено наступне. Перший етап біомінералізації емалі здійснюється в стадії купола зачатка зуба. Останній представляє собою утворення із поверхневого епітелію первинної ротоглотки. Даний епітелій має чітко виражений базальний шар, який забарвлений у темно-фіолетовий колір, у той час як поверхневі епітеліальні клітини світлі з незначним забарвленням ядра і вакуолізованою цитоплазмою. У глибині прилеглої мезенхіми спостерігається вегетація базального шару у вигляді ніжки емалевого органа. Безпосередньо сам емалевий орган складається із зовнішнього шару епітелію, який дельтоподібно переходить у внутрішній шар, представлений проамелобластами. Дані клітини забарвлюються інтенсивно в темно-фіолетовий колір і контактують з клітинами пульпи емалевого органа, які, з'єднуючись між

собою, утворюють сітчастоподібну структуру. З протилежного боку проамелобласти контактують із мезенхімальними клітинами зубного сосочка (рис. 1). Проведені гістологічні дослідження свідчать, що проамелобласти внутрішнього шару емалевого органа живляться за рахунок мікросудин зубного сосочка.

З метою більш глибокого вивчення процесу диференціювання клітинних елементів емалі, нами проведено їх дослідження на великому імерсійному збільшенні. При цьому процес первинної мінералізації емалі нами розділений на два періоди: ініціації та секреції. Перший період ініціації представлений на рис. 2. Встановлено, що вздовж емалево-дентинної межі утворюються клітинні елементи, представлені проамелобластами. Дані клітини перпендикулярно розташовані до новоутвореного шару дентину. У центрі їх знаходяться ядра, іноді спостерігаються фігури мітозу. Апікальна поверхня проамелобластів світла. Безпосередньо до апікальної поверхні проамелобластів прилягає шар новоутвореного дентину, що забарвлюється в бузковий колір. Серед даного шару виявляються окремі дентинні відростки світлого кольору, а також базофільні гомогенні глобули.

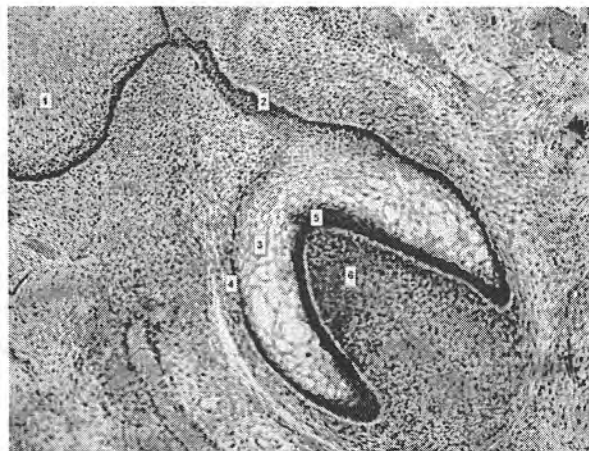

Рис. 1. Утворення зачатка зуба в стадію купола

Примітки: 1. Епітелій порожнини рота. 2. Зубна пластинка. 3. Пульпа емалевого купола. 4. Зовнішні клітини емалевого органа. 5. Внутрішні епітеліальні клітини. 6. Зубний сосочок. Забарвлення гематоксилін-еозином. Збільшення 100x

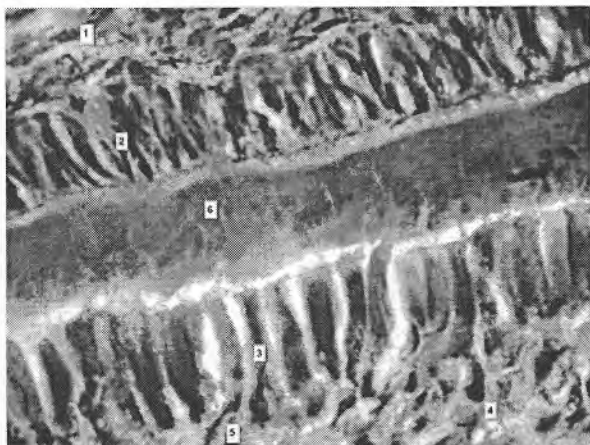


Рис. 2. Формування емалево-дентинної межі в стадію купола

Примітки: 1. Проміжний шар. 2. Проамелобласти. 3. Преодонтобласти. 4. Пульпа зубного сосочка. 5. Дентинні відростки. 6. Базофільна речовина. Забарвлення гематоксилін-еозином. Збільшення 1000х

Таким чином, результати проведених мікроскопічних досліджень в ініціальний період первинної біомінералізації емалі свідчать, що в період купола відбувається спеціалізація проамелобластів та одонтобластів з утворенням сітчастого шару та зони термінальних відростків одонтобластів. Цей процес, згідно з даними літератури, характеризується появою білків позаклітинного матриксу, які утворюють взаємозв'язок між емаллю та дентином, вздовж межі між ними. При цьому, як проамелобласти, так і одонтобласти утворюють якірні волокна («петля-спіраль»), що містять білок тафтелін. Тафтелін має властивість реабсорбувати солі  $Ca^{2+}$  із зубного сосочка, які відкладаються вздовж емалево-дентинної межі в ділянках безпризмової емалі [1, 2, 3].

Другий період (секреції) первинної біомінералізації емалі характеризується подальшим диференціюванням проамелобластів у секреторні амелобласти і виділенням ними іншого білка емалі – амелогеніну. Проведені нами мікроскопічні дослідження свідчать, що процес диференціювання проамелобластів супроводжується переорієнтуванням ядра до базальної мембрани пульпи емалевого органа. З апікальної поверхні косо до сформованого шару безпризмової емалі йдуть відростки Томса. Саме завдяки наявності даного розташування відростків Томса можна їх ідентифікувати як секреторні амелобласти. Звертаємо увагу на те, що за шаром безпризмової емалі, забарвленої в темно-фіолетовий колір, розміщується шар сформованого дентину, що має червоний колір, під яким знаходяться одонтобласти з відростками, які прикріплюються до дентину.

Апікальні кінці секреторних амелобластів (рис. 3) уздовж емалево-дентинної межі секретують дрібні глобули наносферитів. Саме завдяки позаклітинній трансформації наносферитів утворюються емалеві призми. Секреторні амелобласти мають базофільне ядро, ексцентрично розташоване по відношенню до базальної мембрани

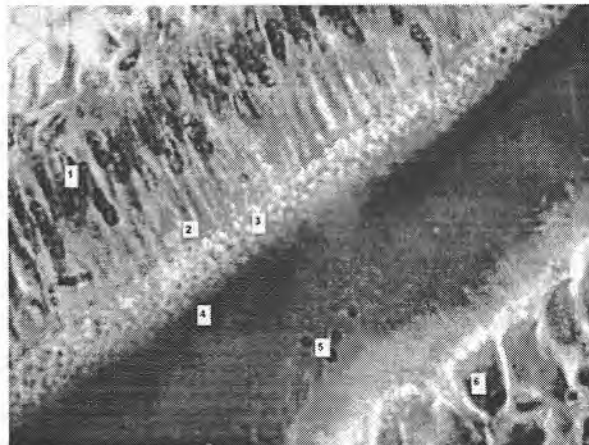


Рис. 3. Секреторні проамелобласти з виділенням наносфер із початком утворення призмової емалі

Примітки: 1. Ядра проамелобластів. 2. Відростки Томса. 3. Наносфери. 4. Безпризмово емаль. 5. Дентин. 6. Одонтобласти. Забарвлення гематоксилін-еозином. Збільшення 1000х

пульпи емалевого органа, до якої підходять мікросудини. Пізніше, у період секреції відростки Томса майже повністю зникають, їх місце займають чисельні дрібні глобули-наносферити. Останні іноді між собою з'єднуються, утворюючи ансамблі наносферитів, що відкладаються на поверхні безпризмової емалі у вигляді початкових призм. Сформований дентин характеризується наявністю дрібних дентинних трубочок, під якими розташований шар одонтобластів.

Підводячи підсумок результатів проведених досліджень при первинній біомінералізації емалі в період секреції, можна дійти висновку, що він відбувається завдяки секреції амелобластами білка емалі амелогеніну. Амелогенін, згідно з даними літератури, синтезується на відростках Томса секреторних амелобластів. Цей білок містить велику кількість залишків проліну, лейцину, гістицину та глютамінової кислоти [2, 4, 5].

### Висновки

1. Трофіка емалевого органа при первинній мінералізації емалі забезпечується за рахунок судин зубного сосочка.

2. Процес первинної мінералізації має два періоди: ініціальний та секреторний: в ініціальний – виявляються волокнисті структури на межі між амелобластами і одонтобластами, утворюючи сітчастий шар. У секреторний період амелобласти виробляють наносфери, які, з'єднуючись між собою, петрифікуються і утворюють безпризмову емаль.

**Перспективи подальших досліджень.** Планається вивчити морфологічні прояви вторинної та третинної біомінералізації емалі.

### Література

1. Быков В.Л. Гистология и эмбриология органов полости рта человека / В.Л. Быков. – СПб., 1998. – 248 с.

2. Вавилова Т.П. Биохимия тканей и жидкостей полости рта / Т.П. Вавилова. – М.: ГЭОТАР-Медиа, 2008. – 205 с.
3. Фалин Л.И. Гистология и эмбриология полости рта и зубов / Л.И. Фалин. – М.: ГИМЛ, 1963. – 217 с.
4. Interaction of dendrimers (artificial proteins) with biological hydroxiapatite crystals / H. Chen, M. Banaszak Holl, B.G. Orr [et al.] // J. Dent Res. – 2003. – Vol. 82, № 6. – P. 443-448.
5. Ter Cate A.R. Development of the tooth and its supporting structures / A.R. Ter Cate. – St. Louis: Mosby-Years Book Inc, 1988. – 219 p.

### МОРФОЛОГИЯ ПЕРВИЧНОЙ МИНЕРАЛИЗАЦИИ ЭМАЛИ НА ЭТАПЕ АМЕЛОГЕНЕЗА

*П.А. Гасюк, Н.В. Ройко*

**Резюме.** Трофика эмалевого органа при первичной минерализации эмали обеспечивается за счет сосудов зубного сосочка. В инициальную фазу возникает сетчатый слой между амелобластами и одонтобластами, а в секреторную – наносферы, образуя безпризмную эмаль.

**Ключевые слова:** биоминерализация, амелобласты, тафтели, амелогенин.

### PRIMARY MINERALIZATION OF THE ENAMEL AT THE STAGE OF AMELOGENESIS

*P.A. Hasiuk, N.B. Roiko*

**Abstract.** The trophism of the enamel organ in case of primary enamel mineralization is provided at the expense of the vessels of the dental papilla. At the initial phase there appears a reticulated layer between the ameloblasts and odontoblasts, whereas at the secretory stage – nanospheres, forming prismless enamel are produced.

**Key words:** biomineralization, ameloblasts, taftelin, amelogenin.

I.Ya.Horbachevs'kyi State Medical University (Ternopil')  
Ukrainian Medical Stomatological Academy (Poltava)

Рецензент – проф. І.С. Давиденко

Buk. Med. Herald. – 2012. – Vol. 16, № 2 (62). – P. 47-49

Надійшла до редакції 30.01.2012 року