

ОСОБЕННОСТИ ГИСТОЛОГИЧЕСКОГО СТРОЕНИЯ СЛЕПОЙ КИШКИ И ЧЕРВЕОБРАЗНОГО ОТРОСТКА КРЫСЫ И ЧЕЛОВЕКА В СРАВНИТЕЛЬНОМ АСПЕКТЕ

В. Г. Гринь

Полтавский государственный медицинский университет, Полтава, Украина



Введение. В последние годы обозначились новые направления в исследовании гистологического строения пищеварительного тракта человека и млекопитающих, в частности белых крыс, поскольку неинбредные белые крысы – основная модель для воспроизведения в экспериментальных условиях патологии человека и доклинической апробации новых лекарственных препаратов.

Цель исследования. Изучение особенностей гистологического строения слепой кишки и червеобразного отростка крысы и человека в сравнительном аспекте путем библиографического анализа литературы.

Материал и методы. Библиографический анализ базируется на опубликованных рецензируемых статьях, книгах, учебных пособиях, монографиях, авторефератах диссертаций. Для целей систематического обзора поиск литературы (касающийся изучения гистологического строения слепой кишки и червеобразного отростка крысы и человека) осуществлялся в сети «Интернет», отечественных источниках литературы, научной и электронной библиотеке Полтавского государственного медицинского университета по следующим ключевым словам: «гистология», «микроскопическое строение», «пищеварительная система», «слепая кишка», «червеобразный отросток», «белые крысы», «анатомия крысы».

Результаты. Слизистая оболочка желудочно-кишечного тракта белых крыс по своему гистологическому строению является достаточно сходной с таковой у человека, чтобы служить объектом при экспериментальном моделировании определенных патологических состояний пищеварительной системы.

Выводы. В слизистой оболочке слепой кишки белых крыс имеет место повышенная концентрация лимфоидных узелков. У белых крыс и человека слепая кишка и червеобразный отросток у человека наделены одинаковыми структурами иммунной защиты, в комплексе своем представляющие иммунную систему слизистых оболочек пищеварительного тракта.

Ключевые слова: гистология, микроскопическое строение, пищеварительная система, слепая кишка, червеобразный отросток, белые крысы, анатомия крысы.

HISTOLOGICAL FEATURES OF THE CECUM AND VERMIFORM APPENDIX IN RATS AND HUMANS: COMPARATIVE ASPECTS

V. H. Hryn

Poltava State Medical University, Poltava, Ukraine

Background. In recent years, there have emerged new directions in the study of the histological structure of the digestive tract in humans and mammals and, in particular, white rats, since non-inbred white rats are the main model for reproducing human pathology under experimental conditions as well as for preclinical testing of new drugs.

Objective. A comparative study of the histological features of the cecum and appendix in rats and humans by means of bibliographic analysis.

Material and methods. Bibliographic analysis is based on published peer-reviewed articles, books, textbooks, monographs, dissertation abstracts. For the purposes of a systematic review, the literature search (concerning the study of the histological structure of the cecum and appendix) was carried out on the Internet, in native literature sources, the scientific and electronic library of Poltava State Medical University using the following keywords: "histology", "microscopic structure", "digestive system", "cecum", "appendix", "white rats", "rat anatomy".

Results. The mucous membrane of the gastrointestinal tract of white rats, in terms of its histological structure, is similar enough to that of humans to serve as an object in the experimental modeling of certain pathological conditions of the digestive system.

Conclusions. There has been found an increased concentration of lymphoid nodules in cecal mucosa of white rats. In white rats and humans, the cecum and the appendix in humans are endowed with the same immune defense structures, which together represent the immune system of the digestive tract mucosa.

Keywords: histology, microscopic structure, digestive system, cecum, appendix, white rats, rat anatomy.

Автор, ответственный за переписку:

Гринь Владимир Григорьевич, д-р мед. наук, доц.,
Полтавский государственный медицинский университет;
e-mail: vogrin034@gmail.com

Corresponding author:

Volodymyr Hryn, PhD, MD (Medicine), Associate Professor,
Poltava State Medical University;
e-mail: vogrin034@gmail.com

Для цитирования: Гринь, В. Г. Особенности гистологического строения слепой кишки и червеобразного отростка крысы и человека в сравнительном аспекте / В. Г. Гринь // Гепатология и гастроэнтерология. 2021. Т. 5, № 1. С. 138-142. <https://doi.org/10.25298/2616-5546-2021-5-2-138-142>

For citation: Hryn V.H. Features of the histological structure of the cecum and vermiform appendix of rats and humans in a comparative aspect. *Hepatology and Gastroenterology*. 2021;5(2):138-142. <https://doi.org/10.25298/2616-5546-2021-5-2-138-142>

В настоящее время под влиянием патогенной экологической ситуации, агрессивного воздействия пищевых и различных химических агентов на слизистую оболочку пищеварительного тракта отмечается стремительный рост числа хронических заболеваний органов пищеварения. В связи с этим в последние годы обозначились новые направления в исследовании гистологического строения пищеварительного тракта человека и млекопитающих, в частности белых крыс, поскольку неинбредные белые крысы – основная модель для воспроизведения в экспериментальных условиях патологии человека и доклинической апробации новых лекарственных препаратов [1, 2, 3, 4].

В литературе имеется немало публикаций, касающихся заболеваний илеоцекального отдела пищеварительного тракта, однако они далеко не полные относительно вариантов анатомической формы и (особенно) гистологического строения как собственно слепой кишки, так и червеобразного отростка.

В статье представлен анализ публикаций посвященных изучению особенностей гистологического строения слепой кишки и червеобразного отростка крысы и человека в сравнительном аспекте.

Данный библиографический анализ базируется на опубликованных рецензируемых статьях, книгах, учебных пособиях, монографиях, авторефератах диссертаций. Для целей систематического обзора поиск литературы (касающийся изучения гистологического строения слепой кишки и червеобразного отростка крысы и человека) осуществлялся в сети «Интернет», отечественных источниках литературы, научной и электронной библиотеке Полтавского государственного медицинского университета по следующим ключевым словам: «гистология», «микроскопическое строение», «пищеварительная система», «слепая кишка», «червеобразный отросток», «белые крысы», «анатомия крысы». Поисковый период охватывал период с 2011 по 2021 гг., но включены и некоторые данные за более ранний период, так как эти литературные источники имеют весомую научную ценность.

Использованы следующие критерии включения и исключения. Критерии включения: оригинальные статьи, опубликованные в журналах и материалах конференций, книги, учебные пособия, монографии, авторефераты диссертаций, рецензированные, язык публикаций: украинский, русский, английский. Критерии исключения: об-

зоры, тематические исследования, редакционные статьи, письма и т. д.

Как известно, слизистые оболочки имеют общий план строения. Опорной основой их является слой рыхлой соединительной ткани, который известен под названием собственной пластинки. Со стороны полости последняя покрыта слоем эпителия, образующего барьер между содержимым полости желудочно-кишечного тракта и подлежащей соединительной тканью, которая служит интерстициальным отсеком внутренней среды организма. Важная деталь – наличие между эпителием и соединительной тканью базальной мембраны, которая служит эластичной опорой для эпителия и барьером для фильтрации и диффузии веществ [5]. Кроме того, к слизистой оболочке относится мышечная пластинка, которая занимает пограничное положение между нею и подслизистым слоем рыхлой соединительной ткани. Название «слизистая оболочка» оправдано тем, что она на всем протяжении пищеварительного тракта покрыта тонким слоем густой вязкой жидкости – слизи, которая является продуктом секреторной деятельности интрамуральных желез и отдельных бокаловидных клеток – производных покровного эпителия [6]. Слизь, представляющая собой сложную композицию гликозаминогликанов с белками, выполняет в основном защитную функцию для слизистой оболочки, о чем более подробно будет сказано ниже. Но, наряду с такими, повсеместно имеющимися сугубо слизистыми железистыми образованиями, в слизистой оболочке желудочно-кишечного тракта имеются и более сложные по цитофизиологическим свойствам секреторных гранулоцитов интрамуральные железы, которые по химическому составу своего секрета определяют физиологические свойства его соответствующего отдела. Вместе с тем с данными эпителиальными образованиями (покровным эпителием и железами) слизистой оболочки желудочно-кишечного тракта тем или иным образом ассоциированы отдельные островки лимфоидной (лимфатической) ткани, которые известны как лимфоидные узелки. Согласно данным литературы, в таком общем плане рассмотрения строение слизистой оболочки желудочно-кишечного тракта человека и крысы совпадает в принципе, но с некоторыми частными различиями [7, 8, 9].

В месте впадения подвздошной кишки в слепую находится примечательное образование слизистой оболочки в виде двух складок (верх-

ней и нижней), которые формируют подобие двухстворчатого клапана, препятствующего попаданию каловых масс в тонкую кишку (рис. 1) [10].

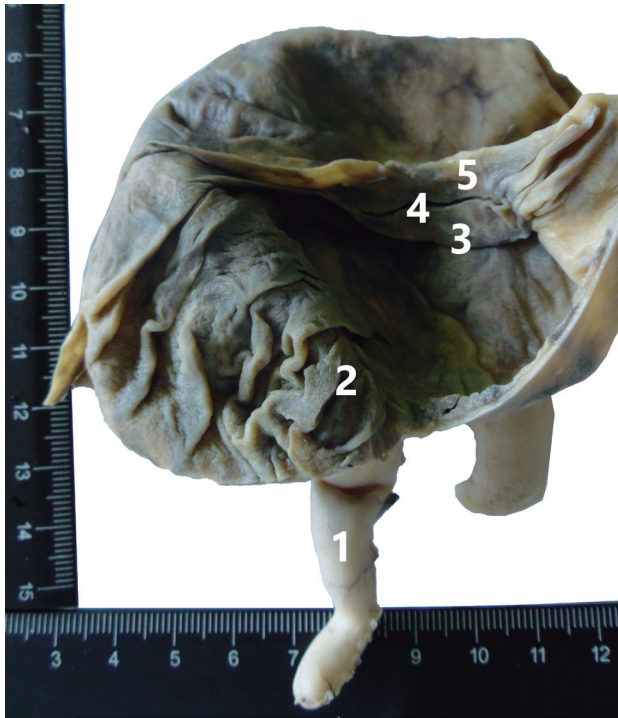


Рисунок 1. – Интерьер слепой кишки с интактным аппендиксом (авторский рисунок) 1 – аппендикс; 2 – устье аппендикса; 3 – нижняя губа илеоцекальной заслонки; 4 – илеоцекальное устье; 5 – верхняя губа илеоцекальной заслонки
Figure 1. – The interior of the cecum with an intact appendix (author's figure) 1 – appendix; 2 – the orifice of the appendix; 3 – the lower lip of the ileocecal valve; 4 – ileocecal orifice; 5 – the upper lip of the ileocecal valve

На всем остальном протяжении слизистая оболочка толстой кишки выглядит гладкой из-за отсутствия в ней кишечных ворсинок. Но по сравнению с таковой тонкой кишки она более толстая, в связи с чем в ней содержатся более глубокие прорастания покровного эпителия, аналогичные криптам тонкой кишки. Покровный эпителий слизистой оболочки слепой кишки представлен одним слоем высоких (цилиндрических или призматических) клеток, среди которых имеют место каемчатые (микроворсинчатые) эпителиоциты, являющиеся морфологическим свидетельством всасывающей функции слизистой оболочки [11, 12]. Однако на единицу площади этих клеток их приходится значительно меньше, чем в тонкой кишке; более значительную долю поверхности эпителия занимают бокаловидные клетки, количество которых возрастает по направлению к прямой кишке. Примерно таким же соотношением указанных клеток характеризуется и эпителий крипт слепой кишки. При этом следует отметить, что по сравнению с подобными образованиями тонкой кишки, согласно данным литературы, в криптах слепой кишки клетки Панета отсутствуют, но которые все же имеют место во внутри-

тробном периоде, младенческом и детском возрасте (рис. 2).

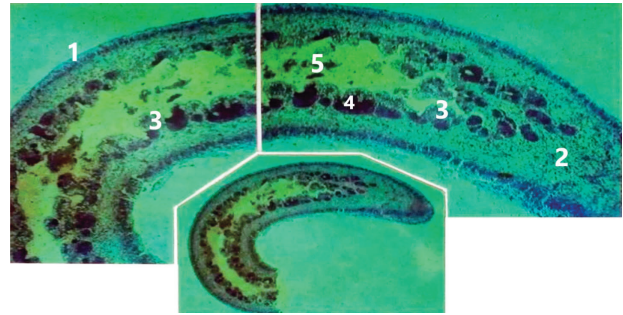


Рисунок 2. – Червеобразный отросток плода, 13 недель. Эпоксидный шлиф; окраска метиленовым синим; объектив 4x и 10x (авторский рисунок) 1 – серозный покров; 2 – мезенхимальная основа; 3 – слизистая оболочка; 4 – клетки Панета; 5 – внутренний просвет и его содержимое
Figure 2. – The appendix of a 13-week-old fetus. Epoxy grinding; staining with methylene blue; 4x and 10x magnification (author's figure) 1 – serous integument; 2 – mesenchymal base; 3 – mucous membrane; 4 – Paneth cells; 5 – inner lumen and its contents

Однако, согласно нашим предыдущим исследованиям, такой вывод не однозначен [13, 14, 15]. Известно, что данные клетки играют определенную роль в неспецифических механизмах защиты слизистых оболочек кишечника от патогенных микроорганизмов.

Обобщая вопрос о цитофизиологических свойствах покровного эпителия слизистой оболочки слепой кишки, правомерен вывод, что вся его поверхность, площадь которой в сотни раз увеличена за счет его частных прорастаний в подлежащую собственную пластинку в виде крипт, представляет собой сплошное поле, секретирующее слизь. Ее основные химические компоненты – муцины – соединения мукополисахаридов с белками, разветвленные цепи которых способны связывать воду.

Вместе с тем слизистая оболочка толстой кишки содержит большое количество лимфоидных узелков, однако в ней (в отличие от подвздошной кишки) отсутствуют их групповые скопления типа пейеровых бляшек. Исключение в этом отношении – слизистая оболочка червеобразного отростка (аппендикса), где концентрация лимфоидных узелков значительно выше по сравнению с другими отделами пищеварительного тракта [16, 17].

Согласно данным литературы, строение слизистой оболочки толстой кишки у белых крыс и человека совпадает [14, 18, 19]. Исключением является вопрос о слепой кишке и аппендиксе. Согласно данным литературы, у белых крыс слепая кишка в соразмерном сопоставлении с другими отделами желудочно-кишечного тракта – более выраженная; к тому же, в отличие от других видов грызунов, она не имеет анатомически развитого червеобразного отростка. Однако имеются данные, что в ее слизистой оболочке

имеет место повышенная концентрация лимфоидных узелков. Учитывая это, можно предположить, что в данном отделе толстой кишки у крысы функции бактериального пищеварения и иммунологического надзора за микрофлорой не претерпели в процессе филогенеза анатомического разделения.

У человека червеобразный отросток является неотъемлемым придатком слепой кишки, длина, форма и положение которого индивидуально варьирует в широких пределах. При этом он подвержен заметным возрастным изменениям, что сопряжено с инволютивными процессами других лимфоэпителиальных образований иммунной системы, таких как тимус и миндалины [20].

Существуют работы по вопросам изучения гистотопографии аппендикса [21, 22]. Послойное его строение составляют следующие образования. Серозная оболочка – продолжение забрюшинного листка, покрывающего подвздошную и слепую кишку. Субсерозная оболочка – рыхлая ткань, содержащая жировые клетки и субсерозное нервное сплетение. Наружная мышечная оболочка у основания отростка делится на три отдельные продольные мышечные ленты, которые переходят на слепую кишку, а часть волокон этого слоя переходит в мускулатуру баугиниевой заслонки. В наружном мышечном слое находятся щели Локвуда – промежуточные щели, через которые происходит постоянная связь лимфоидных скоплений органа. Внутренняя мышечная оболочка (отдельные кольцевые мышечные волокна). Здесь расположено межмышечное нервное сплетение Ауэрбаха (Драша) [23]. Подслизистая оболочка – переплетение эластичных и мышечных волокон, тесно связанных с мышечным слоем. В ней содержится подслизистое нервное сплетение Мейснера или Ремака [24]. В этом слое также располагаются узелки, которые впервые появляются на первом году жизни, а к старости, по мнению некоторых авторов, атрофируются. Количество их резко варьирует во всех возрастных группах. На данный момент известно большое количество работ, посвященных функции узелков, которая еще недостаточно изучена [25, 26]. Слизистая оболочка – многочисленные крипты, покрытые однорядным высоким призматическим эпителием. Данная оболочка содержит эндокринные

клетки (лат. argentaffinocyti intestinales), которые производят биологически активные вещества. В своих исследованиях Л. Ашофф назвал их «родимыми пятнами слизистой оболочки аппендикса». Эпителий слизистой оболочки червеобразного отростка – однослойный призматический, инфильтрирован лимфоцитами, с невысоким содержанием бокаловидных клеток. В его составе имеется большое количество клеток Панета и кишечных эндокриноцитов, в которых синтезируется основная доля эндогенных серотонина и мелатонина организма. Этим фактом, а также высоким содержанием лимфоидных элементов, вероятно, объясняется важное место, которое занимает червеобразный отросток в системе иммунной защиты организма человека [27, 28].

Выводы

Таким образом, слизистая оболочка желудочно-кишечного тракта белых крыс по своему гистологическому строению достаточно сходна с таковой у человека, чтобы служить объектом при экспериментальном моделировании определенных патологических состояний пищеварительной системы.

У человека червеобразный отросток – неотъемлемый придаток слепой кишки, длина, форма и положение которого индивидуально варьирует в широких пределах. При этом он подвержен заметным возрастным изменениям, что сопряжено с инволютивными процессами других лимфоэпителиальных образований иммунной системы, таких как тимус и миндалины.

У белых крыс слепая кишка, в соразмерном сопоставлении с другими отделами желудочно-кишечного тракта, является более выраженной; к тому же, в отличие от других видов грызунов, она не имеет анатомически развитого червеобразного отростка. Но имеются данные, что в ее слизистой оболочке имеет место повышенная концентрация лимфоидных узелков.

В ходе проведения библиографического анализа можно удостовериться, что данные разнородные образования наделены одинаковыми структурами иммунной защиты, в комплексе своем представляющие иммунную систему слизистых оболочек пищеварительного тракта, которая требует более обстоятельного рассмотрения.

References

1. Tatarenko D. Aktualnost ispolzovaniya belyh laboratornyh kryv v eksperimentalnoj biologii i medicine. In: Ciborowski J, editor. *Dynamika naukowich badan*. Materialy IX miedzynarodowej naukowic-praktycznej konferencji; 2013 Jule 7-15; Przemysl. Przemysl: Nauka i studia; 2013. Vol. 10; p. 73-74. (Russian).
2. Tatarenko D. Bioeticheskiye aspekty ispolzovaniya laboratornyh zhivotnyh v eksperimentalnoj biologii i medicine. In: *Wschodnie Partnerstwo*. Materialy IX miedzynarodowej naukowic-praktycznej konferencji; 2013 Sept 07-15; Przemysl. Przemysl: Nauka i studia; 2013. Vol. 21; p. 38-41. (Russian).
3. Sych VF, Drozhkina EP, Smirnova EV. Vliyanije potrebleniya dispergированной pishchi na morfologicheskije osobennosti slizistoj obolochki obodochnoj kishki belyh kryv [Effect of long-term consumption dispersant food on morphological peculiarities of white rat's mucosa colon]. *Eksperimentalnaja i klinicheskaja gastrojenterologija* [Experimental and clinical gastroenterology]. 2006;(6):11-14. (Russian).

4. Shmalgauzen II. Osnovy sravnitel'noj anatomii pozvochnykh zhivotnykh. 4th ed. Moskva: Sovetskaja nauka; 1947. 540 p. (Russian).
5. Hem A, Kormak D. Gistologija. Vol. 2. Moskva: Mir; 1983. 254 p. (Russian).
6. Afanasev Jul, Jurina NA, Kotovskij EF, et al.; Afanasev Jul, Jurina NA, editors. Gistologija, citologija i embriologija. 5th ed. Moskva: Medicina; 2002. 744 p. (Russian).
7. Makarova M, Rybakova A, Gushchin YA, Shedko V, Muzhikyan A, Makarov V. Anatomico-fiziologicheskaja harakteristika pishchevaritelnogo trakta u cheloveka i laboratornykh zhivotnykh [Anatomical and physiological characteristics of digestive tract in humans and laboratory animals]. *Mezhdunarodnyj vestnik veterinarii* [International bulletin of veterinary medicine]. 2016;(1):82-104. (Russian).
8. Nozdrachev, AD. Poljakov EL. Anatomija krysy (laboratornyje zhivotnyje). Sankt-Peterburg: Lan; 2001. 464 p. (Russian).
9. Kashchenko SA, Tkachova EN. Morfometricheskije parametry limfoidnykh obrazovanij tonkoj kishki krysa v vozrastnom aspekte [Morphometric parameters of small intestines lymphoid structures of rats in different age groups]. *Morphologia*. 2009;3(4):25-28. (Russian).
10. Hryn VH, Kostylenko YP, Yushchenko YP, Lavrenko AV, Ryabushko OB. General comparative anatomy of human and white rat digestive systems: a bibliographic analysis. *Wiad Lek*. 2018;71(8):1599-1602.
11. Petrenko EV. Sravnitel'naja anatomija slepoj kishki u cheloveka i gryzunov [Comparative anatomy of caecum in man and rodents]. *Mezhdunarodnyj zhurnal prikladnykh i fundamentalnykh issledovanij*. 2017;(3-2):219-221. (Russian).
12. Hryn VH. Osobennosti gistologicheskogo stroenija slepoj kishki belyh krysa [Features of the histological structure of the albino rat caecum]. *Zhurnal grodnenskogo gosudarstvennogo meditsinskogo universiteta* [Journal of the Grodno State Medical University]. 2019;17(3):296-302. doi:10.25298/2221-8785-2019-17-3-296-302. (Russian).
13. Kazmirchuk VE, Kovalchuk LV. Klinichna imunologija i alergologija. Vinnycja: Nova knyga; 2006. 528 p. (Ukrainian).
14. Hryn VH. Budova ileocekal'nogo viddilu kyshechnyku lju-dyny z intaktnym apendyksom ta pislja apendektomii [The structure of the human ileocecal intestine with an intact appendix and appendectomy] [master's thesis]. Kharkiv (Ukraine): Kharkiv National Medical University; 2013. 21 p. (Ukrainian).
15. Hryn VH. Osobennosti formy i mikroskopicheskogo stroenija otdelnykh chastej ileocekal'nogo otdela tolstoj kishki i cherveobraznogo otrostka u plodov cheloveka [Peculiarities in shape and microscopic structure of some ileocecal segments of large intestines and appendix of human fetus]. *Aktualni problemy suchasnoi medycyny: Visnyk Ukrain'skoi medychnoi stomatologichnoi akademii*. 2012;12(1-2):177-180. (Russian).
16. Hryn VH. Osobennosti stroenija slizistoj obolochki ileocekal'noj zaslonki pri intaktnom apendiksie i posle apendektomii [Structural Features of the Mucous Membrane of the Ileocecal Flap in Intact Appendix and After Appendectomy]. *Visnyk problem biologii i medycyny* [Bulletin of problems of biology and medicine]. 2012;2(2):185-188. (Russian).
17. Grin VG, Kostilenko JuP. Strukturno-funkcional'naja harakteristika cherveobraznogo otrostka lju-dej v vozrastnom aspekte. *Svit medicini ta biologii*. 2012;2:103-106. (Russian).
18. Tatarenko DP. Pishhevaritel'naja sistema belyh krysa: anatomico-funkcionalnye osobennosti i eksperimentalnye raboty. Moskva: RUSAJNS; 2016. 92 p. (Russian).
19. Ganieva AI, Grigorenko DE, Gusejnov TS. Ganiyeva AI. Limfoidnaja tkan v stenkah slepoj kishki krysa [Lymphoid of tissue in the wall of caecum intestine at rats]. *Vestnik novykh medicinskih tehnologij* [Journal of New Medical Technologies]. 2009;16(1):176-177. (Russian).
20. Grin VG, Kostilenko JuP. Obosnovanie nepravomernosti otnesenija cherveobraznogo otrostka k rudimentarnym organam (Bibliograficheskij analiz). *Visnyk problem biologii i medycyny* [Bulletin of problems of biology and medicine]. 2011;3(89):6-9. (Russian).
21. Hodge BD, Kashyap S, Khorasani-Zadeh A. Anatomy, Abdomen and Pelvis, Appendix. In: Abai B, Abu-Ghosh A, editors. *StatPearls* [Internet]. Treasure Island: StatPearls Publishing; 2021. Available from: <https://www.ncbi.nlm.nih.gov/books/NBK459205/>
22. Volkova OV, Pekar'skij MI. Jembriogenez i vozrastnaja gistologija vnutrennih organov cheloveka. Moskva: Medicina; 1976. p. 145-155. (Russian).
23. Shahrestani JM, Das J. Neuroanatomy, Auerbach Plexus. In: Abai B, Abu-Ghosh A, editors. *StatPearls* [Internet]. Treasure Island: StatPearls Publishing; 2021. Available from: <https://pubmed.ncbi.nlm.nih.gov/31855386/>
24. Brehmer A, Rupprecht H, Neuhuber W. Two submucosal nerve plexus in human intestines. *Histochem Cell Biol*. 2010;133(2):149-161. doi: 10.1007/s00418-009-0657-2.
25. Haley PJ. The lymphoid system: a review of species differences. *Journal of toxicologic pathology*. 2017;30(2):111-123. doi: 10.1293/tox.2016-0075.
26. Grin VG. Zagal'nyj pryncyp budovy limfoidnykh vuzlykiv u skladi pejerovykh bljashok tonkoj kysky bilyh shhuriv [The general principle of the structure of lymphoid nodules of peyer's patches of the small intestine of white rats]. *Vistnyk problem biologii i medycyny* [Bulletin of problems in biology and medicine]. 2019;2(2):200-204. doi: 10.29254/2077-4214-2019-2-2-151-200-204. (Ukrainian).
27. Kooij IA, Sahami S, Meijer SL, Buskens CJ, Te Velde AA. The immunology of the vermiform appendix: a review of the literature. *Clinical and experimental immunology*. 2016;186(1):1-9. doi: 10.1111/cei.12821.
28. Smirnova SV, Malyk UV, Smolnikova MV. Osobennosti morfologii cherveobraznogo otrostka i immunopatogeneza ostrogo appendicita u bolnykh allergiej [The morphology features of the appendix and immunopathogenesis of acute appendicitis at patients with allergy]. *Acta Biomedica Scientifica* [East Siberian Biomedical Journal]. 2012;85(3-2):180-184. (Russian).

Конфликт интересов. Авторы заявляют об отсутствии конфликта интересов.

Финансирование. Исследование проведено без спонсорской поддержки.

Соответствие принципам этики. Исследование одобрено локальным этическим комитетом.

Сведения об авторах:

Гринь Владимир Григорьевич, д-р мед. наук, доц., Полтавский государственный медицинский университет, e-mail: vogrin034@gmail.com, ORCID: 0000-0001-5894-4416

Conflict of interest. The authors declare no conflict of interest.

Financing. The study was performed without external funding.

Conformity with the principles of ethics. The study was approved by the local ethics committee.

Information about authors:

Volodymyr Hryn, PhD, MD (Medicine), Associate Professor, Poltava State Medical University, e-mail: vogrin034@gmail.com, ORCID: 0000-0001-5894-4416

Поступила: 28.09.2021

Принята к печати: 16.10.2021

Received: 28.09.2021

Accepted: 16.10.2021