Міністерство охорони здоров'я України
Полтавський державний медичний університет

АКТУАЛЬНІ ПРОБЛЕМИ СУЧАСНОЇ МЕДИЦИНИ: ТОМ 21, ВИПУСК 4 (76), 2021

ВІСНИК Української медичної стоматологічної академії

НАУКОВО-ПРАКТИЧНИЙ ЖУРНАЛ Заснований в 2001 році

Виходить 4 рази на рік

Зміст

КЛІНІЧНА ТА ПРОФІЛАКТИЧНА МЕДИЦИНА

Аббасалиева П.М., Насиров М.Я. 3
СОВРЕМЕННАЯ ОЦЕНКА ПРОБЛЕМ ДИАГНОСТИКИ И КОМПЛЕКСНОГО ЛЕЧЕНИЯ ЭХИНОКОККОЗА ПЕЧЕНИ

Ахмедова У. С. 10
МЕТОДЫ ОПЕРАТИВНЫХ ВМЕШАТЕЛЬСТВ ПО ПОВОДУ ОСТРОЙ КИШЕЧНОЙ НЕПРОХОДИМОСТИ И ОСОБЕННОСТИ ПОСЛЕОПЕРАЦИОННОГО ЛЕЧЕНИЯ

Безега О.В., Васильєва К.В, Ємченко Я.О., Олійніченко Я.О. 15
ЕФЕКТИВНІСТЬ ЗАСТОСУВАННЯ РЕТИНОЇДІВ ПЕРШОГО ПОКОЛІННЯ В ЛІКУВАННІ АКНЕ ТРЕТЬОГО ТА ЧЕТВЕРТОГО СТУПЕНЮ ТЯЖКОСТІ ДЛЯ ПОКРАЩЕННЯ ЕМОЦІЙНОГО СТАНУ

Драбовський В.С., Малик С.В., Челішвілі А.Л., Гонжак Б.І., Осіпов О.С. 19
ТЕРМОМЕТРИЧНИЙ ПОРТРЕТ ПЕРЕДНЬОЇ ЧЕРЕВНОЇ СТІНКИ ПРИ ПЛАНУВАННІ ГЕРНІОПЛАСТИКИ З ПРИВОДУ ПАХОВОЇ ГРИЖІ

Ждан В.М., Бабаніна М.Ю., Весніна Л.Е., Боряк Х.Р., Ткаченко М.В. 23
ОЦІНКА ПОКАЗНИКІВ СЕРЦЕВО-СУДИННОЇ СИСТЕМИ І ВЕГЕТАТИВНОЇ НЕРВОВОЇ СИСТЕМИ У МОЛОДИХ ОСІБ З РІЗНОЮ МАСОЮ ТІЛА

Заєць С.М., Дудченко М.О., Іващенко Д.М. 28
РОЛЬ ЛАПАРОЛІФТИНГУ ПРИ ВИКОНАННІ ЛАПАРОСКОПІЧНИХ ХОЛЕЦИСТЕКТОМІЙ У ПАЦІЄНТІВ З COVID-19

Іванченко А. Ю., Безкоровайна І. М. 33
ДОСЛІДЖЕННЯ ЗМІН МІКРОЦИРКУЛЯЦІЇ СІТКІВКИ ПІСЛЯ РЕГМАТОГЕННОГО ВІДШАРУВАННЯ СІТКІВКИ БЕЗ ВІДШАРУВАННЯ МАКУЛЯРНОЇ ЗОНИ ТА З ВІДШАРУВАННЯМ МАКУЛЯРНОЇ ЗОНИ ЗА ДАНИМИ ОПТИЧНОЇ КОГЕРЕНТНОЇ ТОМОГРАФІЇ - АНГІОГРАФІЇ: ПРОСПЕКТИВНЕ ДОСЛІДЖЕННЯ.

Іващенко Д.М., Дудченко М.О., Кравців М.І., Шевчук М.П., Прихідько Р.А. 38
ОЦІНКА ЕФЕКТИВНОСТІ ПІЄЛОВЕЗИКАЛЬНОГО СТЕНТУВАННЯ НИРОК ПРИ ЛІКУВАННІ ПІЄЛОНЕФРИТУ

Криворучко І.Г., Скрипник І.М., Приходько Н.П., Щербак О.В., Якимишина Л.І. 43
ОСОБЛИВОСТІ ТРИВОЖНО-ДЕПРЕСИВНОГО СИНДРОМУ У ПАЦІЄНТІВ З ФУНКЦІОНАЛЬНИМИ РОЗЛАДАМИ КИШЕЧНИКА

Кербаж Н., Панасенко С. 48
ПОРІВНЯЛЬНА ХАРАКТЕРИСТИКА СУЧАСНИХ СИСТЕМ ОЦІНКИ ТЯЖКОСТІ ТА ПРОГНОЗУВАННЯ ПЕРЕБІГУ ГОСТРОГО ПАНКРЕАТИТУ

Орлова О.В. 53
АНАЛІЗ ЧИННИКІВ, ЯКІ ВПЛИВАЮТЬ НА СТАН ПСИХОЕМОЦІЙНОЇ СФЕРИ ОСІБ, ЩО ДОГЛЯДАЮТЬ ЗА ПАЦІЄНТАМИ З ДЕМЕНЦІЄЮ

Островський В.Л., Скрипник І.М., Маслова Г.С. 57
ЗМІНИ БІОЕЛЕКТРИЧНОЇ АКТИВНОСТІ МІОКАРДА У ХВОРИХ З ПРОГРЕСУЮЧОЮ МНОЖИННОЮ МІЄЛОМОЮ

Скрипник Р.І., Маслова Г.С. 63
РОЛЬ S-АДЕМЕТІОНІНУ У ПРОФІЛАКТИЦІ ХІМІОТЕРАПЕВТИЧНО-ІНДУКОВАНИХ УРАЖЕНЬ ПЕЧІНКИ У ХВОРИХ НА ХРОНІЧНІ ЛІМФОПРОЛІФЕРАТИВНІ ЗАХВОРЮВАННЯ

Телегань В.О. 68
КЛІНІКО-ЛАБОРАТОРНІ ПРЕДИКТОРИ ПЕРСИСТЕНЦІЇ БОЛЬОВОГО СИНДРОМУ В ПІЗНЬОМУ ПІСЛЯОПЕРАЦІЙНОМУ ПЕРІОДІ В ОСІБ ПОХИЛОГО І СТАРЕЧОГО ВІКУ

Тесленко Ю.В., Писана Б.О., Рустамян С.Т. 73
ОСОБЛИВОСТІ СТАЦІОНАРНОГО ЕТАПУ РЕАБІЛІТАЦІЇ ПАЦІЄНТІВ ПІСЛЯ КАРДІОХІРУРГІЧНИХ ВТРУЧАНЬ

Фельдман Д. А., Риндіна Н.Г. 80
ПРОГНОСТИЧНА ЦІННІСТЬ ЕНДОТЕЛІАЛЬНОГО МОНОЦИТАКТИВУЮЧОГО ПЕПТИДУ – II ЩОДО РОЗВИТКУ ГОСТРОЇ ЛІВОШЛУНОЧКОВОЇ НЕДОСТАТНОСТІ У ГОСПІТАЛЬНОМУ ПЕРІОДІ ГОСТРОГО ІНФАРКТУ МІОКАРДА У ХВОРИХ НА ЦУКРОВИЙ ДІАБЕТ 2 ТИПУ

Черкун О.Ю. 86
ХІРУРГІЧНЕ ЛІКУВАННЯ ЛОКАЛЬНИХ ГНІЙНО-СЕПТИЧНИХ УСКЛАДНЕНЬ ГОСТРОГО ТЯЖКОГО ПАНКРЕАТИТУ

Чурпій В.К. 90
ОСОБЛИВОСТІ КЛІНІЧНОГО ПЕРЕБІГУ ГОСТРОГО КАЛЬКУЛЬОЗНОГО ХОЛЕЦИСТИТУ

Шевчук М.П., Дудченко М.О., Кравців М.І., Іващенко Д.М., Прихідько Р.А. 94
СИНДРОМ «ШВИДКОЇ» БІЛІАРНОЇ ДЕКОМПРЕСІЇ ПРИ ОБТУРАЦІЇ ЗАГАЛЬНОЇ ЖОВЧНОЇ ПРОТОКИ РІЗНОГО ГЕНЕЗУ

СТОМАТОЛОГІЯ

Бамбуляк А.В., Кузняк Н.Б., Лопушняк Л.Я., Дмитренко Р.Р., Бойчук О.М. 98
ВИКОРИСТАННЯ ОСТЕОПЛАСТИЧНИХ МАТЕРІАЛІВ ДЛЯ ЗАПОВНЕННЯ КІСТКОВИХ ДЕФЕКТІВ ЩЕЛЕП ПІСЛЯ ПРОВЕДЕНОГО ХІРУРГІЧНОГО ЛІКУВАННЯ ПАЦІЄНТІВ ГРУП ДОСЛІДЖЕННЯ

Данко Е.М., Костенко Є.Я., Костенко С.Б., Пантьо В.В. 107
ЕФЕКТИВНІСТЬ ЗАСТОСУВАННЯ PILER ВИПРОМІНЮВАННЯ В КОМПЛЕКСНОМУ ЛІКУВАННІ ЗАПАЛЬНИХ ЗАХВОРЮВАНЬ ТКАНИН ПАРОДОНТУ

Крутікова А.Д. 112
РЕМІСІЯ В ПРОЦЕСІ СТОМАТОЛОГІЧНОГО ЛІКУВАННЯ ПАЦІЄНТОК ІЗ БАКТЕРІАЛЬНИМ ВАГІНОЗОМ ТА ЇХ СТАТЕВИХ ПАРТНЕРІВ

Мельник В.С., Горзов Л.Ф., Дуганчик Я.І., Мельник С.В. 117
ОЦІНКА КРИТЕРІЇВ НАДАННЯ СТОМАТОЛОГІЧНОЇ ДОПОМОГИ ЖИТЕЛЯМ ЗАКАРПАТТЯ

Панахов Н.А., Махмудов В. С. 121
АНАЛИЗ НАПРЯЖЕНИЙ ПРИ ФИКСАЦИИ СЪЕМНЫХ ЗУБНЫХ ПРОТЕЗОВ НА ИМПЛАНТАХ

Погранична Х.Р. 129
ЗАСТОСУВАННЯ АРТРОЦЕНТЕЗУ В КОМПЛЕКСНОМУ ЛІКУВАННІ ПІСЛЯТРАВМАТИЧНИХ СКРОНЕВО-НИЖНЬОЩЕЛЕПНИХ РОЗЛАДІВ, НЕ ПОВ'ЯЗАНИХ З ПЕРЕЛОМАМИ НИЖНЬОЇ ЩЕЛЕПИ

ЕКСПЕРИМЕНТАЛЬНА МЕДИЦИНА ТА БІОЛОГІЯ

Волобуєв О.Є. 135
СУДОВО-МЕДИЧНЕ ВИЗНАЧЕННЯ АСФІКТИЧНОГО СТАНУ ЗА ЯКІСНИМИ ТА КІЛЬКІСНИМИ ПОКАЗНИКАМИ ТРОПОНІНА І

Волошина О.В., Шепітько В.І., Пелипенко Л.Б. 139
МОРФОМЕТРИЧНА ХАРАКТЕРИСТИКА ГЕПАТОЦИТІВ ПРИ ГОСТРОМУ ЕКСПЕРИМЕНТАЛЬНОМУ АСЕПТИЧНОМУ ЗАПАЛЕННІ ОЧЕРЕВИНИ У ЩУРІВ

Каценко А.Л. 144
БУДОВА ЕКСКРЕТОРНИХ ПРОТОК ЕКСТРА- ТА ІНФРАОРБІТАЛЬНОЇ ЗАЛОЗИ ЛАБОРАТОРНИХ ЩУРІВ

Кока В.М., Старченко І.І., Ройко Н.В., Мустафіна Г.М., Филенко Б.М. 148
МОРФОМЕТРИЧНА ХАРАКТЕРИСТИКА М'ЯЗІВ ЯЗИКА ЗА УМОВ КОМБІНОВАНОГО ВПЛИВУ ХАРЧОВИХ ДОБАВОК В ЕКСПЕРИМЕНТІ

Стецук Є.В., Акімов О.Є., Вільхова О.В., Єлінська А.М., Міщенко А.В. Скотаренко Т.А. 153
КОРЕЛЯЦІЙНІ СПІВВІДНОШЕННЯ ЕКСПРЕСІЇ РЕЦЕПТОРА CD68 ТА АКТИВНОСТІ МАРКЕРНИХ ФЕРМЕНТІВ ПОЛЯРИЗАЦІЇ МАКРОФАГІВ В СІМ'ЯНИКАХ ЩУРІВ ПРИ ТРИВАЛІЙ БЛОКАДІ СИНТЕЗУ ЛЮТЕЇНІЗУЮЧОГО ГОРМОНУ ТРИПТОРЕЛІНОМ

Фелештинський Я.П., Мішура З.І., Сміщук В.В., Демкович О.П. 158
ЕКСПЕРИМЕНТАЛЬНО-КЛІНІЧНЕ ОБҐРУНТУВАННЯ ВИКОРИСТАННЯ КОЛАГЕНО-ФІБРИНОВОЇ КЛЕЙОВОЇ КОМПОЗИЦІЇ ДЛЯ ЗАКРИТТЯ ДЕФЕКТУ ТОВСТОГО КИШКІВНИКА

Френкель Ю.Д., Черно В.С., Костенко В.О. 164
ПОЛІФЕНОЛИ ЯК ЗАСОБИ КОРЕКЦІЇ ОКСИДАТИВНО-НІТРОЗАТИВНОГО СТРЕСУ В СКЕЛЕТНИХ М'ЯЗАХ ЩУРІВ ЗА УМОВ ЕКСПЕРИМЕНТАЛЬНОГО МЕТАБОЛІЧНОГО СИНДРОМУ

Хіміч С. Д., Корнійчук В. І. 169
МОРФОЛОГІЧНА ХАРАКТЕРИСТИКА ТКАНИННИХ ПЕРЕБУДОВ ПРИ АЛОПЛАСТИЦІ ТА КОМБІНОВАНІЙ ГЕРНІОПЛАСТИЦІ У ЕКСПЕРИМЕНТІ

ОГЛЯДИ ЛІТЕРАТУРИ

Донець І.М., Єрошенко Г.А., Григоренко А.С., Шевченко К. В., Кінаш О.В. 173
ОСОБЛИВОСТІ ТЕОРЕТИЧНОГО ОБҐРУНТУВАННЯ ТА ЗНАЧЕННЯ ВПЛИВУ НІТРИТУ НАТРІЮ ТА ПОНСО 4R НА ОРГАНИ ДИХАЛЬНОЇ СИСТЕМИ

Кінаш О.В., Чуприна О.Б., Донець І.М., Григоренко А.С., Жага О.М. 178
МЕХАНІЗМИ ДІЇ ГЛУТАМАТУ НАТРІЮ НА ОРГАНИ ТА СИСТЕМИ

Мартиненко Р.В., Стецук Є.В., Шепітько В.І., Борута Н.В., Якушко О.С. 184
ВПЛИВ АНДРОГЕНІВ НА ІМУННІ КЛІТИНИ

Сокологорська-Никіна Ю.К., Куроєдова В.Д. 189
МЕТОД ЕЛЕКТРОМІОГРАФІЇ В ДОСЛІДЖЕННІ М'ЯЗІВ ЩЕЛЕПНОЛИЦЕВОЇ ДІЛЯНКИ, ЗОКРЕМА В ПАЦІЄНТІВ ІЗ ВАДАМИ СЛУХУ

КЛІНІЧНИЙ ВИПАДОК

Калюжка А.С., Шейко В.Д., Шаталін Б.О., Черкун О.Ю. 195
ГІГАНТСЬКЕ МУКОЦЕЛЕ ЧЕРВОПОДІБНОГО ВІДРОСТКА

DOI 10.31718/2077–1096.21.4.144
УДК 616.316.3/.5:599.323.4

Каценко А.Л.

БУДОВА ЕКСКРЕТОРНИХ ПРОТОК ЕКСТРА- ТА ІНФРАОРБІТАЛЬНОЇ ЗАЛОЗИ ЛАБОРАТОРНИХ ЩУРІВ

Полтавський державний медичний університет

Мета дослідження. З'ясувати та порівняти будову екскреторних проток екстра- та інфраорбітальної сльозової залози лабораторного щура. Об'єкт і методи. Було досліджено 5 лабораторних щурів самців шляхом препарування сльозових залоз, з яких для гістологічного дослідження отримали серії тонких парафінових зрізів. Мікропрепарати фарбували гематоксиліном та еозином та досліджували під світловим мікроскопом. Результати. Встановлено, що трубчасто-альвеолярні епітеліальні компоненти екстраорбітальної залози щурів усередині часточки розташовані навіть щільніше, ніж у інфраорбітальної залозі, про що свідчать дуже вузькі інтерстиціальні щілини. Сльозові залози лабораторних щурів мають індивідуальну чітко окреслену сполучнотканинну капсулу. Всередині і між часточками є щілиноподібні міжепітеліальні інтерстиціальні простори, в яких ми не виявляємо скупчення ліпоцитів, як це відбувається в сльозових залозах людини. В об'ємі часток як екстраорбітальної, так інфраорбітальної залози, міжепітеліальні інтерстиціальні простори містять судини геммікроциркуляторного русла, переважно капіляри, прекапілярні артеріоли та посткапілярні венули. Артеріоли і венули зазвичай візуалізуються за межами часток у більш виражених інтерстиціальних просторах. Висновки. 1. Епітеліальні трубчасті структури сльозової залози лабораторного щура утворюють складно-розгалужену систему екскреторних проток, в якій відсутні типові вставні протоки, які б були зв'язуючим компонентом між кінцевим відділом та системою екскреторних проток. 2. Відсутність вставних проток призводить до зміни вигляду на гістологічних препаратах тубуло-ацинарних сукупностей сльозових залоз щура на користь тубулоальвеолярних сукупностей. 3. Серед екскреторних проток сльозових залоз лабораторного щура можна виділити: внутрішньо-часточкові, часточкові та спільні вивідні протоки, по яких виділяється секрет. Спільні протоки екстра- та інфраорбітальних сльозових залоз, як правило, об'єднуються з утворенням їх загальної протоки.

Ключові слова: сльозова залоза, морфологія, екстраорбітальна, інфраорбітльна.

Зв'язок публікації з плановими науково-дослідними працями. Публікація виконана у рамках науково-дослідної теми кафедри анатомії людини Полтавського державного медичного університету «Морфо-функціональне вивчення внутрішніх органів людини та лабораторних тварин в різних аспектах експериментальної медицини», № державний реєстрації 012U108258.

Вступ

В останні роки на кафедрі анатомії людини Полтавського державного медичного університету (ПДМУ) проводилося вивчення морфології сльозових залоз при нормальному їх функціонуванні у зв'язку з поширенням «синдрому сухого ока» та збільшенням випадків різноманітної орбітальної патології у людини [1,2,3]. Це обумовлено багатьма причинами, - деякі з них загальні, як для тварин, так і для людей. Аналіз наукових даних вказує, що й дотепер різноманітність морфогенезу при ураженні органів допоміжного апарату ока людини та лабораторних тварин не до кінця з'ясована [1,4,5]. Частково це пов'язано з різним трактуванням поняття «норма», що призводить до гіпердіагностики, або інших помилкам.

Мета дослідження

З'ясувати та порівняти будову екскреторних проток екстра- та інфраорбітальної сльозової залози лабораторного щура.

Матеріали і методи

Від 5 лабораторних щурів самців було отримано шляхом препарування з кожного боку по 2 сльозові залозі. Матеріал фіксовано розчином 12% нейтрального формаліна, після чого залози вміщені у парафін за традиційною методикою. З парафінових блоків отримано серії тонких гістологічних зрізів товщиною 4 мкм, які забарвлені гематоксиліном та еозином. Проведено аналіз серій тонких послідовних парафінових зрізів як екстраорбітальної, так і інфраорбітальної сльозових залоз (залоза Гардера буде досліджена окремо). На основі перших двох залоз виготовлені двовимірні фотореконструкції типових часточок індивідуальних сльозових залоз щурів з метою наступного отримання тривимірних реконструкцій методом багатошарової пластичної реконструкції [3,6,7,8,9].

До цього всі тварини знаходилися в стандартних умовах експериментально-біологічної клініки (віварій) Полтавського державного медичного університету, згідно з правилами утримання експериментальних тварин, встановлених Директивою Європейського Парламенту та Ради (2010/63/EU), наказом Міністерства освіти і науки, молоді та спорту України від 01.03.2012 р. No 249 «Про затвердження порядку проведення науковими установами дослідів, експериментів на тваринах» і «Загальних етичних принципів експериментів на тваринах», прийнятих П'ятим національним конгресом з біоетики (Київ, 2013).

Добре відомо, що корекція патології неможлива без здійснення доклінічних досліджень, які проводять як правило на лабораторних тваринах, де в експерименті завжди мається контро-

льна група для порівняння патологічних змін з морфологічною нормою. Секреторні органи, зокрема сльозові залози лабораторних тварин, таких як щури, є зручним об'єктом (маркером) в експериментальній морфології, для моделювання патологоморфологічних процесів (4).

В попередніх своїх роботах ми спробували зіставити і узагальнити дані, що були одержані при вивченні тривимірної організації залозистого епітелію однорідних за функціональним призначенням сльозових залоз людини (пальпебральна та орбітальна частки) [6,7,10,11,12]. Саме це вимагає від нас зберегти при вивченні сльозових залоз лабораторних щурів (екзоорбітальна, інфраорбітальна та Гардерова залоза) той же методологічний принцип. У своїх дослідженнях ми виходили з того, що сльозова залоза щурів, як і людей, є полімерним органом, що має свою специфіку синтопічних взаємостосунків у тривимірному просторі. Тому, на початку дослідження, нам було необхідно виявити той рівень структурної організації тканин сльозової залози лабораторних щурів, який би відповідав поняттю структурно-функціональної одиниці. Для цього треба було вивчити як організацію системи вивідних проток, так і структуру кровоносного русла окремої частки залози так і її в цілому.

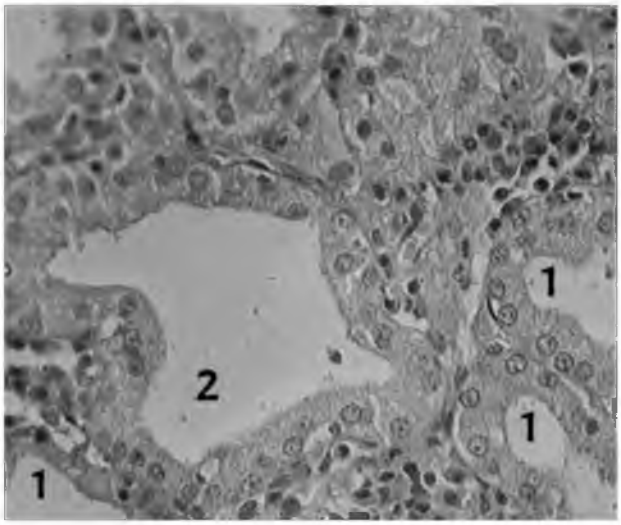

Рис. 1. Інфраорбітальна сльозова залоза лабораторного щура. Тонкий парафіновий зріз, забарвлення гематоксиліном та еозином, х 400. 1- кінцеві відділи 2- вивідна протока.

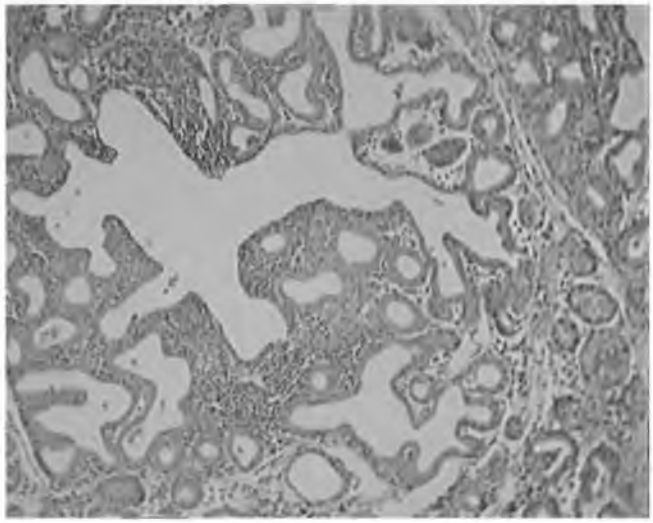

Рис 2. Інфраорбітальна сльозова залоза лабораторного щура. Формування колекторної протоки. Тонкий парафіновий зріз, забарвлення гематоксиліном та еозином, х 100.

У межах часточки, досліджуваних нами залоз лабораторного щура, можна виділити декілька сукупностей, які мають сльозові екскреторні протоки найменшого діаметру. Вони завершуються кінцевими розширеннями (рис.1). Порожнини кінцевих відділів, як екстраорбітальної так і інфраорбітальної сльозової залози лабораторних щурів, пов'язані з порожниною однієї екскреторної найдрібнішої за калібром трубки. Такі найдрібніші протоки щура, зливаючись, формують протоки більшого діаметру, які локалізовані всередині об'єму, що займає часточка (рис.2). Їх злиттям утворена протока частки залози. Такі протоки здібні інтегрувати різну кількість альвеолярно-тубулярних сукупностей, які нагадують типовий аденомер (субчасточкову одиницю) сльозових залоз людини.

Аналіз серії тонких послідовних парафінових зрізів та декомпозиційний аналіз фотореконструкцій дозволяє зробити висновок про те, що індивідуальні сльозові залози лабораторного щура (екстра– та інфраорбітальні) складаються з багаточисленних часточок, які мають майже той же принцип устрою, що й часточки сльозових залоз людини. Кожна часточка має декілька осьових вивідних внутрішньо-часточкових проток. Їх розгалуження на всьому протязі оточені секреторними епітеліальними компонентами у вигляді кінцевих відділів та відповідними їм найдрібнішими термінальними сльозовими протоками(13,14,15,16).

Найбільш протяжні та великі за калібром протоки сльозових залоз щура локалізовані поза межами аденомерів (рис.3). Унаслідок такої будови на одних гістологічних зрізах ми бачимо лише відносно великі просвіти проток та їх стінки, а на інших – протоки малого калібру, аж до їх кінцевих розширень мішкоподібної форми, які утворюють скупчення (аденомери часточок).

До елементарного рівня організації структури сльозових залоз ми віднесли ту сукупність кінцевих розширень і відповідних ним проток, яку об'єднує одна протока, що перша виконує за током секрету колекторну функцію. Такою протокою у щура являється внутрішньо-часточкова протока. У часточці знаходяться декілька центрально розташованих, стосовно оточуючих і пов'язаних з ними тубуло-альвеолярними елементарними одиницями, внутрішньо-часточкових проток.

Вивідні протоки сльозових залоз щура є протяжними і розгалуженими трубками, стінки яких з середини вистилає кубічний епітелій. До кубічно-

го епітелію стінки вивідних проток по периферії прилягають клітини м'язового епітелію, ядра яких інтенсивно забарвлені (рис.3). При дослідженні серій послідовних гістологічних зрізів залоз щура та їх фотореконструкцій, створюється враження, про те, що кінцеві відділи сльозових залоз не мають окремого морфологічно чітко вираженого сполучного сегменту з іншими ланцюгами вивідних проток. Така будова нагадує будову сльозової залози людини. Тобто, вставні протоки в них відсутні(17,18,19).

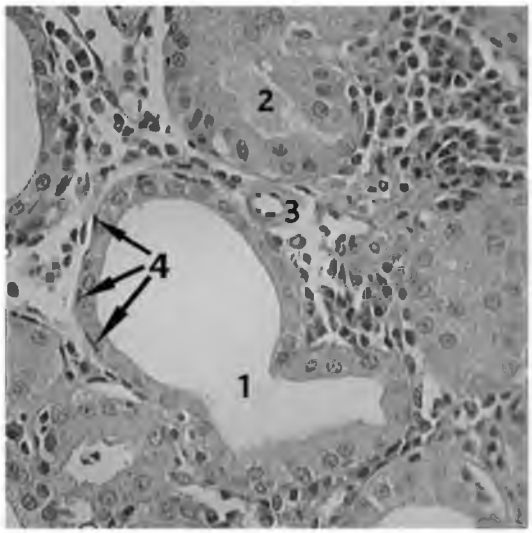

Рис 3 Інфраорбітальна залоза лабораторного щура. Тонкий парафіновий зріз, забарвлення гематоксиліном та еозином. Об'єктив 40, окуляр 7. 1- місце злиття проток. 2- кінцевий відділ 3- кровоносна судина (прекапілярна артеріола). 4- ядра міоепітеліальних клітин.

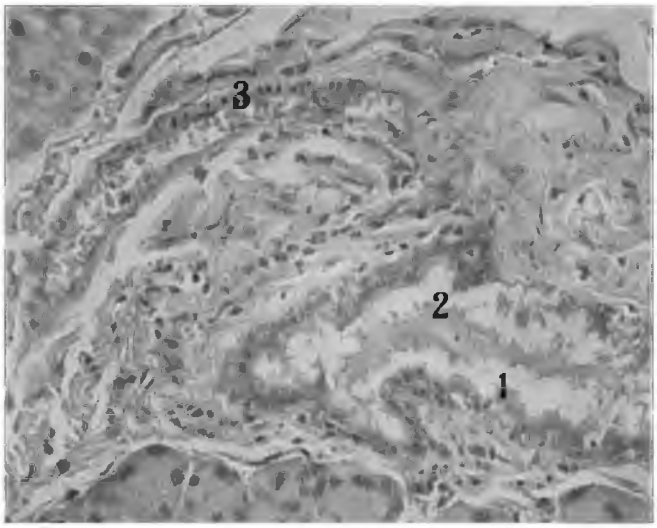

Рис 4. Екстраорбітальна залоза лабораторного щура. Тонкий парафіновий зріз, забарвлення гематоксиліном та еозином, х 400. 1- внутрішньочасточкова сльозова протока. 2- секрет у просвіті протоки. 3- кровоносна судина (артеріола).

Таким чином, протоки найменшого діаметру з одного боку пов'язані з кінцевими розширеннями (альвеолами), а з іншого – із розгалуженнями центральних внутрішньо-часточкових проток другого або третього порядку, діаметр яких в межах часточки візуально відрізняється незначно. Декілька таких центральних внутрішньочасточкових проток в межах часточки, зливаючись, утворюють більшу, та дуже коротку часточкову протоку. Останні утворюють головну протоку індивідуальної залози. У екстраорбітальній залозі щура вона добре виражена має велику протяжність, у інфраорбітальної залози така протока дуже коротка (Рис 4). Своїм злиттям вони утворюють спільну вивідну протоку. Спільні вивідні протоки сльозових залоз лабораторного щура відкриваються гирлами в епітеліальному вистиланні склепіння кон'юктиви. Враховуючи вище зазначене, можна говорити, що вивідні протоки часточки сльозової залози щура утворюють складну розгалужену систему епітеліальних сльозових трубок різної протяжності, зовнішній діаметр і просвіт яких, в межах часточки, візуально змінюється мало.

Таким чином, в сльозовій залозі щура можливо виділити такі трубчасті епітеліальні компоненти, які мають відношення до виведення сльози із частки, а саме: часточкова протока (коротка). Центральні внутрішньо-часточкові протоки та їх коаксіальні розгалуження, аж до термінальних сльозових проток: термінальні сльозові протоки (дуже короткі, мають найменший внутрішній і зовнішній діаметр), що переходять в кінцеві відділи(3,4).

Висновки

1. Епітеліальні трубчасті структури сльозової залози лабораторного щура утворюють складно-розгалужену систему екскреторних проток, в якій відсутні типові вставні протоки, які б були зв'язуючим компонентом між кінцевим відділом та системою екскреторних проток.

2. Відсутність вставних проток призводить до зміни вигляду на гістологічних препаратах тубуло-ацинарних сукупностей сльозових залоз щура на користь тубулоальвеолярних сукупностей.

3. Серед екскреторних проток сльозових залоз лабораторного щура можна виділити: внутрішньо-часточкові, часточкові та спільні вивідні протоки, по яких виділяється секрет. Спільні протоки екстра- та інфраорбітальних сльозових залоз, як правило, об'єднуються з утворенням їх загальної протоки.

Перспективи подальших досліджень

Планується на основі вивчення та аналізу послідовних серій гістологічних зрізів сльозових залоз лабораторного щура, графічних та пластичних реконструкцій, даних морфометрії систем екскреторних проток та ланок ГМЦР, знайти той мінімальний рівень структури сльозових залоз лабораторних щурів, що відповідав би поняттю структурно-функціональна одиниця.

Література

1. Hryn VH, Svintsytska NL, Sherstiuk OO, et al. The use of morphological study technique for investigation of labial and palatine glands. Wiadomosci Lekarskie. 2017; 5: 934-7.

2. Katsenko AL, Sherstiuk OA, Svintsytska NL, et al. General biological patterns of the structure of human major and minor lacrimal glands and under-researched aspects of their morphology. Aktual'ni problemy suchasnoyi medytsyny: Visnyk Ukrayins'koyi medychnoyi stomatolohichnoyi akademiyi. 2019; 2: 229-34.
3. Katsenko AL, Sherstiuk OA, Ustenko RL. Morfologiya sleznykh i gardernykh zhelez laboratornykh krys [Morphology of the lacrimal and garderian glands of laboratory rats]. Aktual'ni problemy suchasnoyi medytsyny: Visnyk Ukrayins'koyi medychnoyi stomatolohichnoyi akademiyi. 2018; 4 (64): 132-37. (Russian).
4. Katsenko AL. Sherstyuk OO, Lytovka VV et al. Strukturna orhanizatsiya zalozistikh komponentiv ekstraorbital'noyi ta infraorbital'noyi sl'ozovikh zaloza laboratornoho shchura [Structural organization of glandular components of extraorbital and infraorbital lacrimal glands of laboratory rats]. Visnyk problem biolohiyi ta medytsyny. 2020; 2 (156): 259-262. (Ukrainian)
5. Sherstiuk OA, Lytovka VV, Katsenko AL, et al. Structural organization of the orbital lobe of the human Lacrimal gland. Teoriya ta praktyka suchasnoyi morfolohiyi: chetverta vseukr. nauk.-prakt. konf. z mizhnar. uchastyu, m. Dnipro, 4–6 lystop. 2020 r. Dnipro, 2020. S. 123–124.
6. Sherstiuk OO, Svintsytska NL, Piliuhin AV. Skorochuval'ni elementy vyvidnykh protok sl'ozovoyi zalozy lyudyny [Contractile elements of the excretory ducts of human lacrimal gland]. Visnyk problem biolohiyi i medytsyny. 2009; 4: 140-2. (Ukrainian).
7. Sherstiuk OA, Svintsytska NL, Piliuhin AV. Morfolohycheskaya kharakterystyka vyvodnykh protokov sleznoy zhelezy [Morphological characteristics of the excretory ducts of lacrimal gland]. Svit medytsyny ta biolohiyi. 2009; 3: 188-90. (Russian).
8. Sherstiuk OO, Bezkorovayna IM, Kononov BS, et al. Mikroskopichna budova orbital'noyi chastky sliznoyi zalozy lyudyny zriloho viku [Microscopic structure of the orbital lacrimal gland of a mature person]. Visnyk problem biolohiyi i medytsyny. 2016; 4 (133): 318-20. (Ukrainian).
9. Sherstiuk OA, Piliuhin AV, Deinega TF, et al. Anatomicheskiye i stereomorfologicheskiye osobennosti sleznykh i malykh slyunnykh zhelez cheloveka [Anatomical and stereomorphological features of the human lacrimal and minor salivary glands of the person]. Poltava, 2017. 148 p. (Russian).
10. Svintsytska NL, Hryn VH. Morfofunctional structure of the skull: study guide. Poltava, 2016. 172 p.
11. Zhaboyedov HD, Kiryeyev VV. Syndrom "sukhoho oka". Klinika. Diahnostyka, likuvannya. [Dry eye syndrome. Clinic. Diagnosis, treatment]. Mystetstvo likuvannya. 2004; 1(007): 36-41. (Russian).
12. Kuznyetsova NYU. Suchasni metody doslidzhennya ta vidnovlennya funktsiyi slezootvodyashchykh shlyakhiv: Dys. ... kand. med. nauk / HOUVPO "Sankt-Peterburz'kyy derzhavnyy universytet" (Spbhmu). Zbirnyk referativ NDR i DKR. 2006; 5(8): 52. (Russian).
13. Pilyuhin AV, Tikhonova LO, Rohulya VA et al. Strukturna orhanizatsiya ekskretornykh protok sliznoyi zalozy lyudyny [Structural organization of the excretory ducts of the human lacrimal gland]. Svit medytsyny ta biolohiyi. 2008; 4-5: 81-83. (Russian).
14. Dass S. Vinay, Jung D. Kim, Tatsuhiko Asai, et al. Absence of 4–1BB Gene Function Exacerbates Lacrimal Gland Inflammation in Autoimmune-Prone MRL-Fas^{lpr} Mice. Invest. Ophthalmol. Vis. Sci. Oct 2007; 48: 4608 - 4615.
15. Driss Zoukhri, Amanda Fix, Joseph Alroy, Claire L. Kublin. Mechanisms of Murine Lacrimal Gland Repair after Experimentally Induced Inflammation. Invest. Ophthalmol. Vis. Sci. 2008; 49: 4399 - 4406.
16. Levin F, Mirani N, Liegner JT, Langer PD. Canalicular Adenoma of the Lacrimal Gland. Invest. Ophthalmol. Vis. Sci. 2007; 48: 3590-6.
17. Obata H. Anatomy and histopathology of the human lacrimal gland. Cornea. 2006; 25(10 Suppl 1): 82-89.
18. Maryinak DK, Katsenko AL, Sherstiuk OO et al. Lacrimal glands structure components of the laboratory rat. 3rd International Translational Medicine Congress Of Students And Young Physicians : book of abstracts congr., Oscon, Croatia 19th – 20th March, 2021. Oscon, 2021. P. 36.
19. Sherstyuk OA, Svintsyts'ka NL, Pilyuhin AV et al. Skorochuval'ni elementy ekskretornykh protok pal'pebral'noyi chastochky sl'ozovoyi zalozy lyudyny [Contractile elements of the excretory ducts of the palpebral lobe of the human lacrimal gland]. Biolohiya ta ekolohiya. 2016; 2(2): 94–98. (Ukrainian).

Реферат

СТРОЕНИЕ ЭКСКРЕТОРНЫХ ПРОТОК ЭКСТРА- И ИНФРАОРБИТАЛЬНОЙ ЖЕЛЕЗЫ ЛАБОРАТОРНЫХ КРЫС.

Каценко А.Л.

Ключевые слова: слезная железа, морфология, экстраорбитальная, инфраорбитальная.

Цель исследования. Выяснить и сравнить строение экскреторных протоков экстра- и инфраорбитальной слезной железы лабораторной крысы. Объект и методы. Были исследованы 5 лабораторных крыс самцов путем препарирования слезных желез, из которых для гистологического исследования получили серии тонких парафиновых срезов. Микропрепараты окрашивали гематоксилином и эозином и исследовали под световым микроскопом. Результаты. Установлено, что трубчато-альвеолярные эпителиальные компоненты экстраорбитальной железы крыс внутри дольки расположены даже плотнее, чем в инфраорбитальной железе, о чем свидетельствуют очень узкие интерстициальные пространства. Слезные железы лабораторных крыс имеют индивидуальную четко очерченную соединительнотканную капсулу. Внутри и между дольками есть щелевидные межэпителиальные интерстициальные пространства, в которых мы не обнаруживаем скопления липоцитов, как это происходит в слезных железах человека. В объеме частиц как экстраорбитальной, так и инфраорбитальной железы, межэпителиальные интерстициальные пространства содержат сосуды геммикроциркуляторного русла, преимущественно капилляры, прекапиллярные артериолы и посткапиллярные венулы. Артериолы и венулы обычно визуализируются за пределами частиц в более выраженных интерстициальных пространствах. Выводы. 1. Эпителиальные трубчатые структуры слезной железы лабораторной крысы образуют сложно-разветвленную систему экскреторных протоков, в которой отсутствуют типичные вставные протоки, которые были бы связующим компонентом между концевым отделом и системой экскреторных протоков. 2. Отсутствие вставных протоков приводит к изменению вида на гистологических препаратах тубуло-ацинарных совокупностей слезных желез крысы в пользу тубуло-альвеолярных совокупностей. 3. Среди экскреторных протоков слезных желез лабораторной крысы можно выделить: внутричастичные, дольчатые и совместно выводные протоки, по которым выделяется секрет. Общие протоки экстра- и инфраорбитальных слезных желез, как правило, объединяются с образованием их общего протока.

Summary

STRUCTURE OF EXCRETORY DUCTS OF EXTRA- AND INFRAORBITAL GLAND OF LABORATORY RATS

Katsenko AL

Key words: lacrimal gland, morphology, extraorbital, infraorbital.

The aim of the study. To find out and compare the structure of the excretory ducts of the extra- and infraorbital lacrimal gland of the laboratory rat. Object and methods. Five male laboratory rats were examined

by dissecting the lacrimal glands, from which a series of thin paraffin sections were obtained for histological examination. Micropreparations were stained with hematoxylin and eosin and examined under a light microscope. Results. It was found that the tubular-alveolar epithelial components of the extraorbital gland of rats inside the lobe are even denser than in the infraorbital gland, as evidenced by very narrow interstitial fissures. The lacrimal glands of laboratory rats have an individual well-defined connective tissue capsule. Inside and between the lobes there are slit-like interpithelial interstitial spaces, in which we do not detect an accumulation of lipocytes, as occurs in the lacrimal glands of man. In the volume of lobes such as the extraorbital and infraorbital glands, the interpithelial interstitial spaces contain vessels of the hemicrocirculatory tract, mainly capillaries, precapillary arterioles and postcapillary venules. Arterioles and venules are usually visualized outside the lobes in more pronounced interstitial spaces. Conclusions. 1. The epithelial tubular structures of the lacrimal gland of the laboratory rat form a complex-branched system of excretory ducts, in which there are no typical intercalated ducts, which would be the connecting component between the terminal section and the excretory duct system. 2. The absence of intercalated ducts leads to a change in the appearance on histological specimens of tubulo-acinar aggregates of the lacrimal glands of rats in favor of tubuloalveolar assemblages. 3. Among the excretory ducts of the lacrimal glands of the laboratory rat, the following can be distinguished: intra-lobular, lobular and common excretory ducts, through which the secret is produced. The common ducts of the extra- and infraorbital lacrimal glands, as a rule, combine to form their common duct.

DOI 10.31718/2077–1096.21.4.148
УДК 616-091

Кока В.М., Старченко І.І., Ройко Н.В., Мустафіна Г.М., Филенко Б.М.

МОРФОМЕТРИЧНА ХАРАКТЕРИСТИКА М'ЯЗІВ ЯЗИКА ЗА УМОВ КОМБІНОВАНОГО ВПЛИВУ ХАРЧОВИХ ДОБАВОК В ЕКСПЕРИМЕНТІ

Полтавський державний медичний університет

Особливості структурної організації язика досить часто стають об'єктом дослідження вітчизняних і зарубіжних вчених. При цьому, більшість сучасних наукових робіт присвячені вивченню особливостей будови слизової оболонки язика. Зміни, які відбуваються в м'язах язика під дією тих чи інших несприятливих факторів, в більшості випадків описані недостатньо. Мета роботи: вивчення в експерименті морфометричних параметрів м'язів язика білих щурів в умовах введення в раціон комплексу харчових добавок (глютамат натрію, нітриту натрію, понсо 4R) в динаміці впродовж 16 тижнів. Дослідження виконано на 60 безпородних білих щурах. Тварини експериментальних груп додатково до стандартного раціону, отримували комбінацію харчових добавок – глутамат натрію, понсо R-4, нітрат натрію протягом 1,4,8,12 і 16 тижнів. Тварин виводили з експерименту шляхом передозування тіопенталового наркозу. З препаратів язика виготовляли традиційні гістологічні мікропрепарати, які фарбували гематоксиліном і еозином. На мікропрепаратах вимірювали співвідношення між м'язовою та сполучною тканиною, діаметр м'язових волокон язика в ділянці кінчика, тіла і прикореневих відділах. Проведеними дослідженнями встановлено, що введення в раціон лабораторних тварин комплексу харчових добавок (глютамат натрію, нітриту натрію, понсо 4R) впродовж одного тижня призводило до збільшення в язиці відносної кількості м'язової тканини і до різнорідної зміни діаметра м'язових волокон в ділянці верхівки, тіла і в прикореневих відділах. Описані зміни можуть бути обумовлені змінами характеру рухів язика в процесі перемішування їжі, при адаптації до змін в раціоні харчування. Починаючи з 4 тижня після додаткового введення в раціон лабораторних тварин комплексу харчових добавок, в м'язових волокнах всіх відділів язика спостерігались прогресивні атрофічні зміни, які проявлялись поступовим зменшенням діаметра м'язових волокон. При цьому, починаючи з 4 тижня, в язиці експериментальних тварин мало місце поступове зменшення відносної кількості м'язових волокон і збільшення відносної кількості сполучної тканини.

Ключові слова: м'язові волокна, сполучна тканина, язик, харчові добавки.

Дослідження проведено в рамках виконання ініціативно-пошукової НДР «Закономірності морфогенезу органів, тканин та судинно-нервових утворів у нормі, при патології та під впливом зовнішніх чинників». № держреєстрації 0118U004457.

Особливості структурної організації язика досить часто стають об'єктом дослідження вітчизняних і зарубіжних учених [1,2,3,4]. Ця обставина обумовлена наявністю тісного зв'язку між його морфо-функціональним станом і змінами, що відбуваються у внутрішніх органах при розвитку патологічних процесів різного ґенезу [5,6,7].

При цьому, більшість сучасних наукових робіт, що присвячені вивченню особливостей будови слизової оболонки язика, де зміни відбуваються в його м'язах під дією тих чи інших несприятливих факторів, описані недостатньо [2,3,4]. У той же час, язик є поліфункціональним органом і багато його функцій безпосередньо пов'язані з діяльністю м'язів [1,5,6]

Мета дослідження

Вивчити в експерименті морфометричні параметри м'язів язика білих щурів в умовах вве-