

## Література

1. Benirschke K., Kaufmann P. *Pathology of the human placenta*. – 4th ed. – New York: Springer, 2000. – 948 p.
2. *Placenta Circummarginata and Placenta Circumvallata*. In *Ackerman's Surgical Pathology* / Ed. J. Rosai. – New York: Mosby-Year Book, Inc, 1996. – P.1554.
3. Gersell D.J., Kraus F.T. *Diseases of the placenta: in Blaustein's pathology of the female genital tract*. – New York: Springer, 2002. – P. 1103-1191.
4. Kraus F.T. *Perinatal pathology, the placenta and litigation* // *Human pathology*. – 2003. – V. 34, N 6. – P. 517-520.
5. Давиденко І.С. Ексцентриситет еліпса як показник оптимальності форми плаценти // *Матер. наук. конф. "Вчені Буковини – народній охороні здоров'я"*. – Чернівці, 1994. – С. 90-91.
6. Давиденко І.С., Коваль Ю.І. Деякі аспекти індивідуальної мінливості форми плаценти людини в нормі і при анемії вагітних // *Вісн. проблем біол. і мед.* – 2003. – Вип.4. – С. 57-59.
7. Милованов А.П. *Патология системы мать-плацента-плод: Руководство для врачей*. – М.: Медицина, 1999. – 448 с.

### ОРГАНОМЕТРИЧНІ ПАРАМЕТРИ ЕКСТРАХОРИАЛЬНИХ ПЛАЦЕНТ ПРИ ФІЗІОЛОГІЧНІЙ ВАГІТНОСТІ ТА ПРИ ХРОНІЧНІЙ ПЛАЦЕНТАРНІЙ НЕДОСТАТНОСТІ

*О.А.Тюленева, І.С.Давиденко, Ю.І.Коваль*

**Резюме.** Згідно з органометричними даними екстрахоріальні плаценти відрізняються від плацент звичайного типу за кількома ознаками: мають в середньому більшу товщину і менший коефіцієнт варіації товщини в межах органа, меншу площу найбільшого перетину, менш приплюснуту форму в тримірному вимірі, більш круглясту форму найбільшого перетину. При хронічній плацентарній недостатності екстрахоріальні плаценти не здійснюють один із варіантів пристосувальної реакції, характерної для плацент звичайної форми, а саме – адаптації товщини плаценти до умов хронічної патології.

**Ключові слова:** екстрахоріальні плаценти, плацентарна недостатність, органометрія.

### ORGANOMETRIC PARAMETERS OF EXTRACHORIAL PLACENTAS WITH PHYSIOLOGIC PREGNANCY AND CHRONIC PLACENTAL INSUFFICIENCY

*O.A.Tiulieneva, I.S.Davydenko, Yu.I.Koval*

**Abstract.** According to the organometric data the extrachorionic placentas differ from those of the ordinary type by several signs: they have, on the average, a larger thickness and a smaller coefficient of thickness variation within the limits of an organ, a smaller square area of the greatest transection, a less flattened form in three dimensions, a more spherical form of the greatest transection. In case of chronic placental insufficiency the extrachorionic placentas do not realize one of the variants of the adaptive reaction specific for placentas of the conventional form, namely, the adaptation of the placental thickness to the conditions of chronic pathology.

**Key words:** extrachorionic placentas, placental insufficiency, organometry.

Bucovinian State Medical Academy (Chernivtsi)

Надійшла в редакцію 27.04.2004 р.

© Костиленко Ю.П., Прилуцкий А.К., Бойко И.В.

УДК 611.314-018

## ГИСТОГЕНЕЗ И ДЕФИНИТИВНАЯ СТРУКТУРА ТКАНЕЙ ЗУБА В АСПЕКТЕ ИММУНОГЕННЫХ СВОЙСТВ ЭМАЛИ

*Ю.П.Костиленко, А.К.Прилуцкий, И.В.Бойко*

*Кафедра анатомии человека (зав. – проф. Ю.П.Костиленко) Украинской медицинской стоматологической академии, г. Полтава*

В настоящее время не вызывает сомнений, что в причинном возникновении кариеса зу-

бов ведущую роль играют предрасполагающие к нему факторы (С.Зельгер, И.Бендер,

1971). К сожалению, перечень предрасполагающих ситуаций в организме настолько обширен, что определить в конкретном случае ведущее начало не представляется возможным. Тем не менее, в последнее время определенно наметилась плодотворная, по нашему мнению, концепция об иммуногенной природе кариеса (Г.Д. Овруцкий и др., 1991). Среди многих аспектов данной концепции привлекает положение, согласно которому эмаль рассматривается в качестве “забарьерной” ткани, обладающей антигенными свойствами к иммунной системе организма. Следует отметить, что эта точка зрения не нова, если учесть тот факт, что все продукты и тканевые структуры, которые образуются в организме в результате секреторной деятельности эпителиальных клеток (секрет экзокринных желез, кератоциты, а также кератины волос и т.д.) принадлежат к веществам, индуцирующим аутоиммунную реакцию. Органический матрикс эмали образуется в результате секреторной деятельности энамелобластов (Эб), производных эктодермального эпителия.

**Цель исследования.** Увязать воедино полученные нами фактические данные, которые обосновывают с морфологической точки зрения правомерность указанного выше положения.

**Материал и методы.** Материалом служили зубные зачатки (ЗЗч) трех- и шестимесячных плодов, а также интактные постоянные зубы человека, удаленные по ортодонтическим и ортопедическим показаниям [1]. Ткани альвеолярных отростков с ЗЗч фиксировали и заключали в эпон-812 согласно методам, принятым в трансмиссионной электронной микроскопии. Полученные блоки служили для изготовления серийных полутонких срезов, которые окрашивали толудиновым синим. Интактные постоянные зубы использованы для изготовления тотальных препаратов их коронковой части с дальнейшим получением торцевых эпоксидных шлифов, подвергавшихся частичному травлению эмали в хелатообразующем агенте. После покрытия электропроводным слоем данные препараты изучали в сканирующем электронном микроскопе РЭММА-102.

**Результаты исследования и их обсуждение.** При изучении серийных полутонких срезов ЗЗч удалось на более качественном уровне получить визуальное изображение их внутренней структуры. Наряду с этим, оптимальная реализация разрешающей способ-

ности светового микроскопа позволила в необходимых подробностях установить локализацию и интимные взаимоотношения обменных кровеносных микрососудов с наружным эпителием эмалевого органа (ЭО), что нашло подробное описание в опубликованной нами работе [2]. В данном сообщении мы обращаем внимание на то, что в имеющейся литературе [3, 4], за исключением некоторых косвенных указаний, отсутствуют попытки объяснить биогенетическую сущность в развитии зуба самого ЭО. В литературе данное образование фигурирует как некая провизорная данность, обеспечивающая необходимые условия для развития эмали, что является бесспорным, однако не главным.

Если проследить последовательно все этапы закладки и развития эмбриональных тканевых компонентов ЗЗч, то становится понятной определенная целенаправленность взаимосвязанных топологических преобразований между зародышевой соединительной тканью и стомодеальным эпителием. Сущность этих преобразований заключается с одной стороны в необходимости обеспечения тесного биогенетического взаимодействия между эпителием и соединительной тканью, а с другой – в формировании барьерной разобщенности между последней, являющейся частью внутренней среды организма, и внутренним эпителием ЭО. Данная разобщенность исключает селекцию тех клонов иммунокомпетентных клеток, которые могут реагировать с продуктами секреторной деятельности Эб. Этот разграничительный барьер между внутренней средой развивающегося организма и Эб находится в двух зонах ЗЗч. Первая зона проходит по границе базальной мембраны наружного эпителия ЭО. При этом промежуточной средой между этой зоной и внутренним эпителием ЭО является его пульпа, осуществляющая избирательное поступление нутриентов к внутреннему эпителию. Вторая зона соответствует линии контакта базальных отделов преэнамелобластов (ПЭб) с соединительнотканью элементами зубного сосочка, дифференцирующимися в дальнейшем в дентин и пульпу зуба. По своим первичным очертаниям вторая разграничительная зона соответствует форме коронки развивающегося зуба. В связи с этим

она напоминает матрицу отложения дентина и эмали, являясь, тем самым, ответственным инициальным компонентом в формировании твердых тканей коронковой части зуба. С этой точки зрения данная разграничительная зона представляет особый интерес.

В процессе гистогенеза твердых тканей коронковой части зуба примечательным является тот общеизвестный факт, что начинается он с отложения первичного слоя дентина. По нашему мнению, значение опережающего дентиногенеза в процессе формирования твердых тканей зуба заключается именно в создании барьера, предвещающего возможность контакта секретлируемого Эб органического вещества с интерстициальным пространством зубного сосочка. В этом контексте нам предстояло выяснить, прежде всего, особенность структуры пограничного контактирования между ПЭб и зубным сосочком.

При изучении полутонких срезов ЗЗч 3-4-месячных зародышей данная пограничная зона представлена: 1 – извилистой базальной мембраной внутреннего эпителия (слой ПЭб) ЭО, 2 – промежуточным просветленным слоем, отделяющим слой ПЭб с базальной мембраной от поверхностного слоя зубного сосочка, и 3 – слоем дифференцирующихся преддентинобластов. Для того, чтобы понять в какие дефинитивные структуры зуба преобразуются эти исходные образования необходимо провести сравнительную оценку их с теми образованиями, которые появляются в начальной стадии гистогенеза твердых тканей, а также установить, во что они превращаются в зрелом зубе.

На VI месяце внутриутробного развития зачатки молочных зубов демонстрируют отчетливую картину начальной стадии гистогенеза твердых тканей коронковой части зуба. В обозначенных выше пределах пограничной зоны между ПЭб и поверхностным слоем зубного сосочка в результате продуктивной деятельности дентинобластов и Эб появляется хорошо выраженный слой первых отложений дентина и, покрывающий его, слой первичной эмали, которые разделены между собой выраженной тонкой пластинкой кальцифицированного органического вещества. Обращает на себя внимание, что данная пластинка на полутонких срезах имеет извилисто-зубчатые очертания. Мы

считаем, что она является результатом преобразования базальной мембраны ПЭб, которую, с этой точки зрения, следует рассматривать в качестве матричной основы для первого отложения дентина. В дальнейшем, уплотняясь, она превращается в опосредующую опору для консолидации дентина и эмали. Мы считаем, что данная пограничная пластинка выполняет роль разграничительного барьера между органическим матриком эмали и дентинными канальцами, которые, как известно, связаны с интерстициальным пространством пульпы зуба. Таким образом, эмаль оказывается в "забарьерном" положении по отношению к внутренней среде организма. С другой стороны, развивающаяся эмаль находится в изоляции от соединительной ткани альвеолярного отростка клеточными элементами ЭО до полного прорезывания зуба с сохранением покрытия ее наружным эпителием (кутикула эмали).

С точки зрения перспективы выяснения причин поражения эмали при кариесе и других заболеваниях, оценка морфофункционального состояния указанной пограничной пластинки между дентином и эмалью, по нашему мнению, играет решающее значение. К сожалению, в литературе она совсем не фигурирует в качестве объекта исследования, что объясняется большими трудностями ее выявления с помощью традиционных морфологических методов. Нами разработан соответствующий методический подход. Так, при изучении в сканирующем электронном микроскопе торцевых эпоксидных шлифов коронки зуба, после частичного травления эмали, данная пограничная пластинка становится четко определяемой в виде тонкого (толщиной около 30 мкм) слоя кальцифицированного вещества, имеющего волокнистое строение (рисунок). Видно, что с нижней стороны к ней подходят и слепо заканчиваются дентинные канальцы, тогда как верхняя поверхность ее служит для связи с пучками эмалевых призм. Данная обнаженная после травления эмали поверхность имеет отчетливый рельеф в виде ветвящихся и анастомозирующих между собой микроскопических складок, которыми ограничены небольшие поля неправильной полигональной формы, являющиеся местом фиксации пучковых совокупностей эмалевых призм, а так-

же внедряючихся в них пучков соединительнотканних волокон. Даний факт являється свідельством того, що преобладаюча в кількісному відношенні частина органічних компонентів емалі зосереджена в її базальному шарі.

**Висновки.** 1. Між дентином і емаллю генетично передбачена необхідність обмінних процесів, завдяки яким здійснюється на необхідному рівні підтримка структурної постійності емалі. 2. Нарушення формування дентинно-емалевої пластинки в процесі гистогенеза твердих тканин зуба або "дефекти" її структури в зрілому зубі в результаті певних функціональних зсувів в пульпарно-дентинних взаємозв'язках можуть призвести до локальної втрати бар'єрних властивостей, що повлечет за собою руйнування емалі.

**Перспективи наукового пошуку.** Отримані результати відкривають нові перспективи в вивченні патогенезу карієсу і інших форм ураження твердих тканин зубів людини.

#### Література

1. Костиленко Ю.П., Бойко І.В. Структурне забезпечення обмінних процесів в дентині // *Укр. стоматол. альманах.* – 2003. – № 5. – С. 4-7.
2. Костиленко Ю.П., Прилуцький А.К. Структурне забезпечення трофіки внутрішнього епітелію емалевого органу зубних зачатків людини // *Вісн. морфол.* – 2003. – № 2. – С. 173-175.
3. Быков В.Л. Гистология и эмбриология органов полости рта человека: Учеб. пос. – 2-е изд., испр. – СПб.: Спец. лит., 1998. – 247 с.
4. Луцук О.Д. та ін. Атлас мікроанатомії органів ротової порожнини. – Львів: Видавн. Дім "Наутилус", 1999. – 208 с.

#### ГИСТОГЕНЕЗ І ДЕФІНІТИВНА СТРУКТУРА ТКАНИН ЗУБА В АСПЕКТІ ІМУНОГЕННИХ ВЛАСТИВОСТЕЙ ЕМАЛІ

Ю.П.Костиленко, А.К.Прилуцький, І.В.Бойко

**Резюме.** В роботі обґрунтовано положення, згідно з яким основним призначенням емалевого органу є забезпечення бар'єру між зоною продукції емалобластами органічного матриксу емалі, який володіє імуногенними властивостями, та внутрішнім середовищем організму. В зрілому зубі така бар'єрна функція виконує розміщена між дентином та емаллю пластинка, яка являє собою кальцифікований шар волокнистих сполучнотканних структур, наявність яких виявлена нами вперше за допомогою спеціально розробленого методу.

**Ключові слова:** емалевий орган, зубний сошочок, дентин, емаль, імунітет.

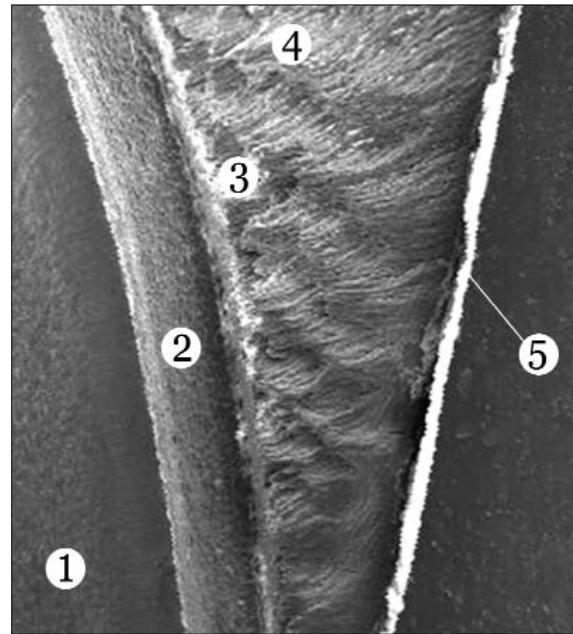


Рис. Боковий відділ коронки третього моляра. Сканограма

1 – дентин; 2 – погранична пластинка між дентином і емаллю; 3 – базальний шар емалі, 4 – пучки емалевих волокон; 5 – пеллікула.

#### HISTOGENESIS AND DEFINITIVE STRUCTURE OF THE DENTAL TISSUE IN TERMS OF THE ENAMEL IMMUNOGENIC PROPERTIES

Yu.P.Kostylenko, A.K.Pryluts'kyi, I.V.Boiko

**Abstract.** The paper substantiates propositions according to which the main purpose of the enamel organ is the provision of a barrier between the zone of production of the enamel organic matrix by ameloblasts which possesses immunogenic properties and the internal environment of the body. Such a barrier function is performed in a mature tooth by a plate located between the dentin and enamel and which is a calcified layer of fibrous connective tissue structures whose presence has been discovered by us for the first time by means of a specially elaborated method.

**Key words:** enamel organ, dentinal papilla, dentin, enamel, immunity.

Ukrainian Medical Stomatological Academy (Poltava)

Надійшла в редакцію 27.04.2004 р.