

The purpose of this work is to determine the activity of antioxidant enzymes, the production of superoxide anion radical, the content of oxidatively modified proteins and the concentration of malondialdehyde in the biceps femoris of rats under experimental metabolic syndrome and stimulation of the organism with bacterial lipopolysaccharide.

The study was conducted on 24 sexually mature male Wistar rats weighing 200-260 g. The animals were divided into 4 groups of 6 animals each. The first group was the control group. The second group was the test metabolic syndrome group. Metabolic syndrome was modelled by using a 20% fructose solution as the only source of water for 60 days. The third group received *S. typhi* bacterial lipopolysaccharide in the first week in a dose of 0.4 µg/kg intraperitoneally three times a week, then once a week throughout the experiment. The fourth group underwent the combined exposure to lipopolysaccharide and metabolic syndrome. The development of oxidative stress was observed in the three experimental groups. During modelling of the metabolic syndrome, oxidative stress was characterized by an increase in the production of the superoxide anion radical whilst the activity of the studied antioxidant enzymes decreased. During bacterial lipopolysaccharide stimulation, oxidative stress was characterized by an increase in the production of superoxide anion radical under an increase in superoxide dismutase activity and a decrease in catalase activity. Combined stimulation of the organism by bacterial lipopolysaccharide and modelled metabolic syndrome on the oxidative stress was characterized by an increase in the production of the superoxide anion radical under an increase in the activity of the studied antioxidant enzymes.

The combined stimulation by bacterial lipopolysaccharide and modelled metabolic syndrome leads to the development of oxidative damage to the lipid and protein components of biceps femoris that is a consequence of an increase in the production of reactive oxygen species under a compensatory increase in the activity of antioxidant enzymes.

DOI 10.31718/2077-1096.22.3.4.152

УДК 618.46:612.08:599.323.4

Данилів О.Д., Шепітько В.І., Якушко О.С., Стецюк Є.В., Борута Н.В.

МОРФОЛОГІЧНА ХАРАКТЕРИСТИКА ТРІЙЧАСТОГО ВУЗЛА ЩУРІВ ПРИ ВВЕДЕННІ КРІОКОНСЕРВОВАНОЇ ПЛАЦЕНТИ

Полтавський державний медичний університет

Кріоконсервовані препарати плаценти мають унікальний склад біологічно активних речовин, що обумовлює їх багатогранний ефект. Метою нашої роботи було дослідити морфологічні особливості трійчастого вузла щурів при введенні кріоконсервованої плаценти. Проведене експериментальне дослідження показало, що одноразове підшкірне введення кріоконсервованої плаценти викликає реакцію судин мікроциркуляторного русла трійчастого вузла щурів у перші два тижня спостереження у вигляді розширення діаметру артеріол, капілярів та венул та збільшення кровонаповнення, що свідчить про стимулятивний вплив компонентів фетоплацентарного комплексу на мікроциркуляторне русло. Найбільш виражені явища спостерігалися на 7-у добу. Після трансплантації кріоконсервованої плаценти нейрони трійчастого вузла мали велике, чітко окреслене світле ядро, добре виражену цитоплазму, з глибокими хроматофільною субстанцією, зустрічалися темні, меншого розміру клітини, з диспергованою субстанцією Ніссля, клітини-сателіти, нервові волокна залишалися інтактні протягом усіх термінів спостереження. Отримані дані підтверджують трофічний ефект препаратів фетоплацентарного комплексу. Проведене нами експериментальне дослідження показало, що одноразове підшкірне введення кріоконсервованої плаценти викликає реакцію судин мікроциркуляторного русла трійчастого вузла щурів у перші два тижня спостереження у вигляді розширення діаметру артеріол, капілярів та венул та збільшення кровонаповнення. Найбільш виражені явища спостерігалися на 7-у добу. Отримані дані свідчать про стимулятивний вплив компонентів фетоплацентарного комплексу на мікроциркуляторне русло. Після трансплантації кріоконсервованої плаценти нейрони, клітини-сателіти, нервові волокна залишалися інтактні протягом усіх термінів спостереження.

Ключові слова: трійчастий вузол, щури, кріоконсервована плацента, фетоплацентарний комплекс, мікроциркуляторне русло, нейрони, нервові волокна, морфометрія

The study is a fragment of the research project "Experimental morphological study of cryopreserved placenta transplants action dipheline, ethanol and 1 % methacrylic acid on the morphofunctional status in a number of internal organs", state registration No. 0119U102925.

Дослідження останніх років показали, що препарати ембріофетоплацентарного комплексу мають імунокорегуючу, антиоксидантну, гепатопротекторну, радіопротекторну та протизапальну дію [2, 10]. Кріоконсервовані препарати є більш ефективними, ніж свіжовиділені, оскільки

використання низьких температур є надійним методом збереження біологічних властивостей тканин та фактором, що естрагує біологічно активні речовини [4, 11].

Кріоконсервовані препарати плаценти мають унікальний склад гормонів (хоріональний гона-

дотропін, пролактин, прогестерон, естрадіол), які є, в цілому, протизапальними. Вони здатні впливати на “клітини запалення” (лейкоцити, макрофаги, фібробласти, тучні клітини, ендотеліоцити), кістковий мозок, мікроциркуляцію як безпосередньо (через специфічні рецептори), так і опосередковано (через медіатори і відповідні рецептори для останніх). Плацента є джерелом системних білкових і стероїдних гормонів, цитокінів, імунних факторів, вітамінів, мікроелементів та має потужну фізіологічну дію. Використання низьких температур у процесі кріоконсервації плаценти дає змогу зберегти біологічно активні властивості тканини [6].

Перспективним є дослідження впливу кріоконсервованої плаценти на морфофункціональний стан трійчастого вузла в нормі з метою подальшого вивчення її ефекту при різних патологічних станах щелепно-лицевої ділянки.

Метою нашої роботи було дослідити морфологічні особливості трійчастого вузла щурів при введенні кріоконсервованої плаценти.

Матеріали та методи

Експериментальне дослідження було проведене на 25 статевозрілих білих щурах-самцях. При роботі з тваринами дотримувались загальних етичних принципів роботи з експериментальними тваринами, “European Convention for the Protection of Vertebrate Animals Used for Experimental and Other Scientific Purposes”; (Strasbourg, 1986), “General Ethical Principles of Animal Experiments” adopted by the First National Congress on Bioethics (Kyiv, 2001).

Тварини були розподілені на 2 групи: перша група – контрольна (5), тваринам якої одноразово була зроблена ін’єкція фізіологічного розчину NaCl, другій групі тварин (25) одноразово підшкірно була проведена трансплантація кріоконсервованої плаценти. В умовах малої операційної експериментально-біологічної клініки Полтавського державного медичного університету кріоконсервовану плаценту розморожували на водяній бані при температурі +38° С із дотриманням правил асептики та антисептики. Розміри фрагменту плаценти становили 0,5×0,5×0,5 см, об’ємом 0,125 см³. Оперативні втручання проводилися під наркозом з розрахунку 25 мг/кг кетаміну (“Каліпол”, ВАТ “Гедеон Ріхтер”, Угорщина) внутрішньом’язово.

Тварин виводили з експерименту на 2, 7, 14, 21, 30 доби шляхом передозування тіопенталового наркозу.

Матеріал для дослідження – трійчастий вузол – фіксували у 10% розчині формаліну. Застосовуючи стандартні методи дослідження, виготовляли парафінові блоки, з яких робили серію напівтонких зрізів [1]. Для забарвлення гістологічних препаратів використовували гематоксилін та еозин, а також метод Ніссля [3].

Гістологічні зрізи вивчали у світовий мікроскоп Biogex 3 з цифровою фотокамерою з про-

грамним забезпеченням, адаптованим для досліджень (serial No. 5604). Статистичну обробку даних проводили, використовуючи Microsoft Office Excel [8]. Різницю вважали статистично значущою при $p < 0,05$.

Результати дослідження та їх обговорення

При вивченні гістологічних зрізів трійчастого вузла щурів контрольної групи було встановлено, що паренхіма органа представлена двома типами клітин: великими світлими клітинами з округлим ядром, розташованим по центру, та крупними глибокими хроматофільною субстанцією в цитоплазмі, та дрібними темними клітинами з диспергованою по всій цитоплазмі субстанцією Ніссля. Судини та компоненти строми були інтактні. Нервові волокна щільно прилягали один до одного.

За даними морфометрії, об’єм цитоплазми становив $3489,89 \pm 129,53$ мкм³, об’єм ядра – $247,68 \pm 11,07$ мкм³. Кількість клітин-сателітів в середньому становила $3,48 \pm 0,16$ на один нейрон. Показник об’ємної щільності нейронів був $28,93 \pm 0,55\%$.

В експериментальній групі тварин на 2-у добу експерименту відмічена реакція судин гемомікроциркуляторного русла на введення плацентарної тканини у вигляді незначного розширення артеріол, капілярів та венул (табл. 1). Діаметр артеріол збільшився на 13% ($p < 0,05$), капілярів – на 14% ($p < 0,05$) та венул – на 10% ($p < 0,05$) у порівнянні з контрольною групою тварин.

Змін з боку паренхіми не відзначалось. Серед нервових клітин трійчастого вузла спостерігалось два типи клітин, які за своєю будовою не відрізнялись від клітин трійчастого вузла щурів контрольної групи.

Нервові волокна були незмінні.

За даними морфометрії, об’єм цитоплазми становив $3687,25 \pm 127,45$ мкм³, об’єм ядра – $227,75 \pm 10,37$ мкм³. Кількість клітин-сателітів в середньому становило $3,54 \pm 0,19$ на один нейрон. Показник об’ємної щільності нейронів був $29,10 \pm 0,43\%$. Дані морфометричні показники статистично не відрізнялись від таких у контрольній групі тварин.

При дослідженні трійчастого вузла щурів на 7-у добу виявлено, що судини гемомікроциркуляторного русла були максимально розширені у порівнянні з іншими термінами, повнокровні.

Діаметр артеріол збільшився на 32% ($p < 0,05$) у порівнянні з контрольною групою та на 16% ($p < 0,05$) у порівнянні з попереднім терміном. Діаметр капілярів – на 17% ($p < 0,05$) у порівнянні з контрольною групою. Діаметр венул – на 21% ($p < 0,05$) у порівнянні з контрольною групою та на 10% ($p < 0,05$) у порівнянні з попереднім терміном.

Нейроцити трійчастого вузла мали велике, чітко окреслене світле ядро, добре виражену цитоплазму, з глибокими хроматофільною субстанцією. Зустрічались темні, меншого розміру клітини, з

диспергованою субстанцією Ніссля (рис. 1).

Нервові волокна не зазнали змін.

За даними морфометрії, об'єм цитоплазми становив $3700,31 \pm 130,15$ мкм³, об'єм ядра – $246,40 \pm 14,05$ мкм³. Кількість клітин-сателітів в середньому становило $3,24 \pm 0,12$ на один нейрон. Показник об'ємної щільності нейронів був $27,97 \pm 0,47\%$. На 7-у добу морфометричні показники статистично не відрізнялись від таких у ко-

нтрольній групі тварин.

На 14-у добу після трансплантації кріоконсервованої плаценти судини гемомікроциркуляторного русла трійчастого вузла щурів залишались розширеними у порівнянні з такими судинами в контрольній групі тварин (табл. 1). Відмічалось поступове зменшення їх діаметру та кровонаповнення.

Таблиця 1

Діаметр ланок гемомікроциркуляторного русла трійчастого вузла щурів при трансплантації кріоконсервованої плаценти

Термін експерименту	Діаметр, мкм		
	Артеріоли	Капіляри	Венули
Контрольна група	9,45±0,55	6,33±0,45	15,17±0,56
2 доба	10,75±0,30 *	7,27±0,12 *	16,65±0,35 *
7 доба	12,50±0,54 *, ×	7,38±0,24 *	18,47±0,65 *, ×
14 доба	11,48±0,34 *	7,29±0,15 *	17,21±0,43 *
21 доба	10,28±0,57	7,02±0,38	16,29±0,64
30 доба	9,78±0,45	6,46±0,39	15,63±0,18

Примітка: * $p < 0,05$ порівняно з інтактною групою;
× $p < 0,05$ порівняно з попереднім терміном спостереження.

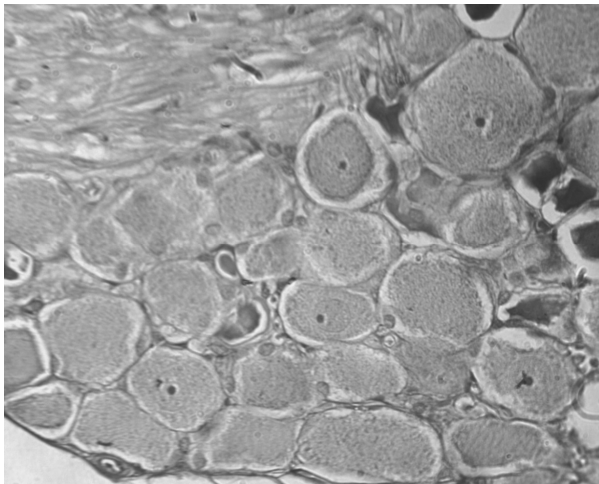


Рис. 1. Трійчастий вузол щурів на 7 добу після введення кріоконсервованої плаценти. Окраска гематоксилін-еозин. Об'єктив: 40×, окуляр: 10×.

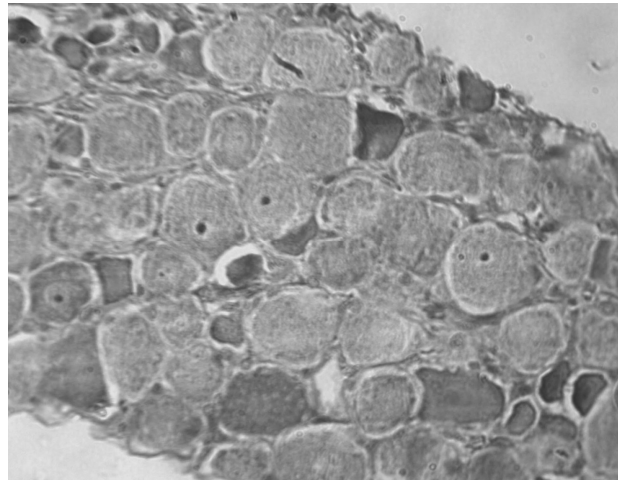


Рис. 2. Трійчастий вузол щурів на 14 добу після введення кріоконсервованої плаценти. Окраска гематоксилін-еозин. Об'єктив: 40×, окуляр: 10×.

Серед клітин паренхіми трійчастого вузла щурів після введення кріоконсервованої плаценти на світлооптичному рівні спостерігалась така ж морфологічна картина, як і в контрольній групі тварин. Нервові волокна щільно прилягали один до одного, були незмінені (рис. 2).

Морфометричні дослідження встановили, що об'єм цитоплазми був $3681,78 \pm 103,19$ мкм³, об'єм ядра – $256,43 \pm 12,97$ мкм³. Кількість клітин-сателітів в середньому – $3,57 \pm 0,14$ на один нейрон. Показник об'ємної щільності нейронів був $29,17 \pm 0,51\%$. На 14-у добу морфометричні показники статистично не відрізнялись від таких у контрольній групі тварин.

При дослідженні морфофункціонального стану трійчастого нерва щурів на 21-у добу після введення кріоконсервованої плаценти було встановлено, що компоненти строми та гемомікроциркуляторного русла подібні до таких у контрольній групі тварин. Діаметри артеріол, гемокапілярів і венул не мали достовірної різниці з ді-

аметром відповідних судин у тварин контрольної групи (табл. 1). У просвіті були помітні поодинокі формені елементи крові.

Клітини паренхіми, нейроцити та клітини-сателіти, за своєю структурою були подібні до таких у контрольній групі тварин. Нервові волокна незмінені.

Морфометричне дослідження встановило, що об'єм цитоплазми – $3521,62 \pm 130,25$ мкм³, об'єм ядра – $264,53 \pm 14,20$ мкм³. Кількість клітин-сателітів в середньому було $3,64 \pm 0,23$ на один нейрон. Показник об'ємної щільності нейронів становив $28,65 \pm 0,32\%$. Морфометричні показники на 21-у добу після трансплантації кріоконсервованої плаценти статистично не відрізнялись від таких у контрольній групі тварин.

На 30-у добу після введення кріоконсервованої плаценти у двох групах тварин компоненти строми та гемомікроциркуляторного русла на світлооптичному рівні морфологічно не мали різниці. Діаметр артеріол, гемокапілярів та венул

статистично не відрізнялися від таких у контрольній групі тварин (табл. 1).

Паренхіма була представлена двома типами клітин – світлими, крупними, та темними, меншими за розміром. Розподіл в цитоплазмі цих клітин субстанції Ніссля відповідав такому в контрольній групі тварин.

Нервові волокна щільно прилягали один до одного, незмінні.

За даними морфометрії, об'єм цитоплазми становив $3381,31 \pm 125,17$ мкм³, об'єм ядра – $237,65 \pm 11,27$ мкм³. Кількість клітин-сателітів в середньому була $3,67 \pm 0,11$ на один нейрон. Показник об'ємної щільності нейронів становив $29,27 \pm 0,42\%$. Морфометричні показники на 30-у добу після трансплантації кріоконсервованої плаценти статистично не відрізнялися від таких у контрольній групі тварин.

Експериментальні та клінічні дослідження останніх років показали успішне застосування плацентарних тканин у терапії ендокринологічної, урологічної, офтальмологічної, неврологічної, стоматологічної патології [5, 7, 12]. Плацента містить великий спектр біологічно активних речовин, що обумовлює її багатofакторний вплив на організм людини при трансплантації. Вона є слабким імунотропним органом та має здатність керувати імунними реакціями за рахунок наявності імунотропних речовин. Наявні біологічно активні компоненти плацентарної тканини дають можливість використовувати її трансплантацію для прискорення як внутрішньоклітинних репаративних процесів, так й активації основних фізіологічних процесів, що відбуваються в організмі та контролюються нейро-ендокринною системою регуляції [4].

Проведене нами експериментальне дослідження показало, що одноразове підшкірне введення кріоконсервованої плаценти викликає реакцію судин мікроциркуляторного русла трійчастого вузла щурів у перші два тижня спостереження у вигляді розширення діаметру артерій, капілярів та венул та збільшення кровонаповнення. Найбільш виражені явища спостережались на 7-у добу. Отримані дані не суперечать даним інших дослідників [2, 5, 9] та свідчать про стимулятивний вплив компонентів фетоплацентарного комплексу на мікроциркуляторне русло.

Після трансплантації кріоконсервованої плаценти нейрони, клітини-сателіти, нервові волокна залишалися інтактні протягом усіх термінів спостереження.

Висновки

1. Одноразове введення кріоконсервованої плаценти призводить до збільшення кровонаповнення судин мікроциркуляторного русла трійчастого вузла щурів.

2. Морфологічних змін на світлооптичному рівні з боку паренхіматозного компоненту не спостерігалось.

Література

1. Bahriy MM, Dibrova VA, Popadynets OH, Hryshchuk MI. Metodyky morfolohichnykh doslidzhen [Methods of morphological research]. Vinnytsya: Nova knyha; 2016. 328s. (Ukrainian)
2. Boruta NV. Morfofunktsional'nyy stan strukturnykh elementiv ta hemomikrotsyrkulyatornoho rusla chervonoho kistkovoho mozku u shchuriv pry odnorazovomu pidshkirnomu vvedenni kriokonservovanoi platsenty [Morphofunctional state of structural elements and hemomicrocirculatory bed of red bone marrow in rats after a single subcutaneous injection of cryopreserved placenta]. Visnyk Vinnyts'koho natsional'noho medychnoho universytetu. 2017; 21(1): 235-238. (Ukrainian)
3. Chaikovskiy YuB, Dieltsova OI, Herashchenko SB. Neimorfolohiia. Eponimy ta histolohichna tekhnika: monohrafiia [Neuromorphology. Eponyms and histological technique: monograph]. Ivano-Frankivsk: MPP «Talia». 2016; 216 s. (Ukrainian)
4. Grishchenko VI, Shepit'ko VI. Deystviye biologicheskii aktivnykh veshchestv kriokonservovannoy platsenty pri patologicheskikh protsessakh [Effect of biologically active substances of cryopreserved placenta in pathological processes]. Khar'kov. 2011;4:81-111. (Ukrainian)
5. Svyryduyk RV, Shepit'ko VI, Shepit'ko KV, Klypachenko IV. Kharakterystyka strukturnykh komponentiv stovbura sidnychnoho nerva pry vvedenni kriokonservovanoi platsenty u shchuriv [Characteristics of the structural components of the trunk of the sciatic nerve during the introduction of cryopreserved placenta in rats]. Svit medytsyny ta biolohiyi. 2018; 4:202-207. (Ukrainian)
6. Kozub NY, Kozub MN, Bezborodaya DV, Ryzhenko YUV. Yspol'zovanye kryoelektrata platsenty dlya lechenyia zabolevaniy u vozrastnykh yzmeneniy orhanyzma cheloveka [The use of placenta cryoextract for the treatment of pain and age-related changes in the human body]. Visnyk Ukrayins'koyi medychnoyi stomatolohichnoyi akademiyi "Aktual'ni problemy suchasnoyi medytsyny". 2015;15(52):319-324. (Russian)
7. Pelypenko OV, Shepit'ko VI, Pelypenko LB. Morfofunktsional'na kharakterystyka mikrotsyrkulyatornoho rusla subkhondral'noyi kistky pry vvedenni kriokonservovanoi platsenty na tli aseptychnoho zapalennya suhlobu u shchuriv [Morphofunctional characteristics of the microcirculatory bed of the subchondral bone during the introduction of cryopreserved placenta against the background of aseptic inflammation of the joint in rats]. Svit medytsyny ta biolohiyi. 2019;2(68):187-191. (Ukrainian)
8. Petri A, Sebin K. Naglyadnaya meditsinskaya statistika; per. s angl. pod red. Leonova VP. Moskva: GEOTAR-Media. 2015;216 s. (Russian)
9. Skotarenko TA, Shepit'ko VI, Shepit'ko KV. Vplyv kriokonservovanoi platsenty na morfofunktsional'nyy stan nadnyrkovykh zaloz v normi : monohrafiya [The effect of cryopreserved placenta on the morphofunctional state of adrenal glands in normal: monograph]. Poltava: TOV NVP «Ukrpromtorhservis», 2018;73 s. (Ukrainian)
10. Kovalov GA, Ischenko I.O, Naumova OV, et al. Collagenogenesis in wounds after skin cryodestruction and introduction of cryopreserved cord blood serum and placenta extract. Probl Cryobiol Cryomed. 2017; 27(2): 133-142.
11. Prokopyuk VYu, Chub OV, Shevchenko NA, et al. cryopreserved placental explants increase lifespan of male mice and change survival features of female mice. Probl Cryobiol Cryomed. 2017; 27(2): 143-150.
12. Yurchenko TN, Kapustyanskaya AA, Shepitko VI. Therapy of gouty arthritis in obese patients using cryopreserved placental extract. Probl Cryobiol Cryomed. 2013;23(4):326-337.

Summary

MORPHOLOGICAL CHARACTERISTICS OF THE TRIGEMINAL NODE OF RATS WHEN CRYOPRESERVED PLACENTA IS INTRODUCED

Danilov O.D., Shepitko V.I., Yakushko O.S., Stetsuk E.V., Boruta N.V.

Key words: trigeminal node, rats, cryopreserved placenta, fetoplacental complex, microcirculatory channel, neurons, nerve fibers, morphometry

Cryopreserved placenta preparations have a unique composition of biologically active substances, which determines their multifaceted effect. The aim of our study was to investigate the morphological features of the trigeminal node of rats when cryopreserved placenta was injected.

The conducted experimental study showed that a single subcutaneous injection of cryopreserved placenta causes a reaction of the vessels of the microcirculatory bed of the trigeminal node of rats in the first two weeks of observation in the form of an expansion of the diameter of arterioles, capillaries and venules and an increase in blood filling, which indicates the stimulating effect of the components of the fetoplacental complex on the microcirculatory bed. The most pronounced phenomena were observed on the 7th day.

After transplantation of the cryopreserved placenta, the neurocytes of the trigeminal node had a large, well-defined light nucleus, well-defined cytoplasm, with deep chromatophilic substance, there were dark, smaller cells with dispersed Nissl substance, satellite cells, and nerve fibers remained intact during all observation periods.

The obtained data confirm the trophic effect of drugs of the fetoplacental complex. Our experimental study showed that a single subcutaneous injection of cryopreserved placenta causes a reaction of the vessels of the microcirculatory bed of the trigeminal node of rats in the first two weeks of observation in the form of an expansion of the diameter of arterioles, capillaries and venules and an increase in blood filling. The most pronounced phenomena were observed on the 7th day. The obtained data indicate the stimulating effect of the components of the fetoplacental complex on the microcirculatory channel.

After transplantation of the cryopreserved placenta, neurocytes, satellite cells, and nerve fibers remained intact during all observation periods.

DOI 10.31718/2077-1096.22.3.4.156

УДК [616.714.1-001:616.89]:612.08

Назаренко С.М., Костенко В.О.

РОЛЬ СПЕЦИФІЧНИХ ТРАНСКРИПЦІЙНИХ ЧИННИКІВ NF-κB І NRF2 У МЕХАНІЗМАХ РОЗВИТКУ ОКСИДАТИВНО-НІТРОЗАТИВНОГО СТРЕСУ ПІСЛЯ ЕКСПЕРИМЕНТАЛЬНОЇ ЧЕРЕПНО-МОЗКОВОЇ ТРАВМИ

Полтавський державний медичний університет

Досліджено вплив специфічних модуляторів транскрипційних чинників NF-κB і Nrf2 на показники оксидативно-нітрозативного стресу в м'яких тканинах пародонта в ранньому посттравматичного періоду після відтворення експериментальної черепно-мозкової травми (ЧМТ) середнього ступеня тяжкості. Дослідження були проведені на 20 білих щурах-самцях лінії Вістар масою 180-220 г, розподілених на 4 групи: 1-ша (хибнотравмовані тварини, контроль 1) – після виконання таких же маніпуляцій (проведення ефірного наркозу, фіксація), як і в експериментальних серіях, за винятком нанесення ЧМТ; 2-га – після моделювання експериментальної ЧМТ (контроль 2); тваринам 3-ї та 4-ї груп після відтворення ЧМТ протягом 7-днів внутрішньочеревинно вводили модулятори транскрипційних чинників: інгібітор ядерної транслокації NF-κB піролідиндітіокарбамат амонію в дозі 76 мг/кг та індуктор транскрипційного фактора Nrf2 диметилфумарат в дозі 15 мг/кг у 10% розчині диметилсульфоксиду відповідно. Показано, що моделювання ЧМТ супроводжується наприкінці раннього посттравматичного періоду (на 7 добу) розвитком оксидативно-нітрозативного стресу в м'яких тканинах пародонта, що підтверджується збільшенням продукції супероксидного аніон-радикала усіма його головними джерелами (мікросомами, мітохондріями та лейкоцитарною NADPH-оксидазою), зростанням NO-синтазної активності за рахунок індукційного ізоферменту при зменшенні активності конститутивної ізоформи з переходом її у неспряжений стан, підвищенням концентрації пероксинітриту. Введення специфічних модуляторів транскрипційних чинників NF-κB і Nrf2 (піролідиндітіокарбамату амонію та диметилфумарату відповідно) після моделювання ЧМТ істотно усуває наприкінці раннього посттравматичного періоду (на 7 добу) ознаки оксидативно-нітрозативного стресу в м'яких тканинах пародонта: обмежує продукцію супероксидного аніон-радикала, знижує NO-синтазну активність за рахунок індукційного ізоферменту, збільшує активність та спряження sNOS, зменшує концентрацію пероксинітриту.

Ключові слова: транскрипційні чинники NF-κB та Nrf2, оксидативно-нітрозативний стрес, вільнорадикальне окиснення, NO-синтаза, пероксинітрит, пародонт, черепно-мозкова травма.

Робота є фрагментом НДР «Роль транскрипційних факторів, системи циркадіанного осцилятора та метаболічних розладів в утворенні та функціонуванні патологічних систем» (№ держреєстрації 0119U103898).

Вступ

Зі зростанням кількості техногенних катастроф та за умов травмування людей під час військових дій набуває актуальності питання попередження та патогенетичної терапії наслідків черепно-мозкової травми (ЧМТ) [1].

Встановлено, що в ранній період після ЧМТ значно погіршується стан порожнини рота, що

супроводжується значним порушенням пародонтальних індексів, що характеризують інтенсивний перебіг запального процесу [2].

В останні роки доведено зв'язок стану пародонта з розвитком системних захворювань, головним чином пов'язаних з розвитком системної запальної відповіді (СЗВ), у тому числі повідомляється про асоціацію між пародонтитом та тра-