Міністерство охорони здоров'я України
Тернопільський національний медичний університет
імені І.Я. Горбачевського

КОМПЕТЕНТНІСНІ ПІДХОДИ У ПІДГОТОВЦІ КАДРІВ ЗА СПЕЦІАЛЬНІСТЮ «ЗАГАЛЬНА ПРАКТИКА-СІМЕЙНА МЕДИЦИНА»

Навчально-методичнийпосібник

(за редакцією проф. Л.С. Бабінець)

Тернопіль - 2022

УДК 61:378(075.8)
А 43

Рецензенти:

Хіміон Л.В. – доктор медичних наук, професор, завідувачка кафедри сімейної медицини Національного університету охорони здоров'я України

Гребеник М.В. – доктор медичних наук, професор, завідувач кафедри терапії та сімейної медицини ФПДО Тернопільського національного медичного університету імені І.Я. Горбачевського МОЗ України.

Рекомендовано до видання вченою радою Тернопільського національного медичного університету імені І.Я. Горбачевського МОЗ України (протокол №2 від 14.03.2022 року)

А 43 **Актуальні** аспекти вищої медичної освіти за фахом «Загальна практика-сімейна медицина» : Навч.-метод. посіб. / за ред. проф. Л.С. Бабінець. — Тернопіль : Осадца Ю.В., 2022. – 608 с.

ISBN 978-617-7793-89-1

Навчально- методичний посібник містить наукові і клінічні напрацювання щодо компетентнісного підходу до педагогічного процесу при вивченні дисципліни «Загальна практика-сімейна медицина», які було подані фахівцями галузі у рамках проведення науково-практичної конференції з міжнародною участю «Актуальні питання вищої медичної освіти з формування практичних навичок і компетенцій лікаря загальної практики - сімейного лікаря»

Матеріал навчально-методичного посібника буде цікавим для викладачів, клініцистів, студентів, інтернів, а також науковців у галузі загальної практики-сімейної медицини та інших фахів, які об'єднані спільною метою – надання високопрофесійної, доступної та якісної медичної допомоги громадянам України.

УДК 61:378(075.8)

ISBN 978-617-7793-89-1

© ТНМУ ім. І.Я. Горбачевського, 2022
© ФОП Осадца Ю.В., 2022

ПОСТКОВІДНИЙ МІОКАРДИТ У ЗАГАЛЬНОЛІКАРСЬКІЙ ПРАКТИЦІ: МИНУЛЕ І МАЙБУТНЄ – ЗМІНА ПАРАДИГМИ ДІАГНОСТИКИ І ТЕРАПІЇ

Катеренчук І.П., М'якінькова Л.О.
Полтавський державний медичний університет

Коронавірусна хвороба 2019 (COVID-19) була вперше описана у грудні 2019 року в місті Ухань, Китай, у пацієнтів, які скаржились на симптоми грипу. Вірус було виділено та ідентифіковано як новий штам коронавірусу, який тепер називається SARS-CoV-2 [2,6].

Предикторами несприятливого перебігу і прогнозу були визначені:

- Вік >65 років (летальність 3-11%);
- Чоловіча стать (3,6% проти 1,6%);
- Супутні захворювання:
  - серцево-судинні захворювання (летальність 10,5%);
  - захворювання легень (летальність 6,3%);
  - цукровий діабет (летальність 7,3%);
  - злоякісні новоутворення (летальність 7,2%);
  - попередня імуносупресивна терапія;
  - поліорганна недостатність.

Причинами смертності хворих на COVID-19 є:

– 53% - дихальна недостатність

– 33% - поєднана дихальна і серцева недостатність

– 7% - серцева недостатність

– 7% - інші причини.

За даними Китайського центру з контролю та профілактики захворювань рівень смертності значною мірою залежав від віку (Рис.1).

Пізніше з'явились повідомлення про перші випадки міокардиту у пацієнтів з COVID-19 і міокардит був визнаний причиною смерті деяких пацієнтів з COVID-19.

Було зазначено, що патологія зазвичай є вогнищевою в міокарді, але існує ризик розвитку аритмії, а також прогресування до фульмінантної серцевої недостатності та кардіогенного шоку [4,7].

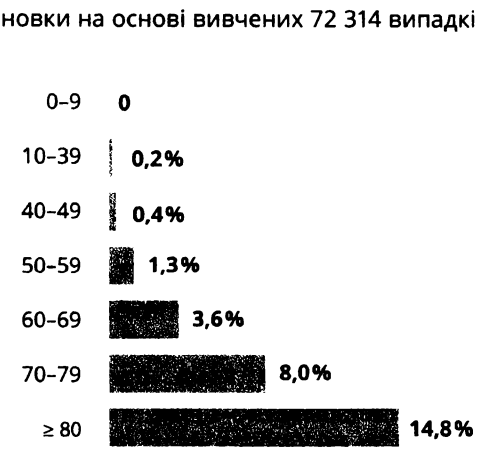

Рис. 1. Залежність смертності від віку

В сучасних умовах міокардит розглядають як запальне захворювання м'яза серця, обумовлене безпосереднім або опосередкованим через імунні механізми впливом інфекції, паразитарної або протозойної інвазії, хімічних та фізичних факторів, а також виникаюче при алергічних, аутоімунних захворюваннях та трансплантації серця.

Зважаючи на те, що у пацієнтів з коронавірусною хворобою захворювання розвивається як у дебюті захворювання, так і найближчий та відділений періоди після умовного виздоровлення, закономірно виникає запитання, як розглядати ураження міокарда у таких випадках, зокрема як:

– ковідний міокардит;
– постковідний міокардит;
– ковід-асоційований міокардит;
– постковідний синдром: міокардит;
– постковідне ураження міокарда.

Практично, в усіх цих випадках є як клінічні прояви, так і морфологічно підтверджені прояви ураження міокарда.

При детальному вивченні ураження серця при коронавірусній інфекції було з'ясовано, що вірусний міокардит є поєднанням прямого пошкодження клітин і опосередкованої Т-лімфоцитами цитотоксичності, яка може бути посилена синдромом цитокінового шторму, а інтерлейкін-6 (IL-6) є центральним медіатором цитокінового шторму, в якому він організовує прозапальні реакції імунних клітин, включаючи Т-лімфоцити [5].

Цей процес викликає активацію Т-лімфоцитів і подальше вивільнення запальних цитокінів, які стимулюють більше Т-лімфоцитів, що призводить до позитивного зворотного зв'язку активації імунітету та пошкодження міокарда. Вважають, що кардіотропізм Т-лімфоцитів виникає внаслідок взаємодії між фактором росту кардіоміоцитів, що виробляється серцем (HGF) і c-Met, рецептором HGF на Т-лімфоцитах[3].

Імовірні фактори ризику розвитку міокардиту, пов'язаного з COVID-19, відображені на рис.2.

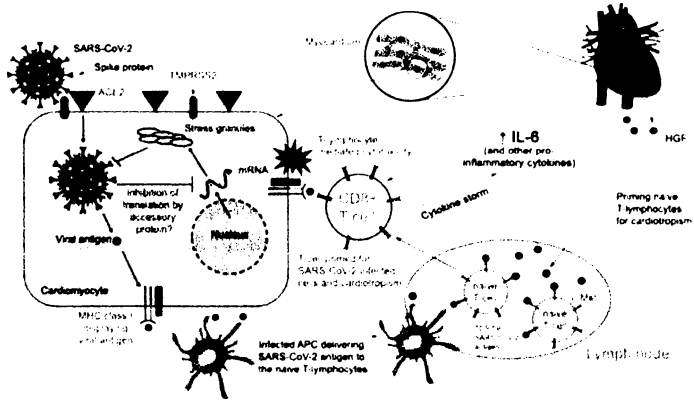

Рис. 2 Імовірні фактори ризику розвитку міокардиту

Коментар: На рисунку продемонстровано, що SARS-CoV-2 використовує спайковий білок (праймований TMPRSS2) для зв'язування ACE2, щоб забезпечити проникнення в клітину. Внутрішньоклітинний SARS-CoV-2 може порушувати формування

стресових гранул через додатковий білок. Без гранул стресу вірусу дозволяється реплікуватися та пошкоджувати клітину. Т-лімфоцити можуть бути праймовані для вірусних антигенів через антигенпрезентуючі клітини та кардіотропізм за допомогою HGF, що продукується серцем. HGF зв'язує c-Met, рецептор HGF на Т-лімфоцитах. Праймовані CD8+ Т-лімфоцити мігрують до кардіоміоцитів і викликають запалення міокарда через клітинно-опосередковану цитотоксичність. При синдромі цитокінового шторму, при якому прозапальні цитокіни викидаються в кровообіг, активація Т-лімфоцитів посилюється і вивільняє більше цитокінів. Це призводить до позитивного зворотного зв'язку активації імунітету та пошкодження міокарда.

Прим.: ACE2 - ангіотензин-перетворюючий фермент 2; APC - антигенпрезентуюча клітина; HGF - фактор росту гепатоцитів; ІЛ-6 інтерлейкін-6; MHC - головний комплекс гістосумісності; SARS-CoV-2 - штам коронавірусу, викликаючий респіраторний синдром; TCR - Т-клітинний рецептор.

Порушення серцевого ритму, які діагностуються при коронавірусному міокардиті, можуть бути обумовлені:

– прямим ураження кардіоміоцитів, яке порушує плазматичну мембрану та електричну провідність;

– інфекцією перикарда, що спричиняє масивний набряк;

– ішемією від мікросудинного захворювання через можливу інфекцію перицитів;

– повторними аритміями через фіброз міокарда або рубці;

– прозапальними цитокінами, схильними до аритмогенності.

Коронавірусний міокардит має низку своїх особливостей, які важливо враховувати при проведенні клініко-діагностичних обстежень, встановленні діагнозу та призначенні лікування. Ці особливості наступні:

– міокардит у 2 рази частіше розвивається у чоловіків, ніж у жінок, що обумовлено особливостями Т- і В-клітинного імунітету більш високий рівень Th-відповіді пов'язаний з продукцією прозапальних цитокінів;

– у той час як гостре запалення та ураження серця є основним фокусом уваги, довгострокові наслідки загоєного міокардиту абсолютно невідомі;

– більшість інфікованих пацієнтів відчувають легкі симптоми, що проходять самостійно; пацієнтам не проводять клінічні тести, такі як ЕКГ або візуалізаційні дослідження серця;

– оскільки основна увага приділяється оцінці та прийому пацієнтів із тяжкими симптомами нижніх дихальних шляхів, багато пацієнтів з можливим міокардитом ніколи не будуть обстежені:

– деякі з цих пацієнтів можуть вижити після гострої події, але можуть мати ризик подальших аритмій. У дослідженні пацієнтів з активним та вилікуваним міокардитом мономорфна шлуночкова тахікардія та регулярні шлуночкові аритмії частіше зустрічалися у пацієнтів із вилікуваним міокардитом, ніж гострим міокардитом.

– наявність вірусних геномів при ендоміокардіальній біопсії не була пов'язана з виникненням злоякісних аритмій.

Що стосується використання сучасних діагностичних методів коронавірусного міокардиту, то Американська асоціація серця і Європейське кардіологічне товариство рекомендують ендоміокардіальну біопсію як остаточний діагностичний інструмент для верифікації міокардиту, але обидва товариства визнають обмеження цього методу з точки зору необхідного досвіду, ризику поширення інфекції та хибнонегативних висновків частоти [1].

Американська асоціація серця рекомендує додаткове тестування пацієнтів із ознаками міокардиту за допомогою одного або більше методів візуалізації серця, таких як ехокардіограма або серцево-судинний магнітний резонанс.

Кардинальними ознаками міокардиту на ехокардіограмі є збільшення товщини стінки, розширення камери і перикардіальний випіт на тлі систолічної дисфункції шлуночків.

Якщо виконується серцево-судинний магнітний резонанс, результати слід інтерпретувати відповідно до переглянутих критеріїв консенсусу Lake Louise:

– набряк;

– необоротне пошкодження клітин;

– гіперемія або набряк капілярів

Наприкінці липня 2020 року у журналі JAMA Cardiology було опубліковано результати невеликого когортного дослідження, виконаного у Німеччині. Випадковим відібраним пацієнтам, які перенесли COVID-19, виконувалося МРТ серця; медіана часу від виявлення COVID-19 до МРТ – 67 днів. Госпіталізація була потрібна лише 33% пацієнтів, інші отримували лікування вдома. Середній вік включених пацієнтів становив 49 років.

У порівнянні з групою контролю, що включила як здорових добровольців, так і осіб зі спектром факторів ризику, аналогічним такому у пацієнтів основної групи, у перенесли COVID-19 нижче виявилася фракція викиду ЛШ, більше - розміри ЛШ. Якісь структурні відхилення за даними МРТ (відстрочене накопичення гадолінію, посилення сигналу від перикарда) реєструвалися у 78%, ознаки запалення - у 60% пацієнтів після COVID-19. Частота виявлення фіброзу склала 20% у перенесли COVID-19 і 7% у контрольній групі. Пацієнтам із найбільш вираженими змінами на МРТ була виконана ендоміокардіальна біопсія, що продемонструвала виражену лімфоцитарну інфільтрацію. Ступінь ураження міокарда не залежав від супутньої патології.

Отримані результати схвилювали наукову громадськість, оскільки у масштабі популяції вони можуть означати великий сплеск порушень ритму серця і розвитку хронічної серцевої недостатності у майбутньому. Ця стаття виявилася найпопулярнішою публікацією кардіологічного профілю за останні 10 років (виходячи зі статистики завантаження).

Основним висновком цієї наукової публікації було те, що перенесений COVID-19 (навіть легкого перебігу) асоціюється з високим ризиком відтермінованого ураження серця. З практичної точки зору це означає, що пацієнтам, які перенесли COVID-19, ймовірно, доцільно обмежувати інтенсивні фізичні навантаження в найближчі 3-6 місяців (рекомендація, стандартна для міокардиту).

Особливо серйозним викликом ця ситуація виявилася для професійних спортсменів, для яких ризик раптової смерті внаслідок життєзагрозних порушень ритму серця є цілком реальною проблемою. Згідно з результатами обстеження деяких груп спортсменів у США, частота виявлення міокардиту після

перенесеного COVID-19 (переважно у легкій формі або безсимптомно) становить від 15 до 30-35%. Безумовно, дуже важливо оцінити клінічну значущість виявлених морфологічних змін у міокарді, насамперед – функціональні та прогностичні наслідки.

Для проведення діагностики постковідного міокардиту в сучасних умовах рекомендується проводити:

►загальний розгорнутий аналіз крові;

– С-реактивний білок;

– D-димер;

– прокальцитонін;

– серцеві ферменти (тропонін I, тропонін T, NT-proBNP);

– ЕКГ;

– ехокардіографія.

У складніших випадках лікар може призначити:

– рентгенологічне обстеження;

– компютерну томографію

– МРТ серця;

– катетеризацію порожнин серця;

– біопсію серцевого м'яза (Європейське товариство кардіологів вважає, що це обстеження у хворих на COVID-19 з підозрою на міокардит застосовувати недоцільно, але американська кардіологічна школа дотримується іншої думки).

При оцінці прогностичного значення маркерів пошкодження міокарда слід враховувати, що підвищення рівня тропоніну виявлено у 20% пацієнтів з COVID-19, для яких був характерним:

– більш високий рівень лейкоцитів, СРБ і прокальцитоніну;

– більш низький рівень лімфоцитів;

– більш важкий перебіг;

– більш високий рівень смертності.

Хоча всі пацієнти приймали ІАПФ/БРА, їх прийом не впливав на смертність, а при більш високому рівні тропоніну відзначались більш важкий перебіг і прогноз.

Особливості сучасного перебігу коронавірусного ураження міокарда, зміною парадигми клінічного обстеження та лікування ми демонструємо наступніим клінічним випадком з нашої практики.

Пацієнтка, 33 років, поступила 06.10.2021 року у інфекційне відділення районної лікарні з скаргами на задишку при ходьбі до 30 м, колючий біль у серці, серцебиття, перебої у роботі серця.

Анамнез захворювання: захворіла 29.09.2021 року, коли вперше підвищилась температура тіла, кашіль, задишка. Протягом 7 днів лікувалась самостійно, у зв'язку з погіршенням стану викликала екстрену медичну допомогу, яка доставила пацієнтку в інфекційне відділення, де рентгенологічно була підтверджена двобічна вогнищева полісегментарна пневмонія. ПЛР на COVID від 09.10.2021 р. – тест негативний. Сатурація кисню – 82%.

У зв'язку зі змінами на ЕКГ - гіпертрофія лівого шлуночка з систолічним перевантаженням, дифузними змінами в міокарді була консультована кардіологом, який встановив діагноз «Міокардит, гострий перебіг, неуточненої етіології.

За результатами проведеного клінічного аналізу крові 10.12.2021 року виявлено лейкоцитоз (11,34х109/л), у біохімічному аналізі крові відхилень від норми не виявлено.

Проведена терапія: соларгін, мукосол,аналгін, лінесса, дексаметазон, фурасемід, верашпірон,аспаркам, меропенем. Інфлуган, ношпа, нольпаза, еноксапарин, лактімак форте,диклофенак, флуканазол, медрол.

З поліпшенням 12.10.2021 року виписана під нагляд сімейного лікаря

У подальшому протягом місяця почувала себе відносно задовільно, а з часом з'явилась і стала наростати задишка, з'явилось відчуття перебоїв у ділянці серця.

Пацієнтка за порадою знайомих звернулась у ННЦ «Інститут кардіології ім. М.Д.Стражеска» де 04.01.2022 року при обстеженні у відділенні ядерної медицини та променевої діагностики були виявлені МРТ-ознаки міокардита (дифузний), активний запальний процес, важка систолічна дисфункція лівого шлуночка з дилятацією лівих відділів серця.

06.01.2022 року пацієнтка з діагнозом «Підгострий міокардит, неуточненої етіології, середньої тяжкості, СН ІІА зі зниженою систолічною функцією лівого шлуночка (20% на МРТ від 04.01.2022)

ФК III за NYHA госпіталізована у Полтавський обласний клінічний медичний кардіоваскулярний центр.

При клінічному і лабораторному обстеженні крові і сечі відхилень від норми не було виявлено.

На проведеній ЕКГ від 25.11.2021 року було виявлено порушення серцевого ритму – шлуночкова екстрасистолія, що могло свідчити про ураження міокарда.

Однак, при використанні сучасних діагностичних тестів, визначених стандартами нами були отримані наступні результати.

05.01.2022 р. – Тропонін I – 4,879 нг/мл (референтний діапазон – 0,000-0,040 нг/мл; 10.01.2022 р. – 0,688 нг/мл;

08.01.2022 р. – Д-димер – 1,22 мг/л (референтне значення ≤0,5 мг/л);

06.01.2022 р.NT-proBNP (N-термінальний попередник мозкового натрійуретичного пептиду В) – 2165 пг/мл;

11.01.2022 р. – Цитокін (інтерлейкін-6) – 2,27 пг/мл (референтне значення – до 5,98 пг/мл);

06.01.2022 р. ЕхоКС обстеження – кінцево-діастолічний розмір лівого шлуночка – 6,1 см (норма 3,5-5,7 см), кінцево-систолічний розмір лівого шлуночка – 5,4 (норма 3,3-4,2 см), фракція викиду – 24% (норма (55-78%).

Тобто, підвищення рівня тропоніну і Д-димеру, а також зниження фракції викиду засвідчило ураження міокарда з розвитком серцевої недостатності. Оскільки ПЛР-тест був негативний, ми провели тест на визначення антитіл до білка SARS-CoV-2.

06.01.2022 р. Антитіла до RBD домену спайкового (S) білку SARS-CoV, IgG (наявність протективного імунітету у осіб що перехворіли або були вакциновані) – 99,5% (норма: менше 30% - відсутність антитіл, 30% та більше – наявність антитіл.

Оскільки пацієнтка не була вакциновна, цей тест засвідчив, що вона перехворіла на коронавірусну інфекцію і у неї наявне коронавірусне ураження міокарда.

Тобто, використання сучасних діагностичних методів змінює парадигму діагностики коронавірусного міокардиту, а сучасні діагностичні методи дозволяють верифікувати це захворювання навіть у разі його латентного перебігу.

Пацієнтці було проведено лікування:

– МЕТИЛПРЕДНІЗОЛОН - МЕДРОЛ 16 мг на добу (протизапальна, імуносупресивна та антиалергічна дія);

– САКУБІТРИЛ З ВАЛЬСАРТАНОМ - ЮПЕРІО 25 мг через 12 год. (пригнічення неприлізину і блокада ренін-ангіотензинової системи);

– ЕПЛЕРОНОН - ЕЛЕПРЕС 25 мг вранці, 1 раз на добу (перешкоджає зв'язуванню рецепторів з альдостероном);

– ДАПАГЛІФЛОЗИН - ФОРКСИГА 10 мг 1 раз на добу (селективний і зворотний інгібітор натрійзалежного котранспортера глюкози 2 типу;

– КВЕРЦЕТИН - КОРВІТИН 0,5 на 200,0 0,9% хлориду натрію (модулятор активності ферментів, антиоксидант;

– ТОРАСЕМІД - ТОРСИД 5 мг вранці (діуретична, антигіпертензивна дія);

– КАРВЕДІЛОЛ – КАРВЕДІЛОЛ по 12,5 2 рази на день (бетаадреноблокатор, зменшення потреби міокарда в кисні);

– АЦЕТИЛСАЛІЦИЛОВА КИСЛОТА - АЦЕКОР-КАРДІО 100 мг 1 раз на добу (антиагрегантна дія);

– ЕНОКСАПАРИН – КЛЕКСАН по 0,4 мл п\ш 1 раз на добу.

Тобто, парадигма лікування також була змінена, вона була адаптовна до стандартів лікування коронавірусної інфекції та враховувала рекомендації, які необхідно враховувати при лікуванні хворих з коронавірусним ураженням серця (Таблиця 1).

На підставі проведеного аналізу сучасної наукової літератури та отриманого нами власного досвіду ми вважаємо, що сімейний лікар повинен у своїй повсякленній діяльності повинен враховувати наступні висновки, які, безумовно, з отриманням нових даних будуть вдосконалюватись.

Література 1. Міокардит може розвинутись у інфікованого вірусом SARS COV-2 як безпосередньо у дебюті захворювання , так і у найближчий та віддалений періоди.

2. Протягом тривалого часу у перехворівшого на Ковід-019 міокардит може клінічно не проявлятись, дебютувавши через тривалий проміжок часу ознаками серцевої недостатності.

3. У частини пацієнтів, яка перехворіла на ковід без вираженої клінічної симптоматики (гіпертермія, втрата смаку і нюху, дихальна недостатність та ін.) через тривалий проміжок часу може розвинутись постковідне ураження міокарда

4. Пацієнтам з перенесеним Ковід-19 слід рекомендувати обмеження фізичного навантаження протягом тривалого проміжку часу з метою профілактики постковідного ураження міокарда.

5. У разі діагностики клінічних проявів міокардиту і серцевої недостатності пацієнт повинен бути ретельно обстежений з проведенням ЕКГ, УЗД-дослідження, МРТ з гадолінієм, маркерів серцевої недостатності

Література

1. Caforio A.L., Pankuweit S., Arbustini E. Current state of knowledge on aetiology, diagnosis, management, and therapy of myocarditis: a position statement of the European Society of Cardiology Working Group on Myocardial and Pericardial Diseases. Eur Heart J. 2013;34:2636–2648.
2. Cevik M., Bamford C.G.G., Ho A. COVID-19 pandemic-a focused review for clinicians. Clin Microbiol Infect. 2020 Jul;26(7):842–847. doi: 10.1016/j.cmi.2020.04.023.
3. Esfandiarei M., McManus B.M. Molecular biology and pathogenesis of viral myocarditis. Annu Rev Pathol. 2008;3:127–155.
4. Kociol R.D., Cooper L.T., Fang J.C. Recognition and initial management of fulminant myocarditis: a scientific statement from the American Heart Association. Circulation. 2020;141:e69–e92.
5. Lee D.W., Gardner R., Porter D.L. Current concepts in the diagnosis and management of cytokine release syndrome. Blood. 2014;124:188–195.
6. Long B., Brady W.J., Koyfman A., Gottlieb M. Cardiovascular complications in COVID-19. Am J Emerg Med. 2020 Jul;38(7):1504–1507. doi: 10.1016/j.ajem.2020.04.048. Epub 2020 Apr 18. PMID: 32317203; PMCID: PMC7165109.
7. Peretto G., Sala S., Rizzo S. Arrhythmias in myocarditis: state of the art. Heart Rhythm. 2019;16:793–801.

Навчально -методичне видання

КОМПЕТЕНТНІСНІ ПІДХОДИ У ПІДГОТОВЦІ КАДРІВ ЗА СПЕЦІАЛЬНІСТЮ «ЗАГАЛЬНА ПРАКТИКА-СІМЕЙНА МЕДИЦИНА»

Навчально-методичнийпосібник

(за редакцією проф. Л.С. Бабінець)

Підписано до друку 12.03.2022.
Формат 60х 84/16. Гарнітура Times New Roman.
Папір офсетний 70 г/м^2. Друк електрографічний.
Умов.-друк. арк. 36,34. Обл.-вид. арк. 28,93
Тираж 100 примірників. Замовлення № 03/22/1-1.

Видавець та виготувач:
ФОП Осадца Ю.В
м. Тернопіль, вул. 15 Квітня, 2Д/10
тел. (097) 988-53-23

Свідоцтво про внесення суб'єкта видавничої справи до державного реєстру видавців, виготівників і розповсюджувачів видавничої продукції серія ТР № 46 від 07 березня 2013 р.