

УДК: 616.343-002-092.0:618.36-001.18-089.834

Шепітько К.В.

РЕАКЦІЯ ГЕМОМІКРОЦИРКУЛЯТОРНОГО РУСЛА СЛИЗОВОЇ ОБОЛОНКИ ПОРОЖНЬОЇ КИШКИ ПРИ ТРАНСПЛАНТАЦІЇ КРІОКОНСЕРВОВАНОЇ ПЛАЦЕНТИ НА ТЛІ ГОСТРОГО АСЕПТИЧНОГО ЗАПАЛЕННЯ ОЧЕРЕВИНИ У ЩУРІВ

ВДНЗУ "Українська медична стоматологічна академія", м. Полтава

Робота є фрагментом НДР ВДНЗ України "Українська медична стоматологічна академія" МОЗ "Експериментально-морфологічне вивчення дії трансплантатів кріоконсервованої плаценти та інших екзогенних чинників на морфофункціональний стан ряду внутрішніх органів", № держреєстрації 0113U006185, автор є співвиконавцем даної роботи.

Однією з фундаментальних проблем морфології є вивчення закономірностей структурної організації та функціонування шляхів гемомікроциркуляції на рівні термінального кровоносного русла, як ланки яка забезпечує весь комплекс метаболічних функцій організму [1,6].

На сьогоднішній день досить докладно досліджено шляхи гемомікроциркуляції в різних органах і тканинах [4,8,9]. У той же час практично відсутні роботи, в яких розглядаються структурні основи гемомікроциркуляції в тонкому кишківнику при введенні в організм тканинних препаратів, зокрема препаратів кріоконсервованої плаценти. Яка використовується як коректор гострого асептичного запалення очеревини з позицій вже відомих загальних закономірностей морфології шляхів судинної циркуляції [2,10].

Використання такого підходу, на наш погляд, являється виключно перспективним, так як слизова оболонка тонкої кишки являє собою унікальну, з точки зору метаболічної функції структуру [4,7,10]. Саме тут можна досліджувати механізми пристінкового травлення, які можуть висвітлити і загальні закономірності циркуляції метаболітів, характерні для різних тканин [8].

Вибираючи тонкий кишківник, як об'єкт морфологічного дослідження, ми виходили з того, що він має специфічну тканинну організацію з власним клітинним складом, добре розвиненим аморфним і волокнистим екстрацелюлярний матриксом, який і формує своєрідну і складно організовану архітектоніку, значною мірою визначаючою шлях пристінкового травлення [1].

Крім теоретичного аспекту, розглянута проблема має так само суттєве прикладне значення. Так, патогенез багатьох ентеропатій розглядається на сьогодні з позиції дізрегуляційної патології при провідній ролі шляхів судинної циркуляції [3,5].

Метою роботи було вивчення реакції гемомікроциркуляторного русла слизової оболонки порожньої кишки при одноразовому введенні кріоконсервованої плаценти та при введенні кріоконсервованої плаценти на тлі гострого асептичного запалення очеревини у щурів.

Об'єкт і методи дослідження. Об'єктом експериментального дослідження була стінка порожньої кишки, вилучена від 140 статевозрілих щурів-самців лінії "Вістар". Експеримент був проведений згідно з "Правилами використання лабораторних експериментальних тварин" (2006, додаток 4) і Гельсінською декларацією про гуманне відношення до тварин.

Тварини були розділені на чотири груп: I група – інтактні тварини 5; II група – 45 тварин, яким одноразово підшкірно було введена кріоконсервована плацента; III група – 45 тварин, яким моделювалось гостре експериментальне запалення очеревини у щурів; IV група – 45 тварин, яким на тлі змодельованого експериментального гострого запалення очеревини вводили одноразово підшкірно кріоконсервовану плаценту.

Тварин виводили з експерименту шляхом передозування тіопенталового наркозу згідно встановлених термінів (1, 2, 3, 5, 7, 10, 14, 21, 30 доби). Фрагменти порожньої кишки ущільнювали в парафін та епоксидну смолу, за загальноприйнятими методиками, та виготовляли з них гістологічні

зрізи, які фарбували: гематоксилін-еозином за Ван Гізон, по Харту (парафінові зрізи), поліхромним барвником, метиленовим синім.

Проводили вимірювання внутрішнього діаметру судин гемомікроциркуляторного русла (ГМЦР) в слизовій оболонці порожньої кишки. Використовували мікроскоп з цифровою мікрофотонасадкою фірми Olympus C 3040-ADU з адаптованими для даних досліджень програмами (Olympus DP – Soft, ліцензія № VJ285302, VT310403, 1AV4U13B26802) та biorex 3 (серійний номер 5604). Математична обробка матеріалу проводилась з використанням стандартних методів варіаційної статистики: розрахунок середніх значень (M), похибки середніх значень (m), критерію Ст'юдента (t). Достовірними вважались розбіжності при $p < 0,05$.

Результати досліджень та їх обговорення.

Резистивна ланка ГМЦР слизової оболонки порожньої кишки при одноразовому введенні кріоконсервованої плаценти (II група) протягом експерименту змінювалась не однаково. Аналіз морфометричних показників II групи між термінами дослідження показав (рис. 1), що на 2 добу діаметри артеріол суттєво збільшилися в порівнянні з 1 добою ($p < 0,05$). Протягом 3-5 діб цей показник збільшувався, але суттєвої різниці, між цими термінами, нами не встановлено. На 7 добу показник декілька зменшився, але при порівнянні його з попереднім терміном суттєвої різниці між ними не виявлено ($p > 0,05$). На 10 добу середнє значення діаметру артеріол суттєво зменшилось від попереднього терміну ($p < 0,05$). Протягом 10-30 діб цей показник зменшувався, але достовірність різниці була не суттєвою.

Порівнюючи середній діаметр артеріол II групи з аналогічним показником інтактної групи, нами встановлено збільшення показника, але різниця була суттєва лише протягом 2-7 діб.

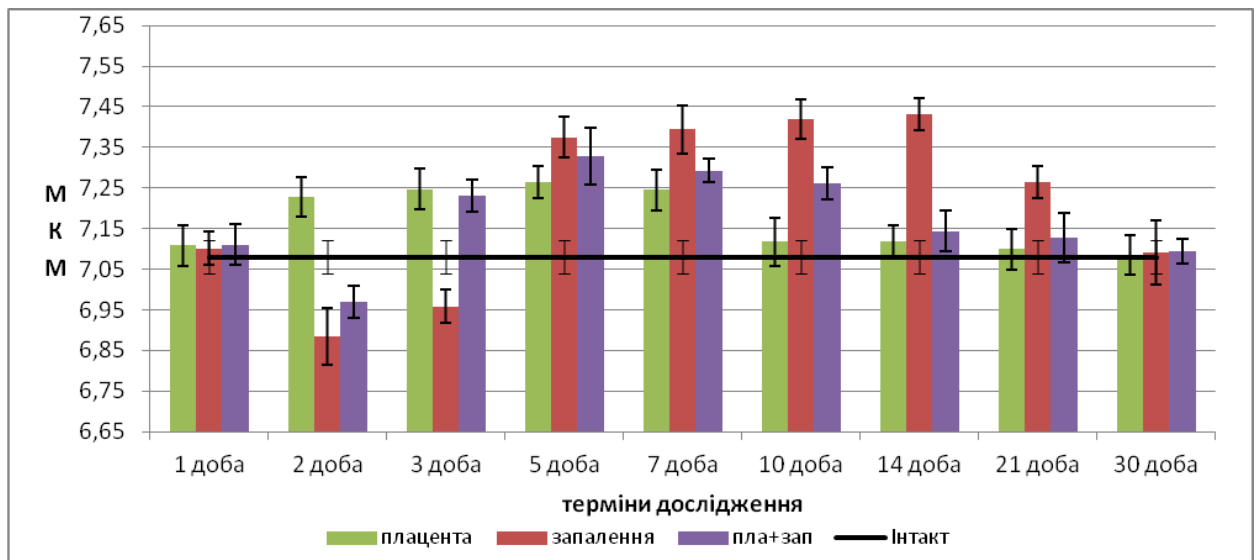


Рис. 1. Порівняльна характеристика середнього діаметра артеріол слизової оболонки порожньої кишки.

Вивчаючи показник середнього діаметра артеріол в групі тварин, яким викликали асептичне запалення очеревини (III група), нами виявлені наступні зміни між термінами дослідження. На 2 добу ми виявили суттєве зменшення цього показника в порівнянні з 1 добою ($p < 0,05$). На 3 добу значення цього показника декілька підвищилось, достовірність різниці при порівнянні з 2 добою була не суттєва, а при порівнянні з 1 добою – суттєва при $p < 0,05$. Подальший аналіз показав різке збільшення показника на 5 добу достовірність різниці була високою. Протягом 5-14 днів показник продовжував збільшуватись але достовірність різниці між цими чотирма термінами була не суттєва ($p > 0,05$). На 21 добу нами встановлено зменшення цього параметру, різниця між 14 та 21 добами була суттєва. На 30 добу показник суттєво знизився в порівнянні з 21 добою і порівнявся з показником 1 доби дослідження.

Аналіз середнього діаметра артеріол при порівнянні III групи з групою інтактних тварин показав зменшення цього параметру в III групі. На 2 і 3 доби нами встановлено суттєве зменшення його при $p < 0,05$. Протягом 5-21 днів середній діаметр артеріол був суттєво більшим в III групі при порівнянні з аналогічним показником інтактної групи з найбільшим значенням на 14 добу. На 30 добу суттєвої різниці значення цього параметру не виявлено.

Статистичний аналіз середнього діаметра артеріол в групі тварин яким проведена трансплантація кріоконсервованої плаценти на тлі гострого асептичного запалення очеревини (IV група) показав, що протягом експерименту він змінювався не однаково (рис. 1). На 2 добу нами виявлено суттєве зменшення цього показника в порівнянні з 1 добою ($p < 0,05$). На 3 добу він суттєво збільшився при порівнянні з попереднім терміном. Протягом 3-7 діб відмічається збільшення цього показника, але достовірність різниці цих значень є не суттєвою. На 10 добу відмічається не суттєве зменшення цього показника в порівнянні з попереднім терміном. На 14 добу встановлено суттєве зменшення значення середнього діаметру артеріол. Значення цього показника на 21-30 доби знаходиться в межах попереднього терміну при $p > 0,05$. Аналіз показників середнього діаметру артеріол між IV та інтактною групами тварин показав, що на 2 добу виявлено суттєве зменшення, а на 3-10 доби суттєве збільшення цього показника, з максимальним значенням на 5 добу в IV групі. На 7-10 добу показник незначно знизився, але різниці між групами була достовірною ($p < 0,05$). При порівнянні 14 доби нами встановлено суттєве зниження цього параметру. На 14-30 доби середній показник діаметра артеріол суттєво не відрізнявся від інтактної групи.

Таким чином, резистивна ланка ГМЦР слизової оболонки порожньої кишки при трансплантації кріоконсервованої плаценти характеризувалась поступовим збільшенням середніх діаметрів з максимальним значенням на 5-7 доби та відновленням їх на 10 добу. При моделюванні гострого асептичного запалення очеревини відзначається різке зменшення діаметрів на 2-3 доби з послідуєчим збільшенням їх протягом 5-14 діб та відновленням на 30 добу. Введення кріоконсервованої плаценти на тлі гострого асептичного запалення очеревини показало спочатку різке зменшення на 2 добу діаметру артеріол з послідуєчим збільшенням на 3-10 доби, і повним відновленням на 14-30 добу.

Обмінна ланка ГМЦР слизової оболонки порожньої кишки при одноразовому введенні кріоконсервованої плаценти (II група) протягом експерименту змінювалась не однаково. Аналіз морфометричних показників II групи між термінами дослідження показав (рис. 2), що на 2 добу діаметри капілярів суттєво збільшився в порівнянні з 1 добою ($p < 0,05$). Протягом 3-5 діб цей показник збільшувався, але суттєвої різниці, між цими термінами, нами не встановлено. На 7 добу показник декілька зменшився, але при порівнянні його з попереднім терміном суттєвої різниці не виявлено ($p > 0,05$). На 10 добу середнє значення діаметру капілярів суттєво зменшилось від попереднього терміну ($p < 0,05$). Протягом 10-30 діб цей показник зменшувався, але достовірність різниці була не суттєвою.

Порівнюючи середній діаметр капілярів II групи з аналогічним показником інтактної групи, нами встановлено збільшення показника, але різниця була суттєва лише протягом 2-7 діб (рис. 2).

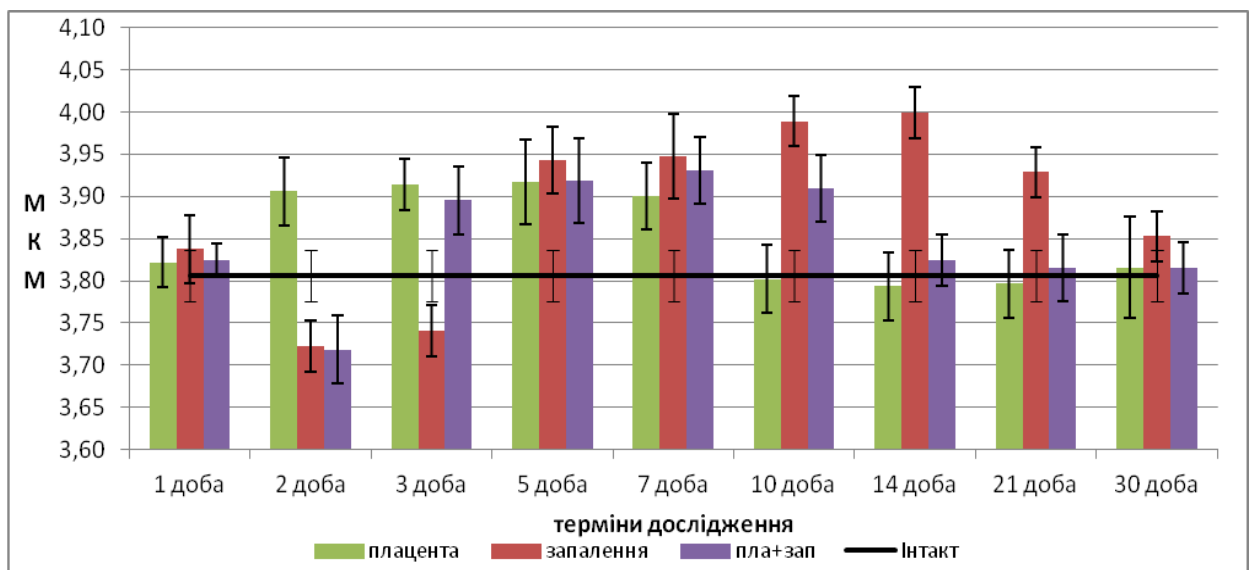


Рис. 1. Порівняльна характеристика середнього діаметра капілярів слизової оболонки порожньої кишки.

Вивчаючи показник середнього діаметра капілярів в групі тварин, яким викликали асептичне запалення очеревини (III група), нами виявлені наступні зміни між термінами дослідження. На 2 добу ми виявили суттєве зменшення цього показника в порівнянні з 1 добою ($p < 0,05$). На 3 добу значення цього показника декілька підвищилось, достовірність різниці при

порівнянні з 2 добою була не суттєва, а при порівнянні з 1 добою – суттєва при $p < 0,05$. Подальший аналіз показав різке збільшення показника на 5 добу достовірність різниці була високою. Протягом 5-14 днів показник продовжував збільшуватись але достовірність різниці між цими чотирма термінами була не суттєва ($p > 0,05$). На 21 добу нами встановлено зменшення цього параметру, різниця між 14 та 21 добами була суттєва. На 30 добу показник ще зменшився і при порівнянні з 21 добою було встановлена суттєва різниця, показник знаходився в межах 1 доби дослідження.

Аналіз середнього діаметра капілярів при порівнянні III групи з групою інтактних тварин показав, що на 2 і 3 доби нами встановлено суттєве зменшення параметру при $p < 0,05$. Протягом 5-21 днів середній діаметр капілярів був суттєво більшим в III групі при порівнянні з аналогічним показником інтактною групою з найбільшим значенням на 14 добу. На 21 добу він суттєво знизився, але ще не порівнявся з групою інтактних тварин. На 30 добу суттєвої різниці значення цього параметру не виявлено між III і інтактною групою тварин.

Статистичний аналіз середнього діаметра капілярів в групі тварин яким проведена трансплантація кріоконсервованої плаценти на тлі гострого асептичного запалення очеревини (IV група) показав, що протягом експерименту він змінювався не однаково (рис. 2). На 2 добу нами виявлено суттєве зменшення цього показника в порівнянні з 1 добою ($p < 0,05$). На 3 добу він суттєво збільшився при порівнянні з попереднім терміном. Протягом 3-7 днів відмічається збільшення цього показника, але достовірність різниці цих значень є не суттєвою. На 10 добу відмічається не суттєве зменшення цього показника в порівнянні з попереднім терміном. На 14 добу встановлено суттєве зменшення значення середнього діаметру капілярів. Значення цього показника на 21-30 доби знаходиться в межах попереднього терміну при $p > 0,05$. Аналіз показників середнього діаметру капілярів між IV та інтактною групами тварин показав, що на 2 добу виявлено суттєве зменшення, а на 3-10 доби суттєве збільшення цього показника, з

максимальним значенням на 7 добу в IV групі. На 14-30 доби середній показник діаметра капілярів суттєво не відрізнявся від інтактної групи тварин.

Таким чином, обмінна ланка ГМЦР слизової оболонки порожньої кишки неоднаково реагувала при різних видах дослідження. Так, при трансплантації кріоконсервованої плаценти встановлено поступове збільшення цього показника з максимальним значенням на 5 добу та відновленням на 10 добу. При моделюванні гострого асептичного запалення очеревини відзначається різке зменшення діаметрів на 2-3 доби з послідуєчим збільшенням протягом 5-14 діб та відновленням на 30 добу. Введення кріоконсервованої плаценти на тлі гострого асептичного запалення очеревини виявляє частково аналогічну картину як при запаленні змін діаметру капілярів, спочатку різке зменшення на 2 добу з послідуєчим збільшенням на 3-10 доби, але термін стабілізації діаметру капілярного русла коротший на 4 дні від термінів при запаленні.

При статистичному аналізі середнього діаметру ємнісної ланки ГМЦР слизової оболонки порожньої кишки нами встановлено, що вона змінювалась динамічно, але не однаково протягом дослідження. Результати представлені на (рис. 3).

В II групі тварин при порівнянні показників між термінами дослідження відмічалось, що на 2 і 3 добу нами виявлена зростання показника, різниця між 1 і 2 добою дослідження була суттєвою при $p < 0,05$. На 5 добу значення цього показника було максимальним, але порівняння його з 3 добою не виявило суттєвої різниці. На 7 добу відмічається зменшення цього показника, але різниця з попереднім терміном не суттєва. Період 10-14 діб характеризується зменшенням показника. Якщо порівняння між цими термінами являється не суттєвим, то з попереднім терміном (7 доба) різниця є суттєвою. На 21-30 доби йде ще зменшення цього показника, але різниця з попереднім терміном також не суттєва. Порівнюючи цю ж групу з групою

інтактних тварин, нами виявлена суттєва різниця тільки для показників на 2-7 добу дослідження.

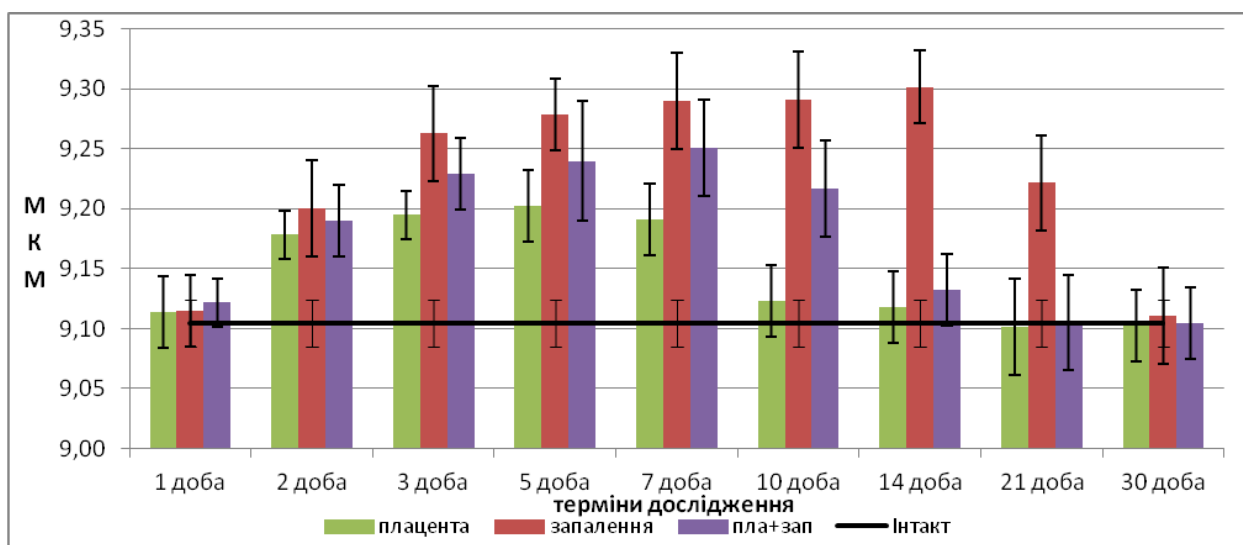


Рис. 3. Порівняльна характеристика середнього діаметра венул слизової оболонки порожньої кишки.

Вивчаючи показник III групи тварин, яким викликали гостре асептичне запалення очеревини нами виявлені наступні зміни між термінами дослідження. На 2 добу ми виявили достовірне збільшення показника в порівнянні з 1 добою ($p < 0,05$). На період 3-14 діб відзначається подальший ріст середнього діаметра венул, між цими термінами різниця не суттєва. На 21-30 доби виявляється суттєве зменшення діаметрів, як з попереднім терміном, так і між собою.

При порівнянні інтактної і III групи тварин нами виявлено, що суттєва різниця між цими показниками виявляється протягом 2-21 діб, з максимальним значенням на 14 добу дослідження.

В IV групі тварин, яким на тлі гострого асептичного запалення очеревини вводили кріоконсервовану плаценту встановлено, що показник середнього діаметру венул протягом експерименту збільшувався з суттєвою різницею між 1 і 2 добою і подальшим максимальним значенням на 7 добу. Достовірність різниці між 2 і 10 терміном спостереження була не суттєва. Протягом 10-30 доби цей показник зменшувався. Достовірність різниці була суттєва між 10 і 14 добами. Порівняння показників середнього діаметра

венул між інтактною і IV групою тварин, нами виявлено достовірне збільшення показника протягом 2-10 діб дослідження, достовірність різниці суттєва ($p < 0,05$), на всіх інших термінах достовірність різниці між групами не була виявлена.

Таким чином, трансплантація кріоконсервованої плаценти викликає збільшення діаметрів ємнісної ланки ГМЦР з максимальним значенням на 5 добу. При моделюванні гострого асептичного запалення очеревини відзначається також збільшення діаметрів з максимальним значенням на 14 добу. Введення кріоконсервованої плаценти на тлі гострого асептичного запалення очеревини також викликає збільшення діаметрів ємнісної ланки з максимальним значенням на 7 добу дослідження.

Висновок

1. Трансплантації кріоконсервованої плаценти викликає реакцію всіх ланок гемомікроциркуляторного русла за рахунок збільшення середнього їх діаметра з максимальними показниками на 3-5 доби при $p < 0,05$.

2. Моделювання гострого асептичного запалення очеревини спочатку приводило до зменшення в діаметрі артеріол і капілярів, суттєво виражених на 2-3 доби при $p < 0,05$, а потім збільшення їх діаметрів суттєво виражених на 14 добу дослідження при $p < 0,05$. Венулярна ланка збільшувалась в діаметрі суттєво вираженому на 14 добу при $p < 0,05$.

3. При трансплантації кріоконсервованої плаценти на тлі гострого асептичного запалення очеревини артеріоли і капіляри спочатку зменшуються в діаметрі суттєво на 2 добу при $p < 0,05$, а потім збільшуються в діаметрі суттєво вираженому на 3-10 доби при $p < 0,05$.

4. При введенні кріоконсервованої плаценти на тлі гострого асептичного запалення очеревини термін розвитку запалення і його корекції скорочується на 4-5 днів.

Література

1. Банин В.В. Механизмы обмена внутренней среды. /В.В. Банин// — М.: Изд-во РГМУ, 2000.-278 с. – С. 15-20
2. Білаш С.М Морфофункціональна характеристика структурних компонентів шлунку інтактних щурів та при введенні кріоконсервованої плаценти на тлі гострого експериментального запалення : автореф. дис д-ра біол. наук /С.М. Білаш//. – Тернопіль, 2013 . – 36 с.
3. Гаин Ю. М. Синдром энтеральной недостаточности при перитоните: теоретические и практические аспекты, диагностика и лечение /Ю.М. Гаин, С. И. Леонович, С. А. Алесеев// — Минск: Молодечно, 2001. — 266 с.
4. Вільхова О.В. Морфофункціональна характеристика піднебінних залоз щурів в нормі та при трансплантації кріоконсервованої плаценти : автореф. дис. канд. мед. наук: 14.03.09 /О.В. Вільхова// – Івано-Франківськ : Б.в., 2009 . – 20 с. – На укр. яз.
5. Козлов В.И. Гистофизиология капилляров /В.И. Козлов, Е.Л. Мельман, Б.В. Шутка, Е.М. Нейко // СПб: Наука, 1994.- С. 139-143.
6. Куприянов В.В. Система микроциркуляции и микроциркуляторное русло /В.В. Куприянов// Архив анат.,гистол. и эмбриол. 1971. - Т. 60, № 3. - С. 14-24.
7. Стецук Є.В. Стан сперматогенного епітелію, гемоциркуляторного русла сім'яників при асептичному запаленні і трансплантації кріоконсервованої плаценти /Є.В. Стецук// Актуал. пробл. сучасн. мед.: Вісн. Укр. мед. стомат. акад.- 2005.- Т.5, Вип.4 (12).- С.90
8. Сіпливий В.А. Патоморфологические особенности гемомикроциркуляторного русла тонкого и толстого кишечника при остром перитоните /В.А. Сипливый, С.В. Гринченко, Н.И. Горголь, В.В. Доценко, А.В. Евтушенко// Клінічна хірургія. — 2014. — № 1 С.61-63
9. Черненко Н.В. Гемомикроциркуляторное русло печени во взаимоотношении с путями выведения желчи /Н.В.Черненко, С.И Катаев, М С Малышева// Морфологические ведомости. - 2004. -№№ 1-2. -С. 48

10. Шепітько В.І. Кріоконсервована плацента вплив на перебіг експериментального сіададеніту /В.І. Шепітько, Г.А. Єрошенко, Т.М. Юрченко, І.В. Шепітько// – Полтава: Копирсервис, 2013. – С. 10-25.

УДК: 616.343-002-092.0:618.36-001.18-089.834

Резюме

К.В. Шепітько

РЕАКЦІЯ ГЕМОМІКРОЦИРКУЛЯТОРНОГО РУСЛА СЛИЗОВОЇ ОБОЛОНКИ ПОРОЖНЬОЇ КИШКИ ПРИ ТРАНСПЛАНТАЦІЇ КРІОКОНСЕРВОВАНОЇ ПЛАЦЕНТИ НА ТЛІ ГОСТРОГО АСЕПТИЧНОГО ЗАПАЛЕННЯ ОЧЕРЕВИНИ У ЩУРІВ

Проведено експериментальне дослідження на 140 статевозрілих щурах-самцях порожньої кишки . Застосовували гістологічні і гістохімічні методи дослідження.

Трансплантації кріоконсервованої плаценти викликає реакцію всіх ланок гемомікроциркуляторного русла за рахунок збільшення середнього їх діаметра з максимальними показниками на 3-5 доби при $p < 0,05$. Моделювання гострого асептичного запалення очеревини спочатку приводило до зменшення в діаметрі артеріол і капілярів, суттєво виражених на 2-3 доби при $p < 0,05$, а потім збільшення їх діаметрів суттєво виражених на 14 добу дослідження при $p < 0,05$. Веноулярна ланка збільшувалась в діаметрі суттєво вираженому на 14 добу при $p < 0,05$. При трансплантації кріоконсервованої плаценти на тлі гострого асептичного запалення очеревини артеріоли і капіляри спочатку зменшуються в діаметрі суттєво на 2 добу при $p < 0,05$, а потім збільшуються в діаметрі суттєво вираженому на 3-10 доби при $p < 0,05$.

При введенні кріоконсервованої плаценти на тлі гострого асептичного запалення очеревини термін розвитку запалення і його корекції скорочується на 4-5 днів.

Ключові слова: порожня кишка, слизова оболонка, гемомікроциркуляторне русло, кріоконсервована плацента, асептичне запалення.

Резюме

УДК: 616.342:618.36-001.18-089.843

К.В. Шепитько

РЕАКЦИЯ ГЕМОМИКРОЦИРКУЛЯТОРНОГО РУСЛА СЛИЗИСТОЙ ОБОЛОЧКИ ТОЩЕЙ КИШКИ ПРИ ТРАНСПЛАНТАЦИИ КРИОКОНСЕРВИРОВАННОЙ ПЛАЦЕНТЫ НА ФОНЕ ОСТРОГО АСЕПТИЧЕСКОГО ВОСПАЛЕНИЯ БРЮШИНЫ У КРЫС

Проведено экспериментальное исследование на 140 половозрелых крысах-самцах подвздошной кишки. Были применены гистологические и гистохимические методы исследования.

Трансплантации криоконсервированной плаценты вызывает реакцию всех звеньев гемомікроциркуляторного русла за счет увеличения их среднего диаметра с максимальными показателями на 3-5 сутки эксперимента при $p < 0,05$. Моделирование острого асептического воспаления брюшины вначале приводило к уменьшению в диаметре артериол и капилляров, существенно выраженных на 2-3 сутки при $p < 0,05$, а затем увеличение их диаметров, существенно выраженных на 14 день исследования при $p < 0,05$. Веноулярное звено увеличивалось в диаметре, существенно выраженном на 14 день при $p < 0,05$. При трансплантации криоконсервированной плаценты на фоне острого асептического воспаления брюшины артериолы и капилляры вначале уменьшаются в диаметре существенно на вторые сутки при $p < 0,05$, а затем увеличиваются в диаметре, существенно выраженном на 3-10 сутки при $p < 0,05$.

При введении криоконсервированной плаценты на фоне острого асептического воспаления брюшины срок развития воспаления и его коррекция сокращается на 4-5 дней.

Ключевые слова: тощая кишка, слизистая оболочка, гемомикроциркуляторное русло, криоконсервированная плацента, асептическое воспаление.

Abstract

K.V. Shepitko

RESPOND OF HEMOMICROCIRCULATORY STREAM OF RAT JEJUNUM MUCOSA IN TRANSPLANTATION OF CRYOPRESERVED PLACENTA ACCOMPANIED BY ACUTE ASEPTIC INFLAMMATION OF PERITONEUM

The experimental study has been carried out on the jejunum extracted from 140 senior male rats. Histological and histochemical methods of study have been applied.

The respond of all sections of hemomicrocirculatory stream has been detected in transplantation of cryopreserved placenta, expressed in enlargement of its average diameter with maximal parameters on day 3-5 of the experiment in $p < 0,05$. Simulation of the acute aseptic inflammation of peritoneum at first led to narrowing of arterioles and capillaries, which were significantly prominent on day 2-3 of the experiment in $p < 0,05$, followed by enlargement of their diameters, significantly prominent on day 14 in $p < 0,05$. Venular section was being enlarged in the diameter, significantly prominent on day 14 in $p < 0,05$. In transplantation of cryopreserved placenta accompanied by acute aseptic inflammation of peritoneum the arterioles and capillaries at first are significantly reduced in diameter on day 2 in $p < 0,05$, and then significantly enlarged in the diameter. In transplantation of cryopreserved placenta accompanied by acute aseptic inflammation of peritoneum the arterioles and capillaries at first are significantly reduced in diameter on day 2 in $p < 0,05$, and then enlarged in the diameter, significantly prominent on day 3-10 in $p < 0,05$.

In administration of cryopreserved placenta accompanied by acute aseptic inflammation of peritoneum the time period of its development and remedy is shortened by 4-5 days.

Keywords: jejunum, mucosa, hemomicrocirculatory stream, cryopreserved placenta, aseptic inflammation.