DOI 10.31718/2077–1096.23.2.1.152
УДК: 616.716.4-071

Яценко П.І., Локес К.П., Яценко І.В., Волошина Л.І., Аветіков Д.С.

ОСОБЛИВОСТІ КЛІНІЧНИХ ПРОЯВІВ М'ЯЗОВО-СУГЛОБОВОЇ КОНТРАКТУРИ НИЖНЬОЇ ЩЕЛЕПИ

Полтавський державний медичний університет

Вступ: М'язово-суглобова контрактура нижньої щелепи, незважаючи на велику кількість досліджень в цьому напрямку, вважається однією з найбільш складних проблем хірургічної стоматології та щелепно-лицевої хірургії. М'язово-суглобова контрактура нижньої щелепи в літературі приділено мало уваги, при тому, що це захворювання характеризується великою різноманітністю клінічних проявів. При великій кількості розповсюджених методів діагностики м'язово-суглобової-контрактури нижньої щелепи сьогодні ми не маємо чітких характеристик для формування цього діагнозу. Мета дослідження: Підвищення ефективності діагностики м'язово-суглобових контрактур нижньої щелепи обґрунтованих анамнезом клінічних, променевих та функціональних методів дослідження. Матеріали та методи: Обстежено 25 пацієнтів з м'язово-суглобовою контрактурою нижньої щелепи. З них 13 жінок та 12 чоловіків у віці 26-45 років. Використовувалися загальноклінічні, променеві(панорамний або прицільна зонограма скронево-нижньощелепного суглобу з закритим і відкритим ротом), електроміографія. Отже, комплексне клініко-функціональне і рентгено-анатомічне обстеження пацієнтів з дисфункціональними станами скронево-нижньощелепного суглобу, в тому числі з гіпермобільністю суглобових головок нижньої щелепи і м'язово-суглобовими контрактурами та компресійно-дислокаційною дисфункцією скронево-нижньощелепного суглобу, дозволяє доказово обґрунтувати правильний діагноз м'язово-суглобової дисфункції скронево-нижньощелепного суглобу, поєднаної з міофасціальними і міофаціальними порушеннями. Висновки: Дані які ми отримали мають як теоретичне значення патогенезу дисфункцій скронево-нижньощелепного суглобу, що описані, так і практичне з позицій інтерпретації результатів зонографії скронево-нижньощелепного суглобу і електроміографії м'язових компонентів для забезпечення адекватного патогенетичного лікування відповідних категорій пацієнтів.

Ключові слова: Дисфункція СНЩС, контрактура нижньої щелепи, діагностика, патогенез, лікування.

Робота виконана згідно плану ініціативної НДР «Діагностика, хірургічне та медикаментозне лікування пацієнтів з травмами, дефектами та деформаціями тканин, запальними процесами щелепно-лицевої локалізації» Державний реєстраційний номер: 0119U102862

Вступ

М'язово-суглобова контрактура нижньої щелепи, незважаючи на велику кількість досліджень в цьому напрямку, вважається однією з найбільш складних проблем хірургічної стоматології та щелепно-лицевої хірургії [1,2,3].

М'язово-суглобова контрактура нижньої щелепи в літературі приділено мало уваги, при тому, що це захворювання характеризується великою різноманітністю клінічних проявів [9,10].

При великій кількості розповсюджених методів діагностики м'язово-суглобової-контрактури нижньої щелепи сьогодні ми не маємо чітких характеристик для формування цього діагнозу.

Мета дослідження

Підвищення ефективності діагностики м'язово-суглобових контрактур нижньої щелепи обґрунтованих анамнезом клінічних, променевих та функціональних методів дослідження.

Матеріали та методи

Обстежено 25 пацієнтів з м'язово-суглобовою контрактурою нижньої щелепи. З них 13 жінок та 12 чоловіків у віці 26-45 років.

Використовувалися загальноклінічні, променеві (панорамна або прицільна зонограма СНЩС із закритим і відкритим ротом), електроміографія

Результати дослідження та їх обговорення

На жаль, кількість пацієнтів з м'язово-суглобовою контрактурою нижньої щелепи зростає, особливо після стоматологічних маніпуляцій. Основними скаргами були неможливість відкривання рота в межах норми, що супроводжується порушенням міміки ділянок обличчя, болем в жувальних м'язах на боці, де раніше проводились хірургічні маніпуляції. Також ці порушення знижують якість життя пацієнта. З слів 15 пацієнтів, їм видаляли зуби на верхній щелепі та проводили ін'єкційні анестезії, у 5 – після оперативних втручань, а саме проводили операції розкриття флегмон крило-щелепного та підмасетеріального просторів [4,5].

При об'єктивному огляді пацієнтів обличчя у 5 осіб ознак порушень не виявлено, у 7 в підщелепній ділянці виявлені втягнуті рубці. При пальпації скроневих, власне жувальних і медіальних крилоподібних м'язів у 5 пацієнтів визначався різкий біль на боці, де раніше проводилися втручання під туберальною анестезією, у 7 осіб болісними були жувальні, латеральні і медіальні крилоподібні м'язи, м'язи дна порожнини рота. На симетричній стороні всі групи жувальних м'язів були безболісні. Пальпація ділянок СНЩС була безболісною в усіх пацієнтів. При спробі відкривання рота усі пацієнти визначали біль в скроневих і привушно-жувальних областях з од-

ного боку. Згідно дослідженню ВАШ, больовий м'язовий симптом склав 6,33 ± 0,52 балів (сильний).

У пацієнтів з м'язово-суглобовою контрактурою відкривання рота знаходилося в межах від 0,8 до 1,7 см (в середньому 1,30 ± 0,5 см) між ріжучими поверхнями центральних різців нижньої і верхньої щелеп (рис.1).

При відкриванні рота рух нижньої щелепи супроводжується її зміщенням в бік м'язів, які були втягнуті в патологічний процес. При цьому пальпаторно ротації суглобових головок майже не визначалося.

На зонограмах СНЩС (25 досліджень) при відкритому та закритому роті суглобова головка на боці контрактури не змінювала свого розташування, на здоровому боці також визначався неповноцінний рух головки (рис. 2).



Рис. 1 Фото обличчя пацієнта П. 48 р. (амб. картка 101/к) з післяін'єкційною контрактурою медіального крилоподібного м'яза зліва. Визначається зміщенням нижньої щелепи праворуч, обмежене відкривання рота з характерним функціональним порушенням усіх мімічних м'язів обличчя.

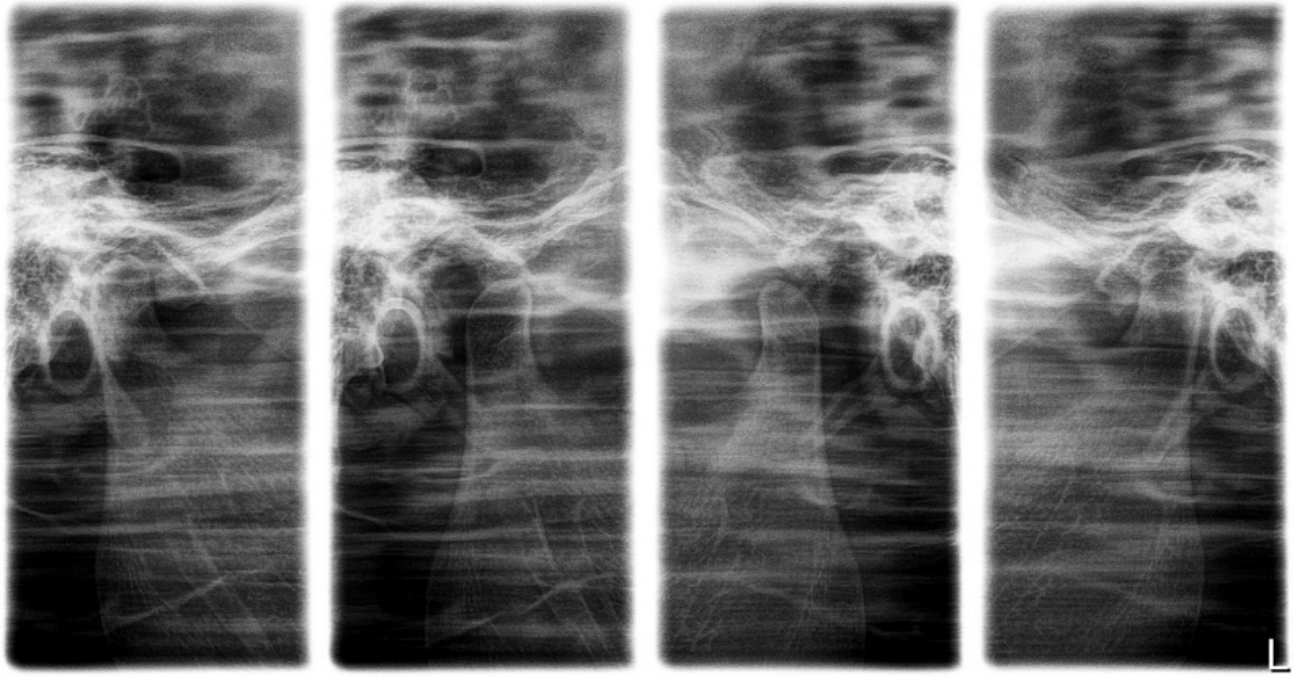

а б б а

Рис.2. Зонограма СНЩС цього ж пацієнта з відкритим (б) та закритим (а) ротом. Визначається чітке функціональне порушення, а саме зміщення суглобових головок при відкриванні рота.

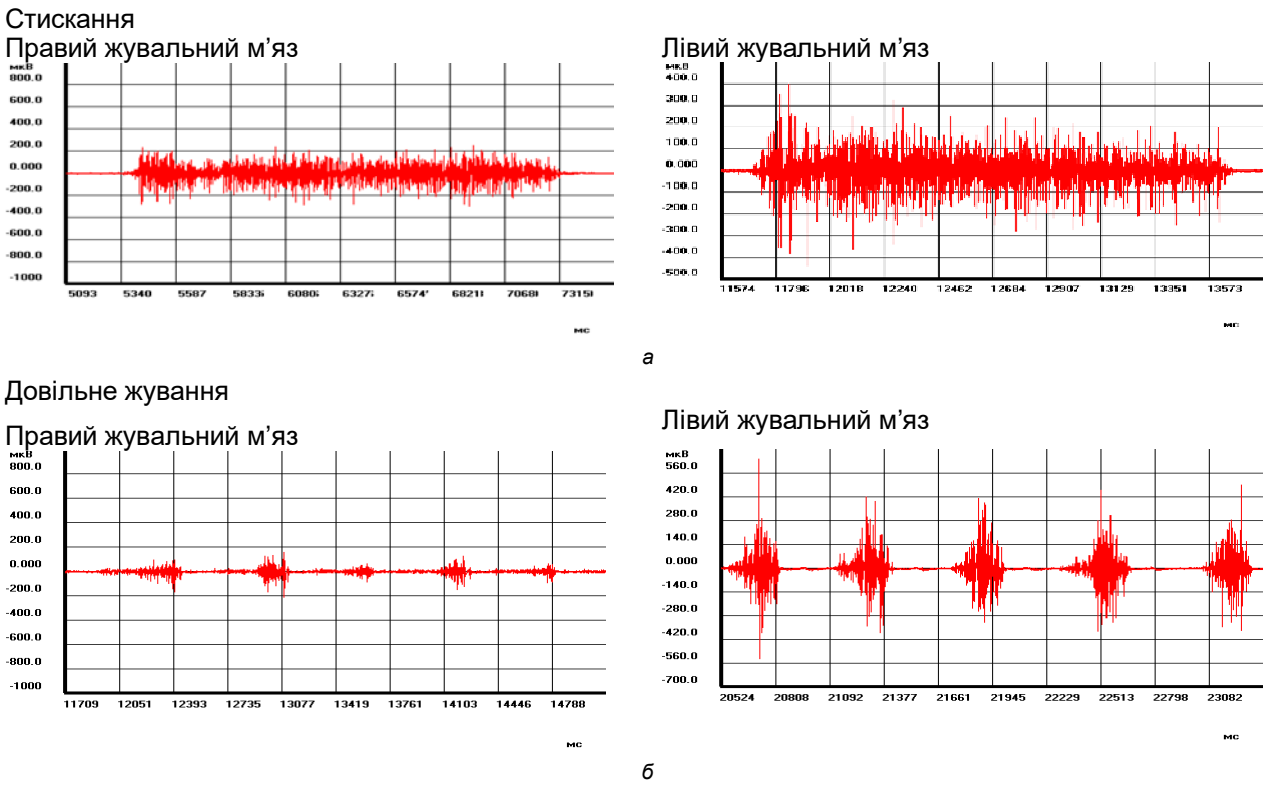

Рис.3 Електроміограми жувальних м'язів того ж пацієнта з контрактурою правого медіального крилоподібного м'яза при стисканні щелеп (а) і при довільному жуванні (б).
Визначається виражене зниження максимальних показників біоелектричної активності волокон м'язів з обох боків, переважно правого.

У всіх пацієнтів з м'язово-суглобовою контрактурою біоелектрична активність власне жувальних і скроневих м'язів була значно знижена з обох боків, але найбільш на боці скорочених м'язів (рис. 3).

Компресійно-дислокаційні дисфункції СНЩС. В клінічних проявах спостерігаються тільки однобічні симптоми дискомфорту в одному з скронево-нижньощелепних суглобів у вигляді різного ступеня больових явищ, хрускоту в суглобі, девіації нижньої щелепи в цю сторону, міофасціальних і міофаціальних порушень, порушень секреції слинними залозами [6,7,8].

На прицільних зонограмах СНЩС при закритому роті у пацієнтів визначається звуження суглобової щілини у верхніх і задніх відділах на боці больових явищ (стан компресії біламінарної зони) і розширення в задніх і передньо-верхніх відділах на протилежному. При цьому суглобова головка при відкритому роті на стороні больових явищ перебувала на задньому схилі суглобового горбка не доходячи до його вершини, "втоплювалась" у суглобовій западині, а на протилежній стороні виходила за межі вершини суглобового горбка наперед -дислокаційне явище (рис.2)

Отже, комплексне клініко-функціональне і рентгено-анатомічне обстеження пацієнтів з дисфункціональними станами СНЩС, в тому числі з гіпермобільністю суглобових головок нижньої щелепи і м'язово-суглобовими контрактурами та компресійно-дислокаційною дисфункцією СНЩС, дозволяє доказово обґрунтувати правильний діагноз м'язово-суглобової дисфункції СНЩС, поєднаної з міофасціальними і міофаціальними порушеннями.

Висновки

Дані, які ми отримали, мають як теоретичне значення патогенезу дисфункцій СНЩС, що описане, так і практичне з позицій інтерпретації результатів зонографії СНЩС і електроміографії м'язових компонентів для забезпечення адекватного патогенетичного лікування відповідних категорій пацієнтів.

References

1. Yatsenko P, Rybalov O, Yatsenko O, et al. Electormyographic characteristics of temporal and masticatory muscles in patients with compression-dislocation dysfunction of temporomandibular joints of different severity. Wiad Lek. 2018 Dec;71 (3 pt 2): p.663-670.
2. Malanchuk VO, Volovar OS, Harliauskaite IY. Khirurhichna stomatolohiia ta shchelepno-lytseva khirurhiia, T1. [Surgical dentistry and maxillofacial surgery, T1.]. Kyiv; 2011. 669 p. (Ukrainian)
3. Malanchuk VO, Volovar OS, Harliauskaite IY. Khirurhichna stomatolohiia ta shchelepno-lytseva khirurhiia, T2. [Surgical dentistry and maxillofacial surgery, T2.]. Kyiv; 2011. 606 p. (Ukrainian)
4. Bernadskyi YI, editor. Osnovy shchelepno-lytsevoi khirurhii i khirurhichnoi stomatolohii [Basics of maxillofacial surgery and surgical stomatology]. Kyiv; 2003. 512 p. (Ukrainian)
5. Yatsenko PI. Miazovo-suhlobova kompresiino-dyslokatsiina dysfunktsiia skronevo-nyzhnoshchelepnoho suhloba, osoblyvosti klinichnoi diahnostyky ta likuvannia [Musculoskeletal compression-dislocation dysfunction of the temporomandibular joint, features of clinical diagnosis and treatment] [dissertation]. Poltava, Poltava State Medical University; 2020. 20p. (Ukrainian).
6. Novykov VM, Rybalov OV, Yatsenko OI, Yatsenko PI. Asymmetryia razmerov y form sustavnыkh holovok – odna yz

prychyn kompressyonno-dyslokatsyonnoi dysfunktsyy vysochno-nyzhnecheliustnoho sustava [Asymmetry in the size and shape of the articular heads is one of the causes of compression-dislocation dysfunction of the temporomandibular joint]. Aktualni problemy suchasnoi medytsyny. 2017; 17(2 pt 58): 251–255. (Ukrainian)

7. Avetikov DS, Yatsenko IV, Stavytskyi SO. Suchasna karpulna anesteziia v stomatolohii[Modern carpal anesthesia in dentistry]. Poltava; 2013; 100p. (Ukrainian)

8. Yatsenko IV, Avetikov DS, Yatsenko OI, Stavytskyi SO. Vykorystannia dodatkovykh metodiv obstezhennia v diahnostytsi zakhvoriuvan skronevo-nyzhnoshchelepnoho suhloba [The use of additional examination methods in the diagnosis of diseases of the temporomandibular joint]. In: Aktualni problemy stomatolohii, shchelepno-lytsevoi khirurhii, plastychnoi ta rekonstruktyvnoi khirurhii holovy ta shyi : materialy Vseukrainskoi nauk.-prak.konf. z mizhnarodnoiu uchastiu prysv. 150-richchiu z dnia narod. prof. Fabrykanta M.B. ta 45-richchiu kafedry khir.stom; Poltava: 2014. P. 78–79. (Ukrainian)

9. Kindii VD, Dvornyk VM. Novikov VM. Indyvidualnyi aparat dlia likuvannia kontraktur nyzhnoi shchelepy [Individual apparatus for the treatment of contractures of the lower jaw]. Ukrainskyi stomatolohichnyi almanakh. 2016; 1(2): 64–67. (Ukrainian)

10. Rybalov OV, Yatsenko IV. Anatomo-funktsionalna nestabilnist skronevo-nyzhnoshchelepnoho suhloba [Anatomical and functional instability of the temporomandibular joint]. Halytskyi likarskyi visnyk. 2005; 3: 82–83. (Ukrainian)

Summary

PECULIARITIES OF CLINICAL MANIFESTATIONS OF TEMPOROMANDIBULAR JOINT CONTRACTURE IN THE LOWER JAW

Yatsenko P.I., Lokes K.P., Yatsenko I.V., Voloshina L.I., Avetikov D.S.

Key words: TMJ dysfunction, contracture of the lower jaw, diagnosis, pathogenesis, treatment.

Introduction. Musculo-articular contracture of the lower jaw is a challenging issue in oral and maxillofacial surgery, despite extensive research in this area. While this condition presents a diverse range of clinical manifestations, it has received little attention in the literature, and there are currently no clear diagnostic criteria available. The aim of this study is to improve the diagnosis of musculo-articular contractures of the lower jaw by utilizing a comprehensive approach that includes clinical, radiological, and functional research methods.

Materials and Methods. 25 patients with musculo-articular contracture of the lower jaw, comprising 13 women and 12 men aged 26-45, were examined. The diagnostic methods utilized include general clinical examination, radiological analysis (panoramic or aiming sonogram of temporomandibular joint with closed and open mouth), and electromyography.

Results. Our comprehensive clinical-functional and X-ray-anatomical examination has enabled us to accurately diagnose temporomandibular joint dysfunction combined with myofascial and myofascial disorders, including hypermobility of the articular heads of the lower jaw, muscle-joint contractures, and compression-dislocation dysfunction of the temporomandibular joint. These results are valuable both theoretically for understanding the pathogenesis of temporomandibular joint dysfunctions and practically for interpreting sonography and electromyography results to provide adequate pathogenetic treatment for affected patients.

Conclusions. In conclusion, our study demonstrates the importance of utilizing a comprehensive diagnostic approach to accurately diagnose musculo-articular contractures of the lower jaw. By employing a range of clinical, radiological, and functional research methods, we can better understand the pathogenesis of temporomandibular joint dysfunctions and develop more effective treatment strategies for affected patients.