

## **КЛІНІКО-МОРФОЛОГІЧНІ АСПЕКТИ ФОЛІКУЛЯРНИХ КІСТ ЩЕЛЕП У ДІТЕЙ**

**ВДНЗУ «Українська медична стоматологічна академія» (м. Полтава)**

Дана робота є фрагментом науково-дослідних тем МОЗ України “Механізми пошкодження зубощелепної системи, резистентність організму і обґрунтування засобів профілактики, терапії і реабілітації основних стоматологічних захворювань” (державний реєстраційний №01970018550) та “Імунні взаємодії в слизовій оболонці порожнини рота і їх роль в патогенезі стоматологічних захворювань” (державний реєстраційний №0100U000389).

**Вступ.** За статистичними даними, в структурі одонтогенних кіст 17,4-19% у дорослих і 35,5-42% у дітей та підлітків складає фолікулярна кіста (ФК) [5]. Зустрічаються вони у всіх вікових періодах, однак переважно це пацієнти від 7 до 25 років (із них 34% становлять хворі до 14 років). У дітей ФК частіше локалізуються в ділянці нижніх молярів (20,8%) і верхніх іклів (10%), а у дорослих – в ділянці нижніх зубів мудрості (23,3%) та верхніх іклів (18,3%) [9].

Загальновідомо, що істинна ФК є наслідком порушення нормального розвитку та прорізування зубного зародка і пов'язана із зубною ретенцією, адже вона може виникати від 10% зубів, що не прорізувалися [8]. Джерелом їх росту є маленькі кісти, розташовані між коронкою зуба і капсулою фолікула, які за фізіологічних умов не приймають участі у зубоутворенні, а лише сприяють прорізуванню. Зате у разі затримки цього процесу кісти можуть досягти великих розмірів [7].

Припускається, що фолікулярні кісти розвиваються і внаслідок дегенеративних змін у епітелії зубного фолікула через накопичення рідини між коронкою зуба та епітеліальною мембраною, що пояснює виникнення ФК в період росту зубів [4].

В етіології фолікулярних кіст значну роль відіграє і спадковість як фізіологічний фон, на тлі якого відбувається трансформація впливу ендо- та екзогенних чинників. Сприятливими факторами виникнення ФК також є травма, банальне запалення, переохолодження, що порушують нормальне формування зуба, а в період статевого дозрівання прослідковується прискорення їх росту [8, 9]. Зазвичай зародок зуба, пов'язаний з фолікулярною кістою, зупиняється в розвитку на стадії, в якій відбулося кістозне перетворення [4].

Нерідко зустрічається поєднання ФК з іншою патологією, зокрема із радикулярною кістою, твердою одонтомою, ретенцією та дистопією зубів. Є дані, що 1/3 амелобластом виникає саме із фолікулярних

кіст. Відомі випадки розвитку плоскоклітинного раку, що зростає, безпосередньо в стінці ФК [5, 9].

**Метою** нашого дослідження стало вивчення клінічних проявів і морфологічної структури фолікулярних кіст у дітей.

**Об'єкт і методи дослідження.** Під нашим наглядом та лікуванням знаходилось 39 дітей віком від 6 до 15 років, що звернулися в клініку кафедри дитячої хірургічної стоматології з локалізацією фолікулярних кіст у 27 пацієнтів на нижній щелепі і у 12 – на верхній.

В ході дослідження проводили збір анамнезу життя та захворювання, об'єктивне, інструментальне і рентгенологічне обстеження хворих. Гістологічне дослідження операційного матеріалу виконували за загальноприйнятими методиками [6].

**Результати досліджень та їх обговорення.** За даними проведеного нами статистичного аналізу, кількість дітей з фолікулярними кістами складає 38,0% від всіх пацієнтів з кістозними утвореннями щелепних кісток.

У 12 (30,8%) випадках ФК мали прихований розвиток і хворі та їх батьки скаржились лише на відсутність постійного зуба або затримку зміни тимчасового. У 22 (56,4%) випадках діти та їх рідні відмічали деформацію альвеолярного відростка за рахунок наявності щільного безболісного або малоболісного випинання. У 7 хворих віком від 13 до 15 років (17,9%) спостерігався “пергаментний хрускіт” в ділянці ураження і у 5 із них (71,4%) додатково визначався ще і симптом флюктуації. У 2 (5,1%) випадках виникало нагноєння, яке супроводжувалось ознаками гострого запального процесу.

На рентгенограмах та томограмах у всіх спостереженнях визначалось гомогенне розрідження кісткової тканини круглої або овальної форми з чіткими межами, в якому визначається коронка одного або декількох ретенуваних зубів (рис. 1-4), що відповідає і літературним даним [1]. В 1 випадку ми спостерігали сполучення ФК із кістою прорізування (рис. 5).

При діагностичній пункції в пунктаті кістозного утворення у 37 пацієнтів (94,9%) отримано прозору рідину жовтого кольору із домішками кристалів холестерину і у 2 (5,1%) дітей з нагноєнням кістозного утворення евакуйовано гнійний ексудат.

Всім хворим в умовах стаціонару під загальним знеболенням було проведено оперативне втручання за класичними методиками [2, 3]. Враховуючи те,

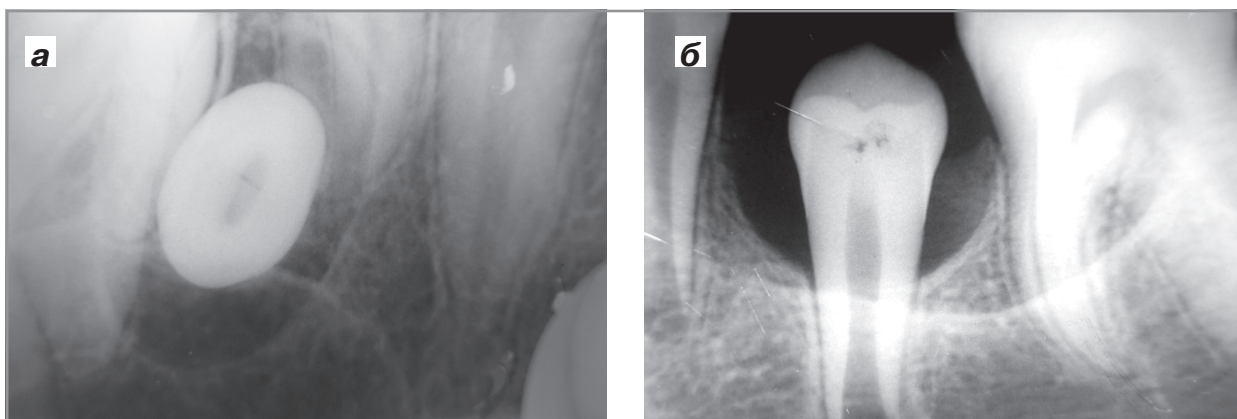


Рис. 1. Рентгенологічна картина фолікулярних кіст від 25 зуба (а) та 35 зуба

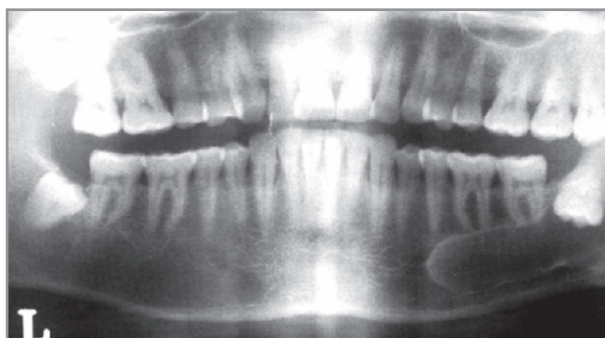


Рис. 2. Рентгенологічна картина фолікулярної кісти від 38 зуба.

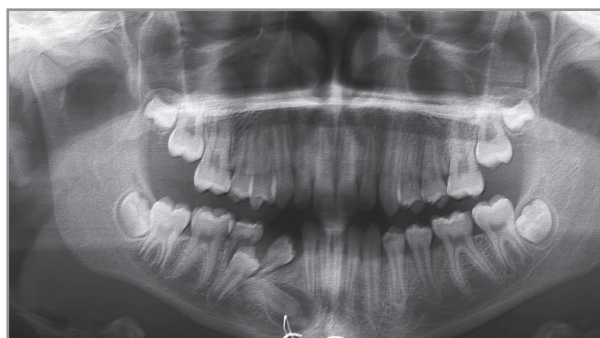

Рис. 3. Рентгенологічна картина фолікулярної кісти від 45 зуба, що утворилася внаслідок травми.

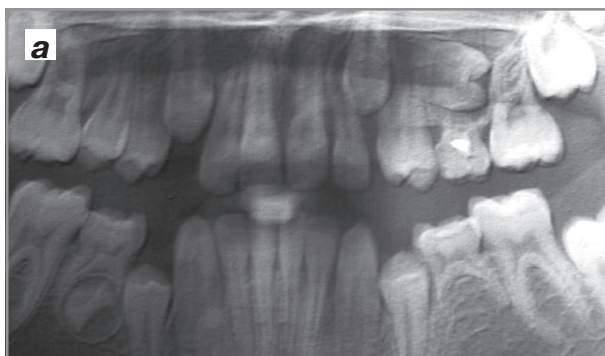


Рис. 4. Рентгенологічна картина та томографічне зображення фолікулярної кісти від 25 зуба з проростанням в ліву гайморову пазуху.

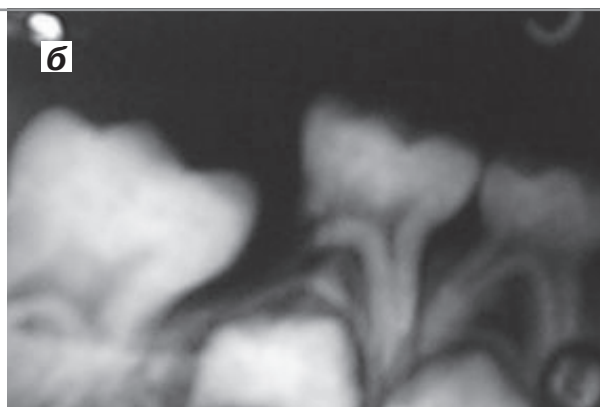
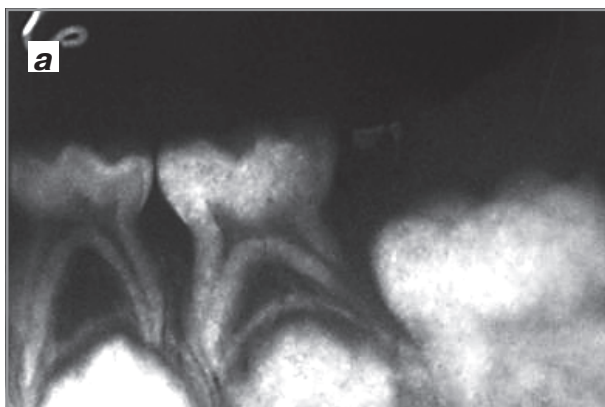
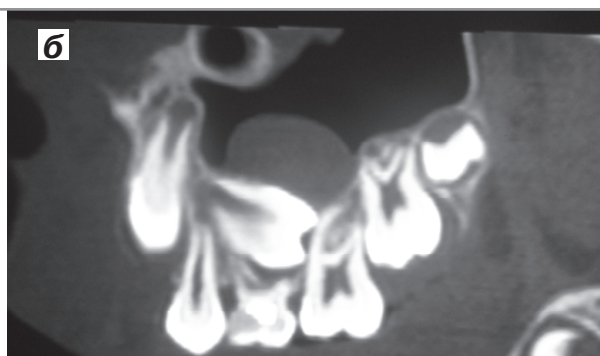
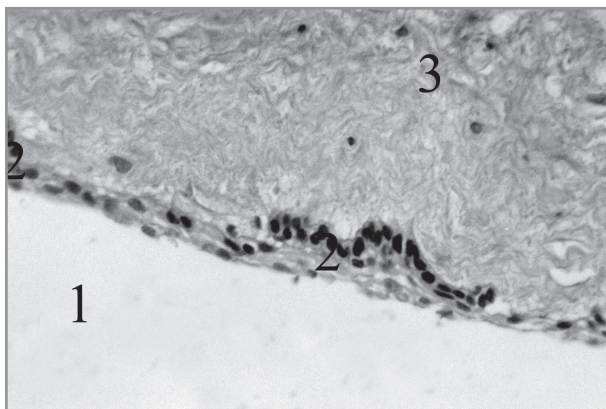


Рис. 5. Рентгенологічна картина фолікулярних кіст від 36 (а) та 46 (б) зубів, що сполучалися з кістами прорізування.



**Рис. 6. Мікроскопічна будова фолікулярної кісти. Мікропрепарат. Забарвлення гематоксилін-еозином. Об. 10<sup>×</sup>, ок. 10<sup>×</sup>. 1 – просвіт порожнини кісти; 2 – багат шаровий плоский епітелій; 3 – грубоволокниста сполучна тканина.**

що після хірургічного лікування ФК в подальшому можливий нормальний розвиток «причинних» зубів із їх відповідним розташуванням в зубних рядах, у 16 (41,0%) випадках ми провели цистотомію з частковим оголенням коронок «причинних» зубів. У 23 (59,0%) пацієнтів проведено цистектомію з видаленням фолікулів, що стали причиною розвитку кістозного утворення.

Післяопераційний період у всіх випадках протікав без ускладнень, пацієнтів взято під диспансерний

нагляд для запобігання в подальшому розвитку у них зубощелепних деформацій.

Мікроскопічно оболонка ФК являла собою грубоволокнисту сполучну тканину, волокнисті структури якої були представлені пучками колагенових волокон. Внутрішня поверхня була вистелена багат шаровим плоским епітелієм без ознак ороговіння (рис. 6).

Слід зазначити, що, на думку дослідників, наявність епітелія є диференційно-діагностичною ознакою, яка і визначає початок розвитку фолікулярної кісти, адже його немає при звичайній зубній ретенції [9].

**Висновки.** 1. В структурі планових хірургічних втручань з причин наявності кістозних утворень щелепних кісток кількість фолікулярних кіст становить 38,0%. Цистектомії з частковим оголенням коронок причинних зубів складають 41,0%, а цистектомії з видаленням фолікулів – 51,0%.

2. Морфологічно оболонка фолікулярних кіст у дітей представлена малодиференційованою сполучною тканиною та пучками колагенових волокон з великою кількістю фіброblastів. Внутрішня поверхня її вистелена багат шаровим плескатым незроговіваючим епітелієм.

**Перспективи подальших досліджень.** Наведені дані можуть стати підґрунтям для подальшого поглибленого імуно-морфологічного вивчення особливостей щелепних кіст у віковому аспекті.

### Література

1. Баглык Т. В. Рентгенологические характеристики нормы и патологии в стоматологии / Т. В. Баглык // Стоматолог. – 2002. – № 5. – С. 35-39.
2. Балин В. Н. Клиническая оперативная челюстно-лицевая хирургия / В. Н. Балин, Н. М. Александров. – Санкт-Петербург: Специальная литература, 1998. – С. 225-226
3. Готь І. М., Нетлюх А. В., Варес Я. Е. та співаєт. Застосування удосконаленого способу кістектомії з алобрефотрансплантацією / І. М. Готь, А. В. Нетлюх, Я. Е. Варес [та ін.] // Новини стоматології. – 2002. – № 4. – С. 40-41.
4. Иорданишвили А. К. Хирургическое лечение периодонтитов и кист челюстей / А. К. Иорданишвили. – Санкт-Петербург: Нордмедиздат, 2000. – 210 с.
5. Колесов А. А. Новообразования мягких тканей и костей лица у детей и подростков / А. А. Колесов, Ю. И. Воробьев, Н. Н. Каспарова. – М.: Медицина, 1989. – 302 с.
6. Меркулов А. Б. Курс патогистологической техники / А. Б. Меркулов. – Л.: Медицина, 1969. – 237 с.
7. Ткаченко П. І. Хронічний грануломатозний періодонтит та кісти щелеп / П. І. Ткаченко, С. О. Білоконь, О. В. Гуржій, Н. П. Білоконь. – Полтава, 2006. – 54 с.
8. Ткаченко П. І. Щелепні кісти: спроба узагальнення літературних даних і власних спостережень / П. І. Ткаченко, С. О. Білоконь, О. В. Гуржій // Стоматолог. – 2005. – № 11 (91). – С. 17-23.
9. Токарева Е. В. Фолликулярные кисты и одонтогенные кератокисты челюстей / Е. В. Токарева, Г. И. Донский, И. В. Василенко, Ю. М. Винников. – Севастополь-Донецк, 2003. – 127 с.

УДК 616.716.1/.4-053.5-006.03-071

#### **КЛІНІКО-МОРФОЛОГІЧНІ АСПЕКТИ ФОЛІКУЛЯРНИХ КІСТ ЩЕЛЕП У ДІТЕЙ**

**Ткаченко П. І., Старченко І. І., Білоконь С. О., Шешукова Я. П., Білоконь Н. П.**

**Резюме.** В статті представлено результати клінічного обстеження 39 пацієнтів з діагнозом «фолікулярна кіста», котрі склали 38,0% в структурі кістозних утворень щелепних кісток у дітей. В більшості випадків захворювання має безсимптомний перебіг і діагностується випадково. Особливе місце займає питання визначення об'єму оперативного втручання та доцільності збереження зачатків постійних зубів, що локалізуються у порожнині кісти, доля яких повинна вирішуватися в кожному конкретному випадку індивідуально. На підставі дослідження гістологічної структури післяопераційного матеріалу у всіх хворих було підтверджено наявність морфологічних ознак притаманних фолікулярній кісті.

**Ключові слова:** діти, фолікулярна кіста.

УДК 616. 716. 1/. 4-053. 5-006. 03-071

### **КЛИНИКО-МОРФОЛОГИЧЕСКИЕ АСПЕКТЫ Фолликулярных кист челюстей у детей**

**Ткаченко П. И., Старченко И. И., Белоконь С. А., Шешукова Я. П., Белоконь Н. П.**

**Резюме.** В статье представлены результаты клинического обследования 39 пациентов с диагнозом «фолликулярная киста», которые составили 38,0% в структуре кистозных образований челюстных костей у детей. В большинстве случаев заболевание имеет бессимптомное течение и диагностируется случайно. Особое место занимает вопрос определения объема оперативного вмешательства и целесообразности сохранения зачатков постоянных зубов, которые локализуются в полости кисты, судьба которых должна решаться в каждом конкретном случае индивидуально. На основании исследования гистологической структуры послеоперационного материала у всех больных было подтверждено наличие морфологических признаков присущих фолликулярной кисте.

**Ключевые слова:** дети, фолликулярная киста.

UDC 616. 716. 1/. 4-053. 5-006. 03-071

### **Clinical and Morphological Aspects of Dentigerous Cysts of Jaws in Children**

**Tkachenko P. I., Starchenko I. I., Belokon S. A., Sheshukova J. P., Belokon N. P.**

**Summary.** The paper presents the results of a clinical study of 39 patients with a diagnosis of “dentigerous cysts”, which amounted to 38. 0% of the cystic formations of jaw bones in children. In most cases, the disease is asymptomatic and diagnosed incidentally. A special place is occupied by the question of determining the extent of surgical intervention and the appropriateness of the rudiments of the permanent teeth, which are located in the cavity of the cyst, whose fate should be decided in each case individually. Based on the study of postoperative histological structure of the material in all patients was confirmed by the presence of morphological traits inherent follicular cyst.

**Key words:** children, dentigerous cysts.

Стаття надійшла 5. 02. 2013 р.

Рецензент – проф. Каськова Л. Ф.