

AZƏRBAYCAN RESPUBLİKASI SƏHIYYƏ NAZİRLİYİ

AZƏRBAYCAN 
TİBB JURNALI

AZERBAIJAN MEDICAL JOURNAL
АЗЕРБАЙДЖАНСКИЙ МЕДИЦИНСКИЙ ЖУРНАЛ

Rüblük elmi-praktik jurnal 2023, №3

1925-ci ildən nəşr edilir

РЕДАКСИЙА ЩЕЙЯТИ

Рафиг Мяммядшыянов (баш редактор)

Фуад Исламзада (баш редактор мцавини)

Cəmil Əliyev, Elmar Qasimov,

Əhliman Əmiraslanov, İvan Dedov, Mehmet Haberal

EDITORIAL STAFF

Рафиг Маммадшасанов (*Editor-in-Chief*)

Фуад Исламзада (*Deputy Editor-in-Chief*)

Ащлиман Амйрасланов, Елмар Гасимов,

Jamil Алийев, İvan Dedov, Mehmet Haberal

BAKİ

İÇİNDƏKİLƏR

KLİNİK TƏDQIQATLAR

A.Ə.Abdullayeva

Hiss dəstəsinin sağ ayaqçığının idiopatik blokadası olan uşaqlarda ürək ritminin variabelliyyəsinin dövrü parametrləri

R.Y.Abdullayev, V.A.Kapustnik, V.D.Markovski, F.İ.Kulikova, A.Q.Kiriçenko, N.V.Tomax

Gecikmiş postinfarkt dövrədə ürəyin remodelləşməsinin xüsusiyyətləri

Y.İ.Bayramov

Tam çıxarılan lövhəli protezlərin funksionallığını müqayisəli qiymətləndirilməsi

O.S.Çinyak, O.İ.Kolenko, İ.Q.Mudrenko, V.S.Liçko, A.A.Demixov, N.V.Demixova

Müxtəlif variantlı demensiyası olan xəstələrdə baş beyinin funksional vəziyyəti və gecə pozuntularının xüsusiyyətləri

S.O.Dubina, S.İ.Serbin, S.V.Bondarenko, S.İ.Danilçenko, B.N.Filenko, M.N.Koptev, A.V.Piroq-Zakaznikova

Yaşlı insanlarda göz yuvasının morfometrik göstəricilərinin kompüter-tomografiya vasitəsilə qiymətləndirilməsi

O.V.Koval, O.V.Şerbina, M.N.Zhaivoronok, T.A.Dudnik, L.N.Vasko

Yoğun bağırsağ şişlərinin diaqnostikasında virtual kolonoskopiyanın və ultrasəs müayinəsinin imkanları

C.P.İsayev, H.H.Məmmədova

Koronavirus infeksiyasının hematoloji əlamətlərinin xəstəliyin ağırlıq dərəcəsi ilə əlaqəli olması

İ.V.Korpusenko, N.N.Nor, V.P.Krişen, N.V.Trofimov, B.E.Kudryavtseva, B.V.Quzenko, A.N.Makarenko, A.N.Kiriçenko

Xronik xoraların vakuüm-terapiya üsulu ilə müalicəsinin klinik-immunoloji aspektləri

K.V.Qarkavenko, V.V.Lazurenko, R.Y.Abdullayev, V.Q.Karpenko, İ.A.Vasilyeva, N.M.Pasiaşvili

Ekstragenital patologiya fonunda anomal uşaqlıq qanaxmaları olan qadınlarda endometriyumun ultrasəs keçiriciliyinin xüsusiyyətləri

S.Q.Quliyeva

Uşaqlarda diş sırasının II sinif sagittal anomaliyalarının yaranmasının etioloji faktorları

N.F.Lətifova, İ.C.Şahverdiyeva, G.R.Vahabova, S.R.Quliyeva, D.M.Əliyeva

Şəkərli diabet fonunda ağırlaşan müxtəlif böyrək patologiyaları zamanı qan serumunda L-FABP və katelisin səviyyəsi

V.B.Nəzirova, T.V.Mehdiyev, F.Ə.Quliyev

Arterial hipertenziyalı xəstələrdə β -fibrinogen G/A-455 geni polimorfizminin lipid mübadiləsi göstəriciləri ilə assosiasiyası

X.Q.Quliyeva

Koronavirus infeksiyasının hamiləliyin və doğuşun gedişinə, ananın, dölnün və yenidoğulmuşun vəziyyətinə təsiri

T.M.Musayeva

Ürəyin işemik xəstəliyi zamanı tətbiq edilən kardioreabilitasiya tədbirlərinin endotelin funksiyasına təsiri

C O N T E N T S

CLINICAL RESEARCH

5 A.A.Abdullayeva

Periodic parameters of heart rhythm variability in children with idiopathic right bundle branch block

9 R.Ya.Abdullaiev, V.A.Kapustnik, V.D.Markovskiy, F.I.Kulikova, A.G.Kyrychenko, N.V.Tomakh

Characteristics of late post-infarction cardiac remodeling

15 Y.I.Bayramov

Comparative assessment of the functionality of fully removable plated dentures

23 O.S.Chyniak, O.I.Kolenko, I.H.Mudrenko, V.S.Lychko, A.A.Demikhov, N.V.Demikhova

The functional state of the brain according to these neurophysiological methods of study and features of night disorders in patients with various variants of dementia

32 S.O.Dubyna, S.I.Serbin, S.V.Bondarenko, S.I.Danylchenko, B.N.Fylenko, M.N.Koptev, A.V.Pyrog-Zakaznikova

Morphometric characteristics of the orbit in adults

39 O.V. Koval, O.V.Shcherbina, M.M.Zhaivoronok T.A.Dudnik, L.N.Vasko

Possibilities of virtual colonoscopy and ultrasonography in the diagnosis of colon tumors

46 J.P.Isayev, H.H.Mammadova

Dependence of hematological symptoms of coronavirus infection on the severity of the disease

51 I.V.Korpusenko, N.N.Nor, V.P.Kryshen, N.V.Trofimov, V.E.Kudryavtseva, B.V.Guzenko, A.N.Makarenko, A.N.Kyrychenko

Clinical and immunological aspects of the treatment of chronic wounds using VAC-therapy

58 K.V.Garkavenko, V.V.Lazurenko, R.Ya.Abdullaev, I.A.Vasilyeva, V.G.Karpenko, N.M. Pasiashvili

Ultrasound features of the endometrium in women with abnormal uterine bleeding on the background of extragenital pathology

65 S.G.Guliyeva

Etiological factors are leading to the formation of Sagittal anomalies in schoolchildren studied 2nd class

71 N.F.Latifova, I.J.Shahverdieva, G.R.Vahabova, S.R.Guliyeva, D.M.Aliyeva

Serum levels of L-FABP and cathelicidin as diagnostic markers for kidney pathologies in diabetic patients

75 V.B. Nazirova, T.V.Mehdiyev, F.A.Guliyev

Association of the β -fibrinogen G/A-455 polymorphism with lipid metabolism in patients with arterial hypertension

81 K.G.Guliyeva

The impact of acute coronavirus infection on the course of pregnancy, childbirth, the condition of the mother, fetus and newborn

86 T.M.Musayeva

The impact of cardiac rehabilitation on endothelial dysfunction in coronary artery disease

DOI: 10.34921/amj.2023.3.006

O.V.Koval¹, O.V.Şerbina¹, M.N. Zhaivoronok¹,
T.A.Dudnik², L.N.Vasko²

YOĞUN BAĞIRSAQ ŞİŞLƏRİNİN DİAQNOSTİKASINDA VİRTUAL KOLONOSKOPIYANIN VƏ ULTRASƏS MÜAYİNƏSİNİN İMKANLARI

¹P.L.Şupik adına Milli Səhiyyə Universitetinin Nüvə təbabəti, radiasion onkologiya və radiasiya təhlükəsizliyi kafedrası, Kiyev, Ukrayna;

²Poltava Dövlət Tibb Universiteti, Poltava, Ukrayna

Xülasə. Məqalədə yoğun bağırsağ (YB) şişlərinin diaqnostikasında virtual kolonoskopiyanın (VK) və ultrasəs müayinəsinin (USM) müqayisəli imkanları haqqında məlumat verilir. Tədqiqata cəlb edilmiş 75 xəstədən 34 nəfərdə fibrokolonoskopiya zamanı xərçəng, 41 nəfərdə polip aşkar edilib. Poliplərin ümumi sayı 93 olmuşdur.

37 (39,8±5,1%) halda poliplərin ölçüsü 10 mm-dən az, 56 (60,2±5,1%) halda isə 10 mm-dən çox olub ($p<0,001$). YB xərçəngi olan xəstələrdən 11 (32,4±8,0%) nəfərdə bağırsağ divarının qalınlığı 10 mm-dən çox, 23 (67,6±8,0%) xəstədə isə 10 mm-dən az olmuşdur ($p<0,01$). Ölçüsü >10 mm olan poliplərin diaqnostikasında virtual kolonoskopiyanın həssaslığı 83,9%, spesifikliyi 62,5%, dəqiqliyi 81,3%, USM-də isə müvafiq olaraq 80,4%, 50,0% və 76,6% təşkil etmişdir. YB xərçənginin diaqnostikasında virtual kolonoskopiyanın həssaslığı 79,4%, spesifikliyi – 71,4%, dəqiqliyi – 78,0%, USM-də isə müvafiq olaraq 73,5%, 71,4% və 73,2% olmuşdur.

Aparılan tədqiqatlara əsasən belə nəticəyə gəlmək olar ki, ultrasəs müayinəsinin imkanları virtual kolonoskopiyadan bir qədər aşağıdır, lakin aralarındakı fərq statistik cəhətdən əhəmiyyətli deyil. Bu səbəbdən USM skrining üsulu olaraq virtual kolonoskopiyayı əvəz edə bilər.

Açar sözlər: yoğun bağırsağ şişləri, virtual kolonoskopiya, ultrasəs müayinəsi, fibrokolonoskopiya

Ключевые слова: опухоли толстой кишки, виртуальная колоноскопия, ультразвуковое исследование, фиброколоноскопия

Key words: colon tumors, virtual colonoscopy, ultrasound investigation, fibrocolonoscopy

O.B.Коваль¹, O.B.Щербина¹, M.H. Жайворонок¹
T.A.Дудник², Л.Н.Васько²

ВОЗМОЖНОСТИ ВИРТУАЛЬНОЙ КОЛОНОСКОПИИ И УЛЬТРАЗВУКОВОГО ИССЛЕДОВАНИЯ В ДИАГНОСТИКЕ ОПУХОЛЕЙ ТОЛСТОЙ КИШКИ

¹Кафедра ядерной медицины, радиационной онкологии и радиационной безопасности Национального университета охраны здоровья Украины имени П.Л.Шупика, Киев, Украина;

²Полтавский государственный медицинский университет, Полтава, Украина

В статье представлены сведения о сравнительных возможностях виртуальной колоноскопии (VK) и ультрасонографии (УСГ) в диагностике опухолей толстой кишки (ТК) у 75 пациентов. При фиброколоноскопии у 34 пациентов диагностировался рак, у 41 пациента 93 полипов.

В 37 (39,8±5,1%) случаев размеры полипов были менее 10 мм, а в 56 (60,2±5,1%) случаев превышали 10 мм ($p<0,001$). У 11 (32,4±8,0%) пациентов раком ТК толщина стенки превышала 10 мм и у 23 (67,6±8,0%) пациентов была менее 10 мм ($p<0,01$). В диагностике полипов размерами >10мм чувствительность VK составила 83,9%, специфичность – 62,5%, точность 81,3%, а при УСГ – 80,4%, 50,0% и 76,6%, соответственно. В диагностике рака ТК чувствительность VK составила 79,4%, специфичность – 71,4%, точность 78,0%, а при УСГ – 73,5%, 71,4% и 73,2%, соответственно.

На основании проведенных исследований можно сделать вывод, о том что возможности УЗИ незначительно уступают виртуальной колоноскопии, однако различие между ними статистически не достоверно. По этой причине УЗИ как скрининговый метод может заменить виртуальную колоноскопию.

Колоректальный рак (КРР) является самой распространенной злокачественной опухолью, на долю которой приходится почти 10% всех случаев заболеваемости. По данным ВОЗ КРР занимает третье место по частоте встречаемости среди мужчин и второе – среди женщин [1-3]. Риск развития КРР увеличивается среди лиц с аденоматозными полипами. Пациенты с зазубренными полипами первой степени нуждаются в более детальном исследовании по сравнению с пациентами, у которых выявлены железистые полипы [4, 5].

Большинство гистологических типов рака толстой кишки формируется в течение длительного периода времени в результате последовательных гистологических, морфологических и генетических трансформаций. Этот фактор требует проведение скрининга предраковых заболеваний, в частности аденоматозных полипов у пациентов со средним риском развития КРР [6]. Летальность при КРР остается высокой и занимает второе место среди злокачественных новообразований, в то же время своевременная диагностика опухоли может способствовать продлению жизни пациентов [7, 8]. Наибольшее количество случаев выявления КРР приходится на западные страны, и там же регистрируется ежегодный рост заболеваемости КРР [9].

Приблизительно 60-70% подтвержденных случаев КРР выявляются на поздних стадиях с наиболее яркими клиническими симптомами опухолевого поражения кишечника [10]. Согласно клиническим данным, КРК нередко предшествуют аденоматозные полипы, в которых диспластические изменения могут занять длительное время до развития инвазивной карциномы [11]. Ранняя диагностика и удаление полипов может резко снизить риск развития КРР. Скрининг КРР может выполняться в один или два этапа. Одноступенчатые скрининговые программы представлены фиброколоноскопией, гибкой сигмоскопией и КТ колонографией. Двух-

ступенчатые программы включают биохимические тесты на выявление скрытой крови в кале, а также иммунохимический тест. Многочисленные рандомизированные исследования показали, что проведение этих тестов раз в году уменьшает риск развития КРР примерно на 30% [12].

Ирригоскопия с двойным контрастированием позволяет исследовать толстую кишку на всей протяженности, однако чувствительность и специфичность ее не превышает 50%, уступая фиброколоноскопии и КТ-колонографии. Другим недостатком ирригоскопии с двойным контрастированием является дискомфорт, возникающий во время раздувания кишки воздухом [13].

Фиброколоноскопию (ФКС) нередко называют "золотым стандартом" скрининга КРР, поскольку она позволяет осматривать всю толстую кишку и удалить выявленные полипы или произвести биопсию при подозрении на рак. Чувствительность и специфичность метода в выявлении полипов и новообразований превышают 90% [14]. По данным других авторов чувствительность ФКС снижается в диагностике опухолей с правосторонней локализацией [15].

КТ колонография является более современным методом диагностики опухолей кишечника. По данным Pickhardt P. J. и соавт. (2011) совокупная чувствительность метода в диагностике поздних стадий КРР достигает 96% [16]. Одним из недостатков КТ колонографии является то, что она также как и традиционная рентгеновская ирригоскопия с двойным контрастированием требует предварительной подготовки и раздувание кишечника воздухом, что доставляет определенные неудобства пациентам [17]. В выявлении полипов размерами менее 10 мм чувствительность и специфичность метода не превышает 86%. Кроме того, после выявления опухоли с помощью КТ колонографии возникает необходимость проводить фиброколоноскопию для удаления обнаруженных

полипов или же для взятия биопсии при подозрении на рак [18]. По данным некоторых авторов чувствительность и специфичность КТ-колонографии в диагностике полипов размерами более 10 мм находится в пределах 93%-97% [19-21].

По данным Zaleska-Dorobisz U и соавт. (2014) виртуальная колоноскопия (ВК) может визуализировать 97,2% полипов размерами выше 10 мм, диагностированных при фиброколоноскопии. Внедрение 128-срезовых КТ с улучшенной программой позволяет выявить полипы размерами 7–9 мм. Однако в диагностике опухолей илеоцекального и ректосигмоидного отделов возможности метода заметно ограничены. Кроме того, ВК не может обеспечить удаления выявленных полипов и взятия биопсии при подозрении на злокачественный процесс. В таких случаях приходится выполнить обычную колоноскопию, чтобы завершить диагностику [22].

В последние годы сравнение возможности УСГ и КТ в диагностике опухолей полых органов проводилось в основном при раке желудка [23]. Представляет интерес сравнительная оценка ВК и УСГ в диагностике опухолей толстой кишки.

Целью исследования явилась сравнительная оценка возможности виртуальной колоноскопии и УСГ в визуализации опухолей толстой кишки, выявленных при фиброколоноскопии.

Материалы и методы исследования. Проведен сравнительный анализ результатов виртуальной колоноскопии и ультрасонографии у 75 пациентов, у которых при фиброколоноскопии и гистологически диагностированы

опухоли толстой кишки. Рак был диагностирован у 34 пациентов, полипы у 41 пациентов. Возраст обследуемых варьировал в пределах 38-79 лет, среди них 49 (72,1%) мужчин и 19 (27,9%) женщин. Виртуальная колоноскопия проводилась с помощью КТ установки Philips ICT 128 slices, УСГ – на аппарате Philips HD-11, фиброколоноскопия – Olympus Evis Exera 3 CV-190.

Были определены статистические тесты: чувствительность, специфичность, точность ВК и УСГ в диагностике опухолей толстой кишки. Достоверность отличий средних показателей оценивали по t критерию Стьюдента.

Результаты исследования и их обсуждение. При фиброколоноскопии рак толстой кишки был выявлен у 34 пациентов, полипы – у 41 пациента. Всего было выявлено 93 полипов, среди них в 37 (39,8±5,1%) случаев размеры полипов были менее 10 мм (в среднем 7,9±1,8 мм), а в 56 (60,2±5,1%) случаев превышали 10 мм (в среднем 15,6±3,4 мм) (p<0,001). В 42 (45,2±5,2%) случаев полипы были на ножке, в 51 (54,8±5,2%) случаев на широком основании. Из 34 пациентов раком толстой кишки у 11 (32,4±8,0%) максимальная толщина пораженной стенки превышала 10 мм (в среднем 16,5±2,7 мм) и у 23 (67,6±8,0%) пациентов была менее 10 мм (в среднем 8,3±1,5 мм) (p<0,01). В 5 (14,7±6,1%) случаев рак имел полиповидную, в 29 (85,3±6,1%) случаев язвенно-инфильтративную форму (p<0,001). Толщина пораженной стенки кишки при раковом поражении варьировал в пределах 6,2–21,4 мм и в среднем составляла 12,1±2,3 мм (табл. 1).

Таблица 1. Характеристика полипов и рака толстой кишки

Полипы		Рак	
< 10 мм	> 10 мм	< 10 мм	> 10 мм
37 (39,8±5,1%)	56 (60,2±5,1%) p<0,01	23 (67,6±8,0%) p<0,01	11 (32,4±8,0%)
На ножке	На широком основании	Полиповидный	Язвенно-инфильтративный
42 (45,2±5,2%)	51 (54,8±5,2%) p>0,05	5 (14,7±6,1%)	29 (85,3±6,1%) p <0,001
7,3±2,1 мм	15,6±3,4 мм p<0,05	8,3±1,5 мм	16,5±2,7 мм p<0,01

Таблица 2. Сравнение результатов виртуальной колоноскопии и ультразвукографии в диагностике полипов и рака толстой кишки выявленных при фиброколоноскопии

Опухоли	Размеры	Виртуальная колоноскопия	УЗИ	Фиброколоноскопия
Полипы, мм	< 10	26 (70,3±7,5%)	23 (62,2±8,0%)	37
	> 10	47 (83,9±4,9%)	45 (80,4±5,3%)	56
	все	73	68	93
Рак, толщина стенки, мм	< 10	17 (73,9±9,2%)	16 (69,6±9,6%)	23
	> 10	10 (90,9±8,7%)	9 (81,8±11,6%)	11
	все	27	24	34

Нами проводилось сравнение результатов виртуальной колоноскопии (ВК) и ультразвукографии (УСГ) в диагностике полипов и рака толстой кишки. Полипы любых размеров при виртуальной колоноскопии выявлены в 73 случаев – из них размерами <10 мм в 26, >10мм в 47 случаев, а при УСГ – в 68, в 23 и в 45 случаев, соответственно. При фиброколоноскопии полипы размерами менее 10 мм диагностировались в 37 случаев – из них при ВК в 26 (70,3±7,5%) случаев, при УСГ – в 23 (62,2±8,0%) случаев. Из 56 полипов размерами более 10 мм выявленных при фиброколоноскопии, ВК могла диагности-

ровать в 47 (83,9±4,9%), а УСГ – в 45 (80,4±5,3%) случаев.

Рак толстой кишки при фиброколоноскопии выявлен в 34 случаев – из них в 23 случаев толщина пораженной стенки составляла менее 10 мм, в 11 случаев более 10 мм. Как видно из таблицы 2, среди 34 случаев рака с толщиной пораженной стенки менее 10 мм при виртуальной колоноскопии рак диагностировался в 17 (73,9±9,2%), при УСГ – в 16 (69,6±9,6%) случаев, а из 11 случаев рака с толщиной пораженной стенки более 10 мм с помощью ВК в 10 (90,9±8,7%), при УСГ – в 9 (81,8±11,6%) случаев (рис. 1-2).

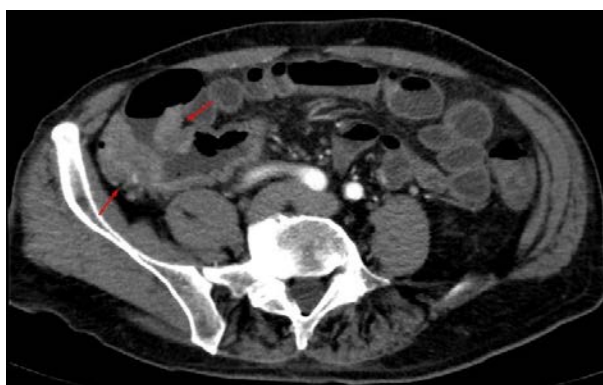

Рис. 1. При виртуальной колоноскопии инфильтративная форма опухоли слепой кишки с переходом на терминальный отдел подвздошной кишки представлена локальным неравномерным утолщением стенки до 18 мм, протяженностью около 50 мм. Отсутствует дифференциация слоев стенки кишки

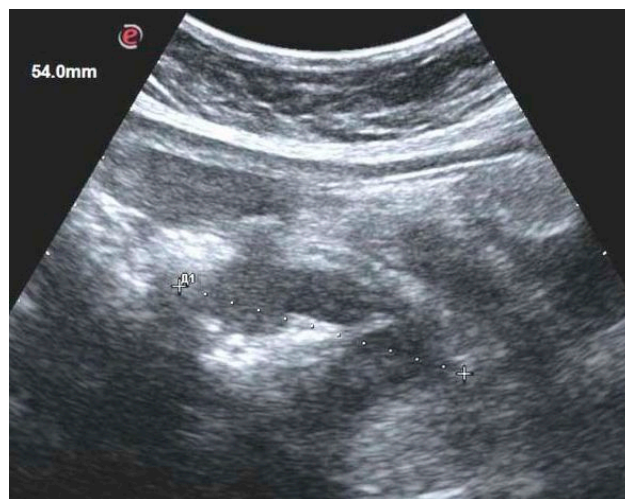


Рис. 2. При ультразвукографии в проекции слепой кишки определяется неравномерное локальное утолщение без дифференциации слоев стенки в пределах 13-19 мм с протяженностью пораженного участка до 54 мм. При фиброколоноскопии с гистологическим исследованием биоптата установлена аденокарцинома слепой кишки

Статистические показатели виртуальной колоноскопии в диагностике полипов толстой кишки всех размеров были следующими:

- чувствительность (Ч) ВК составила 78,5%;
- специфичность (С) – 60%;
- точность (Т) 75,9%;
- позитивная прогностическая ценность (ППЦ) – 92,4%;
- негативная прогностическая ценность (НПЦ) – 31,0%.

Эти же показатели для УСГ составили 73,1%, 53,3%, 70,4%, 90,7%, 24,2%, соответственно.

В диагностике полипов размерами >10 мм были получены следующие показатели:

- чувствительность ВК составила 83,9%;
- специфичность – 62,5%;
- точность 81,3%;
- позитивная прогностическая ценность – 94,0%;
- негативная прогностическая ценность – 35,7%.

Эти же показатели для УСГ составили 80,4%, 50,0%, 76,6%, 91,8%, 26,7%, соответственно.

В диагностике рака толстой кишки были обнаружены следующие показатели:

- чувствительность ВК составила 79,4%;
- специфичность – 71,4%;
- точность 78,0%;
- позитивная прогностическая ценность – 93,1%;
- негативная прогностическая ценность – 41,7%.

Эти же показатели для УСГ составили 73,5%, 71,4%, 73,2%, 92,6%, 35,7%, соответственно.

Обсуждение. Пороговое значение размеров образования и толщины стенки толстой кишки при интерпретации результатов визуализирующих методов, таких как ультрасонография, виртуальная колоноскопия, компьютерная колонография, фиброколоноскопия имеет важное значение для определения дальнейшей тактики. Чувствительность этих методов в диагностике полипов размерами более 10 мм существенно выше, чем при размерах менее 10 мм или 6 мм. М.Е.Залис и соавт. (2012) проводили анализ результатов КТ колоно-

графии у 605 пациентов при пороговых значениях размеров полипов 6-8 мм, 8,1-10 мм и более 10 мм. Чувствительность метода при размерах аденом 6-8 мм составила 59%, при размерах 8,1-10,0 мм – 73%, при размерах более 10 мм – 91% [24].

S.J.Choi и соавт. (2013) сообщают, что толщина стенки при раке толстой кишки на момент установления диагноза с помощью КТ в среднем составляет 14 мм, которое позволяет предположить, что предельное значение толщины стенки для диагностики рака толстой кишки может быть ниже, чем при абдоминальном УЗИ. Эта гипотеза может быть поддержана тем фактом, что УЗИ брюшной полости дает более подробные данные по сравнению с КТ [25].

Результаты многоцентровых исследований демонстрируют эффективность КТ колонографии в визуализации полипов размерами 6-10 мм, что способствовало ее включению в программу скрининга колоректального рака. Показано, что на поздних стадиях неоплазии толстой кишки КТ колонография позволяет получить больше информации, чем колоноскопия. После отрицательного результата КТ колонографии в отношении колоректального рака редко наблюдаются клинические симптомы неоплазии [26.].

По данным Weinberg D.S. и соавт. (2018) в диагностике полипов размерами более 10 мм чувствительность КТ колонографии составила 76,9%, специфичность 89,0% [27]. Ультразвуковая колонография обладает большей чувствительностью, эффективность ее повышается с увеличением размеров образований на стенках толстой кишки [28].

По нашим данным в диагностике полипов размерами более 10 мм - точность виртуальной колоноскопии составила 83,9%, специфичность – 62,5%, точность 75,9%, а УСГ – 80,4%, 50,0% и 76,6%. В диагностике рака толстой кишки чувствительность ВК составила 79,4%, специфичность – 71,4%, точность 78,0%, а для УСГ эти показатели составили 73,5%, 71,4%, 73,2%, соответственно. Результаты наших исследований приближаются к данным других исследователей и достоверно не отличаются от них.

Выводы:

1. Возможности виртуальной колоноскопии и ультразвуковой колонографии в диагностике полипов размерами более 10 мм и рака толстой кишки с толщиной

пораженной стенки более 10 мм очень близки.

2. УЗИ как скрининговый метод может заменить виртуальную колоноскопию.

Конфликт интересов. Авторы заявили об отсутствии потенциального конфликта интересов в отношении исследования, авторства и/или публикации этой статьи.

ЛИТЕРАТУРА – REFERENCES

1. Bénard F., Barkun A.N., Martel M. et al. Systematic review of colorectal cancer screening guidelines for average-risk adults: Summarizing the current global recommendations // *World J Gastroenterol.* 2018; 24(1):124-138.
2. Rawla P., Sunkara T., Barsouk A. Epidemiology of colorectal cancer: incidence, mortality, survival, and risk factors // *Prz Gastroenterol.* 2019; 14(2): 89–103.
3. Saad El, Din K., Loree J.M., Sayre E.C., Gill S., Brown C.J., Dau H. et al. Trends in the epidemiology of young-onset colorectal cancer: a worldwide systematic review // *BMC Cancer.* 2020; 20(1): 288.
4. Lautrup C.K., Mikkelsen E.M., Lash T.L., Katballe N., Sunde L. Familial colorectal cancer risk may be lower than previously thought: a Danish cohort study // *Cancer Epidemiol.* 2015. 39(5), 714–719.
5. Ye X., Han P., Wu Z., Cui Y., Chen C., Gao Q. (2022). New management of surveillance in patients with baseline serrated polyps: a large single-center retrospective cohort study in China. Posted Date: August 31st, 2022. DOI: <https://doi.org/10.21203/rs.3.rs-1997952/v1>.
6. Simon K, Balchen V: Colorectal cancer development and advances in screening // *Clin Interv Aging.* 2016, 11:967-76.
7. Woodall M., DeLetter M. Colorectal Cancer. A collaborative approach to improve education and screening in a rural population // *Clinical Journal of Oncology Nursing.* 2017;22(14):69-75.
8. Bray F., Ferlay J., Soerjomataram I., Siegel R.L., Torre L.A., Jemal A. Global cancer statistics 2018: GLOBOCAN estimates of incidence and mortality worldwide for 36 cancers in 185 countries // *CA Cancer J Clin.* 2018, 68:394-424.
9. Mármol I., Sánchez-de-Diego C., Pradilla Dieste A., Cerrada E., Rodriguez Yoldi M.J.: Colorectal carcinoma: a general overview and future perspectives in colorectal cancer // *Int J Mol Sci.* 2017, 18:197.
10. Maida M., Macaluso F.S., Ianiro G. et al.: Screening of colorectal cancer: present and future. *Expert Rev Anticancer Ther.* 2017, 17:1131-46.
11. Recio-Boiles A., Cagir B.: Colon cancer. StatPearls [Internet]. StatPearls Publishing, Treasure Island, FL; 2022.
12. Shaukat A., Mongin S.J., Geisser M.S. et al. Longterm mortality after screening for colorectal cancer // *N Engl J Med.* 2013;369:1106-1114.
13. Rubtsov V., Chalyk Yu., gryaznova C. X-ray endoscopic diagnosis of cecal cancer if total colonoscopy and irrigoscopy are impossible // *Vrach.-2018.-29(5):59-61.* DOI: 10.29296/25877305-2018-05-14.
14. Elmunzer B.J., Hayward R.A., Schoenfeld P.S. et al. Effect of flexible sigmoidoscopy-based screening on incidence and mortality of colorectal cancer: a systematic review and meta-analysis of randomized controlled trials // *PLoS Med.* 2012;9:1352.
15. van der Meulen M.P., Lansdorp-Vogelaar I., Goede S.L., Kuipers E.J., Dekker E., Stoker J., van Ballegooijen M.: Colorectal cancer: cost-effectiveness of colonoscopy versus CT colonography screening with participation rates and costs // *Radiology.* 2018, 287:901-11.
16. Pickhardt P.J., Hassan C., Halligan S., Marmo R. Colorectal cancer: CT colonography and colonoscopy for detection-systematic review and meta-analysis // *Radiology* 2011; 259:393-405 [PMID: 21415247 DOI: 10.1148/radiol.11101887.
17. Hanly P., Skally M., Fenlon H., Sharp L. Cost-effectiveness of computed tomography colonography in colorectal cancer screening: a systematic review // *Int J Technol Assess Health Care* 2012; 28: 415-423 [PMID: 23006522; DOI: 10.1017/S0266462312000542.
18. Zavoral M., Suchanek S., Majek O. et al. Colorectal cancer screening: 20 years of development and recent progress // *World J Gastroenterol.* 2014;20(14):3825-3834.
19. Ganeshan D., Elsayes K.M., Vining D. Virtual colonoscopy: Utility, impact and overview // *World J Radiol.* 2013 Mar 28; 5(3): 61–67. doi: [10.4329/wjr.v5.i3.61](https://doi.org/10.4329/wjr.v5.i3.61).
20. Bacchus C.M., Dunfield L., Gorber S.C. et al. Recommendations on screening for colorectal cancer in primary care // *CMAJ* 2016;188:340-348.
21. Dumoulin F.L., Hildenbrand R. Endoscopic resection techniques for colorectal neoplasia: current developments // *World J Gastroenterol.* 2019; 25(3): 300–7.
22. Zaleska-Dorobisz U., Lasecki M., Nienartowicz E., Pelak J., Słonina J., Olchowy C. et al. Value of Virtual Colonoscopy with 64 Row CT in Evaluation of Colorectal Cancer // *Pol J Radiol* 2014;79:337–43.
23. Abdullayev R.Ya., Dykan I.N., Babkina T.M., Kulikova F.I., Qolovko T.S., Solodyannikova O.I., Dudnik T.A.

Ultrasonography in the examination of patients with gastric cancer: comparison with multidetector computer tomography results // *Azerbaijan Medical Journal*, 2020, №3, p. 12-19.

24. Zalis M.E., Blake M.A., Cai W., Hahn P.F., Halpern E.F. Diagnostic accuracy of laxative-free computed tomographic colonography for detection of adenomatous polyps in asymptomatic adults: a prospective evaluation // *Ann Intern Med.* 012 May 15;156(10):692-702. doi: 10.7326/0003-4819-156-10-201205150-00005.

25. Choi S.J., Kim H.S., Ahn S.J., Jeong Y.M. and Choi H.Y.: Evaluation of the growth pattern of carcinoma of colon and rectum by MDCT // *Acta Radiol* 54: 487-492, 2013.

26. Kim D.H., Pooler B.D., Weiss J.M., Pickhardt P.J. (2012). Five-year colorectal cancer outcomes in a large negative CT colonography screening cohort // *Eur Radiol.*, 2012, 22, 1488-94

27. Weinberg D.S., Pickhardt P.J., Bruining D.H. et al.: Computed tomography colonography vs colonoscopy for colorectal cancer surveillance after surgery // *Gastroenterology*. 2018, 154:927-934.e4.

10.1053/j.gastro.2017.11.025

28. Martínez García D., María T.B.A., Javier E.B.M. Jose M.L.L., Carlos B.R., Francisco J.M.P., Miguel Angel M.R., María Luz P.M., Mihaela Alina G. and Paula R.E. (2021). Hydrocolonic Sonography. A Forgotten Technique // *Japanese J Gastro Hepato.*, 6 (21), 1-11.

**O.V.Koval¹, O.V.Shcherbina¹, M.M.Zhaivoronok¹
T.A.Dudnik², L.N.Vasko²**

POSSIBILITIES OF VIRTUAL COLONOSCOPY AND ULTRASONOGRAPHY IN THE DIAGNOSIS OF COLON TUMORS

¹ *Department of Nuclear Medicine, Radiation Oncology and Radiation Safety,
Shupyk National Healthcare University of Ukraine, Kyiv, Ukraine;*
² *Poltava State Medical University, Kharkiv, Ukraine*

The article presents information about the comparative capabilities of virtual colonoscopy (VC) and ultrasonography (USG) in the diagnosis of colon cancer in 75 patients. Fibrocolonoscopy revealed cancer in 34 patients, 93 polyps in 41 patients.

In 37 (39.8±5.1%) cases, the size of the polyps was less than 10 mm, and in 56 (60.2±5.1%) cases it exceeded 10 mm (P<0.001). In 11 (32.4±8.0%) patients with colon cancer, the wall thickness exceeded 10 mm and in 23 (67.6±8.0%) patients it was less than 10 mm (P<0.01). In the diagnosis of polyps >10 mm in size, VC sensitivity was 83.9%, specificity - 62.5%, accuracy - 81.3%, and in USG - 80.4%, 50.0% and 76.6%, respectively. In the diagnosis of colon cancer, the sensitivity of VC was 79.4%, specificity - 71.4%, accuracy - 78.0%, and in USG - 73.5%, 71.4% and 73.2%, respectively.

Based on the conducted studies, it can be concluded that the capabilities of ultrasound are slightly inferior to virtual colonoscopy, but the difference between them is not statistically significant. For this reason, ultrasound as a screening method can replace virtual colonoscopy.

Автор для корреспонденции:

Коваль Оксана Владимировна, аспирант кафедры ядерной медицины, радиационной онкологии и радиационной безопасности Национального университета охраны здоровья Украины имени П.Л.Шупика; заведующая рентгенологического отделения Киевской клинической больницы на железнодорожном транспорте №2, г. Киев, Украина

E-mail: drkovalov@gmail.com