

МЕДИЧНІ ПЕРСПЕКТИВИ**MEDIČNI PERSPEKTIVI****2023 Том XXVIII № 3****Науковий журнал****Дніпровського державного медичного університету****Виходить 4 рази на рік****Заснований у 1996 році****Адреса редакції**

*Редакція журналу
«Медичні перспективи»
Дніпровський державний
медичний університет
вул. Володимира Вернадського, 9
м. Дніпро, 49044, Україна*

Телефон
+38(050)629-55-58

e-mail:
*medpers@dmu.edu.ua
https://medpers.dmu.edu.ua*

Засновник
Дніпровський державний медичний університет

Ідентифікатор ДДМУ
в Реєстрі суб'єктів у сфері медіа R30-00972

Свідоцтво про внесення суб'єкта видавничої
справи до державного реєстру видавців
ДК №7350 від 07.06.2021 р.

Періодичність – 4 рази на рік

Видається згідно з постановою вченої ради
Дніпровського державного
медичного університету
(протокол № 2 від 28.09.2023 р.)

Відповідно до Порядку формування
Переліку наукових фахових видань України,
журналу "Медичні перспективи"
присвоєна категорія "А"
(наказ МОН України № 1188 від 24.09.2020 р.)

Перелік спеціальностей:
222, 221, 225, 226, 227, 228, 229
(наказ МОН України від 15.04.2021 № 420)

**Журнал зареєстровано в міжнародних
наукометричних базах та каталогах:**
Scopus, ESCI (Web of Science), Crossref,
Ulrich's Periodicals Directory, ProQuest,
EBSCO, DOAJ, MyScienceWork,
ERIH PLUS OCLC WorldCat, MJL,
Dimensions, OpenDOAR, EZB, NLM,
OpenAIRE, Zenodo, BASE, Google Scholar

Підписано до друку 29.09.2023 р.
Формат 60x84/8. Друк офсетний
Папір офсетний. Умовн. друк. арк. 15
Зам. № 74. Тираж 500 примірників

РЕДАКЦІЙНА КОЛЕГІЯ**Головний редактор****Т.О. ПЕРЦЕВА****Науковий редактор****В.Й. МАМЧУР****Відповідальний редактор****О.Б. НЕХАНЕВИЧ****Куратори розділів**

*Теоретична медицина – І.С. Шпонька,
Е.М. Білецька, О.Г. Родинський, О.А. Подплетня
Клінічна медицина – Л.В. Усенко, О.Є. Лоскутов,
В.А. Потабашній, О.О. Гудар'ян, І.Л. Височина,
О.В. Курята, В.О. Потапов, Я.С. Березницький,
Л.М. Юр'єва
Профілактична та соціальна медицина –
В.М. Лехан, О.А. Шевченко*

Склад редакційної ради

К.М. Амосова (Київ), **І.М. Бондаренко** (Дніпро),
Л.А. Дзяк (Дніпро), **З.М. Дубоссарська** (Дніпро),
В.М. Коваленко (Київ), **Г.М. Кременчуцький**
(Дніпро), **П. Радд** (Великобританія), **А.М. Сердюк**
(Київ), **Ю.М. Степанов** (Дніпро), **В.П. Стусь**
(Дніпро), **Ю.І. Фещенко** (Київ), **І.М. Хоменко**
(Київ), **Л.Р. Шостакович-Корецька** (Дніпро),
Ш. Селл (Німеччина), **В. Зіберт** (Німеччина),
О. Злотник (Ізраїль), **Л. Ростейнг** (Франція),
Д.Д. Іванов (Київ), **А.Д. Дюдюн** (Дніпро),
А. Айдегіс (Литва), **М. Грабовський** (Польща),
Т.В. Колесник (Дніпро), **Л.І. Конопкіна** (Дніпро),
О. Брюер (Бельгія), **К.Ю. Гашинова** (Дніпро),
М. Льор (Швеція), **В. Недзвецький** (Туреччина),
К. Ягер (Нідерланди), **Д.О. Степанський** (Дніпро),
О.П. Крупський (Дніпро), **Т.В. Святенко** (Дніпро),
Дж. Джордж (Великобританія), **Р.Е. Стівенс**
(США), **А.А. Інджикулян** (США)

Літературні редактори

М.Ю. Сидора,
І.М. Клименко

Дизайн та оригінал-макет**Л.М. Григорчук****Відповідальний секретар****К.В. Соколова****Макетування та друкування**

виконано ВТК "Редактор" та "Друкар" ДДМУ

МЕДИЧНІ ПЕРСПЕКТИВИ

2023 Том XXVIII № 3

Науковий журнал

Дніпровського державного медичного університету

Виходить 4 рази на рік

Заснований у 1996 році

ТЕОРЕТИЧНА МЕДИЦИНА

- Войченко Я.С., Родинський О.Г.** Клінічний перебіг прооксидантних процесів у структурах головного мозку в щурів різного віку за умов експериментальної гіпертироксинемії у віковій динаміці
- Главачек Д.О., Кондратенко О.Є.** Визначення впливу препарату «Варфарин натрію» на показники токсичності в умовах гострого експерименту
- Островська С.С., Дичко Є.Н., Шумна Т.Є., Тітов Г.І., Трушенко О.С., Герасимчук П.Г., Бурега І.Ю.** Роль окиснених некодуєчих РНК епігеному в розвитку захворювань людини (огляд літератури)
- Зінич О.В., Шупрович А.А., Трофименко О.М., Комісаренко К.П.** Роль епігенетичних модифікацій у формуванні гетерогенних фенотипів при цукровому діабеті (літературний огляд)

КЛІНІЧНА МЕДИЦИНА

- Дитятковська Є.М., Недогибченко Н.О.** Оптимізація лікування хворих на тяжку хронічну кропив'янку
- Усиченко К.М.** Використання генетичних маркерів як можливість прогнозування швидкості прогресування фіброзу печінки у хворих на хронічний гепатит В
- Орлова Ю.А., Громова А.М., Кетова О.М., Ляховська Т.Ю., Мартиненко В.Б., Крутікова Е.І.** Асептичне запалення як ключова ланка в патогенезі ендометріїдної хвороби
- Дроняк М.М., Шевчук І.М., Сніжко С.С., Садовий І.Я., Федорків Н.Б., Кузенко Р.Т.** Значення показників неспецифічної резистентності та цитокинової регуляції для ранньої діагностики вторинного перитоніту
- Богінські В., Задорожніс С., Чернавська І., Бейкмане Д., Саука Я.** Ефективність штучного інтелекту у виявленні переломів
- Каштальян М.А., Квасневський Є.А., Квасневський О.А.** Перший досвід використання роботичної хірургічної системи «Senhance» при холецистектомії
- Березюк О.Р., Фільц О.О.** Асоціація почуття тривоги та феномена власної неповноцінності
- Огоренко В.В., Ніколенко А.Є., Шустерман Т.Й., Кокашинський В.О.** Ресурсоорієнтована модель стресоподолання в здобувачів вищої освіти в умовах війни
- Губін М.В., Ольховський В.О., Гарюк Г.І., Губін В.М.** Судово-медичне визначення тяжкості закритих травм під'язиково-гортанного комплексу за даними спеціалізованої клініки
- Трибульський Р., Біолік Г., Кучмік В., Івасик Н., Тиравська О.** Застосування глибокої осциляційної терапії в лікуванні захворювань периферичних артерій
- Прошенко Н.С., Сороченко Г.В., Остапко О.І., Плиська О.М., Трохимець Ю.В.** Ускладнений карієс постійних зубів у дітей: стан проблеми та сучасні шляхи вирішення

THEORETICAL MEDICINE

- 4 **Voichenko Ya.S., Rodynskiy O.H.** Clinical course of pro-oxidant processes in brain structures in rats under conditions of experimental hyperthyroxinemia in age-related dynamics
- 12 **Hlavachek D.O., Kondratenko O.Ye.** Determining the effect of drug "Warfarin sodium" on toxicity indicators in an acute experiment
- 19 **Ostrovska S.S., Dychko Ye.N., Shumna T.Ye., Titov G.I., Trushenko O.S., Gerasymchuk P.G., Burega I.Y.** The role of oxidized non-coding RNAs of the epigenome in the development of human diseases (literature review)
- 28 **Zynych O.V., Shuprovych A.A., Trofymenko O.M., Komisarenko K.P.** The role of epigenetic modifications in the formation of heterogeneous phenotypes in diabetes mellitus (a literature review)

CLINICAL MEDICINE

- 36 **Dytiatkovska Ye.M., Nedohybchenko N.O.** Optimization of the treatment of patients with severe chronic urticaria
- 45 **Usychenko K.M.** The using of genetic markers as a possibility of predicting the rate of progress of liver fibrosis in patients with chronic hepatitis B
- 55 **Orlova Yu.A., Hromova A.M., Ketova O.M., Liakhovska T.Yu., Martynenko V.B., Krutikova E.I.** Aseptic inflammation as the essential link in the pathogenesis of endometrioid disease
- 61 **Droniak M.M., Shevchuk I.M., Snizhko S.S., Sadovyi I.Ya., Fedorkiv N.B., Kuzenko R.T.** The values of indices of non-specific resistance and cytokine regulation for early diagnosis of secondary peritonitis
- 68 **Boginskis V., Zadoroznijs S., Cernavska I., Beikmane D., Sauka J.** Artificial intelligence effectivity in fracture detection
- 79 **Kashtalian M.A., Kvasnevskiy Ie.A., Kvasnevskiy O.A.** The first experience of using the "Senhance" robotic surgical system during cholecystectomy
- 86 **Berezyuk O.R., Filts O.O.** Association of the feeling of anxiety and the phenomenon of inferiority
- 94 **Ogorenko V.V., Nikolenko A.Ye., Shusterman T.Y., Kokashynskiy V.O.** The integrative model of resiliency in higher education seekers in war conditions
- 110 **Gubin M.V., Olkhovskiy V.O., Garyuk G.I., Gubin V.M.** Forensic-medical determination of the severity of closed injuries of the hyoid-laryngeal complex according to the data of a specialized clinic
- 116 **Trybulski R., Biolik G., Kuczmik W., Ivasyk N., Tyravska O.** Application of deep oscillation therapy in the treatment of peripheral arterial diseases
- 128 **Proshchenko N.S., Sorochenko H.V., Ostapko O.I., Plyska O.M., Trokhimets Yu.V.** Complicated caries of permanent teeth in children: status of the problem and modern solution ways

МЕДИЧНІ ПЕРСПЕКТИВИ

2023 Том XXVIII № 3

Науковий журнал
Дніпровського державного медичного університету

Виходить 4 рази на рік
Заснований у 1996 році

ПРОФІЛАКТИЧНА МЕДИЦИНА

- Проданчук М.Г., Басанець А.В., Кравчук О.П., Гашинова К.Ю., Гвоздецький В.А.** Аналіз динаміки професійної захворюваності та її наслідків в Україні порівняно з країнами світу
- Гуліч М.П., Петренко О.Д.** Здорове харчування як фактор запобігання захворювань: політика ВООЗ та вітчизняний досвід (до 75-річчя діяльності ВООЗ в Україні)
- Прокопов В.О., Липовецька О.Б., Куліш Т.В.** Гігієнічна оцінка небезпечних хлоритів в обробленій діоксидом хлору питній воді та ризик від її вживання для здоров'я населення
- Комілова Н., Егамкулов Х., Хамроєв М., Халілова Х., Зайнутдінова Д.** Вплив забруднення повітря міст на здоров'я людини

СОЦІАЛЬНА МЕДИЦИНА

- Кодинець А.О., Дорошенко О.Ф., Волинець І.П., Дорошко Г.К., Петренко В.О., Білецький В.В.** Додаткова охорона прав інтелектуальної власності на лікарські засоби
- Кадук Д.С., Александрова Т.М., Талапова П.С., Агєєва І.Б., Ведь М.М., Трофименко М.О., Колесник М.Р., Несміян Т.С.** Сучасний стан та перспективи впровадження стандартизації даних у систему охорони здоров'я України (огляд літератури)
- Ярошенко Р.А., Панасенко С.І., Чорна І.О., Хорош М.В., Лігоненко О.В.** Епідеміологія шлунково-кишкових кровотеч порівняно в Україні та Полтавській області

ВИПАДОК ІЗ ПРАКТИКИ

- Миндзів К.В., Ярема Н.І., Верещагіна Н.Я., Бондарчук В.І., Гевко У.П., Вайда О.В.** Застосування діагностичних методів у верифікації Лайм-кардиту (клінічний випадок)
- Савіна Н.А., Гондуленко Н.О., Паніна С.С., Шульга В.С.** Клінічний випадок безсимптомної гіперферментемії підшлункової залози на фоні прийому глюкагоноподібного аналога пептиду-1 (GLP-1)
- Ждан В.М., Іваницький І.В., Бабаніна М.Ю., Іваницька Т.А., Кітура Є.М., Волченко Г.В., Ткаченко М.В., Кирьян О.А., Лебідь В.Г.** Можливості ультразвукової діагностики пігментного вілонодулярного синовіту. Клінічний випадок
- Попович О.О., Мороз Л.В., Чабанов Ф.А., Андросова О.С., Куляс С.М., Чічирельо-Константинович К.Д., Плотиця Л.П.** Клінічний випадок менингоенцефаліту Епштейна-Барр-вірусної етіології в пацієнтки з нормальним імунним статусом
- Самойленко А.В., Орищенко В.Ю., Стрельченя Т.М.** Червоний плескатиий лишай слизової оболонки порожнини рота після вакцинації проти COVID-19 (два клінічні випадки)

PREVENTIVE MEDICINE

- 137 **Prodanchuk M.H., Basanets A.V., Kravchuk O.P., Hashynova K.Y., Hvozdetzky V.A.** Analysis of the dynamics of occupational morbidity and its consequences in Ukraine in comparison with other countries of the world
- 152 **Gulich M.P., Petrenko O.D.** Healthy nutrition as a disease prevention factor: WHO Policy and National Experience (to mark the 75th anniversary of WHO in Ukraine)
- 162 **Prokopov V.O., Lypovetska O.B., Kulish T.V.** Hygienic assessment of dangerous chlorites in drinking water treated with chlorine dioxide and the risk of its consumption to the health of the population
- 170 **Komilova N., Egamkulov Kh., Hamroyev M., Khalilova Kh., Zaynutdinova D.** The impact of urban air pollution on human health

SOCIAL MEDICINE

- 180 **Kodynets A.O., Doroshenko O.F., Volynets I.P., Dorozhko G.K., Petrenko V.O., Belitsky V.V.** Supplementary protection of intellectual property rights for medicines
- 190 **Kaduk D.Ye., Aleksandrova T.M., Talapova P.S., Agieieva I.B., Ved M.M., Trofymenko M.O., Kolesnyk M.R., Nesmiian T.S.** Current state and prospects of implementation of data standardization in the health care system of Ukraine (literature review)
- 198 **Yaroshenko R.A., Panasenko S.I., Chorna I.O., Khorosh M.V., Ligonenko O.V.** Epidemiology of gastrointestinal bleedings compared in Ukraine and in the Poltava region

A CASE FROM PRACTICE

- 205 **Myndziv K.V., Yarema N.I., Vereshchahina N.Ya., Bondarchuk V.I., Hevko U.P., Vayda O.V.** Application of diagnostic methods in the verification of Lyme carditis (clinical case)
- 213 **Sanina N.A., Hondulenko N.O., Panina S.S., Shulha V.S.** A clinical case of asymptomatic pancreatic hyperenzymemia on the background of taking a Glucagon-like peptide-1 analogue (GLP-1)
- 218 **Zhdan V.M., Ivanytskyi I.V., Babanina M.Y., Ivanytska T.A., Kitura Y.M., Volchenko H.V., Tkachenko M.V., Kyrian O.A., Lebid V.H.** Possibilities of ultrasonography in the diagnosis of pigmented villonodular synovitis. Clinical case
- 226 **Popovych O.O., Moroz L.V., Chabanov F.A., Androsova O.S., Kulyas S.M., Chichirelo-Konstantynovych K.D., Plotytsia L.P.** Clinical case of meningoencephalitis of Epstein-Barr viral etiology in an immunocompetent patient
- 234 **Samoilenko A.V., Oryshchenko V.Yu., Strelchenia T.M.** Oral Lichen Planus post COVID-19 Vaccination: report of two cases

V.M. Zhdan, 
I.V. Ivanytskyi*, 
M.Y. Babanina, 
T.A. Ivanytska, 
Y.M. Kitura, 
H.V. Volchenko, 
M.V. Tkachenko, 
O.A. Kyrian, 
V.H. Lebid 

POSSIBILITIES OF ULTRASONOGRAPHY IN THE DIAGNOSIS OF PIGMENTED VILLONODULAR SYNOVITIS. CLINICAL CASE

Poltava State Medical University
Shevchenko str., 23, Poltava, 36011, Ukraine
Полтавський державний медичний університет
вул. Шевченка, 23, Полтава, 36011, Україна
*e-mail: ivivanytskyi@gmail.com

Цитування: Медичні перспективи. 2023. Т. 28, № 3. С. 218-226

Cited: Medicni perspektivi. 2023;28(3):218-226

Key words: villonodular synovitis, ultrasound diagnostics, synovial membrane, elastometry

Ключові слова: вілонодулярний синовіт, ультразвукова діагностика, синовіальна оболонка, еластометрія

Abstract. Possibilities of ultrasonography in the diagnosis of pigmented villonodular synovitis. Clinical case. Zhdan V.M., Ivanytskyi I.V., Babanina M.Y., Ivanytska T.A., Kitura Y.M., Volchenko H.V., Tkachenko M.V., Kyrian O.A., Lebid V.H. Pigmented villonodular synovitis is a rare proliferative disease of the synovial membrane, which most often affects the knee joints. Being a benign disease, at the same time, this pathology is often aggressive, and in some cases spreads to the soft tissues outside the joint. There are two forms of monoarticular damage: localized and diffuse. The diffuse form gives frequent relapses. To date, there are no standards for the management of this disease, just as there are no early markers for the detection of pigmented villonodular synovitis. This joint lesion has a long asymptomatic course, or it has symptoms of non-specific recurrent arthritis, so the patients can later be referred for magnetic resonance imaging, which is the only non-invasive method of diagnosing this pathology. At the same time, in modern conditions, most patients with recurrent synovitis will undergo an ultrasound examination of the joint according to the diagnostic standards. Ultrasonography made for abovementioned synovitis is insufficiently described in the medical literature. The aim of our study was to highlight the current data on the diagnosis and management of patients with pigmented villonodular synovitis and to describe our own clinical case. A feature of our clinical case was the detection of characteristic symptoms using ultrasonography. Irregular thickening of the synovial membrane with nodular formations and villous growths, with the length of villi up to 7 mm near the patella with single loci of blood flow, was revealed by ultrasound examination and power Doppler mapping. Shear wave elastometry of the synovial membrane was performed. It demonstrated a significant increase in the stiffness of the synovial membrane, which can be a pathognomonic symptom of this pathology. The diagnosis of villonodular synovitis was confirmed histologically after surgical treatment. Subsequently, the patient had a recurrence of the pigmented villonodular synovitis, which was also detected by ultrasound diagnostics. Thus, pigmented villonodular synovitis of the knee joint is a rather rare pathology that requires differential diagnosis with inflammatory joint diseases. The final diagnosis is based on histological examination. MRI and ultrasound diagnostics are non-invasive methods that can detect this pathology with high accuracy. The advantage of ultrasonography is its availability and non-invasiveness. The increase in stiffness of the synovial membrane along with its proliferation, which we found, can serve as an additional criterion of villonodular synovitis, and, according to the data available to us, has not been described in the literature so far.

Реферат. Можливості ультразвукової діагностики пігментного вілонодулярного синовіту. Клінічний випадок. Ждан В.М., Іваницький І.В., Бабаніна М.Ю., Іваницька Т.А., Кітура Є.М., Волченко Г.В., Ткаченко М.В., Кирьян О.А., Лебідь В.Г. Пігментний вілонодулярний синовіт – рідкісне проліферативне захворювання синовіальної оболонки, яке найчастіше уражає колінні суглоби. Хоча це захворювання є доброякісним, у той же час ця патологія часто є агресивною, і в деяких випадках поширюється на м'які тканини поза суглобом. На сьогодні відсутні стандарти ведення цього захворювання, як і немає ранніх маркерів виявлення пігментного вілонодулярного синовіту. У сучасних умовах більшості пацієнтів з рецидивуючим синовітом згідно зі стандартами діагностики буде проведено ультразвукове дослідження суглоба. Метою роботи було

визначити можливості діагностики пігментного вілонодулярного синовііту за допомогою ультразвукового дослідження суглобів, визначити показники жорсткості гіпертрофованої синовіальної оболонки в пацієнта з цією патологією за допомогою зсувнохвильової еластометрії та визначити можливість використання методу зсувнохвильової еластометрії як додаткового методу діагностики пігментного вілонодулярного синовііту. Особливістю нашого клінічного випадку стало виявлення за допомогою ультразвукового дослідження характерної симптоматики, а саме: нерівномірного потовщення синовіальної оболонки з вузловими утвореннями та ворсинчастими розростаннями, з довжиною ворсинок до 7 мм біля наколінника з поодинокими локусами кровотоку при проведенні енергетичного доплерівського картування. При проведенні зсувнохвильової еластометрії синовіальної оболонки було виявлено значне підвищення жорсткості синовіальної оболонки до 80 кПа, що може бути патогномонічним симптомом при такій патології. Діагноз вілонодулярного синовііту був підтверджений гістологічно після проведеного оперативного лікування. У подальшому пацієнт переніс рецидив захворювання, який також вдалось виявити за допомогою ультразвукової діагностики. Таким чином, пігментний вілонодулярний синовііт колінного суглоба є доволі рідкісною патологією, яка потребує диференційної діагностики із запальними захворюваннями суглобів. Остаточний діагноз ґрунтується на гістологічному дослідженні. Ультразвукова діагностика є неінвазивним методом, що з високою точністю дозволяє виявити цю патологію. Перевага ультрасонографії полягає в її доступності та неінвазивності. Виявлене нами підвищення жорсткості синовіальної оболонки на фоні її проліферації може слугувати додатковим критерієм вілонодулярного синовііту, і, за доступними нам даними, досі не було описане в літературі.

Pigmented villonodular synovitis (PVNS) is considered a non-neoplastic process in the synovial membrane, which can affect any joint or tendon sheath [1]. This type of synovial hyperplasia leads to the formation of villi and nodules characterized by the deposition of intracellular hemosiderin [2]. This process can extend to the bone, causing cystic degeneration and cartilage damage. PVNS is most commonly found in young people aged 20-40 years. There are two forms of the disease: diffuse and localized. The knee joint is more frequently affected than others [3]. Typically, only one joint is pathologically altered, though polyarticular lesion can develop. Diagnostic methods for this disease are quite limited. It is believed that magnetic resonance imaging (MRI) is the only method that allows identifying the lesion and making a preliminary diagnosis. However, a final diagnosis of PVNS can only be confirmed histologically. Differential diagnosis with other hemorrhagic and chronic hyperplastic synovitis is based on the detection of intracellular hemosiderin components [2, 4].

The etiology of PVNS is unknown to date. Some authors hypothesize that the disease may result from genetic mutations [5], trauma with subsequent bleeding in the affected joint [6], which could be significant, considering the relatively low levels of physical activity and fitness among the contemporary youth [7], leading to a higher risk of injuries. PVNS is considered a benign disorder, though, there is a high risk of recurrence and the potential for local cartilage and bone destruction. Due to the tendency for infiltration and high recurrence rate in PVNS patients, some authors consider it a pseudotumorous condition because PVNS rarely metastasizes but has a pronounced local destructive effect [8]. In the literature, only a few cases have been described where

patients exhibited metastases in the lungs and lymph nodes, indicating single cases of malignancy [9]. Since this joint disorder often progresses asymptotically or presents with nonspecific recurrent arthritis symptoms, patients are often sent for MRI with a delay, which is the only non-invasive diagnostic method for this pathology. However, currently, most patients with recurrent synovitis undergo ultrasound examination of the joint according to the diagnostic standards.

The aim of the present study was to determine the capabilities in the diagnosis of pigmented villonodular synovitis, using ultrasound examination of joints, to identify stiffness indicators of hypertrophied synovial membrane in patients with this pathology by the shear wave elastography and to assess the possibility of using shear wave elastography as an additional diagnostic method for pigmented villonodular synovitis.

MATERIALS AND METHODS OF RESEARCH

The research was conducted following the fundamental regulations stated in the "Ethical Principles for Medical Research Involving Human Subjects" as established by the Helsinki Declaration (1964-2013), ICH Good Clinical Practice (1996), Directive 609/EEC (as of 24.11.1986), and the Orders of the Ministry of Health of Ukraine No. 690 as of 23.09.2009, No. 944 as of 14.12.2009, and No. 616 as of 03.08.2012. The patient was fully informed about the objectives, organization and research methods, and provided informed consent to participate in the study. All measures were taken to ensure the patient's anonymity.

The material of this study was reviewed at the meeting of the Bioethics Commission of Poltava State

Medical University and approved by the Minutes No. 213 as of 22.02.2023.

The patient's ultrasound examinations, including elastometry, were performed using the "RADMIR ULTIMA PA EXPERT" ultrasound machine with a linear probe at a frequency of 10 MHz [10]. The research was conducted at the Scientific-Practical Center of the Department of Family Medicine and Therapy at Poltava State Medical University. General clinical and biochemical tests of the patient were carried out at the certified clinical-diagnostic laboratory of the Municipal Enterprise "M.V. Sklifosovsky Poltava Regional Clinical Hospital of Poltava Regional Council." The magnetic resonance imaging of the knee joint was performed at the Radiology Unit of the Municipal Enterprise "M.V. Sklifosovsky Poltava Regional Clinical Hospital of Poltava Regional Council."

RESULTS AND DISCUSSION

The male patient, K., born in 1995, presented to the family doctor with complaints of swelling and redness in the right knee joint, a bulge in the popliteal fossa and mild movement limitations that have been bothering him for the past 2 years. From the medical history it is known that the patient was hospitalized and underwent surgery for a Baker's cyst in the right knee joint 1.5 years ago. After the surgery, the condition significantly improved. However, 1 year ago, it gradually worsened, and redness and swelling

appeared in the right knee joint. The patient received counselling from a rheumatologist, who diagnosed reactive arthritis. Treatment with glucocorticoids and nonsteroidal anti-inflammatory drugs had only a short-term effect. The patient's condition deteriorated again and he sought medical assistance once more.

The examination revealed that the patient's general condition was satisfactory. Movements in the right knee joint were complicated and the patient walked with a limp. The right knee joint was deformed, and the skin over it was hyperemic with locally increased temperature. Limited active and passive movements were noted in the joint. The body temperature was within the normal range. Marked swelling was observed in the suprapatellar and popliteal areas, indicating the presence of joint effusion.

The lymph nodes were not enlarged, no swellings were noted. No pathologies were found in other organs and systems.

The complete blood count revealed a minor leukocytosis of 10.3×10^9 and elevated erythrocyte sedimentation rate of 16 mm/h. The blood biochemical test showed that all parameters were within normal range. The ultrasound examination of the knee joint revealed a large amount of anechoic fluid in the suprapatellar recess, uneven thickening of the synovial membrane with sporadic nodular masses and villous proliferations measuring up to 7 mm near the patella (Fig. 1).

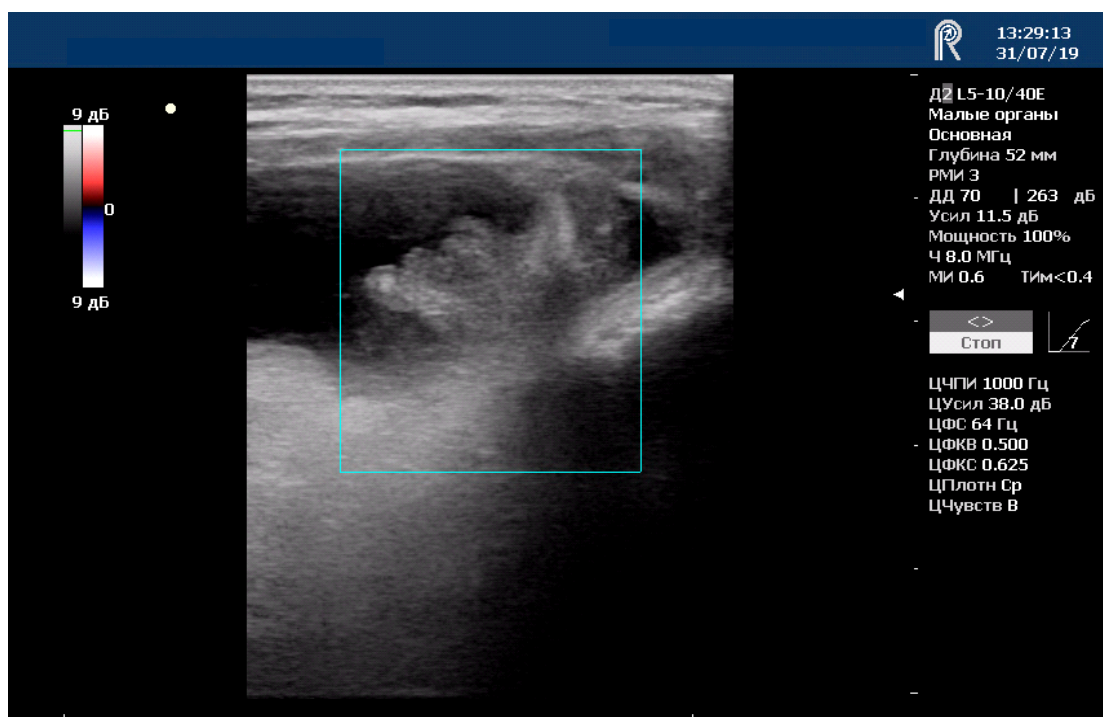


Fig. 1. Villous proliferations of the synovial membrane

Power Doppler mapping revealed sporadic loci of blood flow in the villi and nodules (Fig. 2).

Multilocular Baker's cyst of 72 x 45 x 47 mm with multiple villous proliferations of the synovial membrane were visualized in the medial part of the popliteal fossa (Fig. 3).

Shear wave elastography of the synovial membrane demonstrated a significant increase in its stiffness up to 80 kPa (Fig. 4). Notably, we failed to find any literature data regarding the stiffness of the synovial membrane in joints affected by villonodular synovitis.

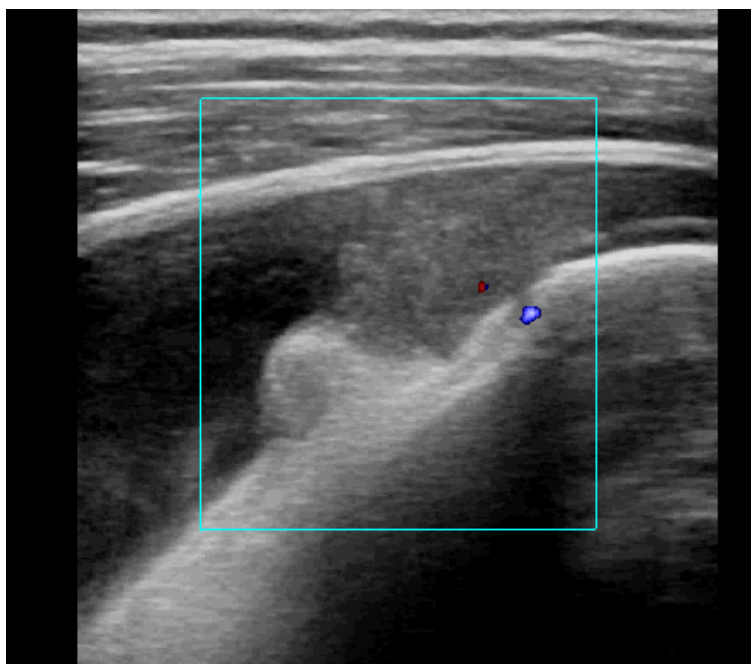


Fig. 2. Moderate vascularity revealed by the power Doppler mapping of the synovial membrane and villous proliferations

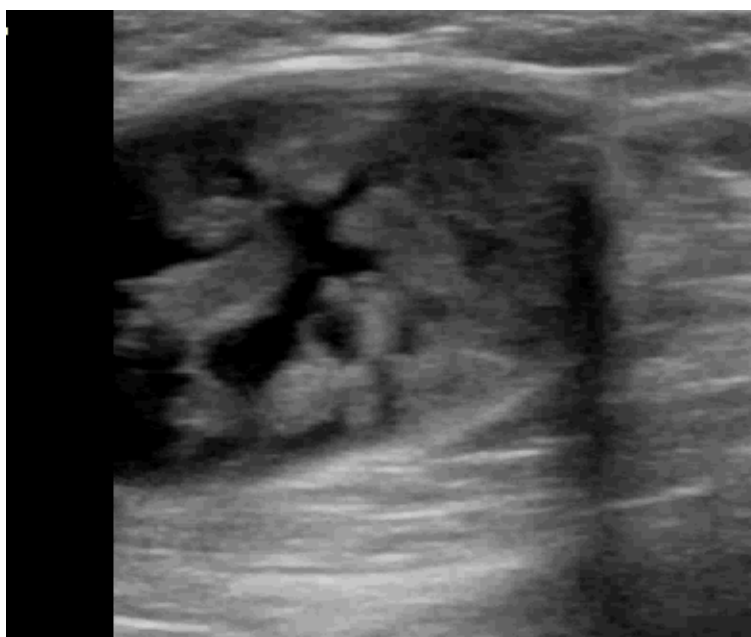

Fig. 3. Villous proliferations of the synovial membrane within the Baker's cyst

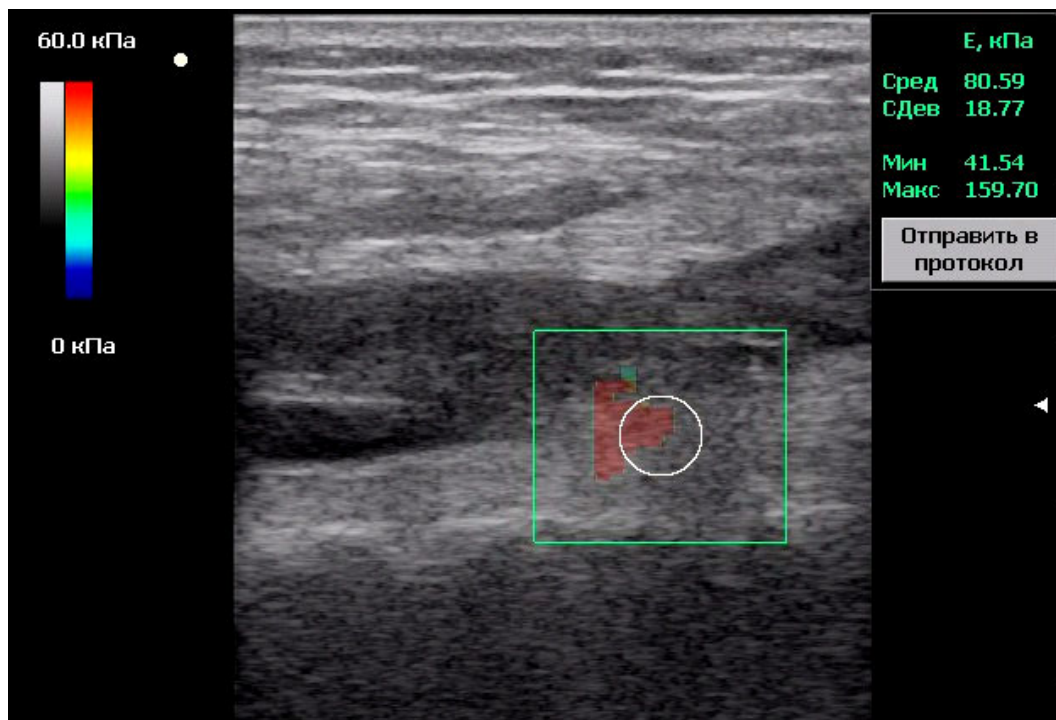


Fig. 4. The increased stiffness of the synovial membrane in the patient with pigmented villonodular synovitis (the linear probe is positioned in the projection of the lateral part of the suprapatellar recess)

At the same time, the shear wave elastography of the synovial membrane of similar localization, performed in another patient with chronic synovitis of

the knee joint concomitant with stage 2 osteoarthritis, revealed the stiffness value of 7.03 kPa.

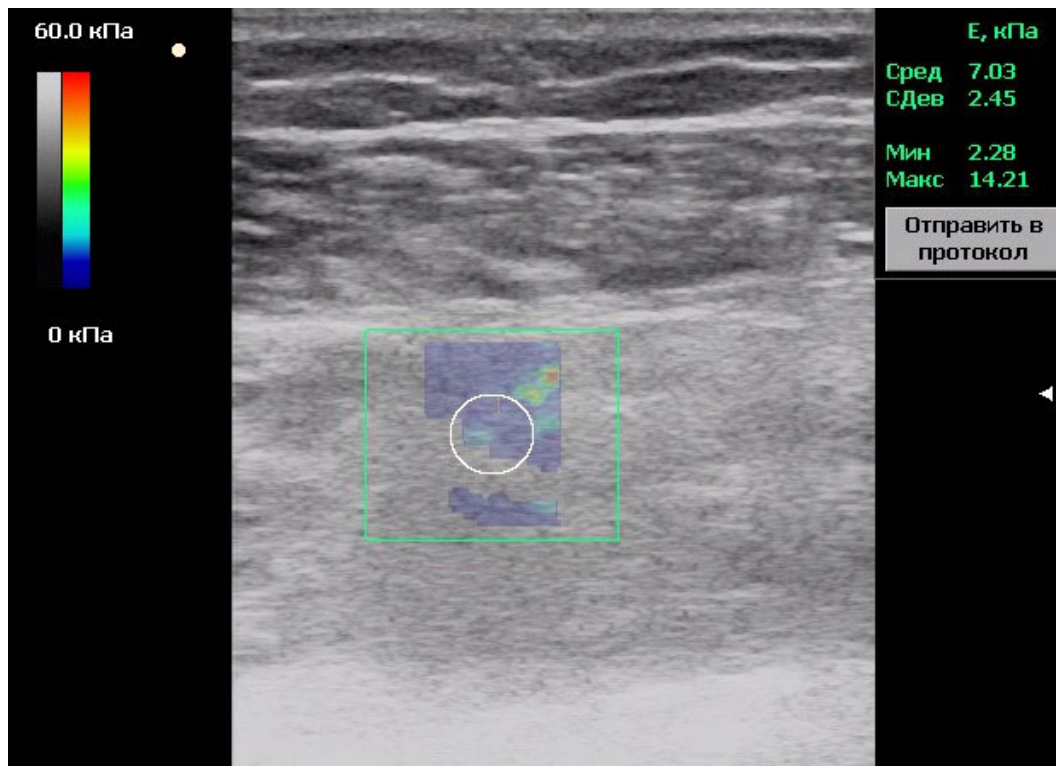


Fig. 5. Determination of the synovial membrane stiffness in a patient with chronic synovitis concomitant with degenerative osteoarthritis

Considering the persistent and recurrent course of synovitis and ineffective previous treatment, the patient underwent aspiration of the upper recess and the Baker's cyst. Approximately 150 ml of bloody synovial fluid was obtained. The analysis of the synovial fluid revealed intact erythrocytes, leukocytes, predominantly neutrophils, and macrophages.

The preliminary diagnosis of pigmented villonodular synovitis of the right knee joint was established and confirmed by the MRI of the knee joint. Subsequently, the patient was referred to the Traumatology Unit for treatment. After surgery (partial synovio-capsulectomy), the diagnosis was confirmed

histologically. The patient's condition improved significantly following the treatment.

After 6 months of surgical treatment, the patient experienced mild discomfort during movements in the right knee joint, and the joint volume increased. The patient sought medical assistance from the general practitioner again and was referred for ultrasound examination of the knee joint.

The repeat ultrasound examination of the right knee joint revealed a moderate amount of anechoic fluid in the suprapatellar recess and uneven thickening of the synovial membrane with small-sized nodular masses (Fig. 6).

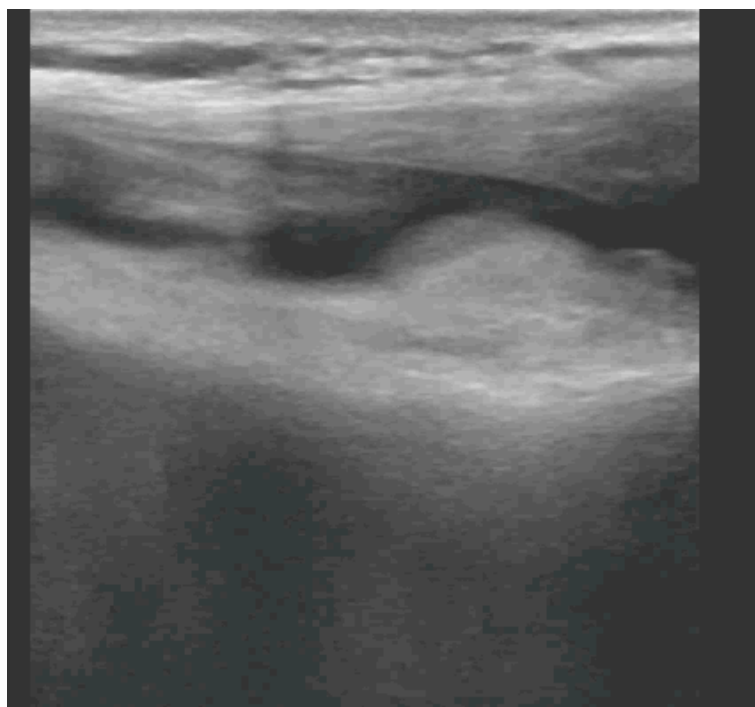


Fig. 6. Moderate proliferative changes of the synovial membrane in recurrent villonodular synovitis

Due to the minor proliferative changes that made it impossible to obtain accurate elastometric measurements, a repeat elastometry was not performed.

The diagnosis of recurrent pigmented villonodular synovitis of the right knee joint has been established. Counselling from a traumatologist and an oncologist was recommended to consider the possibility of prescribing radiotherapy as part of the treatment plan.

The absolute absence of any specific signs of PVNS during a general clinical examination complicates the process of conducting a differential diagnosis. The only reliable way to diagnose PVNS is based on histological examination, which involves observing intracellular and subsynovial deposits of hemosiderin pigment, the predominance of nodular structures compared to villi, the presence of multicellular cells of macrophages, collagen production

and mitotic cell elements. The presence of a lymphocytic infiltrate, which is sometimes found in this disorder, can be explained by the inflammatory process. Chronic inflammation can also lead to synovial hyperplasia, making the synovial tissue more susceptible to injuries. Most authors assign PVNS to the group of tenosynovial giant cell tumors [3, 4, 8]. Some authors distinguish three forms of this pathology: localized form or nodular tenosynovitis, diffuse (extra-articular) giant cell tumor, and PVNS [1, 3]. Diffuse tenosynovial tumor can either be purely extra-articular, located exclusively in the soft tissues, or it can be an extra-articular component of PVNS. The histological aspects of these three tumors are relatively similar [3, 11]. It is hypothesized that the cause of PVNS may be trisomy of chromosome 7 or clonal rearrangements [12]. Additionally, changes in

the regulatory genes of cell cycles in the synovial cells have been detected in patients' synovium. Changes in the synovial membrane in PVNS occur as a result of diffusion of synovial cells. The abovementioned cells may initiate a reactive process leading to subsequent proliferation of synovial cells [2, 8, 12]. Despite various theories, the exact cause and pathogenesis of PVNS remain largely unknown, although the disease usually has a multifactorial origin. According to the findings of recent research, the neoplastic genesis based on chromosomal abnormalities appears to be the most likely cause of PVNS [1, 2, 3].

The relationship between trauma and the development of PVNS remains unclear. Some authors report that nearly half of PVNS patients had a history of joint injury [11, 12]. There is also relationship between synovitis and orthopedic interventions, particularly endoprosthetics. This means that PVNS can develop as a complication of orthopedic surgery [13, 14].

The possibility of diagnosing PVNS using MRI is based on the identification of a greater number of nodules in the affected area, compared to villi [8]. MRI allows for the detection and evaluation of the involvement of the entire anatomical region, assessing pathological changes in the joint and surrounding soft tissues, and determining the most appropriate treatment strategy (synovectomy, radiosynovectomy), as well as the extent of the surgery. Since the symptoms of PVNS are nonspecific, MRI is not usually performed immediately in patients. Most authors report that the time from the onset of clinical manifestations to the final diagnosis ranges from one to several years [13, 14, 15].

Other authors distinguish two forms of the disease: a localized form, characterized by solitary nodular masses, and a diffuse form. The diffuse form is approximately three times more common than the localized form. In the diffuse form, the entire synovial membrane or synovial bursa is affected [11]. Histologically, the localized and diffuse forms are very similar. However, they differ in clinical manifestations, prognosis and response to treatment [12]. Pigmented villonodular synovitis most commonly occurs in large joints, predominantly in the knee joint (80%) [8]. Typically, PVNS is monoarticular, and multifocal presentations have been described in only 1% of cases [2, 11]. When PVNS is located in the knee joint, the localized form affecting the anterior portions is most commonly diagnosed [15]. In the localized form, one or more nodules are typically found, with the majority of cases located in the suprapatellar recess. The most prevalent symptoms are so-called "mechanical phenomena," such as joint locking, clicking, a feeling of "impingement" in the suprapatellar-patellar region and a sensation of a

foreign body. Clinical manifestations in such cases resemble meniscal injury symptoms (pain, swelling, restricted movement) [11, 15]. The diagnosis of PVNS is based on the clinical picture, results of repeated joint aspirations (revealing hemorrhagic synovial fluid), arthroscopy, biopsy and radiological findings [1, 2].

No specific tissue or serum markers exist for this disorder [3]. Molecular changes involve a specific translocation of the colony-stimulating factor 1 gene (M-CSF1), leading to excessive expression of CSF1/M-CSF, which results in the accumulation of non-neoplastic monocyte-like inflammatory cells and the production of inflammatory cytokines, similar to rheumatoid arthritis. It is known that the expression level of p53 in these patients correlates with proliferative activity [4]. Evidently, the functioning of tumor suppressor proteins like p53 heavily relies on the content of arginine [5], which might justify the rationality of administering arginine-based drugs to these patients, providing a potential treatment approach. For many years, the main treatment for PVNS was based on open or arthroscopic synovectomy. However, this approach is still associated with a high risk of recurrence.

At this point, the publications report that ultrasound examination of patients with villonodular synovitis reveals hypoechogenic synovial proliferation and hypovascularity in the affected area, as revealed by the power Doppler mapping [12, 16, 17, 18]. This was also noted in the reported case. Other authors report that intra-articular PVNS may have nonspecific visualization features during ultrasonography and may appear as a heterogeneous echogenic mass [19, 20], or with noticeably thickened hypoechogenic synovial membrane [7], as seen in the diagnosis of the recurrence in the reported case.

The use of shear wave elastography (SWE) has indeed become a priority in the assessment of diffuse chronic liver diseases [21]. However, its potential applications continue to expand, and the obtained stiffness values of the synovial membrane of the suprapatellar recess up to 80 kPa in the patient with villonodular synovitis significantly differ from the stiffness values of the synovial membrane of the suprapatellar recess in osteoarthritis and rheumatoid arthritis, which correlates with the literature data [10].

CONCLUSIONS

1. Magnetic resonance imaging and ultrasound diagnostics are non-invasive methods that allow for the accurate detection of villonodular synovitis. The advantage of ultrasonography lies in its accessibility and non-invasiveness, providing the ability to diagnose soft tissue tumors at the early stages [22]. In the reported case, characteristic ultrasonographic features

of villonodular synovitis included hypoechogenic synovial proliferation and hypervascularity in the affected area revealed by the power Doppler mapping, which aligns with existing literature data.

2. The detected increase in the stiffness of the synovial membrane with its proliferation may serve as an additional criterion for villonodular synovitis and, to the best of our knowledge, has not been described in the literature so far.

3. Ultrasound examination of the joint, with alertness and awareness of the peculiarities of the development and course of villonodular synovitis, allows for establishing early diagnosis, referring the patient to the specialized unit, performing early surgical treatment, the necessity of which is justified [23], diagnosing recurrence and preventing the development of long-term complications.

Contributors:

Zhdan V.M. – project conceptualization, administration;

Ivanytskyi I.V. – research, resources, data curation;
Ivanytska T.A. – writing – initial proposal;
Babanina M.Y. – writing – review and editing;
Kitura Y.M. writing – review and editing;
Volchenko H.V. – methodology;
Tkachenko M.V. – methodology, verification;
Kyrian O.A. – writing – review and editing;
Lebid V.H. – management.

Funding. This research received no external funding.

Conflict of interests. The authors declare no conflict of interest.

The relation of the study with scientific programs, plans, and topics. The present study is a part of the research conducted by the Department of Family Medicine and Therapy at Poltava State Medical University, entitled “Features of the course, prognosis and treatment of comorbid conditions in diseases of internal organs, taking into account genetic, age, and gender aspects,” State registration number 0118U004461.

REFERENCES

1. Asaad SK, Salih KM, Kakamad FH, Salih AM, Mohammed SH. Pigmented villonodular synovitis associated with developmental dysplasia of the hip: A case report. *International journal of surgery case reports*. 2020;74:260-2. doi: <https://doi.org/10.1016/j.ijscr.2020.07.078>
2. Zadeh C, Henrichsen J, Fatemi N, Westermann R. Intra-labral pigmented villonodular synovitis: a rare case in two adult patients. *Skeletal Radiol*. 2023;52:1409-13. doi: <https://doi.org/10.1007/s00256-022-04227-x>
3. Spierenburg G, Suevos Ballesteros C, Stoel BC, Navas Cañete A, Gelderblom H, van de Sande MAJ, et al. MRI of diffuse-type tenosynovial giant cell tumour in the knee: a guide for diagnosis and treatment response assessment. *Insights Imaging*. 2023;14(1):22. doi: <https://doi.org/10.1186/s13244-023-01367-z>
4. Sugandhi A, Kondaveeti SK, Sunder A. A Case of Pigmented Villonodular Synovitis. *Cureus*. 2022;14(6):e25957. doi: <https://doi.org/10.7759/cureus.25957>
5. Nelakurti DD, Rossetti T, Husbands AY, Petreaca RC. Arginine Depletion in Human Cancers. *Cancers (Basel)*. 2021;13(24):6274. doi: <https://doi.org/10.3390/cancers13246274>
6. Bernthal NM, Ishmael CR, Burke ZD. Management of Pigmented Villonodular Synovitis (PVNS): an Orthopedic Surgeon's Perspective. *Curr Oncol Rep*. 2020;22:63. doi: <https://doi.org/10.1007/s11912-020-00926-7>
7. Zhamardiy V, Shkola O, Tolchieva H, Saienko V. Fitness technologies in the system of physical qualities development by young students. *Journal of Physical Education and Sport*. 2020;20(1):142-9.
8. Fang Yushun, Zhang Qingsong. Recurrence of pigmented villonodular synovitis of the knee: A case report with review of literature on the risk factors causing recurrence. *Medicine*. 2020;99(16):e19856. doi: <https://doi.org/10.1097/MD.00000000000019856>
9. Koutalos AA, Ragias D, Rizniotopoulos E, Tsanadis K, Xydias E, Tsoukalas N, et al. Diffuse pigmented villonodular synovitis of the knee joint: 3-year follow-up of a case report. *Radiat Oncol J*. 2022;40(4):270-5. doi: <https://doi.org/10.3857/roj.2022.00122>
10. Zhdan VM, Lebid VG, Ivanytskyi IV, Tkachenko MV, Isheykana YuO. [Effectiveness of treatment according to elastometry of the synovial membrane in patients with rheumatoid arthritis.] *Aktualni problemy suchasnoy medicyny: Visnyk ukrainskoi medichnoi stomatologichnoi akademii*. 2020;4(72):34-9. Ukrainian. doi: <https://doi.org/10.31718/2077-1096.20.4.40>
11. Kostogryz YO. [Pigmented villonodular synovitis of the knee joint: current state of the problem]. *Visnyk ortopedii, travmatologii ta protezuvannya*. 2018;1:57-63. Ukrainian.
12. Margad O, Boukhris J, Azriouil O, Daoudi M, Mortaji A, Koulali K. Villonodular synovitis of the knee: about 20 cases. *Pan Afr Med J*. 2017;28:86. doi: <https://doi.org/10.11604/pamj.2017.28.86.9507>
13. Sahin MS. Localized Pigmented Villonodular Synovitis of the Knee Joint: A Case Report. *J Orthop Case Rep*. 2022;12(4):44-8. doi: <https://doi.org/10.13107/jocr.2022.v12.i04.2760>
14. Luo D, Yu L, Yang L, Zhu Q, Ren H, Liu H. Atypical and bilateral pigmented villonodular synovitis of wrist in an adolescent patient: case report and literature review. *Int J Clin Exp Pathol*. 2021;14(3):383-8. PMID: 33786156; PMCID: PMC7994141
15. Ota T, Nishida Y, Ikuta K, Tsukushi S, Yamada K, Kozawa E, et al. Tumor location and type affect local recurrence and joint damage in tenosynovial giant cell tumor: a multi-center study. *Scientific reports*. 2021;11(1):17384. doi: <https://doi.org/10.1038/s41598-021-96795-6>

16. Okamura H, Ishikawa H, Ohno T, Fujita S, Inagaki K. Localized Pigmented Villonodular Synovitis of the Bilateral Knee: A Case Report. *Journal of orthopaedic case reports*. 2022;12(7):18-21. doi: <https://doi.org/10.13107/jocr.2022.v12.i07.2898>

17. Kissel JA, Leonardelli C. Pigmented villonodular synovitis of the hip in a recreational runner: a case report. *The Journal of the Canadian Chiropractic Association*. 2021;65(3):344-9.

18. Ivanoski S, Nikodinovska VV. Sonographic assessment of the anatomy and common pathologies of clinically important bursae. *J Ultrason*. 2019;19(78):212-21. doi: <https://doi.org/10.15557/JoU.2019.0032>

19. Heo S, Park SY, Seo J, et al. Diffuse-Type Tenosynovial Giant Cell Tumor of the Tendon Sheath in Both Wrists. *Taehan Yongsang Uihakhoe Chi*. 2021;82(1):250-4. doi: <https://doi.org/10.3348/jksr.2020.0055>

20. Fernandes TL, Videira LD, Sasaki SU, Natalino RJ, Almeida AM, Pedrinelli A, et al. Bilateral localized

pigmented villonodular synovitis of the knee: case report and review. *Acta ortopedica brasileira*. 2018;26(3):183-6. doi: <https://doi.org/10.1590/1413-785220182603179623>

21. Zhang YN, Fowler KJ, Ozturk A, Potu CK, Louie AL, Montes V, et al. Liver fibrosis imaging: A clinical review of ultrasound and magnetic resonance elastography. *J Magn Reson Imaging*. 2020;51(1):25-42. doi: <https://doi.org/10.1002/jmri.26716>

22. Kapustianskyi D, Ivanytskyi I, Ivanytska T, Zharmardiy V, Donchenko V. Differential diagnosis of soft tissue tumors. *Wiadomosci Lekarskie*. 2022;LXXV(6):1596-9. doi: <https://doi.org/10.36740/WLek202206131>

23. Herasymenko SI, Kostohryz OA, Kostohryz YuO, Babko AM, Maiko VM. [Results of the surgical treatment of diffuse pigmented villonodular synovitis (diffuse-type tenosynovial giant-cell tumor) of the knee]. *Zaporizkyi medychnyi zhurnal*. 2021;5(128):656-63. Ukrainian. doi: <https://doi.org/10.14739/2310-1210.2021.5.230164>

Стаття надійшла до редакції
28.03.2023

