

УДК 616. 724 – 07 - 08 + 616. 854

Мельник В. Л., Шевченко В. К.

ОСОБЛИВОСТІ ДІАГНОСТИКИ ТА ЛІКУВАННЯ ПАЦІЄНТА З БОЛЬОВОЮ ДИСФУНКЦІЄЮ СКРОНЕВОНИЖЬОЩЕЛЕПНОГО СУГЛОБУ НА ФОНІ МІГРЕНОЗНОГО СТАНУ ТА ОСТЕОХОНДРОЗУ ШИЙНОГО ВІДДІЛУ ХРЕБТА (клінічний випадок)

Вищий державний навчальний заклад України

«Українська медична стоматологічна академія» (м. Полтава)

Дана робота є фрагментом ініціативних наукових тем кафедри післядипломної освіти лікарів-стоматологів ВДНЗУ «Українська медична стоматологічна академія» «Відновлення стоматологічного здоров'я у пацієнтів з основними стоматологічними захворюваннями та їх реабілітація», № державної реєстрації 0111U006300; та «Застосування матеріалів наповнених наночастками», № державної реєстрації 0111U006298.

Вступ В останні роки у 80% молодих людей діагностується остеохондроз. Це проявляється запамороченням, головними болями в потиличній ділянці, шумом у вухах. При поворотах голови сукупність симптомів може посилюватися, а різкий рух часто приводить до втрати свідомості. Цей симптомокомплекс проявляється також при больовій дисфункції скронево-нижньощелепних суглобів, що характеризується наявністю тригерних точок м'язів голови, головним болем різного характеру та локалізації, біллю в шиї, вухах, в ділянці суглобів, зубними болями, трісканням та хрустом при відкриванні та закриванні рота, шумом у вухах. Подібні болі виникають при мігренозному стані, але з іншими клінічними проявами: інтенсивним головним болем в половині голови (гемікранія), частіше в очноямково - лобно - скроневій ділянці, який супроводжується нудотою, і навіть блювотою, підвищеною чутливістю до світлових і звукових подразників. Поширеність мігрени - 5 - 25%. Частіше хворіють жінки молодого віку - початок захворювання до 20 років, пік в 25 - 35 років.

Мета дослідження: Виявити діагностичні особливості клінічних проявів та комплексного лікування дисфункції СНЩС у пацієнта з остеохондрозом шийного відділу хребта на фоні мігренозного стану.

Об'єкт і методи дослідження. В хірургічне відділення кафедри післядипломної освіти лікарів-стоматологів ВДНЗУ «УМСА» звернувся пацієнт К. 30 років зі скаргами на ниючі болі в спині та ломоту, що супроводжувалась відчуттям оніміння рук, спазмами м'язів, зменшенням об'єму рухів верхніх кінцівок, посиленням болю при різких рухах, чханні та кашлі, головними болями, запамороченням, мигтінням «мушок» перед очима, наявністю больових відчуттів при надавлюванні на м'язи в ділянці голови, головним болем різного характеру та локалізації, біллю в шиї, вухах, в ділянці суглобів, зубними болями, трісканням та хрустом при відкриванні та закриванні рота справа, шумом у вухах.

Діагностика захворювань у пацієнта здійснювалась спільно з лікарем – остеопатом, неврологом, офтальмологом та лікарем – ортопедом-стоматологом. Клінічне обстеження включало вивчення скарг, розвитку захворювання, анамнезу життя, даних огляду. При вивченні функції СНЩС оцінювалася амплітуда поступальних рухів нижньої щелепи шляхом вимірювання відстані між ріжучими краями різців штангенциркулем при максимальному відкриванні рота (МВР). Для визначення у пацієнта гіпермобільності суглобів (ГС) використовувалися критерії С.Carter і J.Wilkinson в модифікації Р. Beighton []. Дані критерії включають 4 парних ознаки і 1 непарну (ознака відповідає 1 балу). Максимальна кількість балів - 9. При сумі балів 3-9 ГС вважається визначеною. Оцінка 3-4 бали свідчить про легку ступінь, 5-8 балів - про виражену, 9 балів - про генералізовану гіпермобільність .

Рентгенологічна діагностика включала проведення лінійної томографії обох СНЩС з відкритим і закритим ротом за методом Н.А.Рабухіної [4]. При порівняльному описі лінійних томограм правого і лівого СНЩС у досліджуваних пацієнтів оцінювалися форма і ширина головки нижньої

щелепи, форма і висота суглобового горбика, довжина гілки нижньої щелепи, ширина суглобової щілини, наявність або відсутність деформацій, склерозу, остеофітів, деструкції кісткових суглобових поверхонь, положення головки нижньої щелепи при закритому і відкритому роті.

Результати досліджень та їх обговорення. При клінічному обстеженні у пацієнта виявлено глибокий прикус, гіпермобільність правого суглобу (підвивих). Тривалість суглобового синдрому 4,5 років. Показник МВР становить 56 мм, одностороння дисфункція, ознаки гіпермобільності суглобу – сума балів від 3 до 9 були визначеними. У пацієнта виявили, що між його віком і вираженістю ГС існує кореляційна залежність. На рентгенограмах суглобові щілини добре простежувались і мали ширину 3-4 мм. Зміна функції СНЩС у пацієнта з ГС виражалась у збільшенні екскурсії головки нижньої щелепи справа (підвивих).

Неврологом проводились клінічні та параклінічні обстеження хворого. Лікарем офтальмологом, перевірені поля зору, гостроту зору, очне дно, проведена електроенцефалографія, комп'ютерна 3Д томографія, магнітно-резонансну томографію в режимі ангиографії. Обстеження показали відсутність органічного процесу (пухлини).

На підставі скарг пацієнта, клінічного та параклінічного обстеження: даних рентгенографії, комп'ютерної томографії, клінічного аналізу крові, консультацій фахівців суміжних спеціальностей встановлено діагноз: больова м'язово-суглобова дисфункція правого скронево-нижньощелепного суглобу на фоні мігренозного стану та остеохондрозу шийного відділу хребта.

Лікування даного пацієнту здійснювалось спільно з лікарем – остеопатом, неврологом, лікарем – ортопедом-стоматологом. Специфікою терапії була дія на больовий компонент у пацієнта в проблемних ділянках голови, правого скронево-нижньощелепного суглобу та шийного відділу хребта за допомогою нетрадиційних методів (рефлексоаналгезія за методиками Пекінської школи, світлолікування - синє світло (режим В2)

апарату LuxDent «UFL- 122», використання аплікатора Ляпко, методик ЦИГУН- терапії) (Рис.1, 2, 3)

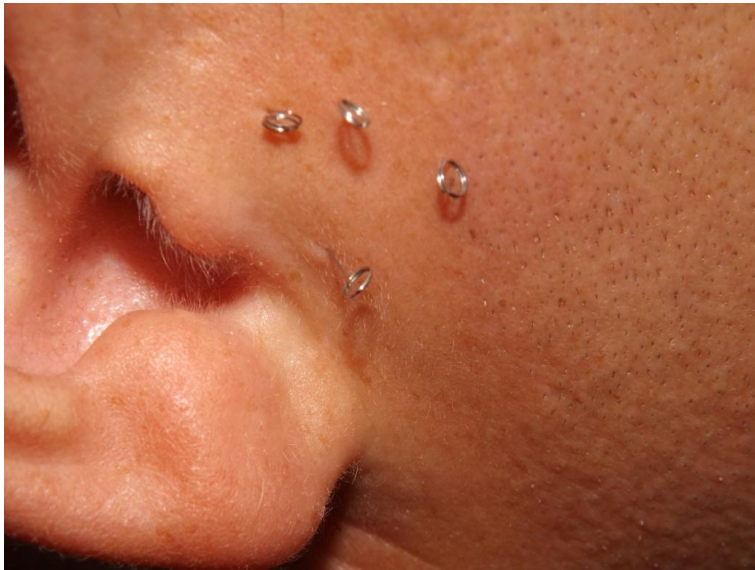

Рис.1 Проведення сеансу голкотерапії на обличчі




Рис.2 Проведення сеансу голкотерапії на долоні

План лікування пацієнта

1. Курс лікування в неврологічному відділенні 15 днів згідно схеми:
 - нестероїдні протизапальні засоби - парацетамол, ібупрофен, диклоберл, або в комбінації з кофеїном седалгін, пенталгін, солпадеїн;
 - препарати дигідроерготаміну (випускаються у вигляді назальних спреїв);
 - селективні антагоністи серотоніну - суматриптан (антимігрен), золмитриптан (золмігрэн, рапіміг), наратриптан, різатриптан, алмотриптан.
2. Усунення больового компоненту в ділянці голови, правого СНЩС і

шийного відділу хребта (остеопат, голкорекфлексоаналгезія, синє світло (режим В2) апарату LuxDent «UFL 122») (Рис.3).

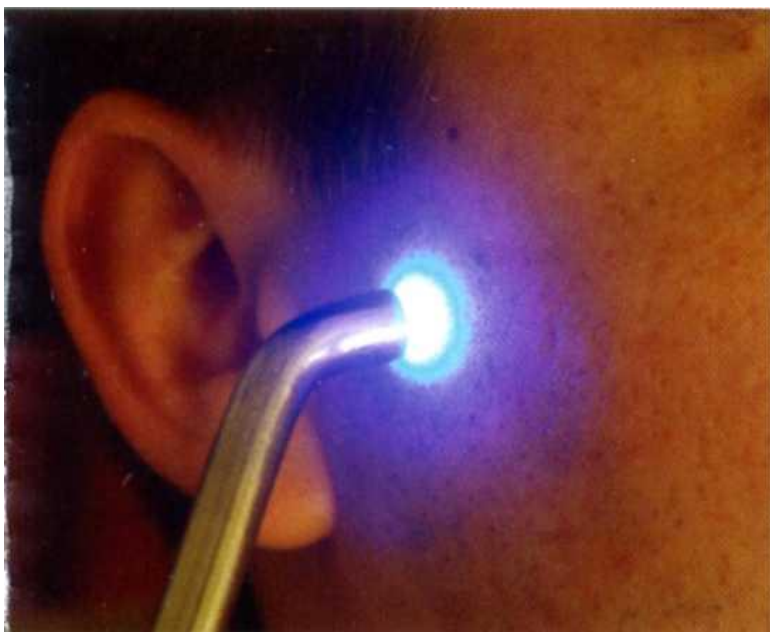

Рис.3 Світлолікування, режим В2 LuxDent «UFL 122»

3. Усунення проблем прикусу (стоматолог-ортопед: виготовлення капи з нанопокриттям молекулами фулеренів С60 для тимчасової фіксації прикусу з подальшим раціональним протезуванням) (Рис.4).

4. Досягнення тривалої стабілізації процесу з урахуванням виконання індивідуальної програми реабілітації складеної для даного пацієнта.

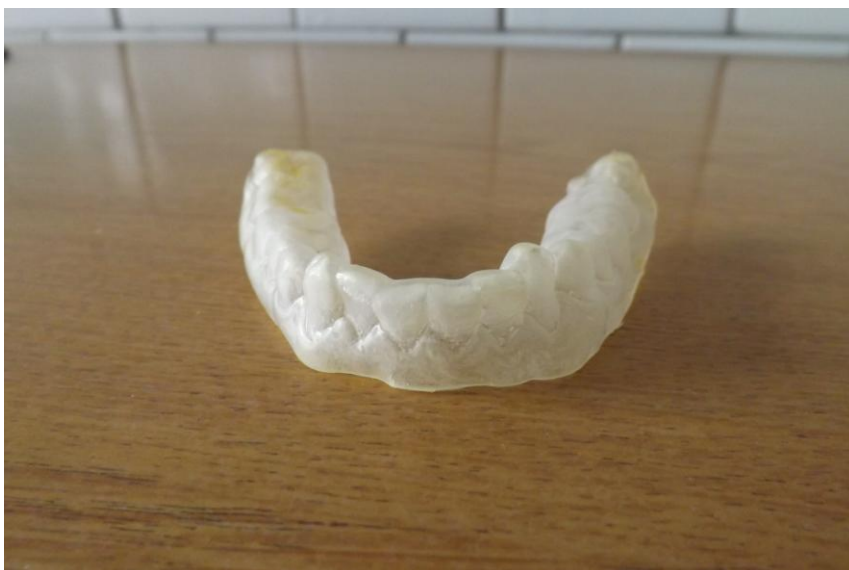

Рис.4 Суглобова капа на нижню щелепу

Висновок . Пацієнти з поєднаними захворюваннями обов'язково повинні проходити поглиблене комплексне діагностичне обстеження у спеціалістів різних профілів: неврологів, офтальмологів, остеопатів, стоматологів для своєчасного виявлення і виключення органічної патології.

У комплексному міждисциплінарному підході до лікування пацієнта з больовою дисфункцією на фоні мігренозного стану та остеохондрозу шийного відділу хребта доцільно використовувати лікування, що включає в себе разом з традиційними (медикаментозними) підходами, застосування нетрадиційних методів - акупунктури, світлолікування у ділянці голови, скронево-нижньощелепного суглобу, шийного відділу хребта, використання кап, раціонального протезування, масажу та методів цигун-терапії.

Застосування запропонованого лікування у нашого пацієнта в термін від 4,5 до 5,5 місяців дало позитивні результати не тільки з приводу терапії больової дисфункції правого СНЩС, остеохондрозу шийного відділу хребта, але й послужило профілактичним курсом при мігренозному стані пацієнта.

Доцільність запропонованої терапії у пацієнтів з подібними симптомокомплексами дасть можливість скоротити терміни їх перебування на лікарняному листку та повернення працездатності.

Перспективи подальших досліджень. Планується продовження вивчення ефективності використання запропонованого плану лікування в групах пацієнтів з больовою дисфункцією СНЩС, остеохондрозом шийного відділу хребта на фоні мігренозного стану.

Література

1. Bugrovetskaya O.G. Manualnaya diagnostika i manualnaya terapiya pri disfunktsii visочно-nizhnechelyustnogo sustava / O.G. Bugrovetsaya, V.V.Yurov / Refleksoterapiya. - 2003. - № 3. - S. 13-15.
2. Doerti M. Klinicheskaya diagnostika bolezney sustava / Doerti M., Doerti D. / Per. s angl. A.G.Matveykova. – Minsk, 1993. – 144 s.

3. Rabuhina N.A. Zabolevaniya visochno-chelyustnogo sustava i ih rengenologicheskoe raspoznavanie / N.A. Rabuhina. – M., 1966. – 77 s.
4. Melnik V.L. «Kompleksniy pldhd pri lkuvannI patsIEntIv z bolovoyu disfunksIEyu skronevonizhnoschelepnoyu suglobu na fonI osteohondrozu shiynogo vIddlu hrebta / V.L. Melnik, V.K. Shevchenko, E.V. Shevchenko, I.V. Melnik // VIsnik problem bIologIYi I meditsini. – 2014 – Vip.2, Tom 2 (108). – S.9-12.
5. Mischenko T.S. Sovremennaya diagnostika i lechenie nevrologicheskikh zabolevaniy / T.S.Mischenko, V.N.Mischenko // Spravochnik vracha «Nevrolog». — ООО «Doktor-Media», 2010. — S. 65-74.
6. Morozova O.G. Migren: problemyi klassifikatsii, diagnostiki i lecheniya // Zdorov'ya UkraYini. — 2010. — № 4. — S. 17-18.
7. Tsigun-terapiya. Ozdorovcha gImnastika : navch. posIb. / V.L. Melnik, V.K. Shevchenko, M. P. Rimar. – Polt. : PP Shevchenko R.V, 2014. - 117 s.
8. Shevchenko V.K. Vikoristannya spektrIv svItla v dIagnostitsI ta lkuvannI stomatologIchnih zahvoryuvan aparatom «UFL-122» / V.K. Shevchenko, V.L. Melnik // Stomatolog. Zhurnal praktikuyuschego vracha. - 2011. - № 9. - S. 12-15.

УДК 616. 724 - 07 - 08 + 616. 854

ОСОБЛИВОСТІ ДІАГНОСТИКИ ТА ЛІКУВАННЯ ПАЦІЄНТА З БОЛЬОВОЮ ДИСФУНКЦІЄЮ СКРОНЕВОНИЖЬОЩЕЛЕПНОГО СУГЛОБУ НА ФОНІ МІГРЕНОЗНОГО СТАНУ ТА ОСТЕОХОНДРОЗУ ШИЙНОГО ВІДДІЛУ ХРЕБТА (клінічний випадок)

Мельник В. Л., Шевченко В. К.

Резюме. У 80% молодих людей діагностується остеохондроз шийного відділу хребта в поєднанні з больовий дисфункцією скронево-нижньощелепних суглобів. У 5% випадків дана патологія поєднується з мігренозний станом. Пацієнт з поєднаними захворюваннями пройшов поглиблене комплексне діагностичне обстеження і лікування у фахівців різних профілів: неврологів, офтальмологів, остеопата, стоматологів. Поряд з традиційними (медикаментозними) підходами, застосовувалися нетрадиційні

методи- акупунктура, світлолікування використання капи, раціональне протезування, масаж і методи цигун-терапії, які в термін від 4,5 до 5,5 місяців дали позитивні результати не тільки з приводу терапії больової дисфункції правого СНЩС, остеохондрозу шийного відділу хребта, але і послужило профілактичним курсом мігренозна стані пацієнта.

Ключові слова: больова дисфункція СНЩС, шийний остеохондроз, мігрень, рефлексотерапія, світлолікування, суглобова капа, цигун - терапія.

УДК 616. 724 - 07 - 08 + 616. 854

ОСОБЕННОСТИ ДИАГНОСТИКИ И ЛЕЧЕНИЯ ПАЦИЕНТА С БОЛЕВОЙ ДИСФУНКЦИЕЙ ВИСОЧНОНИЖНЕЧЕЛЮСТНОГО СУСТАВА НА ФОНЕ МИГРЕНОЗНОГО СОСТОЯНИЯ И ОСТЕОХОНДРОЗА ШЕЙНОГО ОТДЕЛА ПОЗВОНОЧНИКА (клинический случай)

Мельник В. Л., Шевченко В. К.

Резюме. У 80% молодых людей диагностируется остеохондроз шейного отдела позвоночника в сочетании с болевой дисфункцией височно-нижнечелюстных суставов. В 5% случаев данная патология сочетается с мигренозным состоянием. Пациент с сочетанными заболеваниями прошел углубленное комплексное диагностическое обследование и лечение у специалистов различных профилей: неврологов, офтальмологов, остеопата, стоматологов. Наряду с традиционными (медикаментозными) подходами, применялись нетрадиционные методы- акупунктура, светолечение использование капы, рациональное протезирование, массаж и методы цигун-терапии, которые в срок от 4,5 до 5,5 месяцев дали положительные результаты не только по поводу терапии болевой дисфункции правого ВНЧС, остеохондроза шейного отдела позвоночника, но и послужило профилактическим курсу мигренозная состоянии пациента.

Ключевые слова: болевая дисфункция ВНЧС, шейный остеохондроз, мигрень, рефлексотерапия, светолечение, суставная капа, цигун – терапия.

UDK 616. 724 - 07 - 08 + 616. 854

PECULIARITIES OF DIAGNOSTICS AND TREATMENT OF THE PATIENT WITH PATIENT DYSFUNCTION OF THE DESTRUCTIVE TUMOR ON THE BACKGROUND OF MIGRANOUS CONDITION AND OSTEOCHONDROSIS OF THE CERVICAL DEPARTMENT OF THE SPINE (clinical case)

Melnik V. L., Shevchenko V. K.

Abstract. In recent years, 80% of young people diagnosed with osteochondrosis of the cervical spine in combination with painful dysfunction of the temporomandibular joints. In 5% of cases, this pathology is combined with a migraine condition.

In the surgical compartment of the department of postgraduate education of dentists from the HSEE "UMSA", addressed patient K. 30 years old, which one diagnosis of diseases was carried out jointly with a doctor - an osteopath, a neurologist, an ophthalmologist and a dentist - orthopedic. Clinical examination included examination of complaints, development of the disease, history of life, examination data. When studying the function of the TMJ, the amplitude of translational movements of the mandible was evaluated by measuring the distance between the cutting edges of the incisors with a caliper at the maximum opening of the mouth (MOM). To determine the patient's hypermobility of joints (HJ), the C.Carter and J.Wilkinson criteria were used in the modification of P. Beighton. These criteria include 4 paired signs and 1 unpaired (the sign corresponds to 1 point). The maximum number of points is 9. When the score is 3-9 HJ is considered certain. The score of 3-4 points indicates an easy degree, 5-8 points - about pronounced, 9 points - about generalized hypermobility. X-ray diagnostics included a linear tomography of both the TMJ with open and closed mouth by the method of N. A. Rabukhina. In the comparative description of linear tomograms of the right and left TMJ, the shape and width of the mandibular head, the shape and height of the articular tubercle, the length of the mandibular branch, the width of the joint gap, the presence or absence of deformations,

sclerosis, osteophytes, destruction of bone articular surfaces, Lower jaw with closed and open mouth.

In clinical examination, the patient showed a deep bite, hypermobility of the right joint (subluxation). The duration of the joint syndrome is 4.5 years. The indicator of MOM is 56 mm, one-sided dysfunction, signs of joint hypermobility - the sum of scores from 3 to 9. On the X-ray patterns, the joint cracks were well traced and had a width of 3-4 mm. The change in the function of the TMJ in the patient with HJ was expressed in an increase in the excursion of the head of the lower jaw to the right (subluxation). Based on the patient's complaints, clinical and paraclinical examination: radiographic data, computed tomography, clinical blood analysis, consultations of specialists of related specialties, the diagnosis was: painful musculo-articular dysfunction of the right temporomandibular joint against the background of migraine and osteochondrosis of the cervical spine. Treatment of this patient was carried out in conjunction with a doctor - an osteopath, a neurologist, a doctor - an orthopedist-dentist. The specificity of the therapy was the impact on the pain component in the patient in the problem areas of the head, the right temporomandibular joint and the cervical spine with the help of non-traditional methods (reflexanalgesia according to the methods of the Beijing school, light treatment - blue light (mode B2) of LuxDent "UFL-122" Use of Lyapko's applicator, methods of CIGUN-therapy).

A detailed treatment plan for the patient contains:

1. The course of treatment in the neurological compartment 15 days according to the protocols of treatment.
 2. Elimination of the pain component in the head, right TMJ and cervical spine (osteopath, needlreflexanalgesia, Blue light (mode B2) of LuxDent "UFL 122").
 3. Elimination of problems of bite (dentist-orthopedist: making a cap with nanocovering fullerene C60 molecules for temporary fixation of the occlusion with subsequent rational prosthetics).
 4. Achieve long-term stabilization of the process, taking into account the implementation of an individual rehabilitation program designed for this patient.
- Patients with co-morbid diseases must undergo an in-depth complex diagnostic examination among specialists of various profiles: neurologists, ophthalmologists, osteopaths, dentists for timely detection and elimination of organic pathology. In a complex interdisciplinary approach to treating a patient with painful dysfunction against the background of a migraine condition and osteochondrosis of the cervical spine, it is advisable to use treatment that includes, along with traditional (medicamental) approaches, the use of non-traditional methods - acupuncture, light therapy in the head, temporomandibular joint, cervical spine, the use of cap, efficient prosthetics, massage and qigong-therapy methods.

Practical recommendations

Application of the proposed treatment in our patient in a period of 4.5 to 5.5 months gave positive results not only for the treatment of painful dysfunction of the right TMJ, osteochondrosis of the cervical spine, but also served as a preventative course for the migraine state of the patient. Expediency of the proposed therapy in patients with similar symptom-complexes will make it

possible to shorten the period of their stay on the sick-leave and return of work capacity.

Keywords: painful dysfunction of the TMJ, cervical osteochondrosis, migraine, acupuncture, phototherapy, joint cap, qigong therapy.