

УДК 616.314.18 – 002 – 092.9 : 615.454.1

С.Ю. Чечотіна

ВПЛИВ МАЗІ АЛЬТАНОВОЇ НА МІНЕРАЛЬНИЙ ОБМІН КІСТКОВОЇ ТКАНИНИ ПАРОДОНТА В ЩУРІВ ЗІ СПОНТАННИМ ПАРОДОНТИТОМ

ВДНЗУ «Українська медична стоматологічна академія»

Запальні захворювання тканин пародонта займають чільне місце, і їх лікування є актуальною проблемою стоматології [1]. Нині спостерігаються висока розповсюдженість хвороб пародонта серед дорослого населення та тенденція до різкого їх збільшення серед осіб молодого віку [2]. У структурі цих захворювань перевагу мають гінгівіт і пародонтит, які складають 92-95% [2, 3]. Складність етіології та патогенезу пародонтиту, залежність його розвитку від багатьох факторів зумовлюють недостатність ефективності лікувально-профілактичних заходів. Незважаючи на різнобічність установлених натеper етіологічних чинників, розлади обміну в кістковій тканині слід визнати одним із центральних механізмів патогенезу генералізованого пародонтиту, тому що остеопоротичні зміни в альвеолярній кістці, резорбція її кортикального шару та атрофія міжзубних перегородок розглядаються як патогномонічні ознаки захворювання [4]. Пошук нових лікарських засобів для терапії захворювань пародонта - це актуальна проблема фармакології. На першому етапі розробки нових препаратів виконуються доклінічні дослідження на тваринах. Відомо, що в щурів, які мешкають у природних умовах, а також у тварин, яких утримують в умовах віварію, виникає спонтанний пародонтит — ураження тканин пародонта, подібні до пародонтиту в людини і ураження, які моделюються під час експерименту у тварин [5]. У зв'язку з певними труднощами, які пов'язані з моделюванням даного захворювання, спонтанний пародонтит може бути застосований в ролі природної адекватної моделі пародонтиту [6, 7].

Мета роботи — вивчити вплив мазі альтанової на мінеральний обмін кісткової тканини пародонта в щурів зі спонтанним пародонтитом.

Матеріали та методи дослідження.

Досліди виконані на 43-х білих статевозрілих щурах обох статей масою 200-240 г. Утримання і використання тварин в експерименті відповідало вимогам «Європейської конвенції по захисту хребетних тварин, що використовуються в дослідних та інших наукових цілях» (Strasbourg, 18.03.1986 р.) [8]. Серед щурів, що утримувались у стандартних умовах віварію, було відібрано тварин зі спонтанним пародонтитом на основі об'єктивного стану тканин пародонта: наявності гіперемії, набряку, кровоточивості ясен, пародонтальних кишень (заповнених їжею), проміжків між

зубами та патологічної рухомості зубів. Усі тварини були поділені на три групи: перша група — інтактний контроль (17 щурів), друга — контрольна патологія, тварини зі спонтанним пародонтитом (16 щурів), третю дослідну групу (10 щурів) склали щури зі спонтанним пародонтитом, яким накладали на ясна твердіючу пов'язку з маззю альтановою (деклараційний патент України № 99063431) [9]. Лікувальні пов'язки накладали під ефірним рауш-наркозом, після чого щурів 2 год. утримували від уживання їжі та води. Курс лікування складав 10 днів. У дослідженні використовували мазь альтанову 2% (ЗАТ «НВЦ Борщагівський хіміко-фармацевтичний завод», Україна). Евтаназію щурів проводили під тіопенталовим наркозом (50 мг/кг, внутрішньоочеревинно) шляхом забору крові з серця до його зупинки після закінчення лікування пародонтиту. Експериментальні дослідження на тваринах виконані під наглядом комісії з біоетики Української медичної стоматологічної академії згідно з рекомендаціями щодо доклінічного дослідження лікарських засобів [10]. З метою оцінки стану кісткової тканин пародонта проводили рентгенологічне обстеження нижньої щелепи щурів у стандартних технічних умовах: напруга на рентгенологічній трубці 50 кВ, сила струму 40 мА, фокусна відстань — 0,65 м, час експозиції 0,1 mS. Нижньощелепні кістки тварин розташовували на листі плівки Retina X-ray XBM. Для визначення дистрофії тканин пародонта виявляли ступінь оголення коренів зубів [11]. Для оцінювання ступеня мінералізації кісткової тканини досліджували вміст кальцію і фосфору в нижньощелепній кістці, її зольність, щільність і мінеральну насиченість [12, 13, 14]. Статистичну обробку виконували з використанням критерію Ст'юдента.

Результати дослідження та їх обговорення.

При обстеженні клінічного стану тканин пародонта в усіх щурів зі спонтанним пародонтитом спостерігали набряк і гіперемію ясен, пародонтальні кишень, у 62% тварин — рухомість зубів, вірогідне збільшення оголення коренів I, II і III молярів у порівнянні з показниками інтактних тварин (табл.). На рис. 1 показана атрофія альвеолярного відростка нижньої щелепи щурів зі спонтанним пародонтитом.

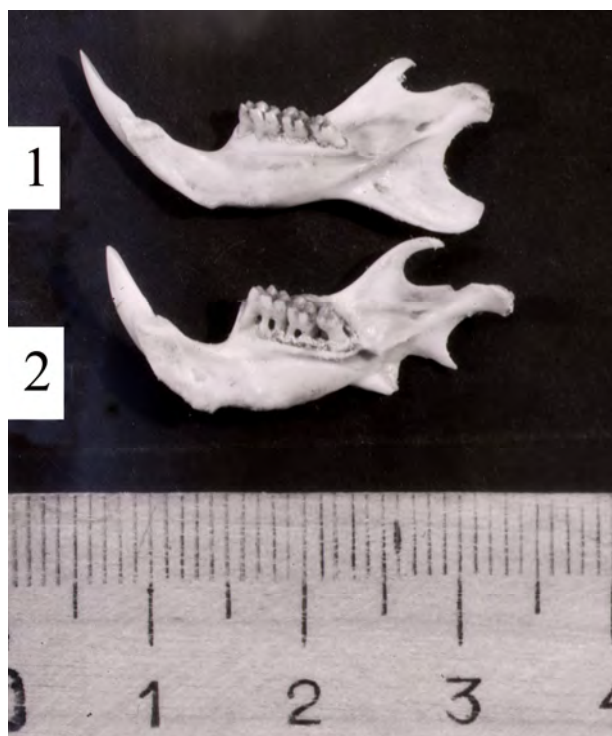


Рис. 1. Нижня щелепа щурів:

1 – інтактного; 2 – зі спонтанним пародонтитом

За даними рентгенологічного дослідження виявлені структурні зміни в кістковій тканині пародонта тварин із контрольною патологією. На рис. 2 представлена рентгенограма альвеолярного відростка нижньої щелепи щура зі спонтанним пародонтитом. Виявлена резорбція міжальвеолярних перегородок та зниження їхньої висоти більше ніж на половину, компактна пластинка зруйнована, в губчастій речовині вогнища остеопорозу. Натомість у інтактних щурів міжзубні перегородки списоподібної форми, з чіткими вершинами, знаходяться на рівні емалево-цементної межі, компактна пластинка неперервна, щільна губчаста речовина дрібнопетлистої структури, маргінальні пародонтальні щілини незмінні (рис. 3).

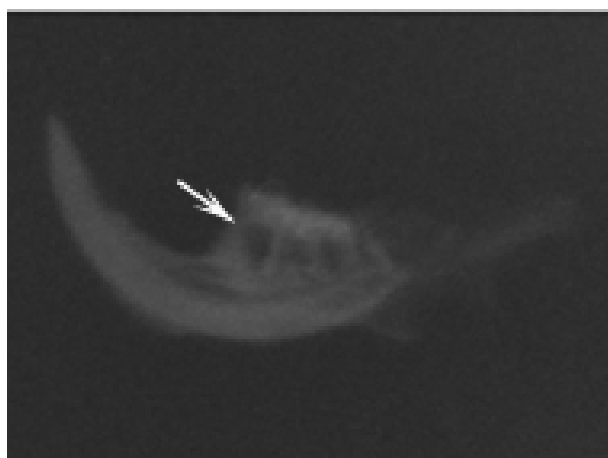


Рис. 2. Рентгенограма альвеолярного відростка нижньої щелепи щура зі спонтанним пародонтитом. Зб.: 2

У кістковій тканині нижньої щелепи щурів зі спонтанним пародонтитом вірогідно знижувалися

вміст кальцію, співвідношення кальцій/фосфор, щільність і мінеральна насиченість у порівнянні з показниками інтактних тварин (див. табл.), що свідчить про порушення процесів мінералізації в ній. При цьому вміст фосфору в досліджуваній групі суттєво не відрізнявся відносно показників інтактних тварин.

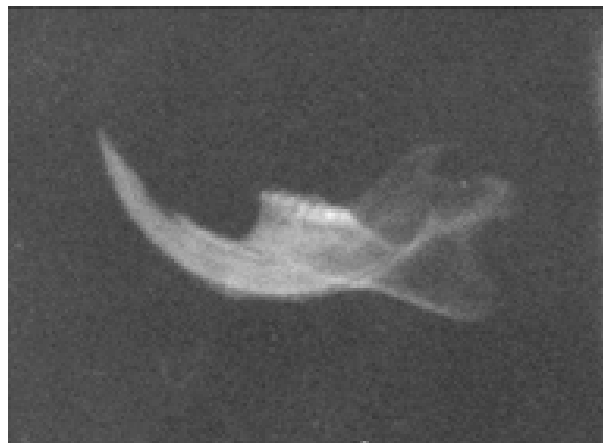

Рис. 3. Рентгенограма альвеолярного відростка нижньої щелепи інтактного щура. Зб.: 2

Мазь альтанова 2% при застосуванні протягом 10 днів у формі твердіючої пов'язки на ясна нижньої щелепи покращувала клінічний стан тканин пародонта щурів. У всіх тварин зникали набряк і гіперемія ясен, на 22% зменшилась кількість тварин, у яких спостерігалась рухомість зубів, вірогідно зменшилось оголення коренів перших молярів у порівнянні з показниками щурів зі спонтанним пародонтитом. Коефіцієнт оголення коренів II і III молярів не змінювався. Про поліпшення стану кісткової тканини під дією препарату свідчить вірогідне підвищення вмісту кальцію і мінеральної насиченості (див. табл.). Вплив мазі альтанової на процеси ремоделювання альвеолярної кістки пов'язаний зі зменшенням деструкції її органічного матриксу. У попередньому дослідженні показано, що препарат вірогідно знижував загальну колагенолітичну активність і вміст нейрамінової кислоти в тканинах пародонта і сироватці крові щурів [15]. Такий напрямок змін показників, що досліджували, свідчить про зменшення деструктивних процесів у тканинах пародонта. Одержані результати можна пояснити виразними антиоксидантними та мембранопротекторними властивостями мазі альтанової. Це узгоджується з даними про високий терапевтичний ефект препаратів антиоксидантної дії за умов експериментального пародонтиту [7, 16].

Висновки.

Отже, мазь альтанова 2% при застосуванні протягом 10 днів у щурів зі спонтанним пародонтитом проявляла лікувальний ефект, про що свідчила активація мінералізації альвеолярного відростка нижньої щелепи (вірогідне підвищення вмісту кальцію та мінеральної насиченості).

Таблиця
Вплив мазі альтанової на показники мінерального обміну і ступінь резорбції альвеолярного відростка нижньої щелепи щурів зі спонтанним пародонтитом ($M \pm m$)

Показники	Інтактні тварини (n=17)	Спонтанний пародонтит (n=16)	Спонтанний пародонтит+мазь альтанова (n=10)
Кальцій, ммоль/г	4,87±0,21	4,08±0,12*	4,39±0,06**
Фосфор, ммоль/г	3,59±0,09	3,57±0,07	3,66±0,09
Коефіцієнт кальцій/фосфор	1,39±0,09	1,14±0,02*	1,19±0,02
Щільність кістки, г/см ³	1,81±0,02	1,76±0,01*	1,78±0,02
Мінеральна насиченість, мг/мм ³	1,30±0,05	1,24±0,01*	1,28±0,01**
Зольність, %	71,3±0,4	70,1±0,4	70,2±0,6
Коефіцієнт оголення коренів молярів, %			
I моляр	38,7±1,2	45,9±1,4*	41,1±1,1**
II моляр	33,9±1,0	45,3±1,4*	41,1±1,7*
III моляр	35,1±0,7	46,8±1,2*	41,9±1,2

Примітки: 1. * $p < 0,05$ – щодо інтактних тварин;
2. ** $p < 0,05$ – щодо тварин зі спонтанним пародонтитом;
3. n – кількість тварин у групі.

Література.

- Франк А. Запалення пародонта: від гінгівіту до системного захворювання / А. Франк, І. Сканопіско // Современная стоматология. – 2008. – №1. – С. 62-65.
- Косоверов Ю.Е. Уровень стоматологической заболеваемости и структура заболеваний пародонта у лиц молодого возраста / Ю.Е. Косоверов, Н.Н. Запорожец // Вісник стоматології. – 2002. – №3. – С. 4-5.
- Мащенко И.С. Болезни пародонта / И.С. Мащенко. – Днепрпетровск: Коло, 2003. – 272 с.
- Фастовець О.О. Вивчення показників кальцій-фосфорного обміну та маркерів метаболізму кісткової тканини у хворих на генералізований пародонтит / О.О. Фастовець // Вісник стоматології. – 2000. – №2. – С. 15-17.
- Пешкова Л.В. Спонтанное поражение тканей пародонта у крыс в условиях вивария — как модель пародонтита / Л.В. Пешкова // Вісник стоматології. – 1997. – №2. – С.163-168.
- Значение остеотропной терапии в профилактике остеопороза альвеолярного отростка нижнечелюстной кости крыс при спонтанном пародонтите / С.П. Ярова, А.А. Бессмертный, И.А. Мазурина, Я.Д. Прилуцкая // Вісник гігієни та епідеміології. – 2002. – Т.6, №1. – С. 70-73.
- Косенко К.Н. Влияние пародонтальной повязки «Профипар» на течение дистрофически-воспалительного процесса в тканях пародонта при спонтанном пародонтите у крыс / К.Н. Косенко, Э.А. Городенко, О.А. Макаренко // Вісник стоматології. – 2002. – № 2. – С.4-6.
- Європейська конвенція про захист хребетних тварин, що використовуються для дослідних та інших наукових цілей. Страсбург, 18 березня 1986 року: [Збірник рішень Ради Європи: українська версія]. – К.: Парламентське видавництво, 2000. – 654 с.
- Пат. 34265 А Україна, МПК 6А 61К 7/26. Паста для лікування захворювань тканин пародонту: Деклараційний пат. 34265 А Україна, МПК 6А 61К 7/26 / В.А. Слабухіна, С.Ю. Бурдейна, Т.О. Петрушанко, Т.О. Дев'яткіна, Л.В. Яковлева, А.К. Ніколішин, А.Г. Сербін, Є.В. Гладух (UA). — № 99063431; заявл. 18.06.99; опубл. 15.02.01; Бюл. №1.
- Доклінічні дослідження лікарських засобів (методичні рекомендації) / За ред. чл.-кор. АМН України О.В. Стефанова. – К.: Авіценна, 2001. – 528с.
- Николаева А.В. Экспериментальная дистрофия тканей пародонта / А.В. Николаева, Е.В. Розовская // Бюллетень экспериментальной биологии и медицины. – 1965. – Т.60, №7. – С.46-49.
- Воложин А.М. Проблемы фармакологической профилактики костных изменений при гипокинезии и гиподинамии / А.М. Воложин, Г.П. Ступаков, Р.А. Дружинина // Космическая биология и авиакосмическая медицина: тез. докл. VIII Всесоюз. конф. – М., 1986. – С.142-143.
- Колб В.Г. Клиническая биохимия / В.Г. Колб, В.С. Камышников. – Минск: Беларусь, 1976. – 311 с.
- Крылов А.А. Руководство для лаборантов клинико-диагностических лабораторий / А.А. Крылов, А.М. Кац, А.С. Канторович. – Л.: Медицина, Ленингр. отд-ние, 1981. – 238 с.
- Чечотіна С.Ю. Корекція спонтанного пародонтиту альтановою маззю в комбінації з застосуванням альтану досередини / С.Ю. Чечотіна, Т.О. Дев'яткіна // Ліки. – 2003. – №3-4. – С.68-72.
- Использование фитопленки Хаптаплен при экспериментальном моделировании пародонтита / С.Р. Аюшиева, Я.Г. Разуваева, Д.Н. Оленников [и др.] // Стоматология. – 2009. – №1. – С.14-16.

Стаття надійшла
8.05.2013 р.

Резюме

Досліджено дію мазі альтанової 2% на тканини пародонта щурів зі спонтанним пародонтитом. Встановлено, що мазь альтанова, яку застосовували у вигляді лікувальної пов'язки на ясна протягом 10 днів, підвищувала мінералізацію альвеолярного відростка нижньої щелепи тварин.

Ключові слова: спонтанний пародонтит, альвеолярний відросток нижньої щелепи, мазь альтанова.

Резюме

Изучено воздействие мази альтановой 2 % на ткани пародонта крыс со спонтанным пародонтитом. Установлено, что мазь альтановая, которую использовали в виде лечебной повязки на десна в течение 10 дней, повышала минерализацию альвеолярного отростка нижней челюсти животных.

Ключевые слова: спонтанный пародонтит, альвеолярный отросток нижней челюсти, мазь альтановая.

Summary

The influence of 2% altanum ointment on the parodontium tissue of rats with spontaneous parodontitis has been studied. It has been established, that altanum ointment in form of therapeutic solid bandage on the gums during 10 days causes increasing of mineralization of mandibular alveolar process of animals.

Key words: spontaneous parodontitis, alveolar process of the mandible, altanum ointment.