

УДК 616.314.18–002–001

Чечотіна С.Ю.

СПОСІБ МОДЕЛЮВАННЯ ПАРОДОНТИТУ ШЛЯХОМ ТРИВАЛОЇ ДІЇ ТРАВМУЮЧОГО ФАКТОРУ

ВДНЗУ «Українська медична стоматологічна академія», м. Полтава

Запропоновано новий спосіб моделювання травматичного пародонтиту в білих щурів. Проведена оцінка клінічних, рентгенологічних та цитологічних змін у тканинах пародонта дослідних тварин. Отримані результати дозволяють рекомендувати дану модель експериментального пародонтиту для доклінічного дослідження пародонтопротекторних властивостей нових лікарських засобів.

Ключові слова: модель травматичного пародонтиту, тканини пародонта щурів.

Успіхи в дослідженні патогенезу пародонтиту, в розробці нових методів його лікування в значній мірі залежать від створення адекватної експериментальної моделі захворювання, максимально наближеної до пародонтиту в людей. Для розробки методів патогенетичної терапії пародонтиту важливо відтворити таку експериментальну модель цього захворювання, яка б відображала основні ланки патогенезу і була подібна до його клінічних форм. За даними В.М. Зубачика [3] місцеве використання етіотропних чинників запалення в експерименті на тваринах значно швидше викликає патологічний процес у пародонті, ніж це спостерігається при розвитку спонтанного пародонтиту, що свідчить про їх переважну та більш агресивну роль порівняно з загальними факторами при виникненні генералізованого пародонтиту. Мета даної роботи — відтворити модель пародонтиту і оцінити клінічні та морфологічні зміни тканин пародонта після тривалої дії травмуючого фактору.

Матеріали та методи дослідження

Досліди виконані на 21-му статевозрілих білих щурів обох статей масою 150-200 г. У тварин з інтактним пародонтом відтворювали модель травматичного пародонтиту за власною методикою (деклараційний патент України № u2005 00065) [5]. Під ефірним рауш-наркозом відшаровували слизову оболонку альвеолярного відростку нижньої щелепи в ділянці молярів (I, II, III) з вестибулярної сторони на глибину 2-3 мм. Для того, щоб глибина створених таким чином пародонтальних кишень була однаковою, в усіх випадках використовували градуйований скальпель з фіксованою довжиною леза. Додатково в ділянці різців вздовж коренів зубів робили травму з розривом зубо-ясенного прикріплення. При цьому проводили розхитування різців та молярів. З метою підсилення тяжкості запального процесу в тканинах пародонта, в тому числі в кістковій тканині, в щурів з травматичним пародонтитом у створені вищезазначеним способом пародонтальні кишень вводили пломбувальний композиційний матеріал терміном на 7 діб і шароподібним бором №1 травмували альвеолярний відросток нижньої щелепи біля коренів різців

перед підборідним отвором без порушення іннервації (травми нижньоальвеолярного нерва). На 8-му добу експерименту після усунення місцевих ушкоджуючих чинників (зубні відкладення, залишки їжі, пломбувальний матеріал) на ясна нижньої щелепи щурів вздовж зубного ряду наклали твердіючу пов'язку на вазеліновій основі (паста-плацебо) протягом 10-ти діб з метою контролю на маніпуляції в пащі тварин при подальшому дослідженні нових лікарських засобів для місцевої терапії захворювань пародонту. Евтаназію щурів проводили на 18-ту добу експерименту під тіопенталовим наркозом. Експериментальні дослідження на тваринах виконані під наглядом комісії з біоетики Української медичної стоматологічної академії згідно з рекомендаціями по доклінічному дослідженню лікарських засобів [2]. З метою оцінки стану кісткової тканин пародонта проводили рентгенологічне обстеження нижньої щелепи щурів у стандартних технічних умовах: напруга на рентгенологічній трубці 50 кВ, сила струму 40 мА, фокусна відстань — 0,65 м, час експозиції 0,1 мС. Нижньощелепні кістки тварин розташовували на листі плівки Retina X-ray XBM.

Клінічний стан тканин пародонта оцінювали на початку, на 3-4-ту, 6-7-му, 12-ту, 18-ту добу експерименту за такими показниками [1]:

- колір ясен (візуально): блідо-рожевий (0 балів), гіперемія (1 бал);
- набряк ясен (візуально): відсутність (0 балів), наявність (1 бал);
- кровоточивість ясен (зондування): відсутність при зондуванні (0 балів), наявність при зондуванні (1 бал);
- наявність ексудату (візуально, пальпаторно): відсутність (0 балів), наявність (1 бал);
- наявність пародонтальних кишень (зондування): % тварин;
- рухливість зубів (за допомогою стоматологічного пінцету): % тварин;
- вираженість запальних процесів у яснах визначали за допомогою проби на глікоген Шиллера-Писарева. Інтенсивність забарвлення ясен після обробки їх розчином (кристалічного йоду 1,0; йодиду калію 2,0; дистильованої води 40,0) вказує на наявність проявів запалення (жовте фар-

бування — відсутність запалення (0 балів), темно-коричневе — наявність запалення (1 бал)).

Характер морфологічних змін у тканинах пародонта щурів з травматичним пародонтитом визначали за допомогою цитологічного дослідження. Використовували метод мазків-відбитків, розроблений М.П. Покровським і М.С. Макаровим, процитований [4]. Для цього з ділянки слизової оболонки біля різців послідовно робили 2–3 відбитки. Цитологічний матеріал переносили на предметне скло, висушували, фіксували і фарбували за методом Романовського-Гімзи. Для дослідження динаміки запального процесу в тканинах пародонта відбитки брали на 3-4-ту, 6-7-му, 12-ту, 18-ту добу експерименту.

Результати та їх обговорення

Травматичне ушкодження пародонта за умов експерименту супроводжувалось симптомами, що подібні до таких у хворих на пародонтит: гіперемією, набряком, кровотечею ясен, утворенням пародонтальних кишень глибиною 2-3 мм і рухливістю зубів. На рентгенограмі альвеолярного відростка нижньої щелепи щура з травматичним пародонтитом показано, що у пародонтальних кишнях знаходиться рентгеноконтрастний пломбувальний матеріал, біля кореня різця — дефект кісткової тканини внаслідок травматичного ушкодження бором, деструкція кісткової тканини, остеопороз губчастої речовини альвеолярного відростка (рис. 1).

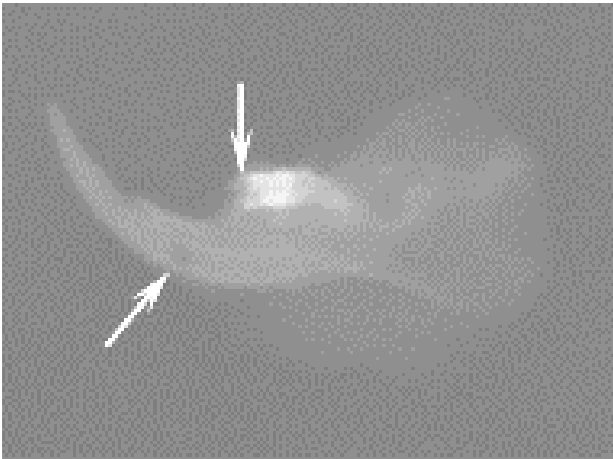


Рис. 1. Рентгенограма альвеолярного відростка нижньої щелепи щура з травматичним пародонтитом. Зб.: 2

Чужорідне тіло в пародонтальних кишнях є не тільки механічним подразником для навколишніх тканин, а також місцем підвищеного утворення мікробного нальоту. На рентгенограмі альвеолярного відростка нижньої щелепи в інтактних щурів міжзубні перетинки списоподібної форми з чіткими вершинами знаходяться на рівні емалево-цементної межі, компактна пластинка неперервна, щільна губчаста речовина дрібнопетльової структури, маргінальні пародонтальні щілини незмінні (рис. 2).

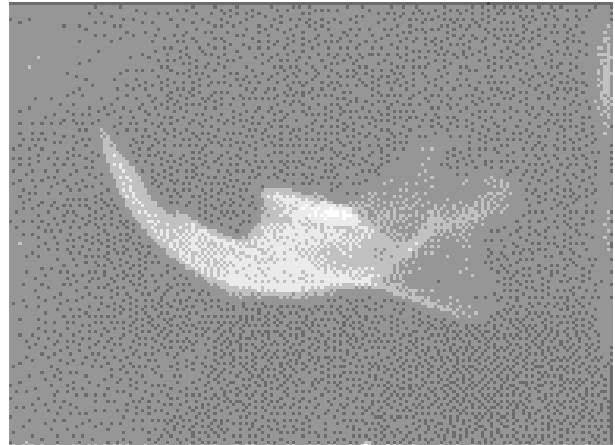


Рис. 2. Рентгенограма альвеолярного відростка нижньої щелепи інтактного щура (тварина № 3). Зб.: 2

Тривала, протягом семи діб, дія травмуючого фактору на тканини пародонта приводила до розвитку травматичного пародонтиту в щурів, про що свідчило наявність набряку, гіперемії, кровоточивості ясен, тобто вираженого запального процесу в них (позитивна проба Шиллера-Писарева). Також у тварин спостерігалось утворення пародонтальних кишень, виділення з них ексудату, рухливість зубів. Описаний симптомокомплекс вказував на розвиток запально-деструктивних процесів у пародонті. Як представлено в таблиці, ці симптоми були максимально виражені на 6-7-й день після моделювання травматичного пародонтиту. На 12-ту добу експерименту в усіх щурів цієї групи спостерігалось незначне зменшення запалення травмованих тканин пародонта і тільки на 18-ту добу в більшості тварин (55%) були відсутні симптоми запалення, у п'яти тварин цієї групи (45%) ще реєстрували набряк, гіперемію ясен, наявність серозного ексудату. Пародонтальні кишні та рухливість зубів спостерігались у 64% і 27% тварин відповідно.

Загальноприйнятим діагностичним методом оцінки стану пародонта є цитоморфометія відбитків з ясен. У щурів з інтактним пародонтом у цитограмі мазків-відбитків з ясен спостерігали в невеликій кількості плоскоепітеліальні клітини, сегментоядерні лейкоцити, мікроорганізми.

Цитологічне дослідження мазків-відбитків з ясен щурів, яким відтворювали модель пародонтиту, дозволяло контролювати в динаміці процес розвитку запалення і загоювання внаслідок травматичного ушкодження тканин пародонта в тварин. На 3-4-ту добу після моделювання травматичного пародонтиту в щурів у мазках-відбитках зустрічались численні лейкоцити з явищами деструкції, які представлені в основному нейтрофілами і мікроорганізмами, що розташовані поза- та внутрішньоклітинно. Це свідчило про дегенеративно-запальну реакцію тканин пародонта на дію травмуючого фактору. На 6-7-му добу експерименту після видалення пломбувального матеріалу, зубних відкладень з па-

родонтальних кишень в цитограмах спостерігали підвищення кількості нейтрофілів, у тому числі з явищами фагоцитозу, чисельну мікрофлору. У мазках зустрічалися еритроцити, в невеликих кількості лімфоцити та макрофаги. Такі зміни в цитограмі в динаміці відображають розвиток запального процесу в тканинах пародонта. Аналіз цитограм у тварин на 12-ту добу експерименту після п'ятиденного нанесення на ясна пасти-

плацебо свідчив про збереження запального процесу: зустрічалися поодинокі макрофаги, епітеліальні клітини, еритроцити, у великій кількості — нейтрофіли. Фагоцитоз був незавершений активний. Одержані дані узгоджуються з результатами експериментальних досліджень на іншій моделі травматичного пародонтиту [6].

Таблиця
Показники стану тканин пародонта щурів після тривалої дії травмуючого фактору

Показники	Термін дослідження, доба	Інтактні тварини (n=10)	Травматичний пародонтит + плацебо (n=11)
Набряк ясен, бали	3-4	-	11
	6-7	-	11
	12	-	8
	18	0	5
Гіперемія ясен, бали	3-4	-	10
	6-7	-	11
	12	-	8
	18	0	5
Кровоточивість ясен, бали	3-4	-	3
	6-7	-	7
	12	-	3
	18	0	0
Наявність ексудату, бали	3-4	-	11
	6-7	-	11
	12	-	6
	18	0	5
Проба Шиллера-Писарєва, бали	3-4	-	11
	6-7	-	11
	12	0	8
	18	-	-
Наявність пародонтальних кишень, % тварин	3-4	-	100
	6-7	-	100
	12	-	72,7
	18	0	63,6
Рухливість зубів, % тварин	3-4	-	72,7
	6-7	-	81,8
	12	-	54,5
	18	0	27,3

Таким чином, на підставі результатів клінічних, рентгенологічних, цитологічних досліджень можна зробити висновок про розвиток пародонтиту в щурів. Дану модель експериментального пародонтиту можна застосовувати для доклінічного вивчення пародонтопротекторних властивостей лікарських засобів.

Література

1. Воскресенский О.Н. Доклиническое изучение средств профилактики и лечения пародонтита (пародонтопротекторов): методические рекомендации / О.Н. Воскресенский, Е.К. Ткаченко, Ю.Г. Чумакова. — К. : ГФЦ МЗ Украины, 2002. — 16с.
2. Доклінічні дослідження лікарських засобів (методичні рекомендації) / За ред. чл.-кор. АМН України О.В. Стефанова. — К. : Авіценна, 2001. — 528 с.

3. Зубачик В.М. Роль мембраноушкоджувальних агентів у розвитку пародонтиту в експерименті / В.М.Зубачик, А.П.Левицький, О.А.Макаренко // Укр. стоматол. альманах. — 2002. — №4. — С.38–40.
4. Лабораторные методы исследования в клинике: Справочник / [В.В. Меньшиков Л.Н. Делекторская, Р.П. Золотницкая и др.] ; Под ред. В.В. Меньшикова. — М. : Медицина, 1987. — 368 с.
5. Пат. 6915 Україна, МПК 7 А61К6/00. Спосіб моделювання пародонтиту в щурів: Деклараційний пат. 6915 Україна, МПК 7 А61К6/00 / С.Ю. Чечотіна, Т.О. Дев'яткіна, В.М. Бобирьов, І.Ю. Литовченко (UA). — № u 2005 00065; заявл. 04.01.05; опубл. 16.05.05, Бюл. №5.
6. Ярова С.П. Морфологические изменения в экспериментальной ране десны при различной реактивности организма / С.П. Ярова, И.Р. Швиренко // Вісник проблем біології і медицини. — 1998. — №25. — С.113–115.

Реферат

СПОСОБ МОДЕЛИРОВАНИЯ ПАРОДОНТИТА ПУТЕМ ДЛИТЕЛЬНОГО ДЕЙСТВИЯ ТРАВМИРУЮЩЕГО ФАКТОРА
Чечотина С.Ю.

Ключевые слова: модель травматического пародонтита, ткани пародонта крыс.

Предложен новый способ моделирования травматического пародонтита у белых крыс. Проведена оценка клинических, рентгенологических, цитологических изменений в тканях пародонта опытных животных. Полученные результаты позволяют рекомендовать данную модель экспериментального пародонтита для доклинического исследования пародонтопротекторных свойств новых лекарственных средств.

Summary

MODELING OF PERIODONTITIS BY LONG-LASTING TRAUMATIC FACTOR

Chechotina S.Yu.

Keywords: model of traumatic periodontitis, periodontium, rats.

This paper describes a new method for modeling traumatic periodontitis in white rats. The evaluation of clinical, radiological, cytological changes in the periodontal tissues of experimental animals has been performed. These results allow us to recommend this model of periodontitis for preclinical studies of periodontium-protective properties of new drugs.